Anatomie Clinique

Collection dirigée par JP Chevrel

Le Tronc

JP Chevrel

JY Barbin, G Bastide, J Bécue, A Bouchet, A Bourgeon, C Cabrol, M Caix, J Champetier, J Cuilleret, B Descottes, JL Dumas, C Fontaine, JP Francke, C Gillot, G Godlewski, J Guitard, R Hassen-Kodja, G Hidden, S Juskiewenski, J Leborgne, D Lefèbvre, R Louis, JPH Neidhardt, H Nguyen, F de Peretti, J Pillet, B Sénécail, D Valleix, G Vanneuville, J Zadeh

Membres du Collège Médical Français des Professeurs d'Anatomie

et

C Christides, A Pissas, M Riquet

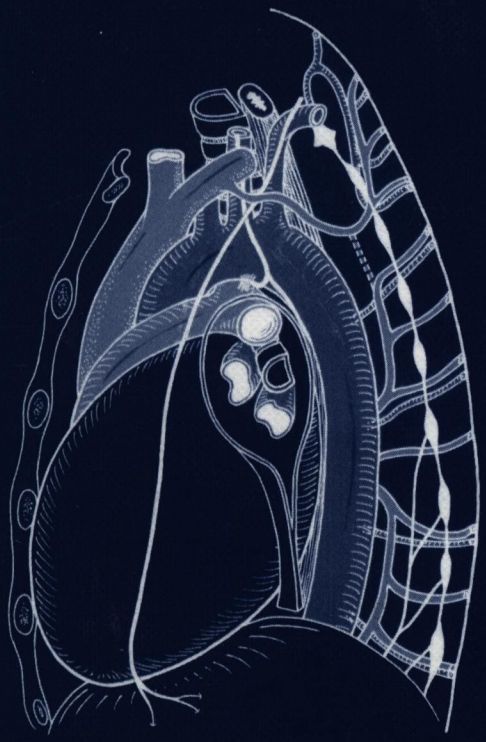

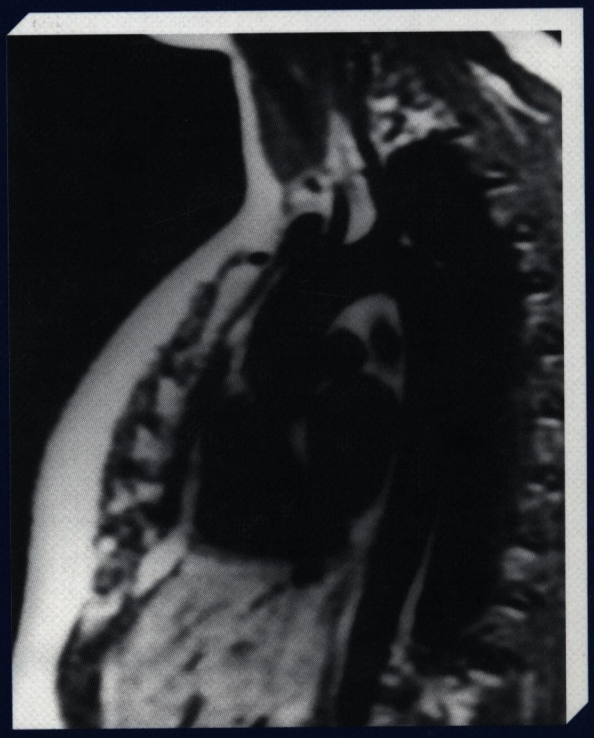

Springer-Verlag

Anatomie Clinique

Collection dirigée par JP Chevrel

Le Tronc

JP Chevrel

JY Barbin, G Bastide, J Becale, A Bock, H L A Brailsford, C Chabal, M Clark, J Champenier, J Cuillerier, B Descottes, H Dumas, F Fouquine, JP Founcke, G Gillot, G Godlewski, J Guiard, E Hirsch-Kreinsen, G Hulden, S Juskiewenski, J Leborgne, D Lefèbvre, R Louis, JPH Narlhardt, H Nguyen, F de Pereti, J Pillet, B Sénécail, D Valleix, G Vanquelvelle, J Zadeh

Membres du Collège Médical Français des Professeurs d'Anatomie

C Christides, A Pissas, M Raguel

(Illustrations)

Springer-Verlag Paris
Berlin Heidelberg New York
Tokyo Hong Kong

Springer-Verlag France

26, rue des Carmes, 75005 Paris, France

Anatomie Clinique

Collection dirigée par JP Chevrel

Le Tronc

JP Chevrel

JY Barbin, G Bastide, J Bécue, A Bouchet, A Bourgeon, C Cabrol, M Caix, J Champetier, J Cuilleret, B Descottes, JL Dumas, C Fontaine, JP Francke, C Gillot, G Godlewski, J Guitard, R Hassen-Kodja, G Hidden, S Juskiewenski, J Leborgne, D Lefèbvre, R Louis, JPH Neidhardt, H Nguyen, F de Peretti, J Pillet, B Sénécail, D Valleix, G Vanneuville, J Zadeh
Membres du Collège Médical Français des Professeurs d'Anatomie

et C Christides, A Pissas, M Riquet

Avec 753 illustrations

Ouvrage publié avec le concours du Ministère de l'Enseignement Supérieur et de la Recherche (Direction de l'Information Scientifique et Technique et des Bibliothèques)

Springer-Verlag Paris
Berlin Heidelberg New York
Londres Tokyo Hong Kong

Professeur Jean-Paul Chevrel
Université Paris XIII
UFR Bobigny
Laboratoire d'Anatomie
74, rue Marcel Cachin
93012 Bobigny, France

Illustrations : Isabelle Toussaint

Clichés de couverture :

A gauche : vue latérale gauche du médiastin (JP Francke)

A droite : coupe sagittale gauche en IRM du médiastin (JP Francke)

Tous droits de traduction, de reproduction et d'adaptation réservés pour tous pays.

La loi du 11 mars 1957 interdit les copies ou les reproductions destinées à une utilisation collective. Toute représentation, reproduction intégrale ou partielle faite par quelque procédé que ce soit, sans le consentement de l'auteur ou de ses ayants cause, est illicite et constitue une contrefaçon sanctionnée par les articles 425 et suivants du Code pénal.

© Springer-Verlag France, 1994
Imprimé à Hong Kong

ISBN 2-287-00026-7 Springer-Verlag Paris Berlin Heidelberg New York Londres Tokyo Hong Kong Barcelone Budapest
ISBN 3-540-59603-8 Springer-Verlag Berlin Heidelberg New York London Paris Tokyo Hong Kong Barcelona Budapest
2918/3917/543210/ Imprimé sur papier non acide.

Préface

C'est une joie profonde pour le Secrétaire Général du Collège Médical Français des Professeurs d'Anatomie que de présenter aujourd'hui ce "Traité d'Anatomie Clinique", une grande joie et un honneur.

Véritable traité original, il présente clairement et complètement les données actuelles, non seulement de l'organogenèse explicative, de l'anatomie microscopique, de l'anatomie morphologique et topographique supports de la fonction, mais aussi celles de l'anatomie fonctionnelle et de son exploration avec de nombreuses applications pratiques, séméiologiques, médicales et chirurgicales.

Cette anatomie morpho-topographique, fonctionnelle et médicale, se veut essentiellement de Faculté de Médecine : une anatomie de l'homme, de l'homme vivant, une anatomie pour la médecine et les médecins.

Elle montre, si besoin est, et quoi qu'on ait pu en dire, que l'Anatomie est une science bien vivante, évolutive, avançant tous les jours au rythme des progrès de la Médecine, sans doute plus particulièrement de ceux des spécialités chirurgicales, mais de ceux des autres spécialités aussi.

Ainsi conçue, elle va passionner les étudiants de tous niveaux, en formation initiale et de spécialités, qui trouveront dans cet ouvrage les grandes orientations de base mais aussi les compléments souhaités pour alimenter leur travail personnel. L'enseignant, le spécialiste, le praticien généraliste, et chacun à son niveau, aura enfin à sa disposition un traité clair et complet de référence permanente.

Un tel ouvrage complet et de haut niveau dans toutes ses données ne pouvait être que collégial et il n'a été possible que parce que l'Anatomie Française est ce qu'elle est aujourd'hui grâce à nos maîtres, une discipline très ouverte sur toutes les spécialités médicales et chirurgicales, très riche de cette diversité que lui apporte cette ouverture.

Le Collège Médical Français des Professeurs d'Anatomie rassemble tous les anatomistes, enseignants de nos Facultés de Médecine, les seuls au monde qui soient hospitalo-universitaires, anatomistes de formation mais aussi chirurgiens appartenant à tout l'éventail des disciplines chirurgicales, ou encore médecins appartenant à un nombre de disciplines médicales de plus en plus grand (neurologie, radiologie, cardiologie, rééducation, psychiatrie...) ou enfin biologistes. Et il les rassemble autour de l'Anatomie, autour d'un esprit, d'un objectif d'anatomie fonctionnelle et médicale, insistant d'abord sur les spécificités de la formation anatomique que sont le tableau noir et le laboratoire que chacun se doit de cultiver mais insistant ensuite sur sa finalité, l'homme vivant, l'homme qui souffre.

Cet ouvrage n'a été possible enfin que parce que le Collège a su devenir au fil des ans, depuis sa création en 1968, une réelle petite communauté hospitalo-universitaire animée d'un véritable esprit communautaire construit aussi autour de l'estime et de l'amitié réciproques.

Cet ouvrage est un aboutissement. Il est l'honneur de notre Collège et de chacun de ses membres. Il est l'honneur de son initiateur, JP Chevrel, dont nous admirons l'esprit de discipline (l'anatomie et la chirurgie), la volonté et l'efficacité, l'esprit de collège aussi. Il a su mobiliser chacun pour une grande œuvre commune !

Chacun concevra mieux maintenant que présenter ce travail aujourd'hui est, pour le Secrétaire du Collège, une joie profonde et un grand honneur.

André Gouazé
Doyen de la Faculté de Médecine de Tours

Préface

Avant-propos

L'Anatomie Clinique du Tronc est le troisième volume d'une série de quatre, dont deux ont déjà été publiés : la Neuro-anatomie (J. Bossy, 1990) et l'Anatomie Clinique des Membres (F. Bonnel, J.P. Chevrel et G. Outrequin, 1991). Le dernier tome, qui traite de l'Anatomie de la Tête et du Cou, est actuellement en voie d'achèvement et devrait paraître l'année prochaine.

Dans ce volume, comme dans les précédents, nous avons eu deux objectifs principaux : le premier était l'emploi de la nomenclature anatomique internationale, la Nomina Anatomica, admise par les anatomistes du monde entier depuis sa rédaction à Paris en 1955, et "Francisée" sous l'égide du Collège Médical Français des Professeurs d'Anatomie et du Professeur R. Barone en 1977.

Malgré quinze années de recul, cette nomenclature pose encore des problèmes aux étudiants et... aux enseignants. Aussi nous espérons que la lecture de ce livre, dans lequel nous avons laissé entre parenthèses le terme anatomique ancien lorsqu'il différait beaucoup du terme international actuel, permettra à tous de résoudre ces problèmes de language et facilitera les échanges scientifiques internationaux.

Le deuxième but que nous nous étions fixé, lorsque nous avons mis en chantier cette collection d'Anatomie Clinique, était de donner aux étudiants, chaque fois que cela était possible, la justification clinique de la connaissance anatomique dispensée. Les coauteurs de cet ouvrage dont fait l'effort de respecter ces objectifs et je tiens à les en remercier.

L'Anatomie Clinique du Tronc est divisée en quatre parties :

la première partie traite des parois du tronc : axe vertébral dorso-lombaire, parois du thorax, de l'abdomen et du pelvis, muscle diaphragme.

La deuxième partie est réservée à l'étude du thorax : cœur et gros vaisseaux intra-thoraciques, poumons, médiastin, glande mammaire.

La troisième partie, qui traite de l'abdomen et du pelvis, est subdivisée en étude du péritoine, de l'appareil digestif et de l'appareil circulatoire sous-diaphragmatiques, de l'appareil urinaire et de l'appareil génital.

Enfin, la dernière partie regroupe un chapitre sur les glandes surrénales que l'on ne pouvait rattacher à l'un des grands appareils du corps humain, un chapitre de synthèse sur les nerfs du tronc, et un atlas de coupes scannographiques.

La rédaction de cet avant-propos me donne l'occasion d'adresser des remerciements à tous ceux qui ont œuvré pour la réalisation de ce volume : je tiens à renouveler ma reconnaissance au Professeur Dietrich Götze qui a bien voulu, comme nous l'avions écrit dans l'avant-propos des deux tomes déjà parus, faire confiance dès 1986 à l'équipe des corédacteurs de cette collection et nous faire ainsi bénéficier du prestigieux label de la maison Springer-Verlag.

Je voudrais adresser un merci tout particulier à ma fidèle assistante, Madame G. Bourdillon ainsi qu'à l'équipe de Springer Verlag-France, et notamment à Messieurs P. Catinat et A. Tovar à qui nous devons la mise en page de cet ouvrage.

Je n'ai pas besoin de rappeler que la qualité de ce livre est due à la compétence de l'ensemble des coauteurs à qui je dis toute mon admiration et mon amitié.

Enfin, au nom de tous, je tiens à féliciter notre dessinatrice, Mademoiselle Isabelle Toussaint, dont le talent et la connaissance de l'anatomie font honneur à la remarquable Ecole de dessin anatomique de Strasbourg.

Bobigny, le 14/01/94
Professeur J.P. Chevrel

Avant-propos

L'Anatomie Clinique du Tronc est le troisième volume d'une série de quatre, dont deux ont déjà été publiés : la Neuro-anatomie (L. Bussy, 1990) et l'Anatomie Clinique des Membres (F. Hamel, J.P. Chevrel et G. Quinquaud, 1991). Le dernier tome, qui traite de l'Anatomie de la Tête et du Cou, est actuellement en voie d'achèvement et devrait paraître l'année prochaine.

Dans ce volume, comme dans les précédents, nous avons eu deux objectifs principaux : le présenter étant l'emploi de la nomenclature anatomique mondiale, la *Nomina Anatomica*, adoptée par les anatomistes du monde entier depuis sa rédaction à Paris en 1955, et "Francisée" sous l'égide du Collège National Français des Professeurs d'Anatomie et du Professeur R. Barone en 1977.

Malgré quinze années de recul, cette nomenclature pose encore des problèmes aux étudiants et... aux enseignants. Aussi nous espérons que la lecture de ce livre, dans lequel nous avons laissé entre parenthèses le terme anatomique ancien lorsqu'il différait beaucoup du terme international actuel, permettra à tous de résoudre ces problèmes de langage et facilitera les échanges scientifiques internationaux.

Le deuxième but que nous nous fixons lorsque nous avons mis en chantier cette collection d'Anatomie Clinique, était de donner aux étudiants, chaque fois que cela était possible, la justification clinique de la connaissance anatomique dispensée. Les coordinateurs de cet ouvrage dont fait l'effort de respecter ces objectifs et je tiens à les en remercier.

L'Anatomie Clinique du Tronc est divisée en quatre parties :

la première partie traite des parois du tronc : axe vertébral dorso-lombaire, parois du thorax, de l'abdomen et du pelvis, muscle diaphragme.

La deuxième partie est réservée à l'étude du tube digestif et aux annexes intra-thoraciques, poumons, cœur et gros vaisseaux intra-thoraciques, pancréas, rate, glande mammaire.

La troisième partie, qui traite de l'abdomen et du pelvis, est subdivisée en étude du péritoine, de l'appareil digestif et de l'appareil urinaire sous-diaphragmatiques, de l'appareil génitaux et de l'appareil génital.

Enfin, la dernière partie présente un chapitre sur les glandes surrénales que l'on ne pouvait rattacher à l'un des grands appareils du corps humain, un chapitre de synthèse sur les nerfs du tronc, et un atlas de coupes scanographiques.

La rédaction de cet avant-propos me donne l'occasion d'adresser des remerciements à tous ceux qui ont œuvré pour la réalisation de ce volume : je tiens à remercier tout particulièrement mes Professeur Dietrich Gotze qui a bien voulu, comme nous l'avions écrit dans l'avant-propos des deux tomes déjà parus, faire confiance—dès 1980 à l'équipe des cordéliciens de cette collection et nous faire ainsi bénéficier du prestigieux label de la maison Springer-Verlag.

Je voudrais adresser un merci tout particulier à ma fidèle assistante, Madame G. Bourdillon ainsi qu'à l'équipe de Springer Verlag-France, et notamment à Mesdames P. Cattinal et A. Tovar à qui nous devons la mise en page de cet ouvrage.

Je n'ai pas besoin de rappeler que la qualité de ce livre est due à la compétence de l'ensemble des coauteurs à qui je dis toute mon admiration et mon amitié.

Enfin, au nom de tous, je tiens à féliciter notre dessinatrice, Mademoiselle Isabelle Toussaint, dont le talent et la connaissance de l'anatomie font honneur à la remarquable École de dessin anatomique de Strasbourg.

Bobigny, le 14/01/94

Professeur J.P. Chevrel

Liste des auteurs

JY Barbin
Laboratoire d'Anatomie
Faculté de Médecine de Nantes
1, rue Gaston-Veil
44035 Nantes

G Bastide
Laboratoire d'Anatomie
Faculté de Médecine
133, route de Narbonne
31062 Toulouse Cedex

J Bécue
Laboratoire d'Anatomie
Faculté de Médecine de Toulouse
133, route de Narbonne
31062 Toulouse Cedex

A Bouchet
Laboratoire d'Anatomie Médico-Chirurgicale
Faculté de Médecine Alexis-Carrel
Rue Guillaume-Paradin
69372 Lyon

A Bourgeon
Laboratoire d'Anatomie
Faculté de Médecine
Avenue de Vallombrose
06034 Nice Cedex

C Cabrol
Chirurgie Cardiovasculaire
Pitié-Salpêtrière
47, boulevard de l'Hôpital
75651 Paris Cedex

M Caix
Laboratoire d'Anatomie
Faculté de Médecine de Limoges
2, rue du Docteur Marchand
87025 Limoges

J Champetier
Laboratoire d'Anatomie
Faculté de Médecine de Grenoble
Domaine de la Merci
38700 La Tronche

C Christides
Service de Chirurgie
CHU Dupuytren
2, avenue Alexis Carrel
87042 Limoges Cedex

J Cuilleret
Service de Chirurgie Générale et Digestive
Hôpital Nord
CHU Saint-Etienne
42055 Saint-Etienne Cedex

B Descottes
Faculté de Médecine
2, rue du Docteur Marcland
87025 Limoges Cedex

JL Dumas
Université Paris XIII,
UFR Bobigny
Laboratoire d'Anatomie
74, rue Marcel Cachin
93012 Bobigny

C Fontaine
Laboratoire d'Anatomie
Faculté de Médecine de Lille
1, place de Verdun
59045 Lille Cedex

JP Francke
Faculté de Médecine
Laboratoire d'Anatomie
1, place de Verdun
59045 Lille Cedex

C Gillot
UFR Biomédicale
Anatomie
45, rue des Saints-Pères
75270 Paris Cedex 06

G Godlewski
Faculté de Médecine de Montpellier-Nimes
Avenue Kennedy
30900 Nîmes

J Guitard
Laboratoire d'Anatomie
Faculté de Médecine
133, route de Narbonne
31062 Toulouse Cedex

R Hassen Khodja
Laboratoire d'Anatomie
Faculté de Médecine
Avenue de Vallombrose
06034 Nice Cedex

G Hidden
Faculté de Médecine
Département d'Anatomie
45, rue des Saints-Pères
75270 Paris Cedex 06

S Juskiewenski
Faculté de Médecine
133, route de Narbonne
31077 Toulouse Cedex

J Leborgne
Faculté de Médecine
1, rue Gaston-Veil
44035 Nantes Cedex

D Lefèbvre
Laboratoire d'Anatomie
Faculté de Médecine
133, route de Narbonne
31062 Toulouse Cedex

R Louis
Service Orthopédie Traumatologie
Chirurgie Vertébrale
Hôpital de la Conception
147, boulevard Baille
13005 Marseille

JP Neidhardt
Laboratoire d'Anatomie
Faculté de Médecine Lyon Nord Grange Blanche
8, avenue Rockfeller
69373 Lyon Cedex 08

H Nguyen
Faculté de Médecine
Laboratoire d'Anatomie de Brest
22, rue Camille-Desmoulins, B.P. 815
29279 Brest

F de Peretti
Faculté de Médecine de Nice
Laboratoire d'Anatomie
Avenue de Vallombrose
06107 Nice Cedex 2

J Pillet
Laboratoire d'Anatomie
Faculté de Médecine
Rue Haute de Reculée
49000 Angers

A Pissas
Service de Chirurgie
Centre Hospitalier Louis Pasteur
Avenue Alphonse Daudet
30200 Bagnols sur Cèze

M Riquet
Service de Chirurgie Thoracique
Hôpital Laennec
42, rue de Sèvres
75007 Paris

B Sénécail
Laboratoire d'Anatomie
Faculté de Médecine de Brest
22, avenue Camille-Desmoulins, B.P. 815
29285 Brest Cedex

D Valleix
Laboratoire d'Anatomie
Faculté de Médecine
2, rue du Docteur Marcland
87025 Limoges Cedex

G Vanneuville
Laboratoire d'Anatomie
Faculté de Médecine de Clermont-Ferrand
28, place Henri-Dunant
63001 Clermont-Ferrand Cedex

J Zadeh
Faculté de Médecine
Laboratoire d'Anatomie
133, route de Narbonne
31077 Toulouse

Table des matières

Préface V

Avant-propos VII

Liste des auteurs IX

PREMIERE PARTIE – LES PAROIS DU TRONC

Chapitre 1 : Colonne vertébrale – Sacrum – Coccyx, R Louis, A Bouchet 1

I. La colonne vertébrale thoraco-lombaire 1
Etude morphologique 1
Embryologie 4
Les articulations vertébrales 7
Etude d'ensemble de la colonne thoraco-lombaire 11
Anatomie fonctionnelle de la colonne vertébrale 18

II. Le sacrum et le coccyx 23
Le sacrum 24
Le coccyx 26
Les articulations 27

CHAPITRE 2 : La cage thoracique :
Les côtes, le sternum et leurs articulations, A Bouchet 29
Généralités sur la cage thoracique 29
Les côtes et leurs articulations 30
Le sternum et ses articulations 35
Anatomie fonctionnelle du thorax 36

CHAPITRE 3 : Ceinture scapulaire et ceinture pelvienne, A Bouchet 39

I. La ceinture scapulaire et ses articulations 39
Les os 39
Les articulations 39

II. La ceinture pelvienne et ses articulations 42
Forme générale 42
Articulations du bassin 46

CHAPITRE 4 : Les muscles du thorax, A Bouchet, F Bonnel et JP Chevrel 53
I. Les muscles antéro-latéraux du thorax 53
Le groupe musculaire latéral 53
Le groupe musculaire antérieur 55
Le groupe musculaire inférieur 57
Vascularisation et innervation 57
Les espaces celluleux de la paroi thoracique 60
II. Les muscles du dos 61
Le groupe musculaire profond 61
Le groupe musculaire moyen 64
Le groupe musculaire superficiel 65
Vascularisation et innervation 67
Les espaces celluleux du dos 68
Organisation générale des différents plans musculaires du dos 68
III. Les espaces intercostaux 69
Généralités 69
Constitution anatomique 70
Rapports des espaces intercostaux 73

CHAPITRE 5 : Le diaphragme, F de Perreti, A Bourgeon 75
Organogénèse 75
Anatomie descriptive 80
Vascularisation 88
Innervation 89
Anatomie topographique 90
Anatomie fonctionnelle 92

CHAPITRE 6 : Les muscles de l'abdomen, JPH Neidhardt 93
Paroi antéro-latérale de l'abdomen 93
Paroi abdominale postérieure 118
Anatomie fonctionnelle de la paroi abdominale 122

CHAPITRE 7 : Les parois du pelvis – le périnée, JY Barbin, JP Chevrel 127
Etude morphologique des parois du pelvis 129
Le périnée (plancher pelvien) 136

DEUXIEME PARTIE – LE THORAX

CHAPITRE 8 : Anatomie du cœur et du péricarde, C Christides, C Cabrol 141
Embryologie 141
Anatomie morphologique 148

Le système cardio-necteur 159
Vascularisation du cœur 161
Le péricarde 173

CHAPITRE 9 : L'aorte thoracique, Nguyen Huu 177
Généralités 177
Rapports 178
Branches collatérales 186
Rappel embryologique, malformations congénitales 187
Anatomie clinique et voies d'abord 189

CHAPITRE 10 : L'artère pulmonaire, Nguyen Huu 191
Origine 191
Le tronc pulmonaire 191
La bifurcation pulmonaire 192
Les artères pulmonaires 193
Développement et anomalies 195
Intérêt et abord chirurgical 195

CHAPITRE 11 : Le système de la veine cave supérieure, Nguyen Huu 197
La veine cave supérieure 197
Les veines azygos 202

CHAPITRE 12 : Les grandes voies lymphatiques du thorax, M Riquet, G Hidden 207
Anatomie descriptive des voies lymphatiques du thorax 207
Le conduit thoracique (ou canal thoracique) 209
Territoires lymphatiques drainés par les courants ascendants 210
Drainage des voies lymphatiques du thorax 210
Anatomie clinique 212

CHAPITRE 13 : La trachée, JP Chevrel 213
Organogénèse 213
Anatomie morphologique 213
Anatomie topographique 215
Vascularisation et innervation 216

CHAPITRE 14 : Les poumons, A Bourgeon, JP Chevrel 219
Organogénèse 219
Anatomie descriptive 222
La racine du poumon (pédicule pulmonaire) 226
Vascularisation 230
Innervation 234
Etude synthétique de la racine du poumon (pédicule pulmonaire) 234
Les plèvres 237
Anatomie topographique de la plèvre et des poumons 238

CHAPITRE 15 : Le médiastin – l'œsophage thoracique, JP Francke 241
Divisions topographiques du médiastin 241
Contenu du médiastin 242
L'œsophage thoracique 242
Autres éléments contenus dans le médiastin 246
L'espace infra-médiastinal postérieur 247
Méthodes d'exploration 247

CHAPITRE 16 : Glande mammaire et sein, J Cuilleret 251
Structure 251
Forme, volume et variations 251
Situation générale – repères 252
Moyen de fixité 254
Rapports 254
Vascularisation 254
Moyens d'exploration 260

TROISIEME PARTIE – L'ABDOMEN ET LE PELVIS

CHAPITRE 17 : La cavité péritonéale, G Vanneuville, Th Scheye 261
Organogénèse du péritoine 262
Les grandes structures péritonéales 271
Etude systématique des différents feuillets de la cavité péritonéale 277
Les structures péritonéales 282
Données récentes concernant le péritoine 288
Applications pathologiques 292

CHAPITRE 18 : L'œsophage abdominal et l'estomac, M Caix, B Descottes, D Valleix, JP Chevrel 297

I. L'œsophage abdominal et la jonction œso-gastrique 297
La traversée diaphragmatique de l'œsophage 297
L'œsophage abdominal 298
Structure : Le sphincter inférieur de l'œsophage 299
Méthodes d'exploration 300

II. L'estomac 300
Rappel embryologique 301
Anatomie morphologique 301
Structure 302
Anatomie topographique 303
Vascularisation 306
Innervation 310
Moyens d'exploration de l'estomac et Anatomie clinique 311

CHAPITRE 19 : Le duodénum, C Fontaine 313
Anatomie morphologique 313
Anatomie topographique 315
Vascularisation et innervation 319

CHAPITRE 20 : Le pancréas, A Bourgeon, R Hassen-Kodja, JP Chevrel 321
Anatomie morphologique 321
Rappel embryologique et variations 323
Anatomie topographique 324
Vascularisation 327
Innervation 334

CHAPITRE 21 : Le jéjuno-iléum, JP Chevrel 337
Etude morphologique 337
Etude topographique 339
Moyens de fixité 340
Vascularisation 342
Innervation 345
Explorations paracliniques 346

CHAPITRE 22 : Le côlon, G Godlewski 347
Généralités 347
Le cæcum 350
Le côlon ascendant 355
Le côlon transverse 356
Le côlon descendant 358
Le côlon sigmoïde 359
Vascularisation 361
Innervation 364
Anatomie clinique 364

CHAPITRE 23 : Le rectum et la fosse ischio-rectale, G Godlewski, J Leborgne 367
I. Le rectum 367
L'ampoule rectale 367
Le canal anal 372
Vascularisation 377
Innervation 380
Anatomie appliquée 381
II. La fosse ischio-rectale 383
Etage supérieur de la fosse ischio-rectale 383
Etage inférieur de la fosse ischio-rectale 387
Applications cliniques 388

CHAPITRE 24 : Le foie, J Champetier 389
Anatomie topographique 389
Morphologique externe 389
Variations morphologiques et topographiques 392
Segmentation hépatique 392
Vascularisation 397
Innervation 404

CHAPITRE 25 : Les voies biliaires, J Champetier 407
Les voies biliaires intra-hépatiques 407
Les voies biliaires extra-hépatiques 409
Vascularisation 416
Innervation 419
Anatomie clinique 419

CHAPITRE 26 : L'aorte abdominale et ses branches, J Pillet 421
L'hiatus aortique du diaphragme 421
Trajet – Rapports de l'aorte abdominale 421
Branches collatérales de l'aorte abdominale 426
Branches terminales de l'aorte abdominale 430
Organogénèse de l'aorte et des artères iliaques 435
Anastomoses et voies de suppléance aorto-iliaques 436

CHAPITRE 27 : Le système cave inférieur, C Gillot 441
Généralités 441
Données embryologiques 443
Conception générale du système cave inférieur 448
Anatomie morphologique 449
Anatomie topographique 449
Variations du système cave inférieur 451
Anatomie fonctionnelle 452

CHAPITRE 28 : La veine porte, G Vanneuville, JF Viallet, JM Garcier 455
L'embryologie du système porte 455
Anatomie descriptive 458
Anatomie topographique 465
Les moyens d'exploration du système porte *in vivo* 466

CHAPITRE 29 : La rate, M Caix, B Descottes, D Valleix 471
Rappel embryologique 471
Anatomie morphologique 471
Anatomie topographique 473
Vascularisation et innervation 474
Les moyens d'exploration 475

CHAPITRE 30 : Les grandes voies lymphatiques abdominales, A Pissas 477
Les grands courants lymphatiques de l'abdomen 477
Les principaux gites nodaux lombo-aortiques et le lymphocentre lombal 479
Origine du conduit thoracique 481
Voies lymphatiques accessoires 481
Méthodes d'investigation 482

CHAPITRE 31 : Les reins et les uretères, S Juskiewenski, J Guitard 487

I. Les reins 487
Anatomie descriptive 487

Anatomie topographique 490
Vascularisation et innervation 494

II. Les uretères 496
Anatomie descriptive 497
Anatomie topographique 498
Vascularisation et innervation 501
Anatomie clinique 501

CHAPITRE 32 : La vessie et l'urètre, S Juskiewenski, J Guitard 503

I. La vessie 503
Anatomie morphologique 503
Anatomie topographique 506
Vascularisation et innervation 508

II. L'urètre 510
L'urètre chez l'homme 510
L'urètre chez la femme 514
Anatomie clinique 516

CHAPITRE 33 : Les testicules et les voies spermatiques, S Juskiewenski, J Guitard 517
Rappel de l'organogénèse 517

I. Testicule et épididyme 517
Anatomie morphologique 517
Anatomie topographique 519
Vascularisation et innervation 520

II. Le conduit déférent 522
Anatomie morphologique 522
Anatomie topographique 523
Vésicules séminales et canaux éjaculateurs 524

CHAPITRE 34 : Le pénis, S Juskiewenski, J Guitard 525
Constitution 525
Anatomie morphologique 526
Vascularisation et innervation 529
Anatomie fonctionnelle 532

CHAPITRE 35 : La prostate, S Juskiewenski, J Guitard 533
Anatomie morphologique 533
Anatomie topographique 535
Vascularisation et innervation 535
Méthodes d'exploration paraclinique 537

CHAPITRE 36 : L'utérus, J Bécue 539
Embryologie de l'appareil génital féminin 539
Principales anomalies 541
Etude morphologique 542

Anatomie topographique 547
Vascularisation 548
Innervation 552

CHAPITRE 37 : Les annexes de l'utérus – trompes et ovaires, J Bécue 553
Les ovaires 553
Les trompes utérines (trompes de Fallope, oviductes) 556
Anatomie topographique 557
Vascularisation 558
Innervation 560

CHAPITRE 38 : Le vagin – les organes génitaux externes de la femme, J Bécue 561

I. Le vagin 561
Anatomie morphologique 561
Anatomie topographique 561
Vascularisation et innervation 563

II. Les organes génitaux externes de la femme 564
Anatomie morphologique 564
Vascularisation et innervation 565

QUATRIEME PARTIE

CHAPITRE 39 : Les glandes surrénales, B Sénécail 567
Morphologie, biométrie 567
Situation – Rapports 568
Moyens de fixité 571
Vascularisation et innervation 571
Structure et anatomie fonctionnelle 572
Variations anatomiques 572
Explorations et voies d'abord 573

CHAPITRE 40 : Les nerfs du thorax, de l'abdomen et du bassin, G Bastide, J Zadeh, D Lefebvre . 575
Les nerfs métamériques spinaux thoraciques et abdominaux 576
Les plexus nerveux du membre pelvien 581
Les nerfs des diaphragmes musculaires : muscle diaphragme et diaphragme pelvien 585
Le tronc sympathique et ses branches 588
Les nerfs splanchniques du tronc 592
Le parasympathique du tronc 595
Les plexus autonomes et leurs branches 598

CHAPITRE 41 : Atlas tomodensitométrique du tronc, JL Dumas 603

Les parois du tronc

Anatomie topographique 547
Vascularisation 548
Innervation 552

CHAPITRE 37 : Les annexes de l'utérus : trompes et ovaires, J Bécue 553
Les ovaires 553
Les trompes utérines (trompes de Fallope, oviductes) 555
Anatomie topographique 557
Vascularisation 559
Innervation 560

CHAPITRE 38 : Le vagin – les organes génitaux externes de la femme, J Bécue 561

I. Le vagin 561
Anatomie morphologique 561
Anatomie topographique 561
Vascularisation et innervation 563

II. Les organes génitaux externes de la femme 564
Anatomie morphologique 564
Vascularisation et innervation 565

QUATRIÈME PARTIE

CHAPITRE 39 : Les glandes surrénales, P Sénécail 567
Morphologie, biométrie 567
Situation. Rapports 568
Moyens de fixité 571
Vascularisation et innervation 571
Structure et anatomie fonctionnelle 572
Variations anatomiques 572
Explorations et voies d'abord 572

CHAPITRE 40 : Les nerfs du thorax, de l'abdomen et du bassin, G Bastide, J Zadeh, D Lefebvre 575
Les nerfs métamériques spinaux thoraciques et abdominaux 576
Les plexus nerveux du membre pelvien 581
Les nerfs des diaphragmes musculaires : muscle diaphragme et diaphragme pelvien 585
Le tronc sympathique et ses branches 588
Les nerfs splanchniques du tronc 592
Le parasympathique du tronc 595
Les plexus autonomes et leurs branches 598

CHAPITRE 41 : Atlas tomodensitométrique du tronc, H. Dauzat 603

Chapitre 1

Colonne vertébrale – Sacrum – Coccyx

R Louis et A Bouchet

I. La colonne vertébrale thoraco-lombaire

R Louis

La colonne vertébrale forme au niveau du tronc un axe ostéo-articulaire médian dorsal en continuité avec le squelette de la tête et du cou, reposant sur le squelette du pelvis et donnant insertion au squelette thoracique avec lequel il soutient la ceinture scapulaire.

Nous envisagerons tout d'abord une étude descriptive de sa morphologie dont la finalité est d'assurer des fonctions vertébrales qui seront étudiées dans la deuxième partie de ce chapitre.

Etude morphologique

La colonne vertébrale est constituée par des pièces élémentaires, les vertèbres, connectées entre elles par des articulations vertébrales pour former au niveau du tronc un ensemble, la colonne dorsolombaire qui protège la moelle épinière et distribue les nerfs rachidiens.

Les vertèbres présentent des caractères communs et des variations régionales. Elles peuvent être atteintes de malformations consécutives à un trouble de leur développement.

Caractères généraux

Les vertèbres thoraciques et lombales présentent une partie ventrale, le corps vertébral et une partie dorsale, l'arc vertébral, qui entourent le canal vertébral.

Le corps vertébral est une section de cylindre vertical aplati sur sa face dorsale. Les deux sections crâniale et caudale forment les plateaux vertébraux.

Verticalement ces plateaux sont concaves et le pourtour du corps vertébral est également concave à l'exception de sa partie dorsale aplatie. De nombreux foramens vasculaires perforent sa corticale.

L'arc vertébral est relié au corps vertébral par deux colonnettes horizontales, les pédicules vertébraux, eux-mêmes réunis entre eux horizontalement par les lames vertébrales.

Sur cet arc osseux viennent s'apposer verticalement les processus articulaires supérieurs et inférieurs (apophyses articulaires), horizontalement les processus transverses, et obliquement le processus épineux. Le processus épineux s'insère sur la ligne médiane dorsale de l'arc vertébral, les processus transverses s'insèrent latéralement à la jonction des pédicules vertébraux et des lames vertébrales, et les processus articulaires au nombre de quatre s'insèrent également à la jonction des pédicules, des lames et des processus transverses, en direction crâniale pour les processus articulaires supérieurs (zygapophyse crâniale) et en direction caudale pour les processus articulaires inférieurs (zygapophyse caudale).

Caractères propres aux vertèbres thoraciques (fig. 1-1)

Les vertèbres thoraciques, au nombre de douze, présentent des dimensions croissantes de la première à la douzième c'est-à-dire en direction crâniocaudale. Elles se caractérisent toutes par la présence de fossettes costales destinées à l'articulation des côtes. La

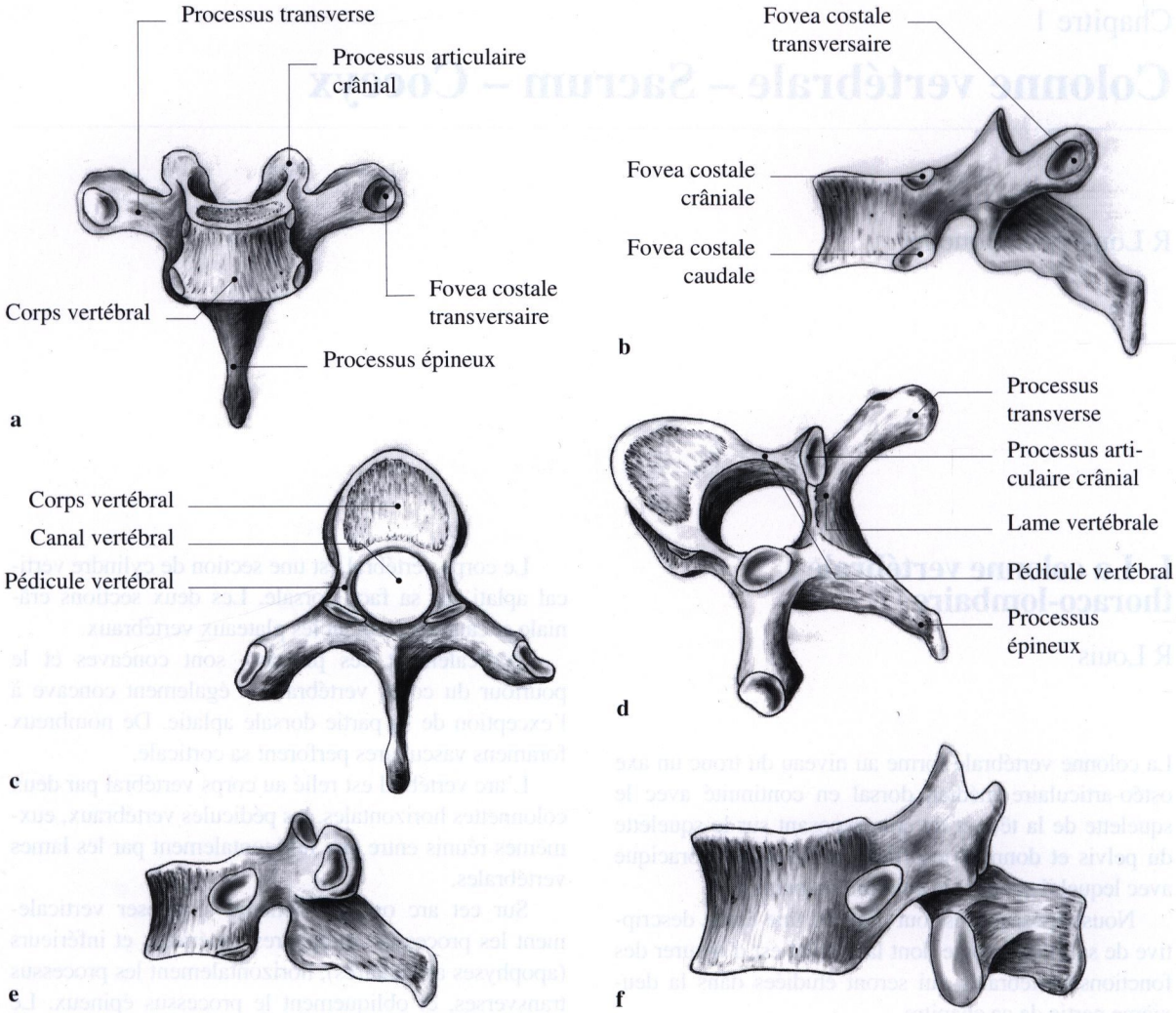

Fig. 1-1a-f. Vertèbres thoraciques. **a** *T6* : Vue ventrale ; **b** *T6* : vue latérale gauche ; **c** *T6* : vue crâniale ; **d** *T6* : vue crâniale oblique ; **e** *T1* : vue latérale gauche ; **f** *T12* : vue latérale gauche

dimension antéropostérieure des corps vertébraux est à peine plus grande que la dimension transversale. Chaque corps vertébral présente deux fossettes costales supérieure et inférieure sur chaque face latérale. La fossette supérieure, la plus large se situe à l'aplomb de l'origine du pédicule, alors que la fossette inférieure entaille l'angle postéro-inférieur des faces latérales. Le canal vertébral (canal rachidien) des vertèbres thoraciques est pratiquement circulaire. Les lames vertébrales sont aplaties transversalement. Les processus épineux sont longs et obliques en bas et en arrière. Les processus articulaires supérieurs sont presque verticaux avec une surface articulaire plane dirigée en arrière et en haut et, très légèrement, latéralement. Les processus articulaires inférieurs à l'opposé sont également verticaux mais avec des facettes articulaires planes orientées essentiellement en avant et, très légèrement, médialement et vers le bas. Les processus transverses sont bien développés, orientés obliquement en arrière et très légèrement vers le haut. On trouve sur la face antérieure de leur extrémité une fossette costale transversale.

La première vertèbre thoracique présente une fossette costale large, circulaire et un fort processus épineux. Les douzième et onzième vertèbres thoraciques net quelquefois la dixième et la neuvième n'ont qu'une fossette costale supérieure. Les douzième et onzième vertèbres thoraciques n'ont pas de fossette costale transversaire et la douzième vertèbre thoracique n'a presque pas de processus transverse.

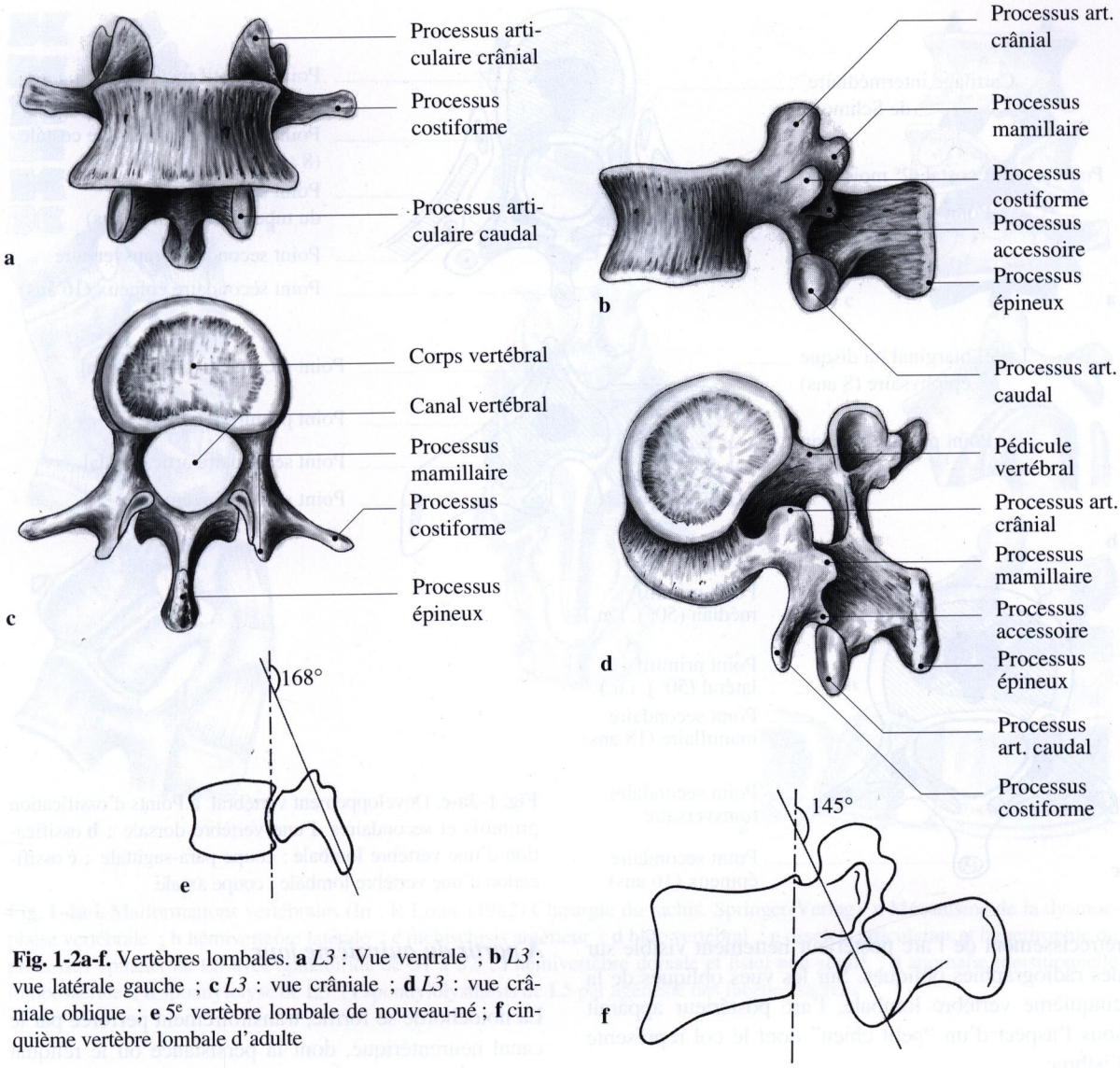

Fig. 1-2a-f. Vertèbres lombales. **a** *L3* : Vue ventrale ; **b** *L3* : vue latérale gauche ; **c** *L3* : vue crâniale ; **d** *L3* : vue crâniale oblique ; **e** 5e vertèbre lombale de nouveau-né ; **f** cinquième vertèbre lombale d'adulte

Caractères propres aux vertèbres lombales (lombaires) (fig. 1-2)

Les cinq vertèbres lombales se différencient des vertèbres thoraciques par leurs plus grandes dimensions et l'absence de fossette costale. Leur corps vertébral est plus large transversalement que dans le sens ventrodorsal avec une section réniforme ; le canal vertébral est de section triangulaire, aux angles arrondis et à base ventrale ; le processus épineux est presque horizontal, quadrangulaire et épaissi au niveau de ses bords postérieur et inférieur. Les processus articulaires supérieurs présentent une facette articulaire en forme de gouttière verticale et regardent dorsalement et médialement. Les processus articulaires inférieurs sont disposés verticalement et portent une facette articulaire convexe comme un segment de cylindre regardant ventralement et latéralement. Les processus transverses sont longs et fins. Enfin, les vertèbres lombales présentent deux processus supplémentaires : le processus mamillaire formant une saillie sur le bord dorsolatéral du processus articulaire supérieur et le processus accessoire formant un petit relief à la partie dorso-caudale de l'origine du processus transverse. La cinquième vertèbre lombale se caractérise par un corps vertébral cunéiforme plus épais dans sa partie ventrale que dans sa partie dorsale, par des processus transverses plus massifs, et par une angulation de la partie de l'arc postérieur située entre les processus articulaires homo-latéraux. Cette zone inter-articulaire appelée isthme apparaît comme un

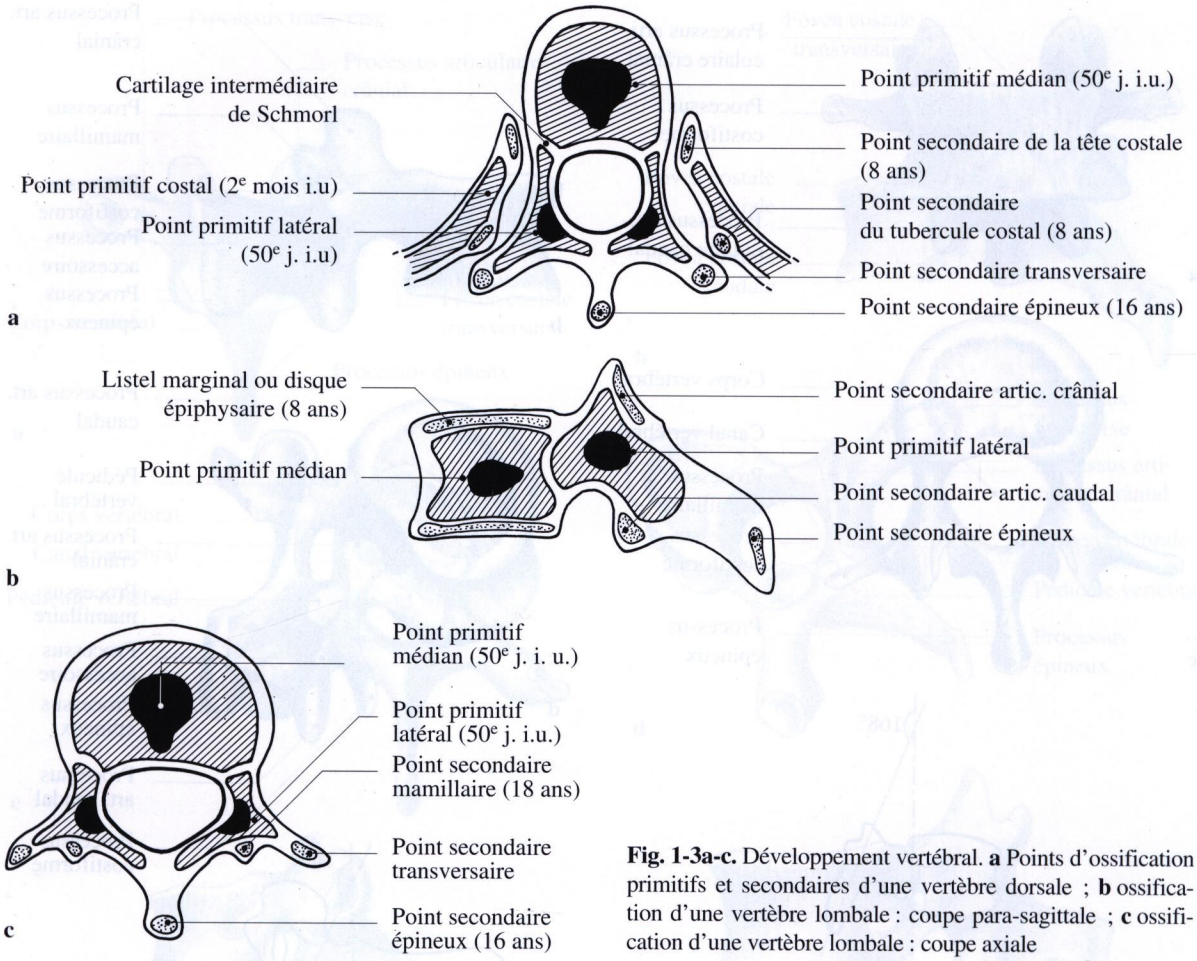

Fig. 1-3a-c. Développement vertébral. **a** Points d'ossification primitifs et secondaires d'une vertèbre dorsale ; **b** ossification d'une vertèbre lombale : coupe para-sagittale ; **c** ossification d'une vertèbre lombale : coupe axiale

rétrécissement de l'arc postérieur nettement visible sur des radiographies obliques. Sur les vues obliques de la cinquième vertèbre lombale, l'arc postérieur apparaît sous l'aspect d'un "petit chien" dont le col représente l'isthme.

Embryologie

Le développement des vertèbres permet d'expliquer leurs malformations (figs. 1-3 et 1-4).

Localisation de la colonne vertébrale sur l'embryon à la deuxième semaine

Elle est déterminée par la présence de la ligne primitive. Un dédoublement asymétrique de cette ligne primitive peut induire la formation de monstres doubles avec deux colonnes séparées ou accolées par une partie commune.

A partir du quinzième jour

La notochorde se forme, transitoirement perforée par le canal neurentérique, dont la persistance ou le reliquat peuvent être à l'origine de hernies coliques à travers une fissure vertébrale ou de fistules entériques dorsales, voire de kystes pré- ou intra-rachidiens, de sinus dermiques ou d'un dédoublement de la colonne vertébrale : le rachischisis antérieur ou la duplication segmentaire de la moelle appelée diastématomyélie.

De chaque côté de la chorde, le mésoblaste paraxial se segmente vers le dix-huitième jour en massifs pairs et symétriques : les somites (42 à 44 paires).

Les somites se fragmentent et leur partie médiale forme les sclérotomes qui sont à l'origine de la future maquette vertébrale. Les sclérotomes se fragmentent également d'où la métamérisation vertébrale et les segments opposés fusionnent autour de la chorde et du névraxe. C'est le stade de la vertèbre pré-cartilagineuse ou membraneuse.

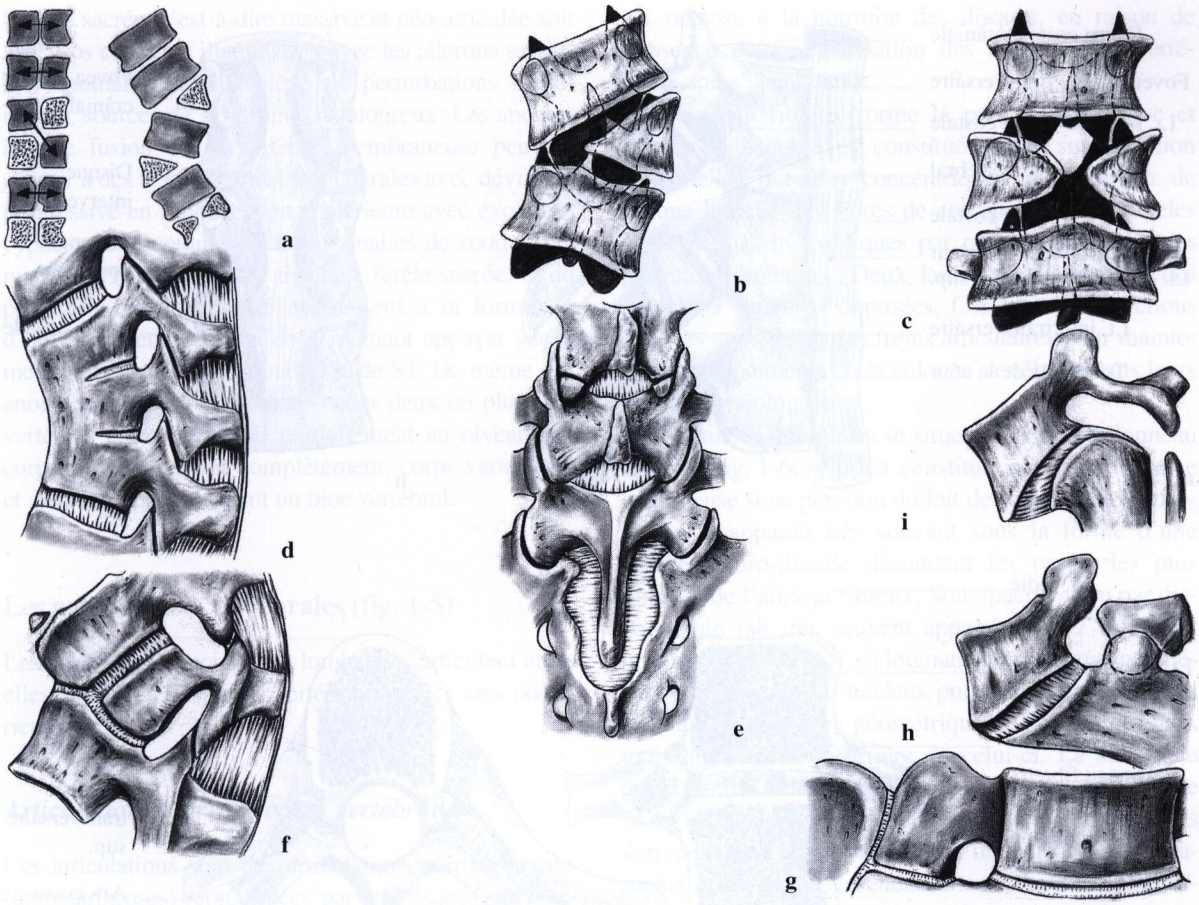

Fig. 1-4a-i. Malformations vertébrales (In : R Louis (1982) Chirurgie du rachis. Springer-Verlag). **a** Mécanisme de la dysmorphose vertébrale ; **b** hémivertèbre latérale ; **c** rachischisis antérieur ; **d** bloc vertébral ; **e** osselets articulaires et hypertrophie du processus épineux de L5 avec spinabifida de S1 à S2 ; **f** hémivertèbre dorsale et listel non soudé ; **g** anomalie transitionnelle lombosacrale ; **h** spondylolyse de L5 ; **i** spondylolysthésis de L5 par agénésie des facettes sacrées

Vers la sixième semaine

Apparaissent, dans la vertèbre membraneuse, un centre de chondrification pour le corps vertébral (ou centrum), deux centres de chondrification latéraux pour l'arc postérieur et les deux processus costaux ou transversaires. C'est le stade de la vertèbre cartilagineuse.

A partir du troisième mois

Apparaissent les trois points primitifs d'ossification qui annoncent la vertèbre osseuse. Le premier point est celui du corps vertébral, les deux autres latéraux sont ceux de l'arc postérieur et se situent à la jonction des pédicules, des lames et des processus articulaires. Entre les points d'ossification du corps et ceux de l'arc postérieur, se situe le cartilage intermédiaire de Schmorl, qui disparaît entre quatre et huit ans. La soudure des points primitifs latéraux entre eux ne se fait qu'entre la fin de la première année et la septième année. Jusqu'à sept ans, par conséquent, il existe un faux aspect de spinabifida.

Après la naissance

Il apparaît quelques points d'ossification secondaires pour les plateaux vertébraux et les divers processus des arcs postérieurs. L'ossification des plateaux vertébraux se manifeste sous la forme de bourrelets ou listels marginaux à partir de deux ans qui se fusionnent au corps vertébral vers dix-sept/dix-huit ans. Les autres points d'ossification secondaires sont destinés aux processus

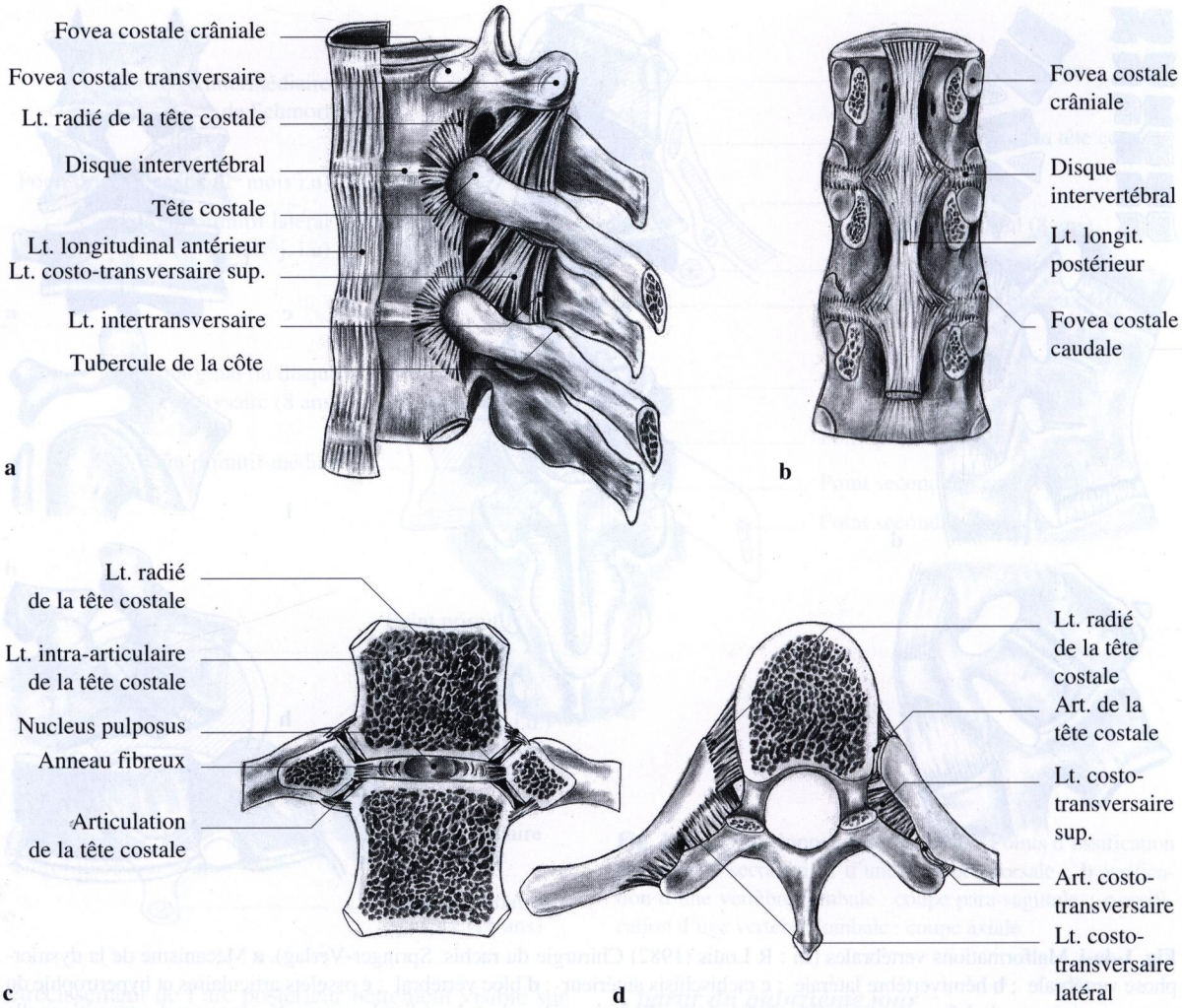

Fig. 1-5a-d. Articulations thoraciques. **a** Vue ventrolatérale gauche de la colonne thoracique ; **b** vue dorsale des corps vertébraux après ablation des arcs vertébraux ; **c** coupe frontale de la colonne thoracique ; **d** vue crâniale des articulations costovertébrales

épineux, transversaires, articulaires et aux tubercules mamillaires lombaires. Leur apparition se fait vers la puberté et leur fusion se termine après vingt ans. L'angulation lombo-sacrée n'est pas définitive à la naissance, elle se complète dans les premières années de l'enfance en réalisant un supplément d'angulation au niveau de l'arc postérieur de L5 de 18 à 23 degrés en moyenne [R. Louis, 1964].

L'angulation lombosacrale

Elle est le propre de la station érigée de l'homme et se trouve assez souvent perturbée par des malformations. Les spinabifida occulta correspondent à une absence de fermeture de l'arc postérieur, avec quelquefois un retentissement sur les plans de couverture, une touffe de poils, une aplasie cutanée circonscrite ou un sinus dermique, c'est-à-dire une fistule borgne. Les spinabifida aperta traduisent un trouble de la fermeture de la gouttière neurale et des plans de couverture. Si le tissu médullaire est complètement extériorisé, il s'agit d'une myéloaraphie ; si le sac dural s'extériorise au travers de la déhiscence de l'arc postérieur, il s'agit d'un méningocèle. Les anomalies transitionnelles sont également fréquentes, il s'agit de modifications dans l'évolution des processus transversaires qui peuvent prendre l'allure lombale, c'est-à-dire effilée et indépendante ou

l'allure sacrée, c'est-à-dire massive et néo-articulée soit avec l'os coxal (os iliaque) soit avec les ailerons sacrés. Ces anomalies sont le siège de perturbations mécaniques, sources de syndrômes douloureux. Les anomalies de fusion de la vertèbre membraneuse peuvent aboutir à des hémivertèbres soit latérales avec déviation progressive en scoliose, soit postérieure avec évolution cyphosante. Quelquefois des anomalies de soudure au niveau de la crête sacrale médiane (crête sacrée) et du processus épineux de L5 aboutissent à la formation d'un bec osseux épineux de L5 venant appuyer sur la membrane fermant un spinabifida de S1. De même des anomalies de fusion peuvent souder deux ou plusieurs vertèbres entre elles, soit partiellement au niveau des corps vertébraux, soit complètement, corps vertébraux et arc postérieurs réalisant un bloc vertébral.

Les articulations vertébrales (fig. 1-5)

Les vertèbres thoraciques et lombales s'articulent entre elles au niveau des corps vertébraux et des arcs postérieurs.

Articulations entre les corps vertébraux

Ces articulations sont des articulations cartilagineuses (amphiarthroses) représentées par les disques intervertébraux, renforcés par les ligaments longitudinaux, ventral et dorsal (ligaments communs vertébraux antérieur et postérieur).

Les disques intervertébraux

Ils occupent les espaces compris entre les plateaux de deux corps vertébraux voisins. leur forme est donc celle d'une lentille biconvexe dont l'insertion intime sur les plateaux vertébraux évoque celle d'un véritable ligament inter-osseux. Les dimensions transversales des disques correspondent exactement à celles des corps vertébraux correspondants, tandis que leur hauteur est variable suivant les régions. Au niveau thoracique supérieur le disque intervertébral représente un cinquième de la hauteur des corps vertébraux, et à partir du milieu du thorax la hauteur des disques ne cesse d'augmenter progressivement jusqu'à la région lombaire basse où la hauteur discale peut égaler le tiers de celle d'un corps vertébral. Les disques intervertébraux sont constitués de trois parties : les plaques cartilagineuses, l'anneau fibreux et le nucléus pulposus.

Les plaques cartilagineuses recouvrent les plateaux vertébraux et servent d'insertion aux fibres de l'anneau fibreux. Par ailleurs, ces plateaux vertébraux servent par osmose à la nutrition des disques, en raison de l'absence de vascularisation des disques inter-vertébraux après la naissance.

L'anneau fibreux forme la partie périphérique et épaisse du disque. Il est constitué par une superposition de lamelles fibreuses concentriques. A l'intérieur de chaque lamelle, les fibres de collagène sont parallèles entre elles et très obliques par rapport aux plans des plateaux vertébraux. Deux lamelles voisines ont des directions fibreuses opposées. Ces fibres à directions diverses constituent des freins articulaires pour maintenir les mouvements de la colonne vertébrale dans leurs limites physiologiques.

Le nucleus pulposus se situe au centre de l'anneau fibreux (fig. 1-6c) ; il est constitué par une substance gélatineuse sous pression du fait de sa très forte hydrophilie. Il apparaît très souvent sous la forme d'une sphère centro-discale distendant les parois les plus internes de l'anneau fibreux. Son opacification par discographie fait très souvent apparaître chez les sujets normaux des formes s'éloignant de la forme géométrique sphérique. Le nucleus pulposus ne se situe pas exactement au centre géométrique de l'anneau fibreux mais légèrement en arrière de celui-ci. La substance qui constitue le nucleus pulposus comporte très peu de fibres collagènes et beaucoup plus de grosses cellules dérivées de la chorde dorsale et une substance fondamentale composée essentiellement d'acide chondroïtine sulfurique. L'hyperpression traumatique du nucleus pulposus est à l'origine d'une fissuration progressive de l'intérieur vers l'extérieur de l'anneau fibreux provoquant une hernie discale. Par contre le vieillissement naturel ou plus précoce par usure arthrosique se caractérise par une déshydratation progressive des structures discales avec fissuration horizontale provoquant une diminution de la hauteur discale et un relâchement ou instabilité du segment mobile vertébral correspondant. Dans certaines circonstances lorsque les plateaux vertébraux sont fragilisés pendant l'adolescence, avant la fusion des plaques épiphysaires au centrum ou chez le sujet âgé du fait d'une ostéoporose, le nucleus pulposus peut devenir plus dur que les plateaux ; à l'occasion d'un effort ou d'un traumatisme léger, le nucleus pulposus peut alors dans ces conditions fracturer le plateau vertébral et créer une hernie intraspongieuse (hernie de Schmorl).

Les ligaments longitudinaux

Ce sont deux bandes fibreuses, blanc nacré, qui s'étalent sur toute la hauteur de la colonne vertébrale, l'une en avant, l'autre en arrière des corps vertébraux.

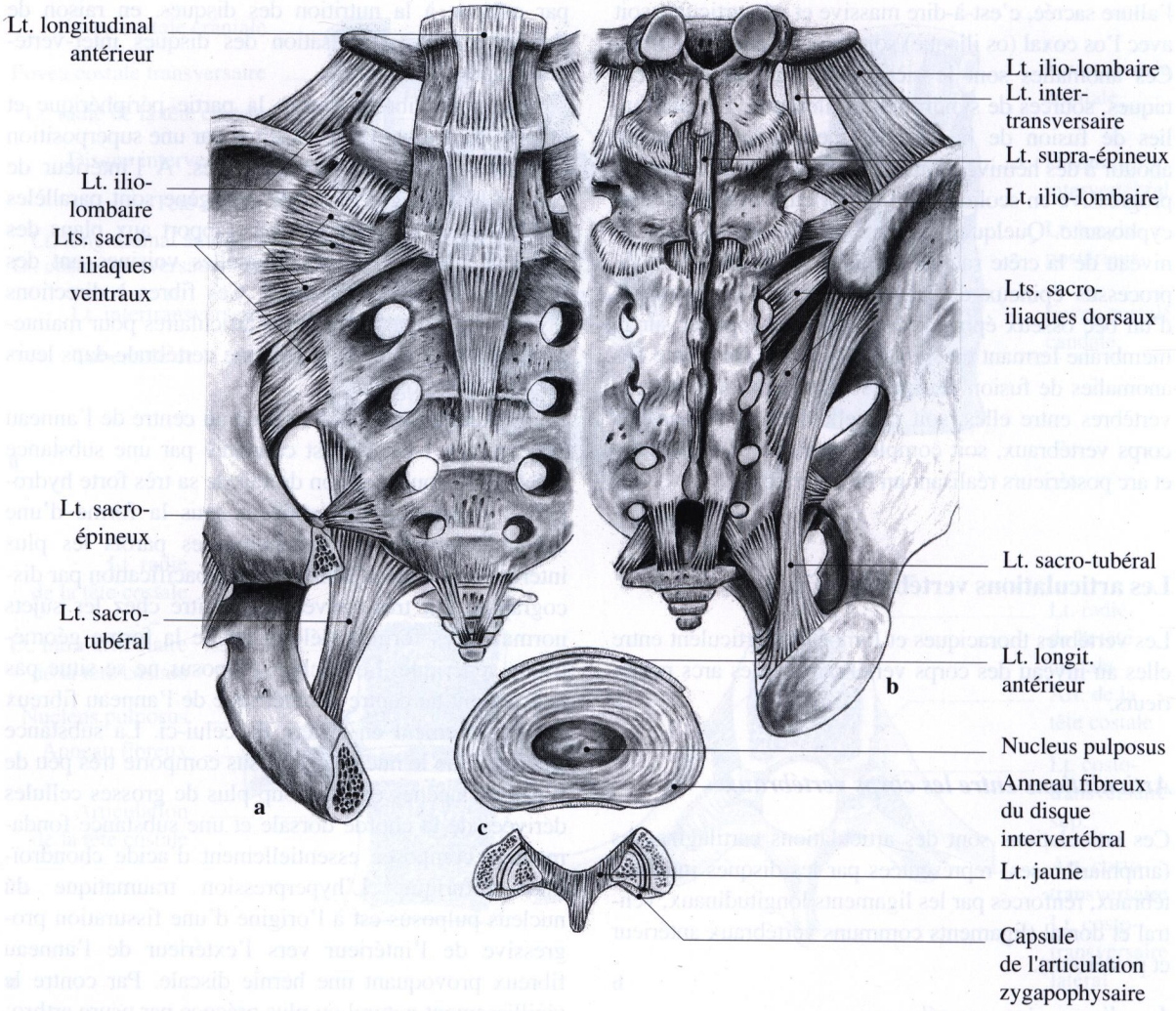

Fig. 1-6a-c. Articulations lombosacrales (In : R Louis (1982) Chirurgie du rachis. Springer-Verlag). **a** Vue ventrale des articulations lombosacrales ; **b** vue dorsale des articulations lombosacrales ; **c** coupe axiale de l'espace lombosacral

Le ligament longitudinal ventral

Il occupe approximativement le tiers médian de la face convexe des corps vertébraux, allant en s'élargissant jusqu'au promontoire pour diminuer ensuite de diamètre sur la face antérieure du sacrum. Il s'insère de façon intime à la face antérieure des disques inter-vertébraux ainsi qu'aux plateaux vertébraux avoisinants. Sur la face antérieure des corps vertébraux, concave verticalement, les ligaments ont une insertion plus lâche remplissant cette concavité et présentent ainsi une face antérieure plus plane. Ce ligament est constitué de fibres courtes au contact des corps vertébraux et de fibres de plus en plus longues en superficie où elles peuvent s'étirer sur trois ou quatre vertèbres.

Le ligament longitudinal dorsal

Il s'insère sur la face postérieure des corps vertébraux et des disques sur toute la hauteur de la colonne vertébrale jusqu'à la première vertèbre coccygienne. Il forme une bande médiane légèrement saillante dont les bords latéraux sont festonnés et larges à la hauteur des disques vertébraux et rétrécis vers le milieu des corps vertébraux. Les dents des festons correspondent à des insertions du ligament sur l'anneau fibreux du disque, et les parties rétrécies moyennes s'écartent des corps vertébraux pour laisser un passage aux veines centro-vertébrales.

Articulations entre les arcs postérieurs

Entre les processus articulaires existent des articulations planes (arthrodies) présentant des caractères communs et des caractères particuliers suivant les régions.

Les articulations zygapophysaires

Elles possèdent des surfaces articulaires recouvertes de cartilage hyalin dont le contact s'établit entre, en avant le processus articulaire supérieur et, en arrière, le processus articulaire inférieur. Ces articulations possèdent une capsule lâche qui s'insère sur les bords des surfaces cartilagineuses et se trouve renforcée médialement par le ligament jaune interlamaire, et dorsalement par le ligament postérieur. Dans la région thoracique, les facettes semblent taillées aux dépens d'une sphère dont le centre se situe au niveau du nucleus pulposus, tandis qu'au niveau lombale ces facettes articulaires semblent avoir été taillées aux dépens de la surface d'une poulie à grand axe transversal passant par le nucleus pulposus. Ainsi les facettes thoraciques sont ovoïdes à grand axe vertical et très légèrement convexes en arrière pour les supérieures, et concaves en avant pour les inférieures. Les facettes articulaires lombales présentent un aspect de dièdre ouvert en arrière pour les facettes supérieures, et convexe en avant pour les facettes inférieures.

Les facettes articulaires lombales ont un angle dièdre d'autant plus ouvert vers l'arrière que l'on se rapproche du sacrum. Il existe des variations et des asymétries dans l'orientation des facettes, en particulier au niveau de la charnière dorsolombale : un côté peut être de type dorsal et l'autre de type lombale. Au niveau de chaque segment mobile de la colonne thoracolombale, les articulations zygapophysaires se combinent au disque intervertébral correspondant pour réaliser un jeu tri-articulaire. En biomécanique et en pathologie ces trois éléments articulaires se partagent les mêmes responsabilités : souvent responsables de syndrômes douloureux spécifiques, les articulations zygapophysaires sont l'objet de controverses quant à l'existence ou non d'un ménisque intra-articulaire. La couche synoviale qui tapisse la face profonde de la capsule et s'étend de la surface cartilagineuse d'une facette à l'autre semble faire, en effet, un repli triangulaire dont la pointe se dirige vers le centre de l'articulation. Pour certains il s'agirait d'un aspect méniscal susceptible de créer des blocages vertébraux chers aux manipulateurs, alors que l'on pourrait interpréter ces éléments comme de simples replis d'aisance pour permettre l'allongement synovial et capsulaire au cours de mouvements extrêmes. Le blocage serait dû alors à la contracture réflexe des muscles métamériques.

Les ligaments jaunes

Entre les lames vertébrales s'étalent de forts ligaments, les ligaments jaunes. Ils s'insèrent à mi-hauteur de la face ventrale des lames, au devant des articulations zygapophysaires homologues, pour descendre verticalement au bord supérieur des lames sous jacentes. De face, leur surface apparaît rectangulaire mais en coupe horizontale leur disposition est celle d'un dièdre à concavité antérieure légèrement arrondie.

Leur hauteur et leur épaisseur augmentent progressivement de la partie crâniale de la colonne vertébrale à la région lombosacrale.

Les ligaments inter et supra-épineux

Les processus épineux sont unis entre eux par le ligament interépineux et le ligament supra-épineux. Le ligament interépineux s'étale du bord inférieur d'un processus épineux au bord supérieur du processus épineux sous-jacent, adhérant en avant aux fibres postéromédianes du ligament jaune et se poursuivant en arrière avec le ligament supra-épineux, qui s'étale de la base du crâne au coccyx entre le sommet de tous les processus épineux.

Les ligaments intertransversaires

Les processus transverses sont unis entre eux par les ligaments intertransversaires. Au niveau de la colonne thoracique ces ligaments s'étendent verticalement entre le sommet de deux processus transverses voisins tandis qu'aux lombes ils unissent les processus accessoires entre eux.

Autres moyens d'union

Citons en plus de ces articulations spécifiques à la colonne thoracique et lombale des moyens d'union qui seront traités dans d'autres chapitres : en effet *l'articulation lombosacrale (L5-S1)* correspond au promontoire et se caractérise par un disque intervertébral cunéiforme, c'est-à-dire plus haut ventralement que dorsalement. Sa direction est également oblique en bas et en avant alors que les articulations zygapophysaires présentent des facettes plus espacées transversalement et plus ouvertes vers l'arrière, presque frontales. Quelquefois les facettes lombosacrales sont asymétriques, un côté étant plus sagittal et l'autre plus frontal. Leur agénésie peut être responsable de spondylolysthésis congénitaux. Ce sont elles qui provoquent le plus grand nombre de lumbagos. La région lombosacrale est renforcée par le ligament iliolombaire (lt. lomboiliaque) et ses deux faisceaux : le faisceau iliolombaire inférieur

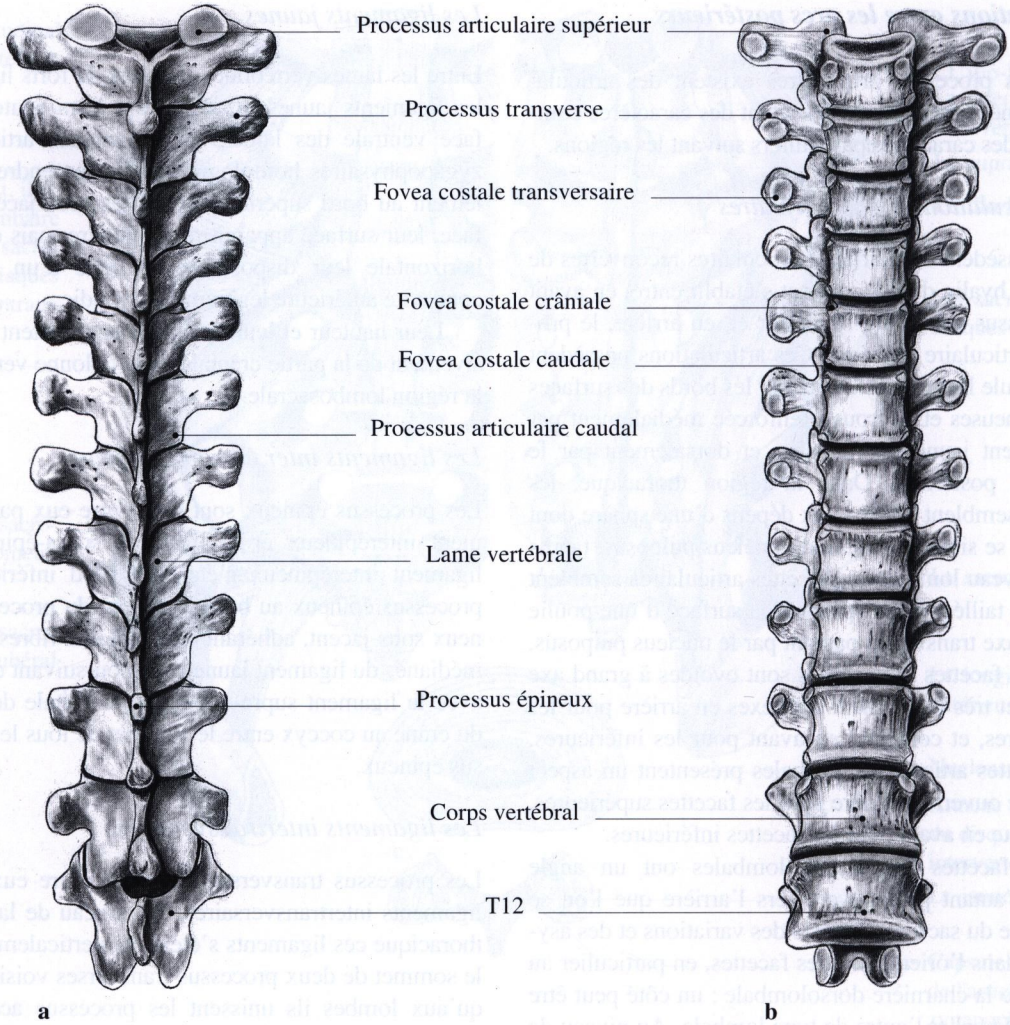

Fig. 1-7a,b. Colonne vertébrale thoracique. **a** Vue dorsale ; **b** vue ventrale

s'étend du sommet du processus transverse de L5 à la partie postérieure de la crête iliaque, le faisceau iliolombaire supérieur unit le sommet du processus transverse de L4 à la crête iliaque.

Articulations costovertébrales

Elles se composent de trois parties :

Articulation de la tête costale

Ce sont des articulations synoviales planes entre les têtes costales et les fovea (fossettes) costales des corps vertébraux : ces fossettes sont taillées aux dépens d'un angle dièdre à arêtes horizontales ; les têtes costales ont deux facettes, crâniale et caudale, et les fossettes costales des corps vertébraux se situent de part et d'autre du disque intervertébral. Cette disposition n'est présente que de la deuxième à la dixième côte, car la première, la onzième et la douzième côte ne s'articulent qu'avec une seule fossette costale située sur le corps vertébral de même niveau. Ces articulations possèdent une capsule articulaire renforcée en avant par un ligament radié de la tête costale, et en arrière par les ligaments costovertébraux postérieurs. Sur l'arête de l'angle dièdre de ces articulations s'insère le ligament intra-articulaire de la tête costale (ligament interosseux) qui s'étend donc de la face latérale du disque à l'arête de la tête costale. Ce ligament subdivise l'articulation en deux compartiments possédant deux synoviales séparées.

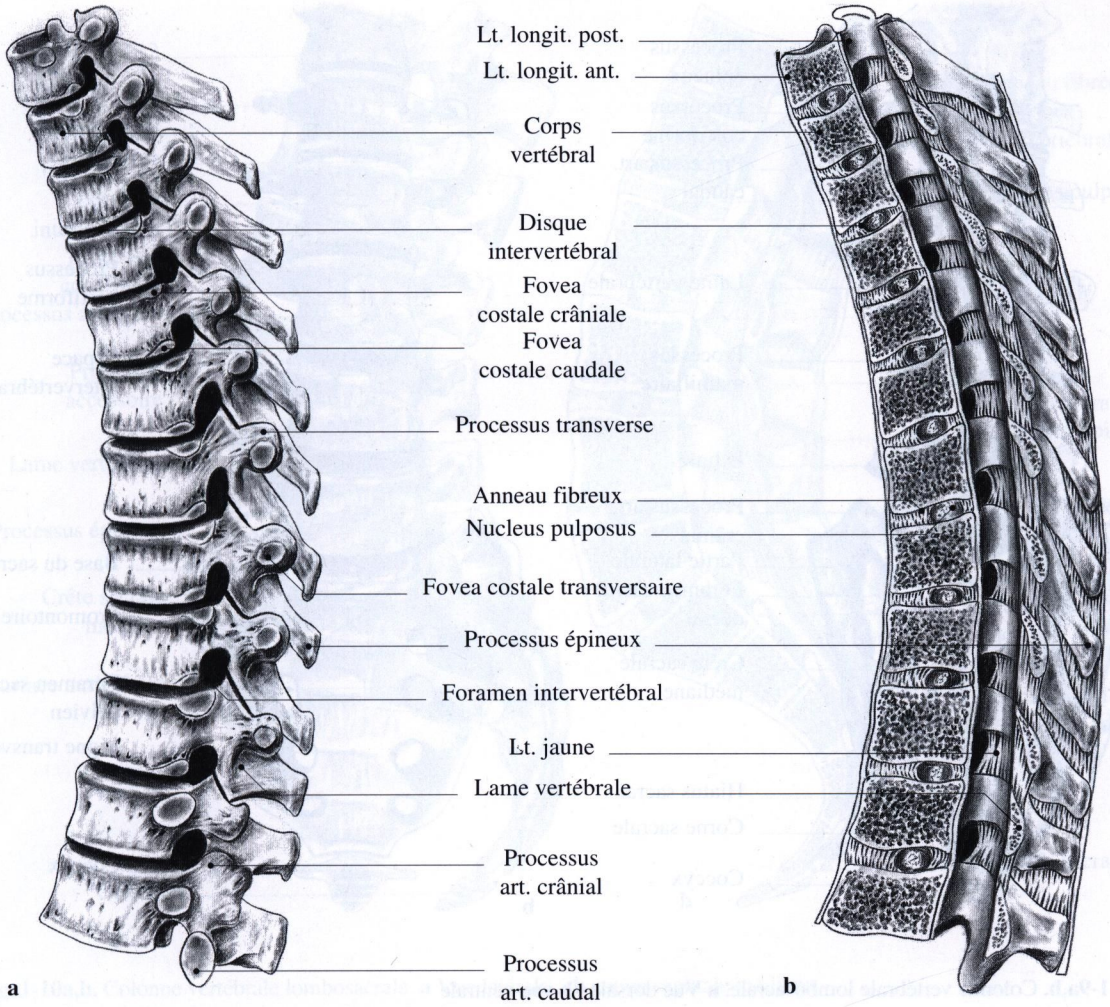

Fig. 1-8a,b. Colonne vertébrale thoracique. **a** Vue latérale ; **b** coupe sagittale médiane

Articulations costotransversaires

Ce sont des articulations trochoïdes qui articulent la surface articulaire des tubercules costaux à la facette articulaire des processus transverses : la fovea costale transversaire. L'articulation possède une capsule renforcée en arrière par le ligament costotransversaire postérieur et en bas par le ligament costotransversaire inférieur.

Les articulations costovertébrales comprennent également des ligaments tendus entre le processus transverse et le col de la côte : le ligament costotransversaire supérieur (lig. costotransversaire inter-osseux) et le ligament costotransversaire latéral (lig. costotransversaire postérieur).

Etude d'ensemble de la colonne thoraco-lombaire (figs. 1-7, 1-8, 1-9 et 1-10)

Les vertèbres thoraciques et lombales unies par leurs articulations constituent le segment le plus important de la colonne vertébrale au dessous du secteur cervical et au dessus du secteur sacré, pelvien. Cette colonne thoracolombale est subdivisée par la présence des côtes en un étage thoracique,

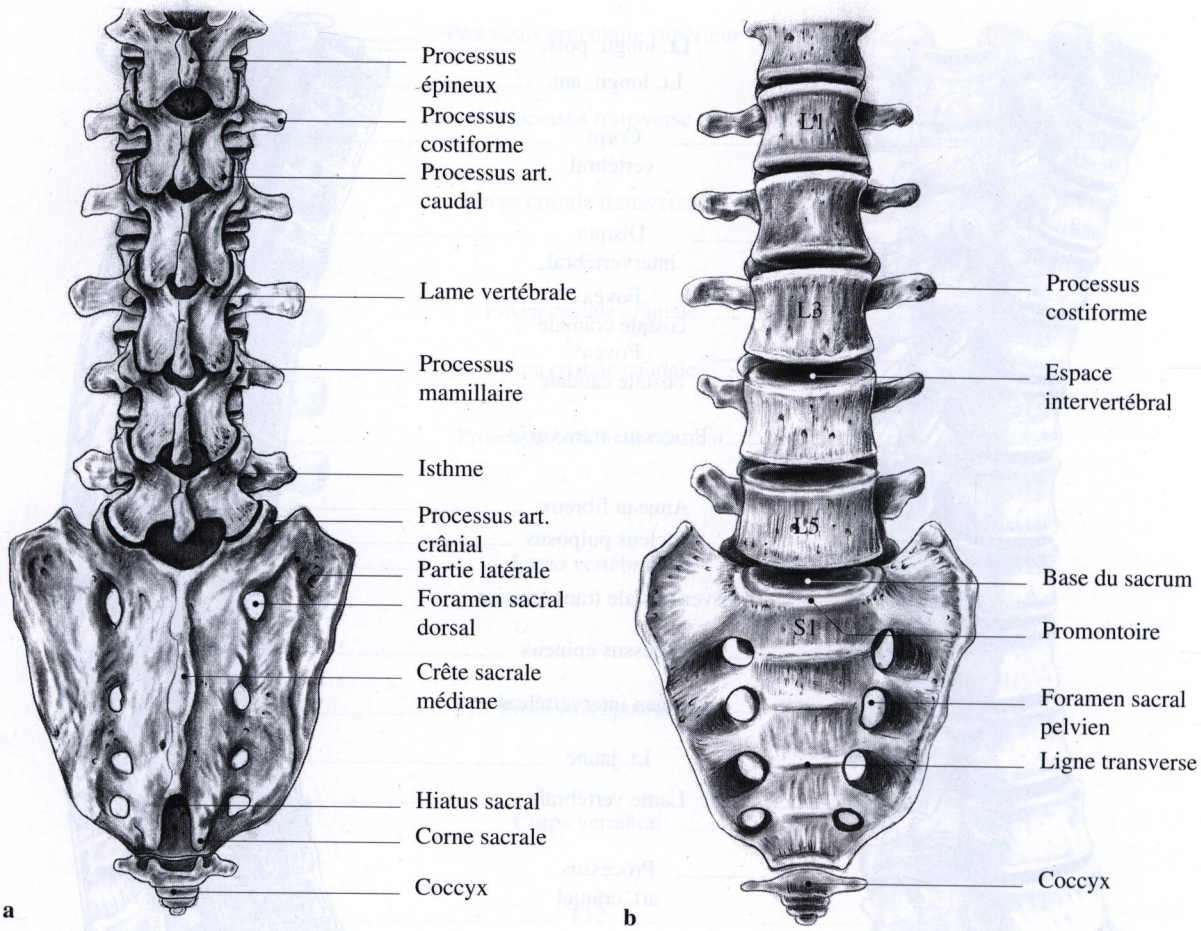

Fig. 1-9a,b. Colonne vertébrale lombosacrale. **a** Vue dorsale ; **b** vue ventrale

participant avec le sternum et les côtes à la cage thoracique, et un étage lombale plus libre entre le thorax et le pelvis.

La colonne thoracique (figs. 1-7 et 1-8)

L'ensemble des douze vertèbres thoraciques constitue une colonne osseuse en cyphose, c'est-à-dire convexe en arrière.

En vue dorsale

Le rachis se présente avec différentes parties longitudinales :

– sur la ligne médiane existe une crête constituée par l'alignement des processus épineux, plus ou moins obliques ;

– de chaque côté de cette crête se situe le plan frontal des gouttières latérales formé par l'imbrication des lames vertébrales et des processus articulaires qui rend virtuels les espaces interlamaires ;

– de chaque côté de ce plan osseux continu se situe le plan discontinu des processus transverses qui limite latéralement les gouttières vertébrales. La longueur de ces processus transverses va en diminuant de la première vertèbre thoracique à la douzième dorsale.

Sur une vue ventrale

La colonne thoracique se présente sous l'aspect d'une juxtaposition continue de corps vertébraux selon une courbure concave en avant avec un calibre transversal qui va décroissant de T1 à T4 et croît à nouveau de T5 à T12. Par contre l'épaisseur ventrale des corps vertébraux va en croissant régulièrement de T1 à T12.

Entre les corps vertébraux, les disques intervertébraux assurent la continuité de la colonne antérieure.

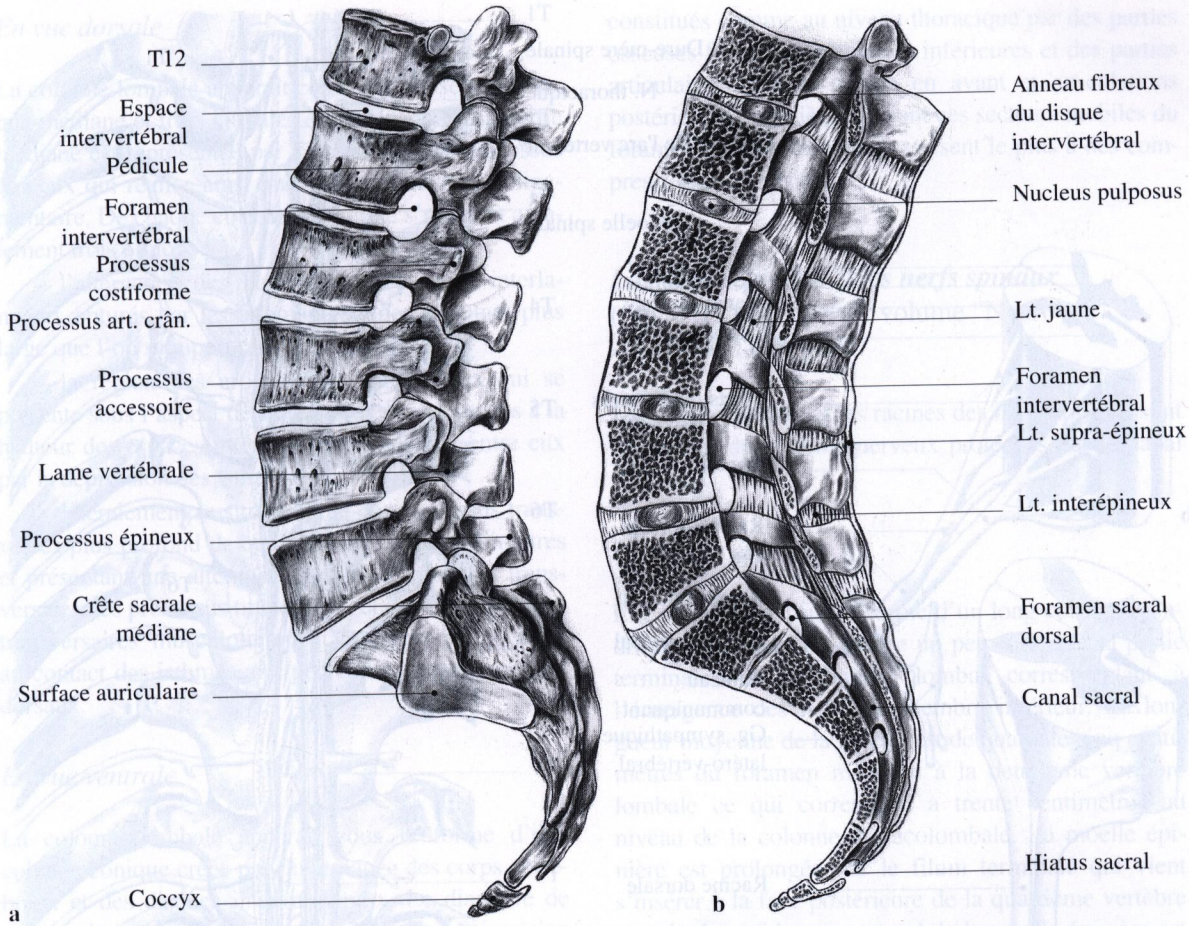

Fig. 1-10a,b. Colonne vertébrale lombosacrale. **a** Vue latérale ; **b** coupe sagittale médiane

Sur une vue latérale

La colonne thoracique montre plusieurs structures alignées axialement d'avant en arrière :

– la colonne antérieure concave et épaisse des corps vertébraux et des disques,

– l'alternance des pédicules vertébraux et des foramens intervertébraux (trou de conjuguaison) amputés sur leur partie inférieure par la tête des côtes,

– les colonnes postérieures faites par la juxtaposition des processus articulaires,

– l'alternance des processus transverses s'insérant entre les articulations postérieures,

– la juxtaposition des lames vertébrales,

– et enfin l'alternance des processus épineux dont l'obliquité va en croissant de T1 à T6 pour décroître ensuite jusqu'en T12. Sur une vue latérale apparaît nettement la constitution du canal vertébral cylindrique dont l'ouverture se fait antérolatéralement vers les foramens intervertébraux thoraciques. Ces foramens apparaissent bien limités en haut et en bas par les pédicules, en avant par le bord postérolatéral des corps vertébraux et des disques intervertébraux et en arrière par la face antérieure des articulations postérieures doublées par le ligament jaune.

La colonne lombale (lombaire)
(figs. 1-9 et 1-10)

La colonne lombale est formée de cinq vertèbres dont le nombre peut être modifié en plus par une lombalisation de S1, ou en moins par une sacralisation de L5. Cette colonne se caractérise par une courbure en lordose concave en arrière.

Sa jonction avec le sacrum et le bassin se fait par une angulation ou charnière lombosacrale.

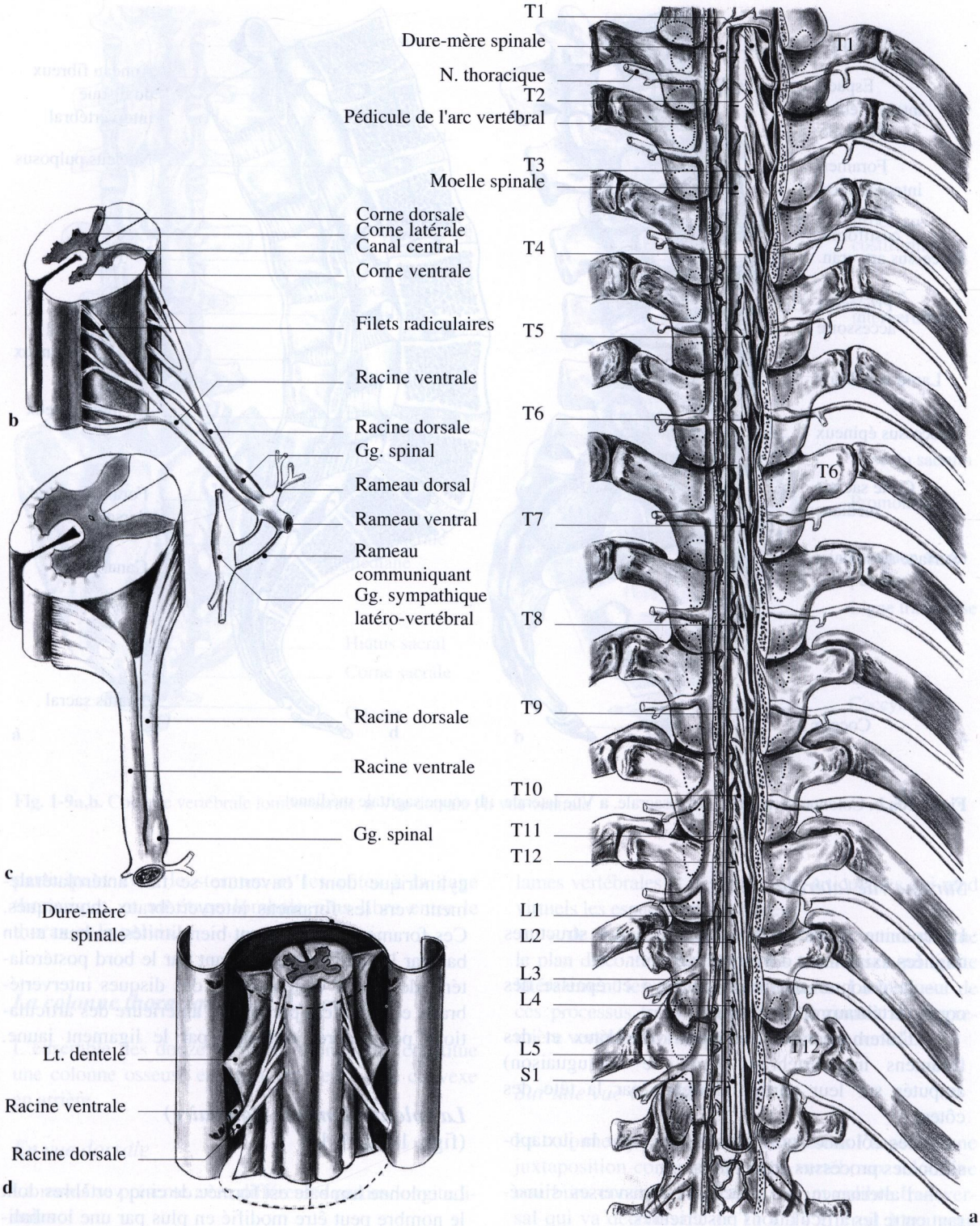

Fig. 1-11a-d. Les rapports neuroméningés de la colonne vertébrale thoracolombale (In : R Louis (1982) Chirurgie du rachis. Springer-Verlag). **a** Topographie radiculomédullaire en vue dorsale ; **b** myélomère thoracique et nerf spinal thoracique ; **c** myélomère lombal et nerf spinal lombal ; **d** rapports méningés de la moelle thoracique

En vue dorsale

La colonne lombale apparaît composée de sept parties, une médiane et trois latérales et symétriques. La partie médiane est représentée par l'alternance des processus épineux qui réalise ainsi une crête médiane ostéoligamentaire. De chaque côté de cette crête s'alignent axialement trois régions :

– l'alternance des lames et des espaces interlamaires obturés par les ligaments jaunes, d'autant plus large que l'on se rapproche du sacrum ;

– la région des articulations postérieures qui se présente sous l'aspect de saillies sphériques situées à la hauteur des espaces interlamaires et séparés entre eux par la dépression des isthmes intervertébraux ;

– latéralement se situe le plan des processus transverses plus profond de quelques huit à dix millimètres et présentant une alternance de pièces osseuses transversales, les processus transverses, et des espaces intertransversaires musculoligamentaires donnant passage au contact des isthmes aux pédicules vasculo-nerveux dorsaux.

En vue ventrale

La colonne lombale apparaît sous la forme d'une colonne conique créée par l'alternance des corps vertébraux et des disques intervertébraux. Le diamètre de cette colonne va en effet en s'élargissant jusqu'au disque L5-S1 formant avec la concavité sacrale un relief : le promontoire.

En vue latérale

La colonne lombale convexe en avant forme avec le sacrum concave en avant une courbe en "S". On peut décrire sur ce profil, dans le sens ventrodorsal, la grande colonne antérieure faite des corps vertébraux et des disques, l'alternance des pédicules et des foramens, les colonnes postérieures constituées par les articulations postérieures et les régions isthmiques sur lesquelles viennent se greffer les processus transverses à la hauteur des pédicules, la région des lames vertébrales et enfin la crête lombale représentée par l'alternance des processus épineux à disposition horizontale. Sur une coupe sagittale, le canal vertébral lombosacral apparaît plus large que le canal thoracique, sa dimension antéropostérieure allant en s'accroissant jusqu'à la hauteur du disque L5-S1 puis en décroissant jusqu'au hiatus sacral. Les foramens intervertébraux communiquent avec ce canal au niveau des angles latéraux appelés les recessus latéraux. Ces foramens sont constitués comme au niveau thoracique par des parties osseuses fixes, supérieures et inférieures et des parties articulaires mobiles disque en avant et articulations postérieures en arrière. Ce sont ces secteurs mobiles du foramen intervertébral qui exposent le plus à des compressions radiculaires.

La moelle épinière et les nerfs spinaux
(figs. 1-11 et 1-12, voir volume "Neuro-Anatomie", chap. 14)

La moelle épinière et les racines des nerfs spinaux sont les parties du système nerveux protégées par le canal vertébral.

La moelle épinière

Elle se présente sous la forme d'un long cordon cylindrique présentant un calibre un peu fort vers sa partie terminale : le renflement lombal correspondant à l'émergence des nerfs du membre inférieur. La longueur moyenne de la moelle est de quarante cinq centimètres du foramen magnum à la deuxième vertèbre lombale ce qui correspond à trente centimètres au niveau de la colonne thoracolombale. La moelle épinière est prolongée par le filum terminale qui vient s'insérer à la face postérieure de la quatrième vertèbre sacrale. Le poids moyen total de la moelle épinière est de trente grammes ce qui correspond pour le secteur thoracolombal à vingt grammes environ. Sa consistance est friable d'où sa fragilité aux traumatismes même chirurgicaux. La moelle épouse les courbures vertébrales et s'arrête le plus souvent à la hauteur du disque L1-L2. Son calibre est de dix millimètres en moyenne ce qui lui laisse suffisamment d'aisance dans le canal vertébral pour s'adapter aux divers mouvements du rachis. La surface de la moelle est parcourue par des sillons longitudinaux suivant son grand axe : la fissure médiane, le sillon médian dorsal à l'opposé du précédant, et quatre sillons latéraux, ventraux et dorsaux droits et gauches. Des sillons latéraux émergent les filets radiculaires. La structure médullaire macroscopique se caractérise par l'existence de deux parties distinctes : la substance blanche, périphérique et la substance grise, centrale. La substance grise présente en son centre un canal sur toute la longueur de la moelle : le canal central. La substance grise prend la forme d'un "H" avec une zone intermédiaire, deux cornes ventrales et deux cornes dorsales. Au niveau de la région dorsale moyenne existent en outre, des cornes latérales. La substance grise du renflement lombal est beaucoup

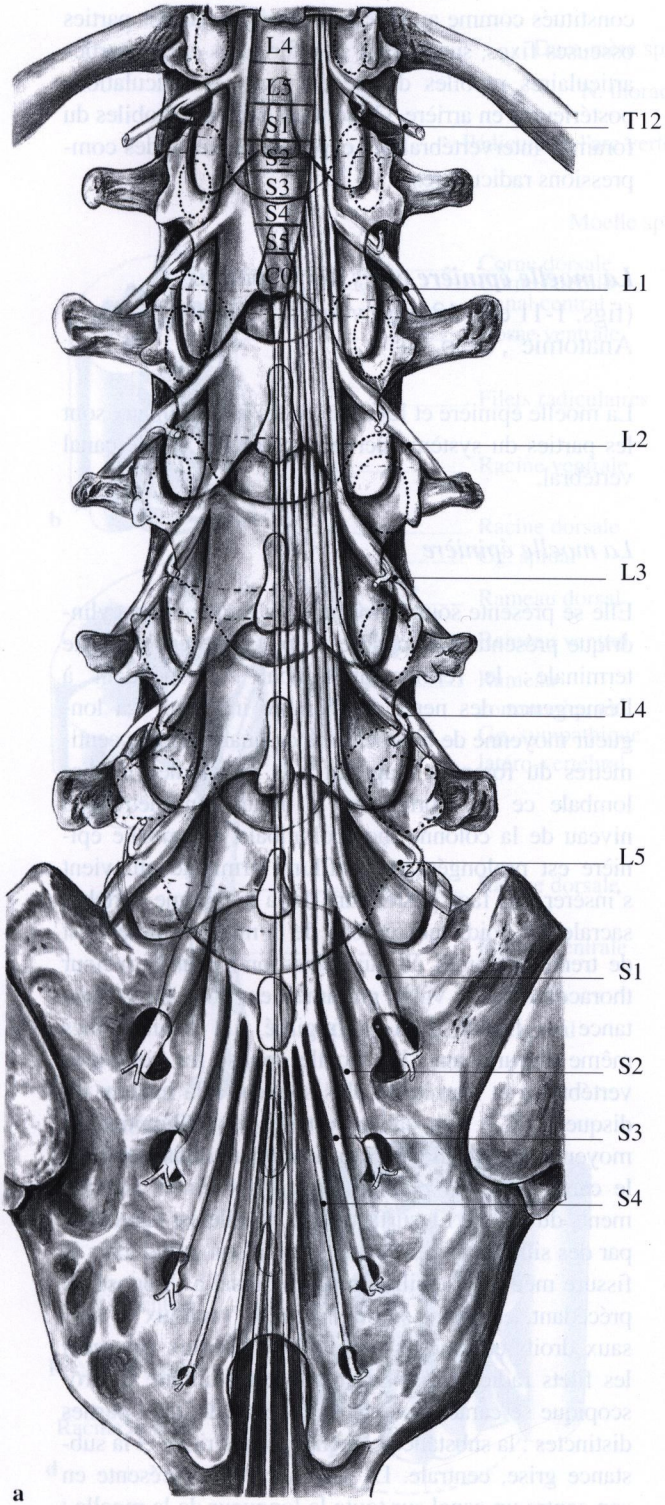

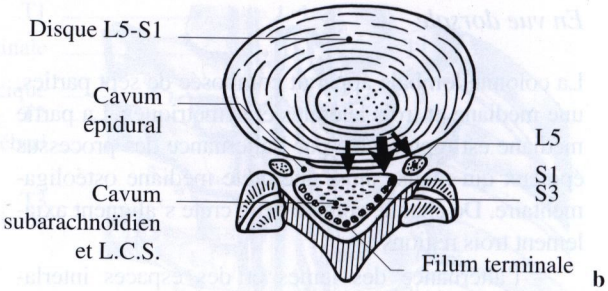

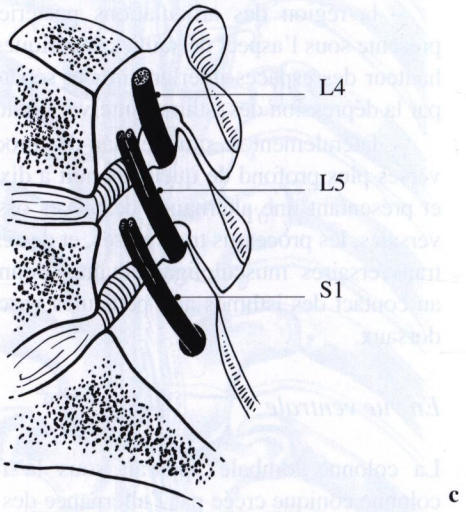

Fig. 1-12a-c. Rapports neuroméningés de la colonne vertébrale lombosacrale (In : R Louis (1982) Chirurgie du rachis. Springer-Verlag). **a** Topographie radiculoméningée en vue dorsale transparente ; **b** rapports neuroméningés en coupe axiale ; **c** vue postéro-oblique gauche du récessus lombosacral latéral

plus développée qu'au niveau dorsal. La substance blanche est subdivisée par la présence des cornes de la substance grise et par les sillons latéraux, en cordons : le cordon ventral, le cordon latéral et le cordon postérieur ou dorsal.

Les racines des nerfs spinaux

Elles naissent par leurs filets radiculaires le long des sillons latéraux. Du sillon collatéral dorsal naissent les racines sensitives et du sillon collatéral ventral, les racines motrices. Les filets radiculaires dorsaux et sensitifs se jettent sur un renflement, le ganglion spinal, puis les deux racines se réunissent après le ganglion spinal pour former le nerf spinal. Chaque segment de moelle donnant naissance à un étage des nerfs spinaux et porte le nom de myélomère. Ces myélomères sont la traduction de la métamérisation des vertébrés. La disposition des racines des nerfs spinaux est variable suivant leur origine : au niveau thoracique (fig. 1-11b) les filets radiculaires se jettent horizontalement sur le filet supérieur qui présente un trajet oblique dans le canal vertébral côtoyant ainsi deux ou trois myélomères, avant de sortir du canal vertébral par le foramen intervertébral qui correspond à son niveau métamérique. Au niveau lombal (fig. 1-11c), les filets radiculaires sont épais et courts, pratiquement au contact des uns des autres pour se jeter sur une racine rachidienne verticale, sur un assez long trajet, avant d'atteindre le foramen correspondant. Le numéro des myélomères et des racines des nerfs spinaux correspond au numéro du pédicule vertébral sous lequel elles passent avant d'émerger de la colonne vertébrale. La terminaison de la moelle se fait par un rétrécissement progressif de son calibre en forme de cône terminal et se prolonge par un filet axial, le filum terminale. L'ensemble des racines des nerfs spinaux qui circulent au-delà de la terminaison de la moelle de chaque côté du filum terminale forme la queue de cheval. A la sortie du foramen intervertébral chaque nerf spinal donne naissance à une branche principale, la branche ventrale pour la paroi ventrale du tronc et les membres, et une branche dorsale plus grêle, ou branche dorsale, pour les muscles spinaux, les articulations vertébrales postérieures et la peau du dos. Le système nerveux végétatif et ses ganglions s'anastomosent avec la branche du nerf spinal par l'intermédiaire de rameaux communicants.

Les enveloppes méningées (fig. 1-11d)

La moelle et les racines des nerfs spinaux sont protégés et séparés des parois osseuses du canal vertébral par les enveloppes méningées. Pratiquement, on distingue trois couches ou méninges : la pie-mère, fine couche transparente adhérant à la paroi extérieure de la moelle et des racines, la dure-mère qui forme un cylindre solide et fibreux à quelque distance de la pie-mère et se terminant à la hauteur du canal sacré en cul-de-sac et, entre les deux couches précédentes, l'arachnoïde qui est formée d'un ensemble de cloisons transparentes adhérantes à la pie-mère et à la face profonde de la duremère laissant entre ses cloisons des espaces contenant le liquide cérébrospinal.

L'espace délimité par l'arachnoïde et contenant le liquide cérébrospinal s'appelle l'espace (ou cavum) subarachnoïdien.

L'espace situé entre la duremère et les parois du canal vertébral, s'appelle l'espace épidural (ou cavum).

Topographie neurovertébrale

Classiquement la topographie des myélomères a été établie à partir de la projection des processus épineux (Chipault). Nos travaux personnels nous ont permis de définir avec beaucoup plus de précision cette topographie relativement aux corps vertébraux et aux disques ainsi qu'aux lames. Les myélomères de T1 à T11 se projettent à l'aplomb du corps vertébral de chiffre inférieur ; les myélomères L1, L3 et S1 se projettent vers le tiers moyen des vertèbres T11, T2 et L1. A partir de cette topographie moyenne il existe des variations plus particulièrement nettes au niveau de la terminaison médullaire et de la terminaison du sac dural.

La terminaison médullaire se fait dans 75 % des cas aux environs du disque L1-L2. Dans 12 % des cas la terminaison peut s'élever jusqu'au disque T12-L1 et dans 13 % des cas, la terminaison peut être sous jacente à L2, à la hauteur des vertèbres L3, L4, L5 ou même lorsque la moelle présente une disposition embryonnaire, à la hauteur du hiatus sacré. La projection de la terminaison du sac dural se fait en général à l'aplomb du disque S1-S2 mais quelquefois la terminaison peut atteindre le disque S3-S4.

Le long de la moelle épinière circulent des vaisseaux axiaux : l'artère spinale antérieure, au niveau de la fissure médiane, et les artères spinales dorsales de chaque côté du sillon collatéral dorsal. De nombreuses anastomoses plus ou moins obliques et horizontales réunissent ces axes verticaux et reçoivent de chacune des racines des nerfs spinaux des branches artérielles plus ou moins importantes provenant du système aortique. La disposition veineuse est à peu près semblable, avec une veine dorsale médiane plus importante que les autres et de nombreuses anastomoses traversant de part

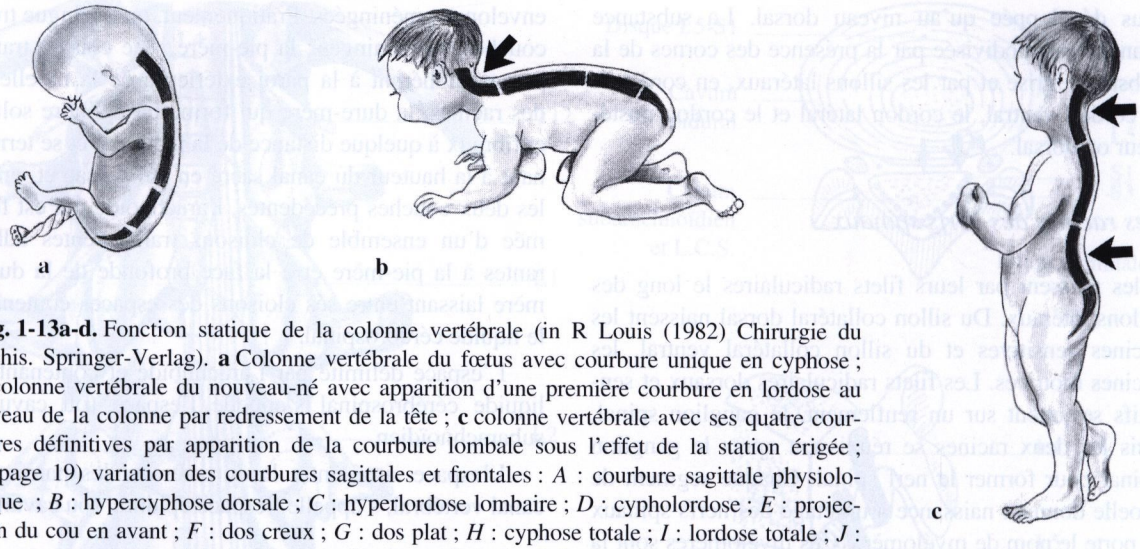

Fig. 1-13a-d. Fonction statique de la colonne vertébrale (in R Louis (1982) Chirurgie du rachis. Springer-Verlag). **a** Colonne vertébrale du fœtus avec courbure unique en cyphose ; **b** colonne vertébrale du nouveau-né avec apparition d'une première courbure en lordose au niveau de la colonne par redressement de la tête ; **c** colonne vertébrale avec ses quatre courbures définitives par apparition de la courbure lombale sous l'effet de la station érigée ; **d** (page 19) variation des courbures sagittales et frontales : *A* : courbure sagittale physiologique ; *B* : hypercyphose dorsale ; *C* : hyperlordose lombaire ; *D* : cypholordose ; *E* : projection du cou en avant ; *F* : dos creux ; *G* : dos plat ; *H* : cyphose totale ; *I* : lordose totale ; *J* : inversion vertébrale ; *K* : scoliose dorsale ; *L* : scoliose lombale ; *M* : scoliose dorsolombale ; *N* : scoliose dorsale et lombale ou double majeure

en part la moelle épinière. Le système veineux se jette par l'intermédiaire du plexus intrarachidien dans le système veineux azygos.

La moelle et les racines des nerfs spinaux peuvent être l'objet de quelques malformations dont la plus importante est le spinabifida aperta qui se manifeste par une atrophie des parois qui ferment en arrière la jonction lombosacrale. Dans la syringomyélie le canal central est hypertrophié. Par persistance d'un éperon médian, témoin d'un trouble de la fermeture du canal neurentérique se créé une duplication de la moelle épinière sur quelques centimètres. Enfin, signalons la disposition embryonnaire de la moelle épinière avec des racines horizontales au niveau de tous les myélomères jusqu'au secteur sacrococcygien où la moelle se termine. Les racines rachidiennes peuvent présenter également quelques anomalies, telle en particulier l'existence d'un tronc commun entre deux racines, le plus souvent entre L5 et S1, avec une gaine duremérienne commune pour les deux nerfs spinaux jusqu'à la hauteur des foramens correspondants où les deux racines se séparent.

La section triangulaire du canal lombal permet de comprendre que les angles latéraux ou récessus latéraux forment une zone étroite à l'intérieur de laquelle circulent les racines prêtes à traverser leur foramen. Il s'agit là d'un point de compression électif, soit par une hernie discale, soit par une hypertrophie ostéophytique des articulations postérieures telles qu'on les rencontre dans les sténoses du canal lombal.

Anatomie fonctionnelle de la colonne vertébrale

Il nous paraît indispensable de considérer, après la morphologie vertébrale, les fonctions de cette colonne osseuse. Ce sont ces fonctions dont il faut faire le bilan chez tout malade présentant une pathologie de la colonne vertébrale afin de prévoir une thérapeutique susceptible de les rétablir. Nous pouvons distinguer quatre fonctions : une fonction statique, une fonction de stabilité, une fonction dynamique et une fonction nerveuse.

La fonction statique de la colonne vertébrale (fig. 1-13)

C'est celle qui participe à l'équilibre du tronc et de la tête grâce à l'existence de courbures vertébrales. L'anatomie comparée des vertébrés et l'étude du développement vertébral chez un être humain permet de reconstituer les diverses étapes du perfectionnement de la colonne vertébrale. On peut distinguer à ce propos trois grandes périodes :

La colonne vertébrale des poissons et celle de l'embryon

La colonne vertébrale des poissons et celle de l'embryon en situation aquatique se caractérisent par l'existence d'une courbure unique en cyphose.

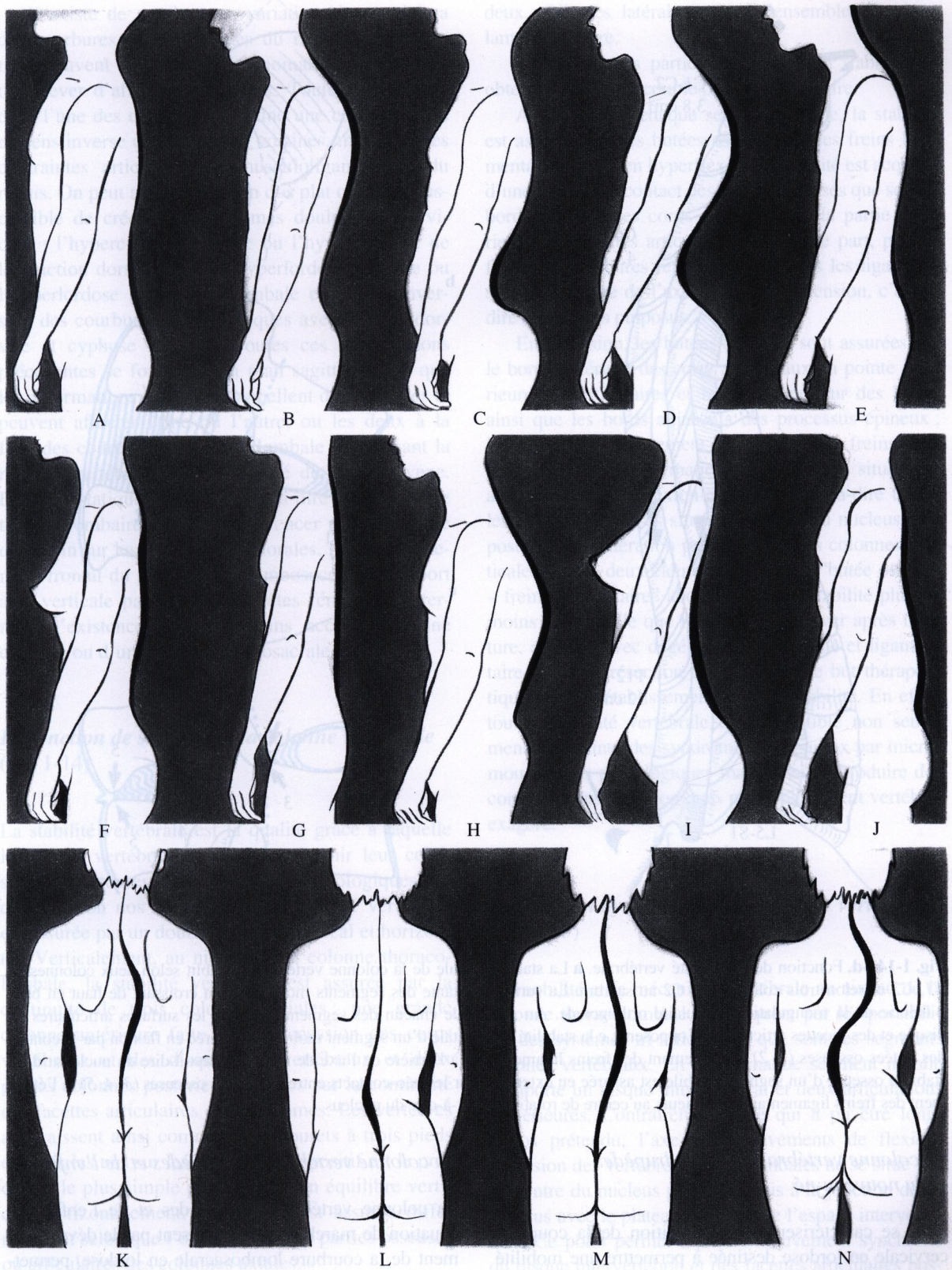
A
B
C
D
E
F
G
H
I
J
K
L
M
N
d

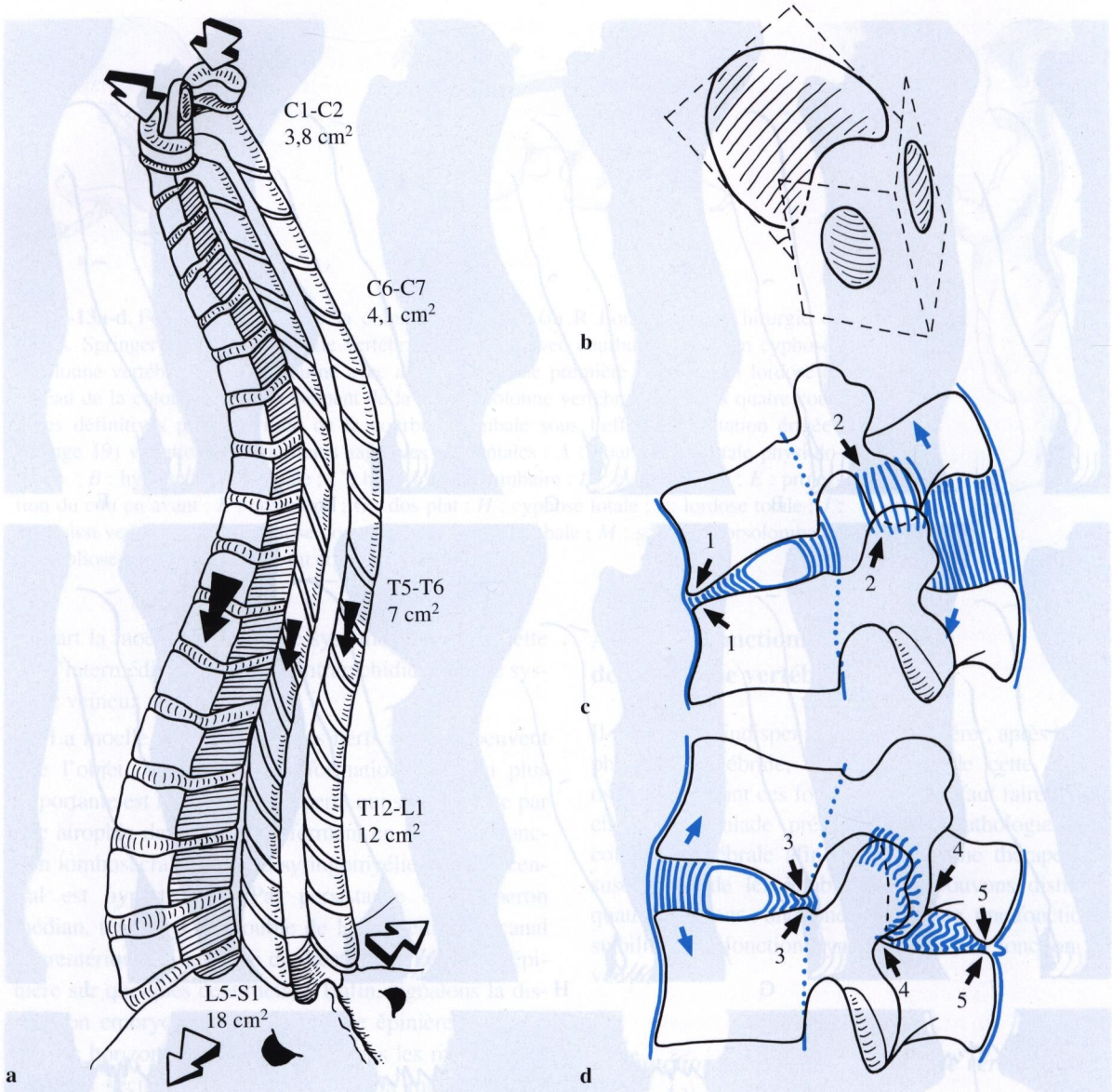

Fig. 1-14a-d. Fonction de la stabilité vertébrale. **a** La stabilité axiale de la colonne vertébrale s'établit selon deux colonnes en *C1*, *C2* et selon trois colonnes de *C2* au sacrum. La surface portante des segments mobiles va en croissant de haut en bas ; **b** théorie de la triangulation articulaire orthogonale. Au niveau de chacun des segments mobiles les surfaces articulaires du disque et des facettes articulaires s'opposent ; **c** la stabilité horizontale d'un segment mobile est assurée en flexion par le contact des butées osseuses *(1, 2)* et l'étirement des freins ligamentaires à l'arrière de l'axe de rotation, c'est-à-dire du nucleus . **d** La stabilité osseuse d'un segment mobile est assurée en extension par les néo-contacts entre les butées osseuses *(3, 4, 5)* et l'étirement des freins ligamentaires antérieurs au centre de rotation, c'est-à-dire du nucleus

La colonne vertébrale des quadrupèdes et du nouveau-né

Elles se caractérisent par l'apparition de la courbure cervicale en lordose destinée à permettre une mobilité plus grande de la tête.

La colonne vertébrale des bipèdes et de l'enfant

La colonne vertébrale des bipèdes et de l'enfant en situation de marcher se caractérisent par le développement de la courbure lombosacrale en lordose, permettant l'équilibre du tronc au-dessus des deux membres inférieurs.

Il existe de nombreuses variations à ce schéma des courbures physiologiques du rachis. Ces variations peuvent être dûes à des anomalies congénitales ou relever d'affections acquises. Toute perturbation dans l'une des courbures entraîne une compensation en sens inverse des courbures voisines, modifiant les contraintes articulaires et musculoligamentaire du rachis. On peut ainsi décrire un dos plat ou creux susceptible de créer des syndromes douloureux cervicaux ; l'hypercyphose dorsale ou l'hypercyphose de la jonction dorsolombale, l'hyperlordose lombale ou l'hyperlordose totale dorsolombale et enfin l'inversion des courbures physiologiques avec lordose dorsale et cyphose lombale. Toutes ces déformations précédentes se font dans un plan sagittal tandis que les déformations frontales s'appellent des scolioses et peuvent affecter l'une ou l'autre, ou les deux à la fois, des courbures dorsale et lombale provoquant la rotation vertébrale avec gibbosité du côté convexe. Enfin, la statique du tronc, c'est-à-dire de la colonne thoraco-lombaire, se laisse influencer par l'équilibre du bassin sur les deux têtes fémorales. Le positionnement frontal du promontoire lombosacral par rapport à la verticale passant par les têtes fémorales détermine l'existence plus ou moins accentuée d'une cyphose ou d'une lordose lombosacrale.

La fonction de stabilité de la colonne vertébrale (fig. 1-14)

La stabilité vertébrale est la qualité grâce à laquelle les pièces vertébrales peuvent maintenir leur cohésion dans toutes les positions physiologiques du corps. Selon nos conceptions, la stabilité vertébrale est assurée par un double système vertical et horizontal. Verticalement, au niveau de la colonne thoracolombale, la stabilité vertébrale est assurée par la continuité de trois colonnes axiales : une grande colonne antérieure faite de la succession des corps vertébraux et des disques intervertébraux et deux petites colonnes postérieures créées par la continuité des facettes articulaires et des isthmes. Les vertèbres apparaissent ainsi comme des tabourets à trois pieds empilés les uns sur les autres. Ce dispositif est le processus le plus simple pour obtenir un équilibre vertical. Horizontalement, la stabilité est assurée différemment selon que l'on considère les parties osseuses ou articulaires des colonnes axiales.

Au niveau des parties osseuses, les trois colonnes sont réunies entre elles par des barres horizontales : les deux pédicules latéralement, et l'ensemble des deux lames en arrière.

Au niveau des parties articulaires, la stabilité est obtenue grâce à un couple ostéo-ligamentaire.

Au niveau de chaque segment mobile, la stabilité est assurée par des butées osseuses et des freins ligamentaires. Ainsi en hyperflexion la stabilité est acquise, d'une part par le contact des butées osseuses que sont le bord antérieur des corps vertébraux et la partie antérieure des facettes articulaires, et d'autre part, par les freins ligamentaires représentés par tous les ligaments situés en arrière de l'axe de flexion-extension, c'est-à-dire du nucleus pulposus.

En extension, les butées osseuses sont assurées par le bord postérieur des corps vertébraux, la pointe inférieure des articulaires et le bord supérieur des lames ainsi que les bords adjacents des processus épineux ; lors du même mouvement d'extension, les freins ligamentaires sont les formations ligamentaires situées en avant de l'axe de flexion-extension c'est-à-dire toutes les couches fibreuses situées en avant du nucleus pulposus. Toute altération pathologique des colonnes verticales ou des deux éléments du couple "butée osseuse – frein ligamentaire" aboutira à une instabilité plus ou moins sévère telle que l'on peut en trouver après fracture, arthrose avec dégénérescence discale et ligamentaire ou après résection chirurgicale. Le but thérapeutique sera le rétablissement de cette stabilité. En effet, toute instabilité vertébrale est susceptible non seulement d'entraîner des syndromes douloureux par micromouvements pathologiques mais aussi de produire des complications neurologiques par déplacement vertébral exagéré.

La fonction dynamique de la colonne vertébrale (fig. 1-15)

La mobilité et la mécanique vertébrale au niveau de la colonne thoracolombale s'expliquent par les possibilités des systèmes tri-articulaires que sont les segments mobiles vertébraux. En effet, chaque segment mobile comporte un disque intervertébral et deux articulations postérieures. Contrairement à ce qui a pu être longtemps prétendu, l'axe des mouvements de flexion-extension des vertèbres thoracolombales ne se situe pas au centre du nucleus pulposus mais à la jonction de ce nucleus avec le plateau inférieur de l'espace intervertébral. Ce point permet ainsi un mouvement synchrone du disque intervertébral et des facettes articulaires postérieures. Lorsqu'il existe une dégénérescence articulaire, ce centre instantané de rotation peut se modifier

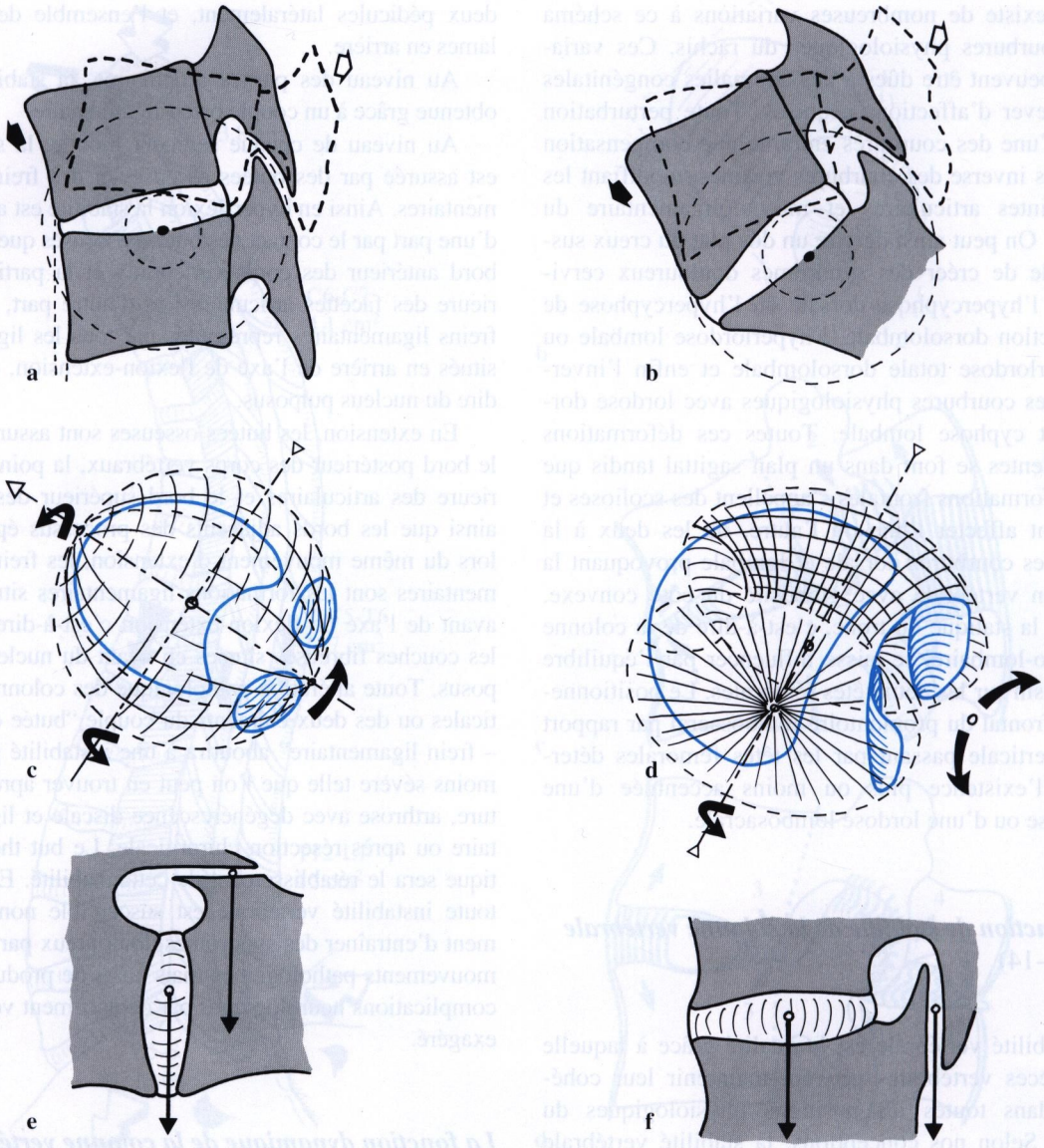

Fig. 1-15a-f. Dynamique vertébrale. **a** Le centre de rotation instantané du mouvement de flexion-extension de la colonne thoracique se situe sur le plateau inférieur du disque au contact du nucleus ; **b** le centre de rotation instantané de flexion-extension de la colonne lombosacrale se situe sur le plateau sacré au contact du nucleus ; **c** les facettes articulaires des articulations zygapophysaires thoraciques sont taillées aux dépens d'une sphère dont le centre passe par l'axe de rotation ; **d** les facettes articulaires des articulations zygapophysaires lombales sont taillées aux dépens d'une poulie dont l'axe passe par le centre de rotation instantanée de la flexion-extension alors que les facettes possèdent un autre axe de rotation postérieur ; **e** la colonne en position horizontale subit des forces de cisaillement au niveau des disques et des forces de compressions au niveau des facettes ; **f** la colonne lombosacrale en station verticale est soumise à des forces de compression au niveau des disques, et de cisaillement au niveau des articulations postérieures

de façon plus ou moins considérable et se situer ailleurs. Chaque disque inter-vertébral est susceptible d'exécuter des mouvements variés : bascule antéropostérieure ou latérale, translation horizontale et rotation axiale. Mais la présence au niveau de chaque segment mobile de facettes articulaires aux formes régionales variées, limite les possiblités dynamiques du disque intervertébral. L'étude de la forme des facettes articulaires permet d'ailleurs de comprendre les possibilités de chacun des segments mobiles.

Selon une conception personnelle, il nous apparaît que chacune des facettes articulaires thoracolombales semblent avoir été taillée aux dépens d'un volume géométrique connu. Ainsi, les facettes articulaires des vertèbres thoraciques considérées avec leur croûte cartilagineuse apparaissent taillées aux dépens d'une surface sphérique dont le centre se situe au niveau du centre instantané de rotation de la vertèbre. Cette disposition permet de comprendre que les facettes thoraciques sont particulièrement favorables aux mouvements de flexion, extension et rotation toutefois limitées par la présence des côtes. Au niveau des vertèbres lombales, les facettes articulaires paraissent taillées aux dépens de la gorge d'une poulie. Le centre de la poulie est situé au niveau du centre instantané de rotation du disque mais la forme en gorge de poulie des facettes articulaires permet un mouvement accessoire de rotation des facettes aux dépens d'un axe situé en arrière des facettes. La coexistence de ces deux centres possibles de mouvement est peut être un facteur favorisant de la détérioration discale. Pour expliquer les contraintes au niveau des surfaces articulaires du segment mobile, nous avons décrit une "théorie de la triangulation articulaire orthogonale" : chaque segment mobile est, en effet, représenté par trois jeux articulaires, le disque et les deux facettes articulaires postérieures dont les surfaces sont dans des plans opposés. Ainsi, quelle que soit la situation dans l'espace de la colonne vertébrale, toute contrainte qui agit sur la colonne vertébrale pourra provoquer au niveau du disque par exemple des forces de cisaillement parallèles aux plateaux vertébraux et des forces de compression perpendiculaires aux facettes des articulations postérieures et vice versa. Ainsi, les articulations postérieures du disque apparaissent comme des éléments complémentaires dont la pathologie est commune.

N'oublions pas que le tonus musculaire est un facteur supplémentaire qui permet d'ajouter à la stabilité vertébrale mais aussi aux contraintes dynamiques de la colonne vertébrale.

La fonction nerveuse de la colonne vertébrale (fig. 1-16)

La fonction nerveuse de la colonne vertébrale comporte trois parties. Tout d'abord la colonne, de par ses éléments ostéo-articulaires, est chargée d'une fonction protectrice du système nerveux radiculomédullaire réalisée par le canal vertébral et les foramens inter-vertébraux. Le canal vertébral thoracique a un aspect cylindrique de 15 mm de diamètre moyen, tandis que le canal lombosacral a une section prismatique avec une base antérieure et une arête postérieure. Les dimensions de ce canal lombosacral vont en augmentant jusqu'au segment L5-S1 dont le diamètre transversal moyen est de 26 mm et le diamètre antéropostérieur de 17 mm. Toute modification pathologique de ces dimensions peut aboutir à une sténose canalaire susceptible de retentir sur la physiologie nerveuse. La fonction nerveuse, étudiée au chapitre 14 du volume "Neuro-Anatomie", est représentée par les fonctions sensitives, motrices et réflexes des divers métamères thoraco-lombaires. Enfin, il existe une fonction dynamique du système radiculomédullaire et méningé. Ainsi que nous l'avons montré, lors des mouvements de la colonne vertébrale, l'ensemble des structures nerveuses et méningées subit des phénomènes dynamiques particuliers. Au cours de l'hyperflexion, toutes les formations neuro-méningées se tendent et s'étirent en diminuant de calibre.

A l'inverse, au cours de l'hyperextension, les formations neuro-méningées se détendent, ondulent et élargissement leur calibre. Au cours des mouvements d'hyperflexion, il se produit des mouvements de glissement axiaux des formations neuroméningées dans le canal thoracolombal, de telle sorte que ces formations se dirigent vers la quatrième vertèbre lombale. Ainsi la terminaison de la moelle peut se déplacer caudalement en hyperflexion de 10 mm. Par ailleurs, au cours de mouvements d'hyperflexion, les structures neuroméningées subissent des phénomènes d'étirement dont le maximum se situe à la hauteur du myélomère L4 avec 30 % d'étirement. Ce phénomène explique d'ailleurs la possibilité de paraplégie par élongation sans fracture rachidienne avec une topographie supérieure L4. Ces mouvements s'expliquent par l'allongement obligatoire du canal vertébral en hyperflexion du fait de l'étirement segmentaire de la paroi postérieure des disques et du redressement des courbures. La connaissance de cette dynamique neuroméningée est nécessaire pour comprendre certains facteurs pathologiques et pour prévenir en chirurgie les adhérences postopératoires.

II. Le sacrum et le coccyx

A Bouchet

Etroitement unis l'un à l'autre, le sacrum et le coccyx sont placés à la base de la colonne lombale et à la partie postérieure de la ceinture pelvienne.

Ils forment une véritable unité anatomique que l'on peut appeler le sacro-coccyx.

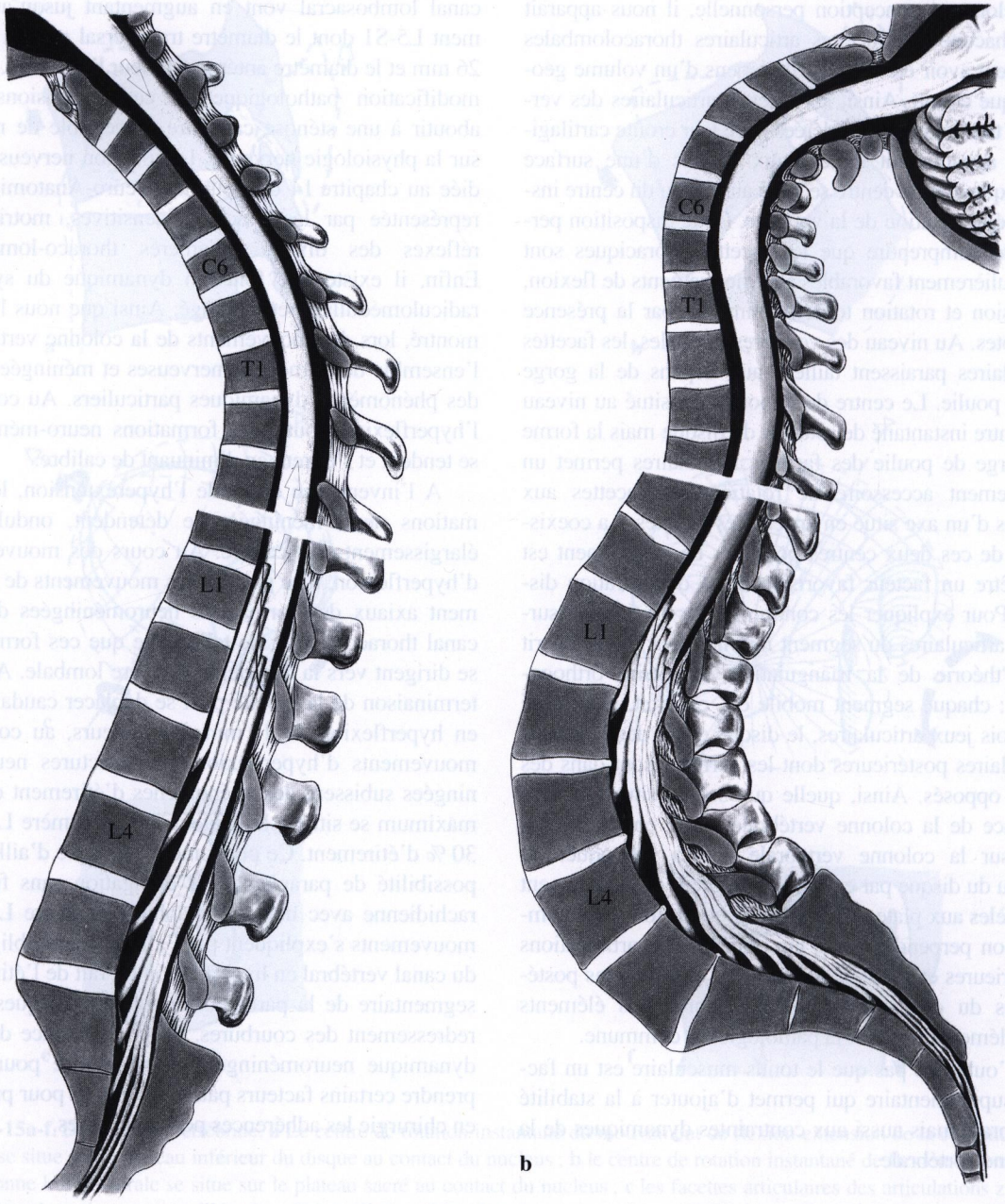

Fig. 1-16a,b. Dynamique radiculomédullaire dans le canal lombosacral (In : R Louis (1982) Chirurgie du rachis. Springer-Verlag). Au cours des mouvements en flexion-extension les formations neuroméningées dans le canal vertébral subissent à la fois des mouvements de glissement vers la quatrième lombale et des mouvements d'étirement plus particulièrement élevés à la hauteur du myélomère L4. **a** En flexion les racines sont étirées et rectilignes ; **b** en extension les racines sont détendues et ondulantes ; les flèches indiquent le sens du glissement axial, et les zones en pointillés les secteurs médullaires les plus étirés

Le sacrum

Os épais, volumineux, en forme de pyramide quadrangulaire à base supérieure, il résulte de la soudure des cinq vertèbres sacrales. Enfoncé comme un coin entre les deux os coxaux, il constitue la majeure partie de la paroi postérieure du bassin osseux. L'orientation du sacrum, oblique en bas et en arrière, met en évidence deux angles : l'un avec le plan horizontal, d'environ 20°, l'autre avec la colonne lombale, d'environ 130°, à sinus postéro-supérieur ; le sommet de cet angle fait saillie dans le bassin et constitue le promontoire.

On lui décrit habituellement deux faces, deux parties latérales, une base et un apex.

La face pelvienne (figs. 1-6a et 1-9b)

Triangulaire, concave et lisse, elle est limitée par trois bords :

– bord antéro-supérieur : convexe à la partie médiane formant le promontoire, concave de chaque côté, à la partie postérieure de l'ouverture crâniale du pelvis (détroit supérieur),

– deux bords latéraux subdivisés en trois segments : supérieur, répondant à l'articulation sacro-iliaque, moyen, en regard de la grande incisure ischiatique et inférieur : oblique en bas et médialement, vers l'apex.

On décrit trois portions à cette face :

– médiane avec quatre saillies étagées, les lignes transverses, vestiges de la soudure des corps vertébraux,

– deux latérales : marquées par quatre foramens sacraux pelviens, sur le prolongement de la crête transversale correspondante, se continuant en dehors par les gouttières sacrales antérieures ; le muscle piriforme (m. pyramidal du bassin) s'insère sur les gouttières qui prolongent les 2e et 3e trous, ainsi que sur les ponts osseux qui les séparent.

La face dorsale (figs. 1-6b et 1-9a)

Orientée en arrière et en haut, convexe et irrégulière, elle est parsemée de nombreux orifices et reliefs :

Sur la ligne médiane

De haut en bas, on trouve : l'orifice crânial du canal sacral, en "V" à sommet inférieur, la crête sacrale médiane, saillante, ponctuée par 3 ou 4 tubercules et résultant de la soudure des processus épineux, et l'hiatus sacré représentant l'orifice caudal du canal sacral, en forme de "V" renversé.

Latéralement

En partant de la crête sacrale, on trouve :

– les gouttières sacrales postérieures, formées par la soudure des lames vertébrales,

– les tubercules sacraux postéro-médiaux, ou crête sacrale intermédiaire, vestiges des processus articulaires ; le 1er est le plus volumineux, le 4e est également assez marqué, le 5e forme la corne sacrale,

– les foramens sacraux dorsaux, plus petits que les antérieurs, disposés en regard des tubercules, sur une ligne oblique caudalement et médialement,

– les tubercules sacraux postéro-latéraux ou crête sacrale latérale, plus volumineux que les tubercules médiaux, sont appelés encore "conjugués", parce qu'ils résultent de la fusion des processus transverses,

– les fossettes criblées, perforées de trous vasculaires, en dehors des tubercules postéro-externes.

Les parties latérales (fig. 3-9)

Triangulaires à sommet inférieur, orientées latéralement et dorsalement, elles sont subdivisées en deux segments :

Segment supérieur

Très étalé, correspondant aux deux premières vertèbres sacrales, il porte la surface auriculaire, articulaire avec la facette correspondante de l'os coxal ; celle-ci forme un croissant à concavité cranio-dorsale, et doit son nom à sa ressemblance avec l'auricule de l'oreille externe ; en arrière, une zone rugueuse, la tubérosité sacrale donne attache à la masse sacro-lombale et aux ligaments sacro-iliaques.

Segment inférieur

Réduit à un simple bord, en regard des trois dernières vertèbres sacrales, il donne insertion au ligament sacro-tubéral (grand lt. sacro-sciatique), au ligament sacro-épineux (petit lt. sacro-sciatique), au muscle grand fessier, et, caudalement, au muscle coccygien (figs. 1-6 et 3-12).

Base du sacrum (fig. 3-4)

Formée par la face crânial du sacrum, elle est orientée crânialement et ventralement :

– au milieu : elle présente une surface ovalaire à grand axe transversal, destinée à s'articuler avec la 5e vertèbre lombale, et, en arrière d'elle, l'orifice supérieur du canal sacral, triangulaire à base antérieure,

– latéralement, on trouve deux surfaces triangulaires lisses, les ailes du sacrum sur lesquelles s'insère le muscle iliaque et, plus en arrière, les processus articulaires supérieurs qui sont en saillie de chaque côté du canal sacral.

Apex du sacrum

Il s'articule avec le coccyx.

Rapports intrinsèques

Le canal sacral

Il continue le canal vertébral et suit la courbure du sacrum. Prismatique triangulaire dans sa portion crâniale, il s'aplatit dans sa portion caudale et présente les dimensions suivantes :

Longueur : 11 à 12 cm, largeur : 25 mm en haut, 10 mm en bas, profondeur (antéro-postérieure) : 10 mm en haut, 2 mm en bas.

Il est limité par quatre parois :

– *ventrale* : épaisse et massive, formée par le corps des vertèbres sacrales ;

– *dorsale* : mince, facilement effondrable, elle est dûe à la fusion des processus épineux et des lames ;

– *latérales* : formées par les pédicules des vertèbres sacrales, elles correspondent, entre ces pédicules, aux foramens intervertébraux qui réalisent, de chaque côté, quatre canaux sacraux primitifs se bifurquant en foramens sacraux pelviens et dorsaux.

L'extrémité crâniale du canal est triangulaire à base ventrale, large de 20 mm ; elle limite caudalement l'espace lombosacral, haut de 10 mm et fermé dorsalement par le ligament jaune.

Au niveau de l'extrémité caudale, la paroi dorsale, déhiscente ménage entre les cornes l'espace sacro-coccygien, orifice en forme de "V" renversé, large de 10 mm et haut de 20 mm, fermé par le ligament sacro coccygien dorsal, très proche des plans cutanés ; il permet les injections épidurales.

A l'intérieur du canal sacral

La queue de cheval

Elle est réduite à six paires nerveuses qui s'échappent de chaque côté :

– les 5 paires sacrales, issues de l'épicône et du cône médullaire, après un trajet presque vertical, sortent au niveau des trous sacraux pour les quatre premières et de l'espace sacro-coccygien, pour la dernière (fig. 1-12a) ;

– la paire coccygienne, également issue du cône médullaire, contourne la corne coccygienne, et passe sous le ligament latéral de l'articulation inter-coccygienne.

D'abord situées à l'intérieur du cul-de-sac de la dure-mère spinale, ces paires nerveuses le perforent et passent dans l'espace épidural ; parvenues au canal sacral primitif correspondant, elles se divisent en branches antérieures, qui forment les plexus sacral et coccygien, et branches postérieures, plus grêles, destinées aux parties molles de la région sacrale.

La radiculographie lombo-sacrale permet l'étude topographique des nerfs de la queue de cheval, parfois comprimés à la partie haute par une hernie discale, ou lésés à la partie basse par une fracture du sacrum.

Les enveloppes méningées

L'extrémité inférieure du cul-de-sac de la dure-mère spinale ne dépasse pas le bord inférieur de la 2e vertèbre sacrale. La queue de cheval présente donc deux portions :

– intra-durale, sus-jacente à S2, où les racines nerveuses baignent dans le liquide cérébro-spinal du cul-de-sac : c'est à ce niveau que se pratiquent les ponctions lombaires,

– extra-durale, sous-jacente à S2, où les racines cheminent dans la graisse fluide de l'espace épidural, entourées par les branches des vaisseaux sacrés latéraux : c'est le niveau des injections épidurales.

L'étui dure-mérien, en entonnoir, se prolonge au-dessous de S2 par le filament de la dure-mère spinale, qui se termine sur la première pièce coccygienne : dorsalement, l'étui dural n'adhère pas au canal sacral, mais ventralement, il est fixé au plan osseux par une cloison fibreuse médiane : le ligament sacro-dural (lt. de Trolard).

L'abord de l'ampoule rectale par sa face postérieure comporte la résection plus ou moins étendue de la partie caudale du sacrum (voie de Kraske). Pour que le cul-de-sac dural ne soit pas blessé, et que l'innervation motrice du sphincter externe soit conservée, la section osseuse doit passer au dessous des 3e foramens sacraux dorsaux.

Développement

La soudure des pièces sacrales se réalise entre 15 et 18 ans, et la fusion complète du sacrum est achevée entre 18 et 25 ans, dans le sens caudo-crânial. Dans certains cas, l'absence de fermeture des arcs postérieurs entraîne un "spina bifida" plus fréquent au niveau de S1.

Le coccyx

Os médian, pair et symétrique, il représente la portion caudale atrophiée de la colonne vertébrale, il doit son nom au grec "coccux" (le coucou).

Formé par la réunion de 4 ou 5 vertèbres coccygiennes, il est divisé en deux pièces osseuses, l'une crâniale, volumineuse, triangulaire à base supérieure, correspondant à la 1re vertèbre coccygienne, l'autre caudale, très réduite, superposition de 3 ou 4 tubercules osseux de grandeur décroissante.

Comme le sacrum, on lui décrit deux faces, deux bords latéraux, une base et un apex.

La face pelvienne

Elle est concave, et donne insertion aux ligaments sacro-coccygiens ventraux et aux muscles coccygiens.

La face dorsale

Elle est convexe, et donne insertion au ligament sacro-coccygien dorsal et au muscle grand fessier.

Les bords latéraux

Ils sont obliques caudalement et médialement, et présentent de chaque côté de la 1re pièce une corne coccygienne.

La base

Elle est articulée avec le sacrum, grâce à deux cornes supérieures (ou "petites cornes"), en rapport avec les cornes sacrales.

Le sommet

Le sommet, ou pointe du coccyx, est unique ou parfois bifide, rattaché à la peau par le ligament caudal.

Les articulations

Articulations inter-sacrales

Articulations cartilagineuses (amphiarthroses) munies d'un disque intervertébral, elles n'existent que chez l'enfant et le jeune adulte.

Elles sont recouvertes par les ligaments longitudinaux antérieur et postérieur qui s'épuisent progressivement à la hauteur de S2-S3.

Articulation sacro-coccygienne

C'est également une articulation cartilagineuse, douée de mouvements limités chez l'homme ; elle disparait après 50 ans, par soudure du sacrum au coccyx.

Les surfaces articulaires

Elles sont :

– du côté du sacrum, une facette elliptique, convexe transversalement, orientée caudalement ventralement,

– du côté du coccyx, une facette concave limitée dorsalement par les deux cornes supérieures.

Les moyens d'union

Ils sont représentés par :

– le disque sacro-coccygien : peu épais, dépourvu de noyau pulpeux ;

– les ligaments sacro-coccygiens : ventraux, minces, de chaque côté de la ligne médiane, convergeant vers le coccyx et dorsaux, épais et résistants, disposés en deux couches :

- la couche profonde est verticale et médiane,
- la couche superficielle comporte un faisceau médian et deux faisceaux latéraux, presque parallèles étendus des cornes sacrales à la 2e pièce coccygienne.

Deux ligaments sacro-coccygiens latéraux, droit et gauche, complètent ces moyens d'union.

Articulation lombo-sacrale (voir p. 9)

Chapitre 2

La cage thoracique : les côtes, le sternum et leurs articulations

A Bouchet

Généralités sur la cage thoracique

La cage thoracique est l'enveloppe ostéo-cartilagineuse à claire-voie des deux poumons et des organes du médiastin.

Elle est constituée, dorsalement par la colonne thoracique, ventralement par le sternum et latéralement par les douze arcs costaux.

Unies entre elles par des articulations, ces pièces osseuses permettent à la cage thoracique les divers mouvements de la respiration.

Configuration générale du thorax

De forme cylindro-conique, le thorax est ouvert à ses deux extrémités et présente crânialement un segment conique tronqué (jusqu'à la 6e côte), et caudalement un segment cylindrique.

Mais les variations individuelles sont fréquentes et peuvent être classées en trois types :

– thorax large des brévilignes, avec angle infrasternal ouvert (80°),

– thorax étroit des longilignes, avec angle infrasternal fermé (60°),

– thorax moyen, avec angle intermédiaire (70°).

Elles sont mesurées par l'indice thoracique, rapport du diamètre transversal (26 à 30 cm) au diamètre sagittal (18 à 22 cm) ; l'indice moyen est de 135 à 140.

Configuration extérieure

Face ventrale ou chondro-sternale (fig. 2-1)

Aplatie, étroite, oblique en bas et en avant, elle est constituée sur la ligne médiane par le sternum, et latéralement par les cartilages costaux.

Faces latérales ou costales

Le "gril costal" formé par le corps des côtes, obliques en bas et en avant de façon croissante, délimite les espaces intercostaux, plus larges ventralement que dorsalement, et aux extrémités crâniale et caudale qu'à la partie moyenne du thorax.

Face dorsale (fig. 2-2)

Comprise entre les angles postérieurs des côtes, elle présente :

– médialement : la saillie des processus épineux thoraciques, fortement convexe en arrière,

– latéralement : les gouttières vertébrales et plus en dehors, l'extrémité dorsale des côtes.

Configuration intérieure

Elle est calquée sur la face externe, sauf en arrière où les corps vertébraux font une forte saillie médiane, limitée de chaque côté par les profonds sillons pulmonaires (gouttières costo-vertébrales).

Ouverture crâniale

Elliptique à grand diamètre transversal, elle est inclinée obliquement en bas et en avant et limitée ventralement par l'incisure jugulaire (qui se projette sur le bord inférieur de la 2e vertèbre thoracique), latéralement par la 1re côte et dorsalement par le bord supérieur de la 1re vertèbre thoracique.

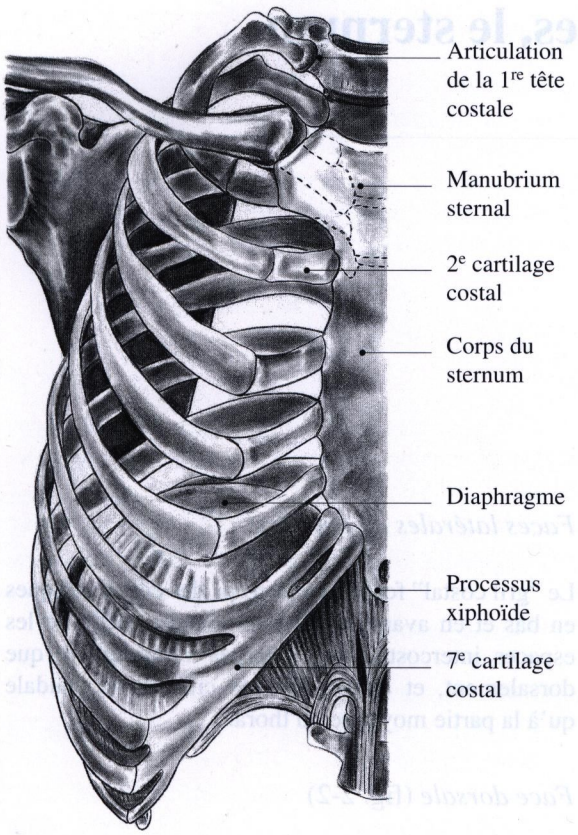

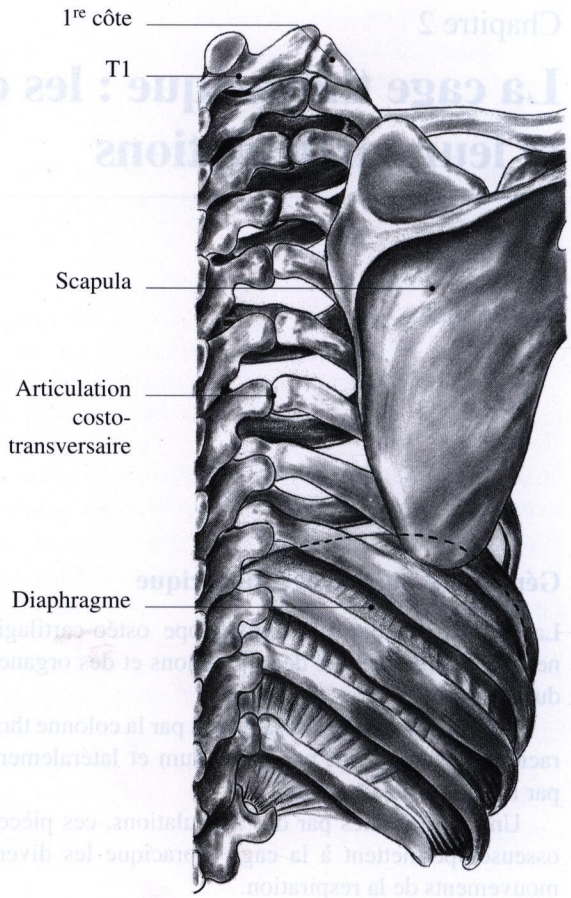

Fig. 2-1. Face ventrale de l'hémithorax droit (In : R Louis 1982 Chirurgie du rachis. Springer-Verlag)
Fig. 2-2. Face dorsale de l'hémithorax droit (In : R Louis 1982 Chirurgie du rachis. Springer-Verlag)

Ouverture caudale

Egalement elliptique à grand diamètre transversal, elle est presque trois fois plus grande que l'ouverture crâniale ; inclinée obliquement en bas et en arrière, elle est limitée ventralement par le processus xiphoïde (qui se projette sur la 10e vertèbre thoracique), latéralement par le bourrelet chondral (7e, 8e, 9e et 10e cartilages) et par les deux côtes flottantes, et dorsalement par le corps de la 12e vertèbre thoracique. Cette ouverture est comblée par le diaphragme thoraco-abdominal.

La cage thoracique subit parfois des déformations : les unes sont secondaires à une lésion vertébrale (mal de Pott, scoliose, etc.) ; les autres sont proprement thoraciques : thorax "en tonneau" des emphysèmateux, thorax "en carène" des rachitiques, et surtout thorax "en entonnoir", où la partie caudale du sternum est enfoncée vers la colonne vertébrale ; parce qu'elle entraîne des troubles cardio-respiratoires, cette déformation grave réclame une sanction chirurgicale.

Les côtes et leurs articulations

Os plats, en forme d'arcs à concavité médiale, les côtes limitent latéralement le thorax et constituent le "gril costal". Il en existe douze paires.

– Les sept premières constituent les vraies côtes, s'articulant avec le sternum par l'intermédiaire des cartilages costaux, tandis que les 8e, 9e et 10e paires costales forment les fausses côtes ne s'articulant avec le sternum que par l'intermédiaire du 7e cartilage.

– Les deux dernières prennent le nom de côtes flottantes parce que leur extrémité libre n'a aucun contact avec le sternum.

Caractères généraux

Dimensions

Leur longueur augmente de la 1re à la 7e et diminue ensuite, leur largeur varie de 10 à 18 mm, la largeur maxima se situant à la partie antérieure des vraies côtes et à la partie moyenne des fausses côtes.

Description (figs. 2-1, 2-2)

Dans l'ensemble les côtes sont obliques ventralement et caudalement, cette obliquité augmentant régulièrement dans le sens crânio-caudal. On peut leur distinguer trois segments : un segment dorsal para-vertébral, étendu jusqu'à l'extrémité libre du processus transverse ; un angle dorsal, obtus, à sinus ventro-médial, situé latéralement par rapport au sommet du processus transverse, sépare ce segment du suivant ; un segment latéral, le plus étendu ; et un segment para-sternal, ventro-médial, avec un angle ventral, moins saillant que le dorsal.

Les vraies et les fausses côtes présentent trois courbures (figs. 2-3, 2-4) :

– l'une suivant les faces ou courbure d'enroulement autour de l'axe sagittal, suivant laquelle la côte apparaît concave médialement ; cette courbure est plus marquée près des deux extrémités, au niveau des angles costaux ;

– la seconde suivant l'axe ou courbure de torsion, suivant laquelle la face latérale de la côte est orientée successivement, dans le sens dorso-ventral, dorsalement et caudalement dans son tiers dorsal, ventralement et crânialement dans son tiers ventral. Cette courbure est très marquée sur la 1re côte, moins sur les côtes moyennes et très peu sur les côtes inférieures ;

– la troisième courbure suit les bords et réalise un S italique allongé : le 1/3 dorsal est sus-jacent et le 1/3 ventral sous-jacent à la portion moyenne de la côte.

Chaque côte présente un corps et deux extrémités (figs. 2-5, 2-6) :

L'extrémité dorsale

L'extrémité dorsale, vertébrale peut être subdivisée en trois parties dans le sens médio-latéral : la tête, le col et le tubercule de la côte.

La tête

Elle s'articule aux deux corps vertébraux voisins, par l'intermédiaire de deux facettes, supérieure et inférieure, répondant aux vertèbres, et d'une crête répondant au disque intervertébral, qui forment la surface articulaire de la tête costale.

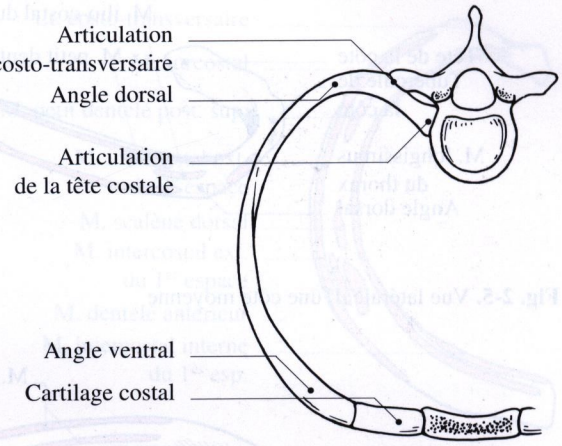

Fig. 2-3. Vue crâniale d'une côte et de ses articulations vertébrales et chondrales. Notez la courbure d'enroulement

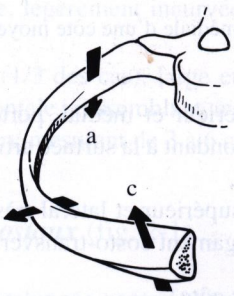

Fig. 2-4. Vue ventrale d'une côte montrant la courbure de torsion. Les flèches montrent l'orientation de la face latérale : *a* en bas et en dehors ; *b* en dehors ; *c* en haut et en dehors

Le col

Le col aplati dans le sens ventro-caudal se dirige obliquement, latéralement et dorsalement :

– sa face ventrale est lisse, sa face dorsale, rugueuse, donne insertion aux ligaments costo-transversaires,

– son bord crânial forme une crête tranchante, la crête du col costal,

– son bord caudal, épais et arrondi, se continue latéralement par le sillon de la côte.

Le tubercule de la côte

C'est une éminence saillante, située latéralement par rapport au col, sur la face latérale de la côte ; il présente deux versants :

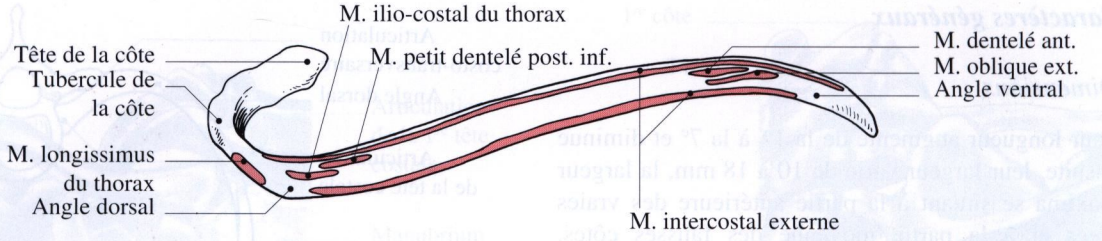

Fig. 2-5. Vue latérale d'une côte moyenne

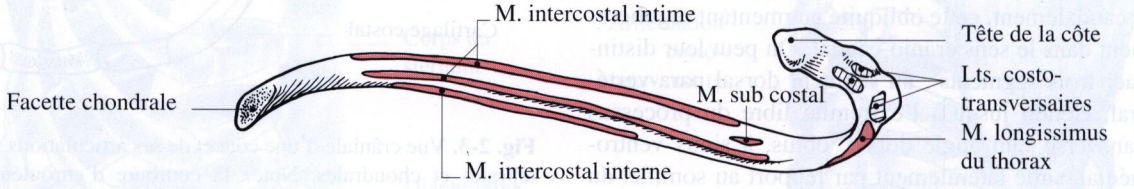

Fig. 2-6. Vue médiale d'une côte moyenne

– l'un inférieur et médial, porteur d'une surface articulaire répondant à la surface articulaire du processus transverse,

– l'autre supérieur et latéral très saillant, donnant insertion au ligament costo-transversaire postérieur.

Le corps de la côte

Le corps de la côte, très aplati, forme la plus longue portion et présente deux faces et deux bords :

– la face latérale est convexe et rugueuse dans les deux sens, marquée par deux angles costaux, l'un dorsal, où s'insère le muscle ilio-costal, l'autre ventral où s'insèrent les muscles dentelé antérieur et oblique externe de l'abdomen,

– la face médiale est divisée en deux portions : dans ses deux tiers dorsaux, elle est creusée en bas par le sillon de la côte, qui loge le paquet vasculo-nerveux intercostal et donne insertion aux muscles inter-costaux interne (m. intercostal moyen) et intime (m. intercostal interne),

– dans son tiers ventral, elle est plane et lisse.

Le bord supérieur est épais et rugueux dans sa partie dorsale, mince et tranchant dans sa partie ventrale, il donne insertion aux trois muscles intercostaux qui sont, dans le sens latéro-médial : le muscle intercostal externe, le muscle intercostal interne et le muscle intercostal intime.

Le bord inférieur est mince et tranchant dans sa partie dorsale où il forme la lèvre latérale du sillon de la côte, il devient arrondi et mousse dans sa partie ventrale.

L'extrémité ventrale

L'extrémité ventrale, chondrale, plus large et plus épaisse que le corps, se termine par une surface ovalaire, qui reçoit le cartilage costal.

Caractères particuliers

Les côtes extrêmes (1 + 2 et 11 + 12) sont sensiblement différentes et doivent être décrites à part :

La 1re côte

La 1re côte est facile à reconnaître, elle est la plus courte, et sa courbure d'enroulement est très marquée (fig. 2-7). Son extrémité dorsale forme un angle presque droit avec le corps de la côte, et comprend une tête munie d'une seule surface articulaire inférieure, pour la 1re vertèbre thoracique, un col aplati dans le sens cranio-caudal et un tubercule très saillant muni d'une surface articulaire pour le processus transverse de T1.

Le corps de la 1re côte s'élargit dans le sens dorso-ventral et comporte deux faces et deux bords :

– la face crâniale est subdivisée en un champ dorsal, musculaire, où s'insère le muscle scalène moyen, et un champ ventral, tendino-vasculaire, où le tubercule du muscle scalène ventral (antérieur) donne insertion au muscle du même nom et sépare le sillon de l'artère subclavière dorsalement de celui de la veine subclavière ventralement ;

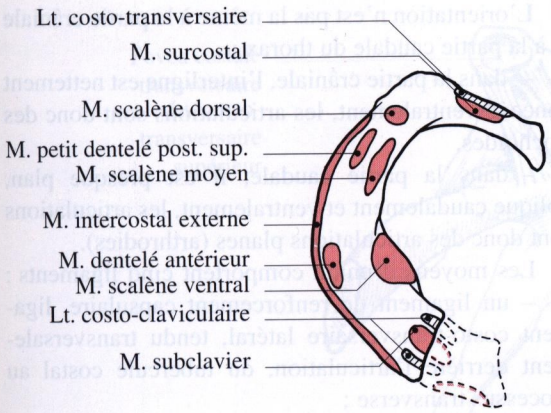

Fig. 2-7. Vue de la face crâniale de la première côte droite

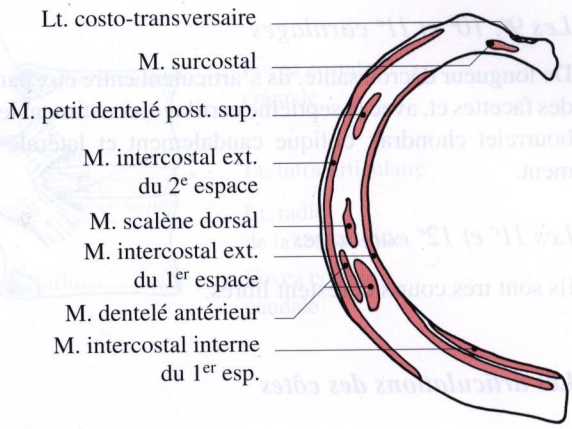

Fig. 2-8. Vue de la face crâniale de la deuxième côte droite

– la face inférieure est lisse, répond au dôme pleural, et donne insertion dans sa partie ventrale aux muscles intercostaux interne (m. intercostal moyen) et intime (m. intercostal interne) du 1er espace intercostal.

Le bord médial ou "inscrit", répond à l'extrémité médiale du sillon subclavier.

Le bord latéral ou "circonscrit", donne attache au muscle intercostal externe du 1er espace.

L'extrémité ventrale est creusée en une fossette chondrale, répondant au 1er cartilage costal.

La 2e côte

Elle est intermédiaire entre la 1re côte et les côtes moyennes (fig. 2-8) ; elle s'individualise par une extrémité dorsale munie d'un col arrondi, un corps dont la face supérieure et latérale est subdivisée par une crête mousse en deux versants :

– l'un crânial, pour le muscle scalène postérieur,

– l'autre caudal, pour le muscle dentelé antérieur.

La face inférieure et médiale de la 2e côte est très lisse.

La 11e côte

Elle est longue de 20 à 23 cm et présente : une tête munie d'une seule surface articulaire pour le corps de la 11e vertèbre thoracique, un col mal délimité, sans tubercule, un corps porteur d'un sillon costal estompé et une extrémité ventrale libre qui se termine en pointe (ou sommet).

La 12e côte

Elle est également "flottante", et peut présenter deux tailles :

– soit longue (2/3 des cas), oblique en direction caudale et latérale, légèrement incurvée mesurant de 10 à 14 cm,

– soit courte (1/3 des cas), large et aplatie, sans courbures, horizontale, ressemblant à un processus transverse lombaire mesurant de 3 à 6 cm.

Les cartilages costaux (fig. 2-1)

Chaque côte est prolongée ventralement par un cartilage costal, l'ensemble formant l'arc costal.

Chaque cartilage est aplati dans le sens ventro-dorsal et légèrement incurvé ; il présente deux faces et deux bords.

Sa longueur augmente du 1er au 7e passant progressivement de 2,5 cm à 14 cm et diminue ensuite pour ne plus mesurer que 10 mm au niveau de la 12e côte.

Sa hauteur varie de 13 à 16 mm pour les 2e, 3e et 4e.

Son épaisseur se situe entre 7 et 9 mm.

Les 6 premiers cartilages

Ils relient directement les côtes au sternum et présentent des faces ventrales et dorsales orientées comme celles des côtes correspondantes. Leur extrémité sternale, ou coin chondral, s'encastre dans l'incisure costale du sternum.

Le 7e cartilage

Il est le plus long de tous (14 cm). Il présente une forte courbure concave crânialement ; il s'articule avec le corps du sternum et le processus xiphoïde.

Les 9e, 10e et 11e cartilages

De longueur décroissante, ils s'articulent entre eux par des facettes et, avec le septième cartilage, constituent le bourrelet chondral, oblique caudalement et latéralement.

Les 11e et 12e cartilages

Ils sont très courts et restent libres.

Les articulations des côtes

Les côtes sont articulées dorsalement avec les vertèbres thoraciques et ventralement avec les cartilages costaux.

Articulations costo-vertébrales (fig. 1-5)

Deux articulations doivent être distinguées : celle de la tête costale avec les corps vertébraux, et celle du tubercule costal avec le processus transverse.

Articulation de la tête costale

C'est une double articulation plane (arthrodie).

Les surfaces articulaires sont représentées, du côté costal par deux facettes articulaires planes séparées par une crête mousse formant un véritable "coin costal", et du côté vertébral par, dans le sens crânio-caudal, la facette costale caudale de la vertèbre sus-jacente, la face latérale du disque intervertébral et la facette costale crâniale de la vertèbre sous-jacente.

Les moyens d'union comportent trois ligaments (figs. 1-5, 2-9) :

– le ligament intra-articulaire de la tête costale relie le coin costal au disque intervertébral et divise l'articulation en deux loges ayant chacune leur synoviale propre ;

– deux ligaments renforcent la capsule :

• l'un est ventral, en forme d'éventail se fixant sur la face latérale des vertèbres sus et sous-jacentes et sur le disque intermédiaire, c'est le ligament radié de la tête costale,

• l'autre est dorsal, tendu du col de la côte à la face dorsale du corps sus-jacent.

Articulation costo-transversaire (figs. 1-5, 2-9)

Les surfaces articulaires sont représentées :

– du côté costal par la facette ovalaire du versant ventro-médial du tubercule costal,

– du côté vertébral par la facette correspondante de la face ventrale du sommet du processus transverse.

L'orientation n'est pas la même à la partie crâniale et à la partie caudale du thorax :

– dans la partie crâniale, l'interligne est nettement concave ventralement, les articulations sont donc des trochoïdes,

– dans la partie caudale, il est presque plan, oblique caudalement et ventralement, les articulations sont donc des articulations planes (arthrodies).

Les moyens d'union comportent cinq ligaments :

– un ligament de renforcement capsulaire, ligament costo-transversaire latéral, tendu transversalement derrière l'articulation, du tubercule costal au processus transverse ;

– quatre ligaments extrinsèques :

• le ligament costo-transversaire interosseux, épais et résistant, tendu du col de la côte au processus transverse, à travers le foramen costo-transversaire ;

• le ligament costo-transversaire supérieur (ou crânial) situé au-dessus de l'interligne, tendu du col de la côte au processus transverse sus-jacent ; il comporte un faisceau principal (ou ligament suspenseur de la côte) et deux faisceaux accessoires, ventro-médial et dorso-latéral ;

• le ligament costo-lamellaire (de Trolard), situé dorsalement par rapport au précédent, et plus en profondeur ; il est tendu obliquement du bord cranial du col de la côte, à la face dorsale de la lame et de la base du processus transverse ; sa portion latérale croise la face ventrale du ligament inter-transversaire ;

• le ligament costo-méniscal : de petite taille, il unit la face dorsale du col de la côte à la face dorsale du disque intervertébral.

Articulations costo-chondrales (fig. 2-9)

Ce sont des articulations fibreuses, sans mobilité (synarthroses) ; elles sont formées par la juxtaposition de deux surfaces : du côté cartilagineux existe une facette ovoïde oblique crânialement et dorsalement, du côté costal on trouve une facette oblique caudalement et ventralement.

L'ensemble des articulations se situe dans le sens crânio-caudal sur une ligne courbe à concavité latérale.

Articulations interchondrales

Les 5e, 6e, 7e et 8e cartilages costaux s'articulent entre eux par l'intermédiaire de petites facettes ovalaires planes, les articulations interchondrales ; les petits ligaments interchondroïdes (de Sébileau), obliques caudalement et médialement, comblent la partie médiale de l'espace interchondral.

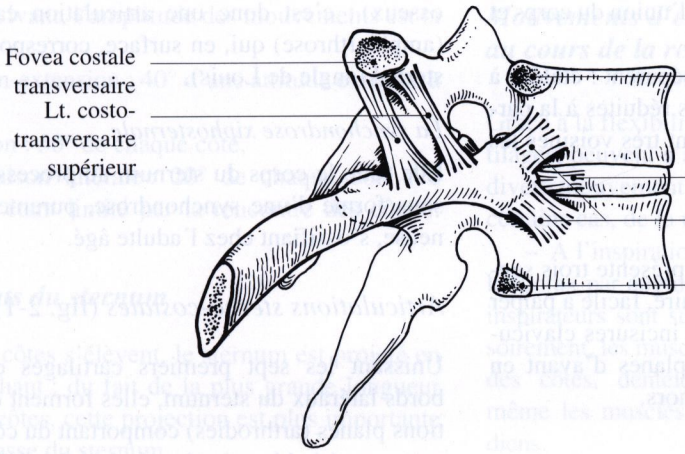

Fig. 2-9. Vue ventro-latérale droite des articulations costo-vertébrales

Les 8e, 9e et 10e cartilages articulés entre eux, rejoignent le 7e cartilage pour former le bourrelet chondral.

Le sternum et ses articulations

Le sternum

C'est un os plat, impair, et symétrique qui occupe la partie ventrale et médiane du thorax.

Haut de 18 cm, oblique en bas et en avant, il est aplati dans le sens ventro-dorsal.

Classiquement comparé à une épée de gladiateur, il est formé de trois pièces osseuses ou sternèbres : l'une crâniale, le manubrium ou poignée, mesurant le tiers de la hauteur totale du sternum, l'autre moyenne, le corps ou mésosternum, la dernière caudale, le processus xiphoïde long de 4 à 5 cm.

Morphologie (fig. 2-1)

On lui décrit deux faces, deux bords, une base et un sommet.

Face ventrale

Légèrement concave de haut en bas, et convexe transversalement, elle est divisée en trois portions :

– crânialement : le manubrium est parcouru par une crête mousse en forme de "T" ; au-dessus de la barre horizontale s'insère de chaque côté le tendon du muscle sterno-cléido-mastoïdien ; en dehors de la barre verticale, se fixent les faisceaux sterno-costaux supérieurs du muscle grand pectoral,

– à la partie moyenne : le corps présente 3 ou 4 crêtes transversales, vestiges de la soudure des sternèbres et des rugosités verticales donnent insertion aux faisceaux sterno-costaux inférieurs du muscle grand pectoral.

L'union du manubrium et du corps détermine une saillie angulaire transversale, à sinus postérieur très ouvert, l'angle sternal (angle de Louis).

– caudalement : le processus xiphoïde présente une surface rugueuse donnant insertion à la digitation interne du muscle droit de l'abdomen.

Face dorsale

Médiastinale, concave de haut en bas et transversalement, elle donne insertion :

– sur le manubrium : aux muscles sterno-hyoïdiens en haut, et sterno-thyroïdiens à sa partie moyenne,

– sur le corps dans sa moitié caudale : aux muscles transverses du thorax,

– sur le processus xiphoïde : aux faisceaux xiphoïdiens du diaphragme.

Bords latéraux

Très épais et irréguliers, ils sont crénelés par sept incisures costales qui logent les premiers cartilages costaux :

– la première incisure, répondant à la partie la plus élevée du bord latéral du manubrium, est séparée de la facette claviculaire par le processus sternal,

– la deuxième incisure répond à l'union du manubrium et du corps,

– la troisième incisure est située à la moitié de la hauteur du sternum,

– la septième incisure répond à l'union du corps et du processus xiphoïde.

Des incisures intercostales les séparent : étalées à la partie haute, elles deviennent très réduites à la partie basse où les facettes costales sont très voisines les unes des autres.

Base (ou bord supérieur)

Région la plus épaisse de l'os, elle présente trois segments : un médian, l'incisure jugulaire, facile à palper sous la peau, et deux latéraux : les incisures claviculaires concaves transversalement, planes d'avant en arrière et orientées en haut et en dehors.

Sommet

Très variable dans sa forme, la pointe du processus xiphoïde est triangulaire, ovalaire ou quadrangulaire, parfois bifide, presque toujours cartilagineuse chez l'adulte.

Architecture

Le sternum est formé par une couche épaisse d'os spongieux, limitée par deux minces lames de tissu compact ; c'est au niveau du manubrium que se pratique la ponction sternale, pour l'étude du myélogramme.

Ossification

Jusqu'à la fin du deuxième mois intra-utérin, le sternum est formé par deux ébauches parallèles et verticales, les hemisternums, séparés par une brèche médiane.

La fusion s'établit ensuite progressivement de haut en bas ; elle est parfois incomplète, laissant subsister une fissure congénitale.

Au cours du sixième mois intra-utérin, des points d'ossification segmentaires, souvent bilatéraux, constituent six pièces primitives ou sternèbres (par analogie aux vertèbres) dont ne subsisteront à l'âge adulte que les trois pièces principales.

Les articulations du sternum

Synchondroses sternales

Les trois pièces osseuses du sternum sont unies entre elles par deux articulations :

La synchondrose manubrio-sternale

Elle unit le manubrium au corps du sternum par l'intermédiaire d'un fibro-cartilage (ou ligament interosseux) ; c'est donc une articulation cartilagineuse (amphiarthrose) qui, en surface, correspond à l'angle sternal (angle de Louis).

La synchondrose xiphosternale

Elle relie le corps du sternum au processus xiphoïde sous forme d'une synchondrose, purement cartilagineuse, s'ossifiant chez l'adulte âgé.

Articulations sterno-costales (fig. 2-1)

Unissant les sept premiers cartilages costaux aux bords latéraux du sternum, elles forment des articulations planes (arthrodies) comportant du côté cartilagineux un véritable coin chondral, et du côté sternal, une échancrure costale à deux facettes disposées en angle dièdre.

Entre les surfaces, un petit ligament sterno-costal intra-articulaire est souvent appelé improprement "ligament interosseux".

La capsule est renforcée en avant et en arrière par les ligaments chondro-sternaux "radiés". Au niveau de la 7e articulation, ils prennent le nom de ligaments costo-xiphoïdiens.

Articulations sterno-claviculaires

Se référer au chapitre 3 et à la figure 3-3, plus particulièrement.

Anatomie fonctionnelle du thorax

Liés à la respiration et à l'inclinaison du tronc, les mouvements du thorax résultent de la combinaison de ceux des différentes pièces osseuses qui le constituent.

Mouvements de la colonne thoracique

Du fait de ses connexions avec les côtes, la colonne thoracique est l'étage le moins mobile des trois segments vertébraux.

La faible hauteur des disques intervertébraux, la forte inclinaison des lames et des processus épineux, et la disposition des surfaces articulaires dans un plan frontal limitent encore les mouvements de flexion et d'extension.

Enfin l'inclinaison latérale est arrêtée par le contact du processus articulaire inférieur avec la racine du processus transverse sous-jacent, d'une part, et par la rencontre des côtes, d'autre part.

Chez le vivant, l'amplitude des mouvements est la suivante :

– flexion-extension : 40° d'une attitude extrême à l'autre,

– rotation : 50° de chaque côté,

– inclinaison latérale : 20° de chaque côté (ce mouvement étant limité par la rencontre des côtes).

Mouvements du sternum

Lorsque les côtes s'élèvent, le sternum est projeté en avant et en haut ; du fait de la plus grande longueur des 7e et 8e côtes, cette projection est plus importante à la partie basse du sternum.

Lorsque les côtes s'abaissent, le sternum est au contraire déplacé en arrière et en bas.

Par ailleurs, le manubrium sternal est le point d'appui des mouvements de la clavicule dans l'articulation sterno-claviculaire : élévation et abaissement, projection en avant et en arrière, rotation et circumduction ; ces déplacements sont solidaires de ceux de la ceinture scapulaire.

Mouvements des côtes

L'élévation et l'abaissement des côtes s'exécutent autour d'un axe de rotation qui passe par le col et la tête de la côte ; les articulations costo-vertébrales sont le siège de mouvements de roulement et de glissement.

La partie dorsale de la côte joue le rôle d'un levier coudé qui transmet sa puissance sur l'extrémité ventrale pour réaliser :

– soit l'élévation, par projection de cette extrémité en haut, en avant, et latéralement, en même temps que l'incurvation costale diminue,

– soit l'abaissement, par projection en bas, en arrière, et médialement, en même temps que l'incurvation costale s'amplifie.

Mouvements d'ensemble du thorax au cours de la respiration

Grâce à la flexibilité des côtes et à l'élasticité des cartilages, peuvent s'accomplir de façon permanente les divers mouvements de la respiration normale et, dans certains cas, de la respiration forcée :

– A l'inspiration : les côtes s'élèvent, ce qui élargit le thorax par augmentation des diamètres ; les muscles inspirateurs sont surtout le diaphragme et, plus accessoirement, les muscles intercostaux externes, élévateurs des côtes, dentelés postéro-supérieurs, scalènes et même les muscles pectoraux et sterno-cléido-mastoïdiens.

– A l'expiration : les côtes s'abaissent et, de façon inverse, le thorax se resserre ; les muscles expirateurs sont : les muscles intercostaux intimes, dentelés postéro-inférieurs et les muscles de l'abdomen.

Elasticité

Grâce aux nombreux arcs costaux et au jeu des articulations costo-chondrales et sterno-costales, la paroi thoracique est douée d'une grande élasticité qui compense une réduction sagittale par un élargissement transversal ; cette propriété est utilisée lors du massage cardiaque par voie externe.

Résistance

Les pressions antéro-postérieures se répartissent uniformément sur le thorax : un choc direct entraîne plus volontiers une disjonction costo-chondrale.

Les pressions latérales ne se répartissent que sur une ou deux côtes : d'où la fréquence des fractures costales dans ce type de traumatisme (accident de la circulation).

Mouvements d'ensemble du thorax au cours de la respiration

Chaque côte a une inclinaison propre, qui dépend de la hauteur de la tête du corps de la 1re côte et de la 7e côte, qui sont les plus inclinées, et de la 10e à la 12e, qui le sont le moins.

Les mouvements de la respiration normale et, dans certains cas, de la respiration forcée.

– A l'inspiration : les côtes s'élèvent, ce qui élargit le thorax par augmentation des diamètres ; les muscles inspirateurs sont surtout le diaphragme et, plus accessoirement, les muscles intercostaux externes, élévateurs des côtes, dentelés postérieurs-supérieurs, scalènes et même les muscles pectoraux et sterno-cléido-mastoïdiens.

– A l'expiration : les côtes s'abaissent et, de façon passive, le thorax se rétrécit ; les muscles expirateurs sont : les muscles intercostaux internes, triangulaires, dentelés postérieurs-inférieurs et les muscles de l'abdomen.

Ossification

Le sternum est formé par une couche épaisse d'os. Grâce aux nombreux noyaux secondaires qui apparaissent dans les cartilages costo-sternaux et sternum-costaux, la pièce thoracique est donc d'une grande élasticité, compensée par une rétraction, suivie par un élargissement transversal ; cette propriété est utilisée lors du massage cardiaque par voie externe.

Résistance

Jusqu'à la fin du deuxième mois intra-utérin, le sternum est formé par deux ébauches parallèles et verticales, les bauchesternums, séparés par une brèche médiane.

Les processus antéro-postérieurs se rapprochent ultérieurement sur le trajet, au cours du deuxième mois, volontiers une disjonction costo-sternale.

Les processus latéraux ne se rapprochent que sur une seule côte, d'où la présence des rationes de la cage aux vertèbres dont ne subsistent à l'adulte que les trois pièces principales.

Les articulations du sternum

Synchondroses sternales

Les trois pièces composées du sternum sont unies entre elles par deux articulations :

La synchondrose manubrio-sternale

Elle unit le manubrium au corps du sternum par l'intermédiaire d'un fibro-cartilage ton ligament intra-

Mouvements d'ensemble du thorax au cours de la respiration

Chaque côte a une inclinaison propre, qui dépend de la hauteur de la tête du corps de la 1re côte et de la 7e côte, qui sont les plus inclinées, et de la 10e à la 12e, qui le sont le moins.

Les mouvements de la respiration normale et, dans certains cas, de la respiration forcée.

– A l'inspiration : les côtes s'élèvent, ce qui élargit le thorax par augmentation des diamètres ; les muscles inspirateurs sont surtout le diaphragme et, plus accessoirement, les muscles intercostaux externes, élévateurs des côtes, dentelés postérieurs-supérieurs, scalènes et même les muscles pectoraux et sterno-cléido-mastoïdiens.

– A l'expiration : les côtes s'abaissent et, de façon passive, le thorax se rétrécit ; les muscles expirateurs sont : les muscles intercostaux internes, triangulaires, dentelés postérieurs-inférieurs et les muscles de l'abdomen.

Résistance

Grâce aux nombreuses articulations costo-sternales, costo-chondrales et sterno-costales, la pièce thoracique est donc d'une grande élasticité, compensée par une rétraction, suivie par un élargissement transversal ; cette propriété est utilisée lors du massage cardiaque par voie externe.

Ossification

Jusqu'à la fin du deuxième mois intra-utérin, le sternum est formé par deux ébauches parallèles et verticales, les bauchesternums, séparés par une brèche médiane.

Les processus antéro-postérieurs se rapprochent ultérieurement sur le trajet, au cours du deuxième mois, volontiers une disjonction costo-sternale.

Les processus latéraux ne se rapprochent que sur une seule côte, d'où la présence des rationes de la cage aux vertèbres dont ne subsistent à l'adulte que les trois pièces principales.

Les articulations du sternum

Synchondroses sternales

Les trois pièces composées du sternum sont unies entre elles par deux articulations :

La synchondrose manubrio-sternale

Elle unit le manubrium au corps du sternum par l'intermédiaire d'un fibro-cartilage ton ligament intra-

Chapitre 3

Ceinture scapulaire et ceinture pelvienne

A Bouchet

I. La ceinture scapulaire et ses articulations

La ceinture scapulaire ou ceinture du membre supérieur, est formée par la clavicule et la scapula, réunies entre elles, au thorax, et au membre supérieur par des articulations : sterno-claviculaire et acromio-claviculaire (fig. 3-1).

Mais aucune articulation ne réunit directement la scapula à la cage thoracique : elle s'y applique par l'intermédiaire de muscles, et en particulier le muscle dentelé antérieur.

Quant à l'articulation scapulo-humérale, qui ne dépend pas anatomiquement de la ceinture scapulaire, il est impossible de l'en dissocier dans l'étude fonctionnelle de cette région, car l'action des groupes musculaires se combine étroitement dans la plupart des mouvements du bras.

Les os

La clavicule et la scapula sont étudiées dans le volume "Les Membres" (pp 38-41).

Les articulations

Articulation acromio-claviculaire

(voir volume "Les Membres", chap. 11, figs. 11-1, 11-2)

Solidarisant les deux os de la ceinture scapulaire, c'est une articulation plane, ne permettant que des mouvements de glissement.

Anatomie descriptive

Les surfaces articulaires

Elliptiques à grand axe sagittal, recouvertes d'une couche de fibro-cartilage plus épaisse sur l'acromion, elles sont parfois séparées par un véritable ménisque intra-articulaire :

– la surface acromiale, taillée en biseau, située sur le bord ventro-médial de l'acromion, est orientée crânialement et médialement,

– la surface claviculaire située à la face caudale de l'extrémité latérale de la clavicule a une orientation inverse.

La capsule articulaire

Assez épaisse, mais lâche, elle est tapissée en dedans par une synoviale ; des ligaments la renforcent, qui peuvent, à la suite d'un traumatisme, se déchirer plus ou moins complètement, favorisant l'apparition d'une luxation acromio-claviculaire, où l'extrémité latérale de la clavicule se déplace le plus souvent crânialement. Ils sont au nombre de trois (fig. 3-2) :

– *le ligament acromio-claviculaire*, plus épais dorsalement que ventralement, est formé de faisceaux fibreux obliques latéralement et dorsalement ;

– *les ligaments coraco-claviculaires*, au nombre de deux sont en fait les plus importants (voir volume "Les Membres", Le Membre Supérieur, figs. 11-5, 11-6) :

• le ligament trapézoïde, ventro-latéral, presque sagittal, faiblement oblique crânialement et latéralement, est étendu de la face caudale de la clavicule au bord cranio-dorsal du processus coracoïde. Plus large dans sa partie caudale, il se divise souvent en deux faisceaux au contact de ce processus,

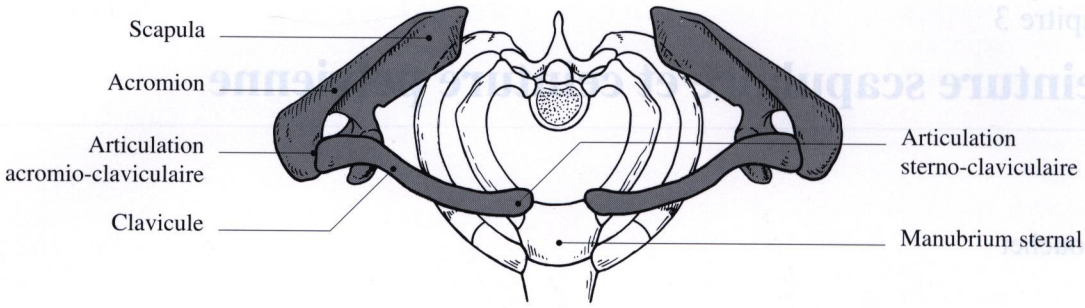

Fig. 3-1. Vue crâniale de la ceinture scapulaire et de l'ouverture crâniale du thorax

• le ligament conoïde, dorso-médial, pratiquement frontal, est étendu du tubercule conoïde de la face caudale de la clavicule à la base du processus coracoïde. Situé dorsalement par rapport au ligament trapézoïde, il est séparé de lui par une bourse synoviale.

Anatomie fonctionnelle

Les mouvements se font autour de trois axes principaux :

– vertical, par ouverture et fermeture de l'angle scapulo-claviculaire,

– horizontal, perpendiculaire au corps de la scapula, par élévation ou abaissement de l'angle latéral de cet os,

– horizontal, parallèle au corps de la scapula, permettant de faire saillir ou d'effacer l'angle caudal de cet os.

Articulation de souplesse, l'articulation acromio-claviculaire joue un rôle d'amortisseur entre le bras de levier claviculaire et la scapula, entrant également en jeu à la fin du mouvement d'élévation complète du bras.

L'insertion coracoïdienne des ligaments trapézoïde et conoïde représente l'axe des différents mouvements.

Articulation sterno-claviculaire

C'est une articulation en selle qui unit la clavicule au sternum et au premier cartilage costal.

Anatomie descriptive (fig. 3-3)

Les surfaces articulaires

Elles comprennent une facette sterno-chondrale et une facette claviculaire.

L'incisure claviculaire du sternum (facette claviculaire) est ovalaire à grand axe transversal ; située dans l'angle supérieur du manubrium sternal, elle empiète sur sa face dorsale. Elle est complétée par une facette située sur le bord crânial de l'extrémité médiale du 1er cartilage costal.

La surface articulaire sternale de la clavicule présente deux versants, l'un crânial, vertical, articulé avec le sternum, l'autre caudal, horizontal, articulé avec le premier cartilage costal (fig. 10-3). Revêtues de fibro-cartilage, les surfaces articulaires sont séparées par un disque articulaire qui épouse les courbures articulaires ; sa circonférence s'attache sur l'incisure claviculaire en haut, sur le cartilage costal en bas et sur la capsule en avant et en arrière.

Plus épais en haut et en arrière, il est concave crânialement et convexe caudalement ; il peut être perforé en son centre ou réduit à un croissant ; il subdivise la synoviale articulaire en deux portions : disco-sternale : étroite et serrée, et disco-claviculaire : étendue et lâche.

La capsule articulaire

Mince et lâche, elle est fixée au pourtour du revêtement cartilagineux articulaire ; elle est renforcée par quatre ligaments :

– ventralement, *le ligament sterno-claviculaire antérieur*, d'aspect fasciculé, oblique caudalement et latéralement, tendu du manubrium sternal à la clavicule,

– dorsalement, *le ligament sterno-claviculaire postérieur*, épais et puissant, formé de fibres courtes dirigées dans le même sens,

– caudalement, *le ligament costo-claviculaire*, oblique en haut et latéralement, du premier cartilage à la clavicule et subdivisé en deux plans de fibres, séparés par une bourse synoviale,

– crânialement, *le ligament inter-claviculaire*, incurvé à concavité crâniale, unissant les deux clavi-

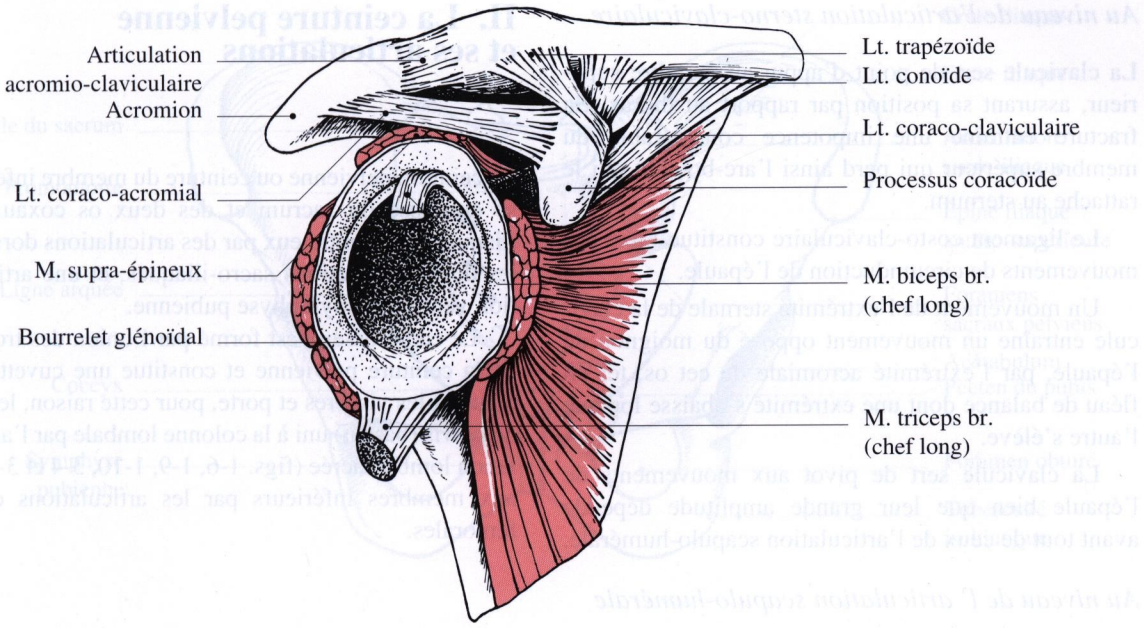

Fig. 3-2. Vue ventro-latérale de l'articulation acromio-claviculaire

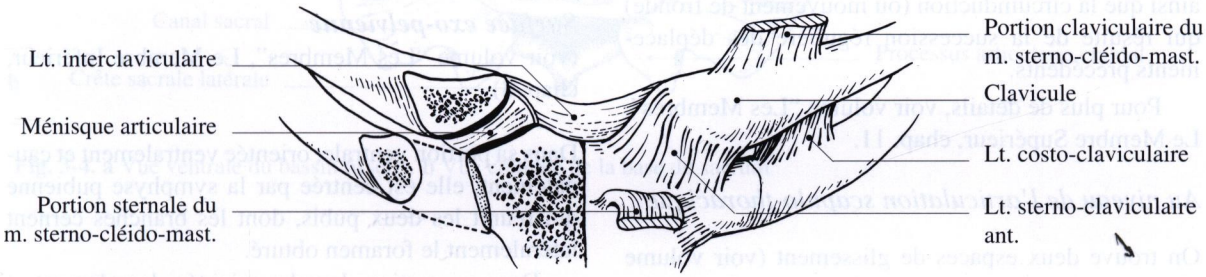

Fig. 3-3. Vue ventrale des articulations sterno-claviculaires. A droite : section coronale de la moitié droite du sternum, de l'extrémité médiale de la clavicule et des deux premiers cartilages costaux

cules et comblant l'incisure jugulaire ; il présente dans son épaisseur des orifices vasculaires, et parfois deux petits os supra-sternaux.

Anatomie fonctionnelle de l'épaule

La mobilité du moignon de l'épaule implique deux sortes de mouvements : de la scapula sur le thorax et du bras sur la scapula. Ces mouvements sont isolés s'ils sont de faible amplitude, mais ils sont toujours associés lorsqu'ils sont importants.

Au niveau de l'articulation acromio-claviculaire

Les mouvements sont peu étendus, simples effets de glissement, parfois pris en défaut lors des traumatismes qui entraînent une véritable disjonction acromio-claviculaire.

Au niveau de l'articulation sterno-claviculaire

La clavicule sert de point d'appui au membre supérieur, assurant sa position par rapport au thorax. Sa fracture entraîne une impotence considérable du membre supérieur qui perd ainsi l'arc-boutant qui le rattache au sternum.

Le ligament costo-claviculaire constitue l'axe des mouvements de circumduction de l'épaule.

Un mouvement de l'extrémité sternale de la clavicule entraîne un mouvement opposé du moignon de l'épaule, par l'extrémité acromiale de cet os, tel un fléau de balance dont une extrémité s'abaisse lorsque l'autre s'élève.

La clavicule sert de pivot aux mouvements de l'épaule bien que leur grande amplitude dépende avant tout de ceux de l'articulation scapulo-humérale.

Au niveau de l' articulation scapulo-humérale

Au niveau de l'articulation scapulo-humérale, articulation sphéroïde à grande mobilité, se produisent tous les mouvements de la racine du membre supérieur, soit : l'élévation et l'abaissement, la flexion (antépulsion) et l'extension (rétropulsion), l'abduction et l'adduction, la rotation interne et la rotation externe, ainsi que la circumduction (ou mouvement de fronde) qui résulte de la succession régulière des déplacements précédents.

Pour plus de détails, voir volume "Les Membres", Le Membre Supérieur, chap. 11.

Au niveau de l'articulation scapulo-thoracique

On trouve deux espaces de glissement (voir volume "Les Membres", Le Membre Supérieur, fig. 16-6) :

Entre le thorax et le muscle dentelé antérieur existe un espace cellulaire "inter-serrato-thoracique" (serratus = dentelé) qui permet au muscle, tendu entre la scapula et les côtes de glisser sur le thorax (voir chap. 4).

Un deuxième espace, entre le muscle dentelé antérieur et la face costale de la scapula, recouverte par le muscle sub-scapulaire, constitue l'espace "inter-serrato-scapulaire".

On peut assimiler ces deux espaces à la synoviale d'une véritable articulation dont les ligaments actifs seraient les muscles de la ceinture scapulaire, permettant à la scapula de glisser aisément et de basculer sur le thorax, par rotation autour d'un axe perpendiculaire au plan de l'os, passant à proximité de ses angles crânial et latéral (mouvement de sonnette).

II. La ceinture pelvienne et ses articulations

La ceinture pelvienne ou ceinture du membre inférieur se compose du sacrum et des deux os coxaux (os iliaques), unis entre eux par des articulations dorsales, les deux articulations sacro-iliaques, et une articulation ventrale, la symphyse pubienne.

Le cadre osseux est formé par l'union des trois os de la ceinture pelvienne et constitue une cuvette qui contient les viscères et porte, pour cette raison, le nom de pelvis (bassin) uni à la colonne lombale par l'articulation lombo-sacrée (figs. 1-6, 1-9, 1-10, 3-4 et 3-5), et aux membres inférieurs par les articulations coxo-fémorales.

Forme générale

Le bassin a la forme d'un cône tronqué à base crâniale et présente à décrire une surface latérale ou exo-pelvienne et une surface médiale ou endo-pelvienne.

Surface exo-pelvienne

(voir volume "Les Membres", Le Membre Inférieur, chap. 8)

Dans sa portion ventrale, orientée ventralement et caudalement, elle est centrée par la symphyse pubienne qui réunit les deux pubis, dont les branches cernent latéralement le foramen obturé.

Dans sa portion dorsale, orientée dorsalement et crânialement, elle est centrée par la face dorsale convexe du sacrum, reliée à la partie dorsale des os coxaux par les articulations sacro-iliaques, au dessous desquelles sont situées les incisures ischiatiques.

Latéralement, la surface exo-pelvienne du bassin est fortement oblique, orientée latéralement et caudalement ; la face glutéale en constitue la majeure partie, soutenue caudalement et ventralement par l'acétabulum (cavité cotyloïde) et caudalement et dorsalement par la tubérosité ischiatique.

Surface endo-pelvienne

Deux étages, le grand bassin et le petit bassin sont séparés par l'ouverture crâniale du pelvis (détroit supérieur).

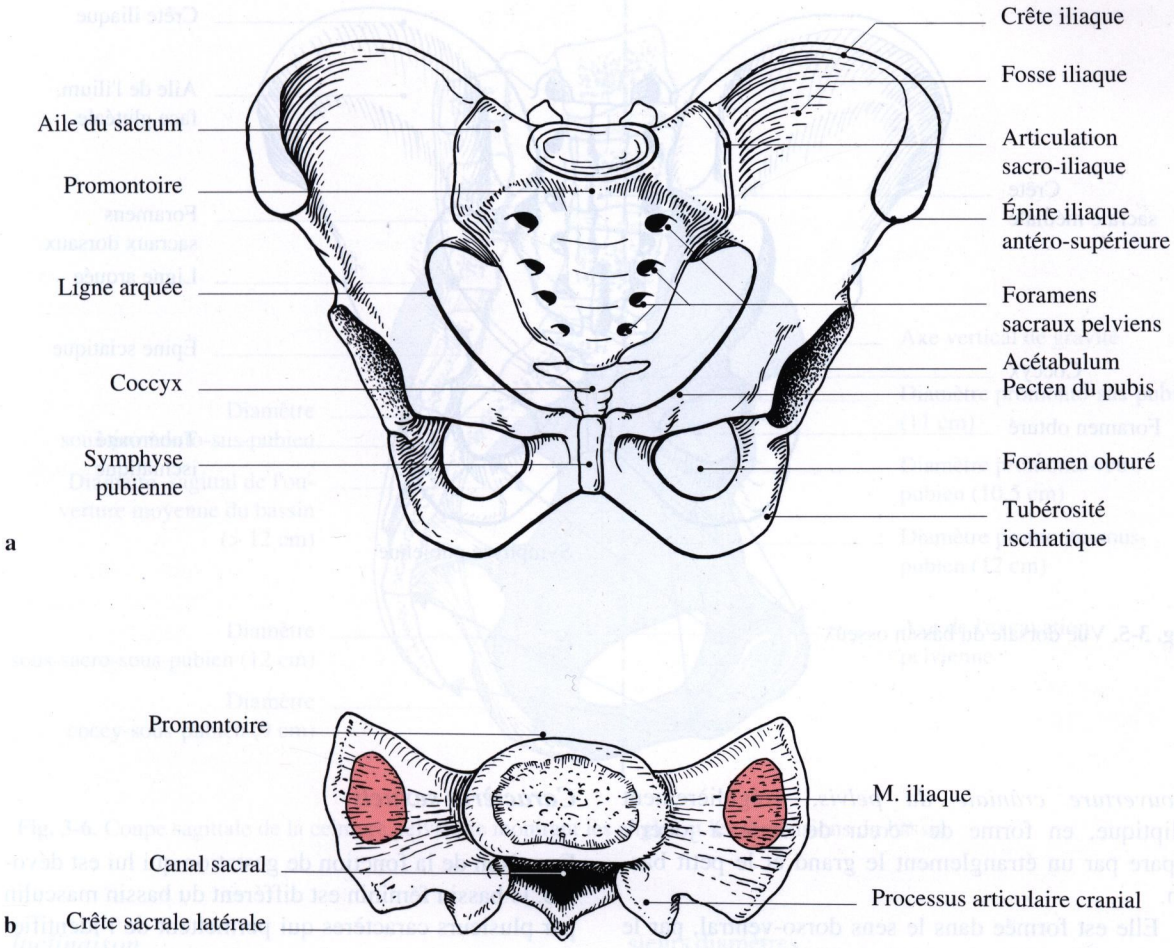

Fig. 3-4. a Vue ventrale du bassin osseux. **b** Vue crâniale de la base du sacrum

Le grand bassin

Le grand bassin (pelvis major) est largement ouvert ventralement et crânialement ; il est limité de chaque côté par la fosse iliaque (fosse iliaque interne), ventralement par une échancrure à concavité crâniale, dans laquelle s'engage la paroi abdominale et dorsalement par une échancrure dorso-crâniale, plus réduite, centrée par le promontoire.

La limite crâniale du grand bassin est constituée de chaque côté par la crête iliaque, ventralement par le bord ventral de l'os coxal et dorsalement par l'articulation lombo-sacrée et le bord dorsal des ailes du sacrum.

Le petit bassin

Le petit bassin (pelvis minor) est parfois appelé "excavation pelvienne" ; il est limité : de chaque côté par la surface quadrilatère de l'os coxal (située à la face médiale de l'acétabulum) et la moitié dorsale du foramen obturé ; ventralement c'est la face dorsale de la symphyse pubienne, et la moitié ventrale du foramen obturé ; dorsalement, c'est la concavité sacrée et le coccyx.

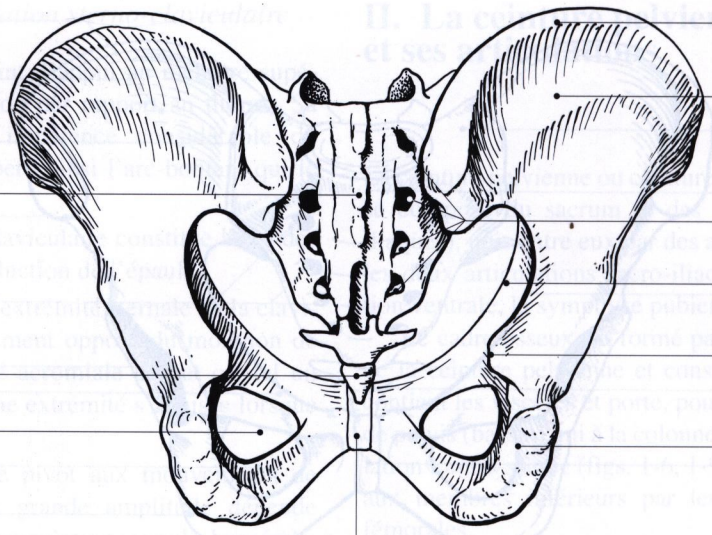

Fig. 3-5. Vue dorsale du bassin osseux

L'ouverture crâniale du pelvis, irrégulièrement elliptique, en forme de "cœur de carte à jouer", sépare par un étranglement le grand et le petit bassin.

Elle est formée dans le sens dorso-ventral, par le promontoire, le bord ventral de l'aile du sacrum, la ligne arquée (ligne innominée), le pecten du pubis (crête pectinéale), la lèvre dorsale du bord crânial du pubis. L'ensemble de ces structures porte le nom de ligne terminale.

Son plan est oblique caudalement et ventralement selon un angle de 60° avec l'horizontale, presque perpendiculaire à la symphyse pubienne.

L'ouverture caudale du pelvis

La circonférence inférieure du pelvis, presque horizontale et arrondie, forme la limite caudale du petit bassin et porte le nom d'ouverture caudale du pelvis. Elle est constituée ventralement par le bord inférieur de la symphyse pubienne, latéralement par la branche ischio pubienne, la tubérosité ischiatique et le ligament sacro tubéral (grand ligament sacro-sciatique), dorsalement par le sommet du coccyx.

Son plan est faiblement oblique caudalement et ventralement selon un angle de 10° avec l'horizontale.

Caractères sexuels

En raison de la fonction de gestation qui lui est dévolue, le bassin féminin est différent du bassin masculin par plusieurs caractères qui permettent de l'identifier facilement en anthropologie.

Configuration générale

Chez la femme, la circonférence supérieure est plus évasée, l'ouverture crâniale du pelvis est plus ovale transversalement, l'ouverture caudale est plus large.

Au niveau du grand bassin les ailes iliaques sont plus déjetées latéralement, l'angle lombo-sacré est moins obtus.

Au niveau du petit bassin, plus spacieux, l'arcade pubienne est plus ouverte (110° chez la femme, 70° chez l'homme), la symphyse pubienne est plus basse, le foramen obturé est plus grand et triangulaire, les incisures ischiatiques sont plus larges, la concavité sacrée est plus accentuée.

Epaisseur

Le bassin féminin est délicat, d'apparence fragile, avec saillies osseuses peu marquées au niveau des insertions musculaires, ailes iliaques minces et branches ischio pubiennes grêles.

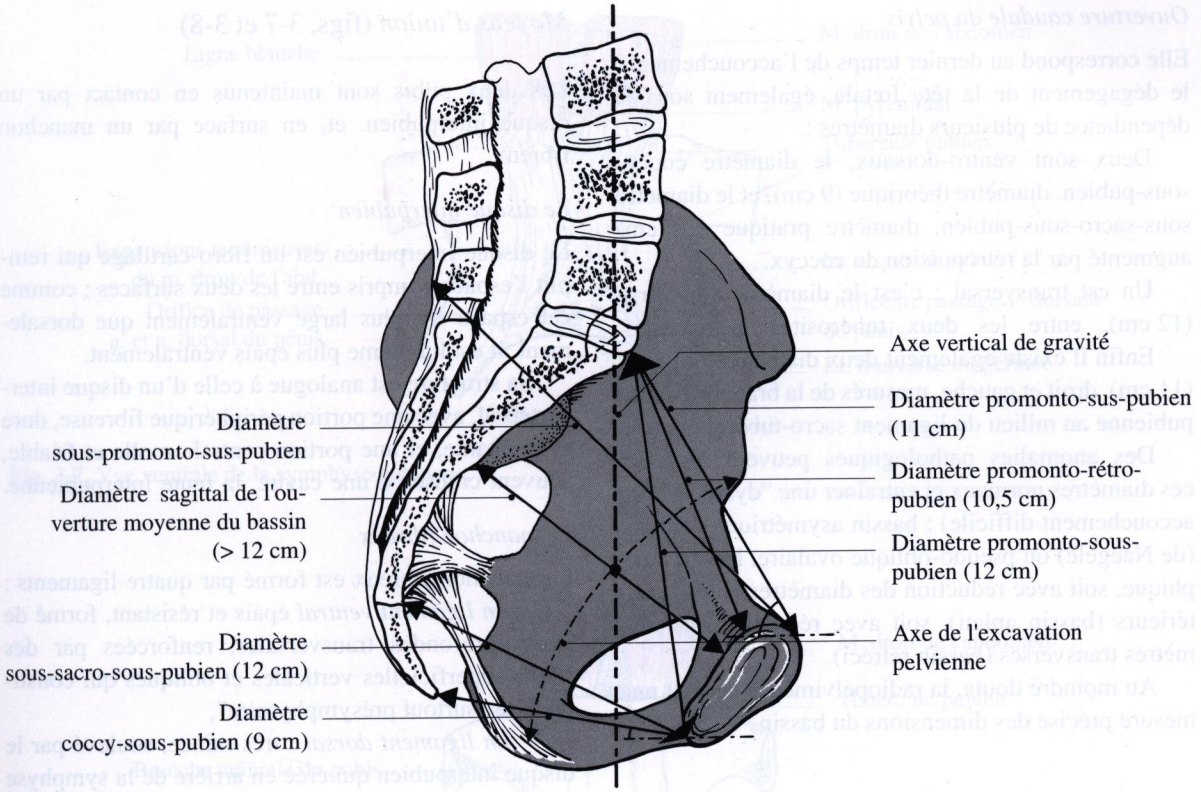

Fig. 3-6. Coupe sagittale de la ceinture pelvienne montrant les angles et les dimensions du bassin

Inclinaison

Le bassin féminin est plus incliné ventralement, particulièrement pendant la grossesse, et le sacrum est plus horizontal ; de ce fait, l'angle de l'ouverture crâniale avec l'horizontale est plus ouvert et l'angle lombo-sacré plus fermé, par augmentation de la lordose lombaire.

Dimensions

Le bassin féminin présente des dimensions verticales plus réduites et des dimensions transversales plus importantes.

La pelvimétrie est destinée à apprécier les dimensions du bassin par des méthodes d'exploration exo-pelviennes et endo-pelviennes (exploration vaginale), elle est utilisée en obstétrique, où les mensurations du petit bassin conditionnent les différents temps de l'accouchement (fig. 3-6).

Ouverture crâniale du pelvis

La progression du fœtus dans la "filière pelvi-génital" comporte d'abord l'engagement de la tête dans l'ouverture crâniale sous la dépendance de plusieurs diamètres :

– Deux sont dorso-ventraux, le diamètre promonto-rétro-pubien (10,5 cm), le plus rapproché du promontoire qui constitue le "diamètre utile" en deçà duquel l'engagement ne peut se réaliser, et le diamètre promonto-sous-pubien (12 cm), le seul appréciable par le toucher vaginal.

– Un est transversal, c'est le diamètre transverse médian (12 à 13 cm), mesuré à égale distance entre le pubis et le promontoire.

Enfin il existe également deux diamètres obliques (12 cm), droit et gauche, mesurés de l'extrémité caudale de l'aile du sacrum jusqu'au milieu de la ligne arquée du côté opposé.

Petit bassin

Entre les ouvertures crâniale et caudale, on décrit une ouverture intermédiaire ou "moyenne", située à hauteur de S4-S5, à 7 cm au dessous de l'ouverture crâniale, limitée latéralement par la saillie des épines sciatiques, elle mesure plus de 12 cm au niveau de son diamètre antéro-postérieur et 11 cm au niveau de son diamètre transverse.

Ouverture caudale du pelvis

Elle correspond au dernier temps de l'accouchement : le dégagement de la tête fœtale, également sous la dépendance de plusieurs diamètres :

Deux sont ventro-dorsaux, le diamètre coccy-sous-pubien, diamètre théorique (9 cm), et le diamètre sous-sacro-sous-pubien, diamètre pratique (12 cm) augmenté par la rétropulsion du coccyx.

Un est transversal : c'est le diamètre transverse (12 cm), entre les deux tubérosités ischiatiques.

Enfin il existe également deux diamètres obliques (11 cm), droit et gauche, mesurés de la branche ischio-pubienne au milieu du ligament sacro-tubéral opposé.

Des anomalies pathologiques peuvent modifier ces diamètres normaux et entraîner une "dystocie" (ou accouchement difficile) : bassin asymétrique ovalaire (de Naegelé) ou pseudo-oblique ovalaire, bassin atrophique, soit avec réduction des diamètres antéro-postérieurs (bassin aplati), soit avec réduction des diamètres transverses (bassin rétréci).

Au moindre doute, la radiopelvimétrie permet une mesure précise des dimensions du bassin.

Articulations du bassin

Les deux os coxaux sont réunis entre eux par deux sortes d'articulations : ventralement, de façon directe, par la symphyse pubienne, et dorsalement, par l'intermédiaire du sacrum, par les deux articulations sacro-iliaques.

La symphyse pubienne

Unissant entre eux les deux pubis, sur la ligne médiane, c'est une articulation cartilagineuse (amphiarthrose) douée d'une faible mobilité.

Surfaces articulaires

Chacune d'elles, à droite et à gauche, occupe le bord médial du corps du pubis ; facette elliptique (35 mm de long sur 15 mm de large), elle est inclinée en bas et en arrière selon un angle de 30° avec l'horizontale.

La surface symphysaire est hérissée de crêtes transversales parallèles qui disparaissent avec l'âge ; à l'état frais, une couche de cartilage hyalin régularise ces reliefs osseux.

Moyens d'union (figs. 3-7 et 3-8)

Les deux pubis sont maintenus en contact par un disque interpubien, et, en surface par un manchon fibreux.

Le disque interpubien

Le disque interpubien est un fibro-cartilage qui remplit l'espace compris entre les deux surfaces ; comme cet espace est plus large ventralement que dorsalement, il est lui même plus épais ventralement.

Sa structure est analogue à celle d'un disque intervertébral, avec une portion périphérique fibreuse, dure et résistante, et une portion centrale molle et friable, souvent creusée d'une cavité, la fente interpubienne.

Le manchon fibreux

Le manchon fibreux est formé par quatre ligaments :

– *un ligament ventral* épais et résistant, formé de fibres profondes transversales, renforcées par des fibres superficielles verticales et obliques qui constituent le "surtout présymphysaire",

– *un ligament dorsal :* très mince, soulevé par le disque interpubien qui crée en arrière de la symphyse "l'éminence rétro-pubienne", perceptible au toucher vaginal,

– *un ligament crânial :* transversal, adhérant au fibro-cartilage, se prolongeant de chaque côté vers le ligament pectiné,

– *un ligament caudal :* particulièrement important, tendu sous la symphyse, entre les deux branches inférieures du pubis il porte le nom de "ligament arqué du pubis" ; sa section est indispensable pour permettre l'écartement des pubis (symphyséotomie).

L'articulation sacro-iliaque

Paire et symétrique, elle peut être classée dans le groupe des articulations mixtes mi-synoviales, mi-cartilagineuses, douées d'une faible mobilité, notamment lors de l'accouchement.

Surfaces articulaires

– Du côté du sacrum, c'est la surface auriculaire dont la forme rappelle l'auricule de l'oreille, située sur la moitié crâniale de la partie latérale du sacrum, en regard des deux premières pièces sacrées (fig. 3-9) ; elle réalise un croissant à concavité dorso-crâniale et sa surface est creusée par une gouttière centrale bor-

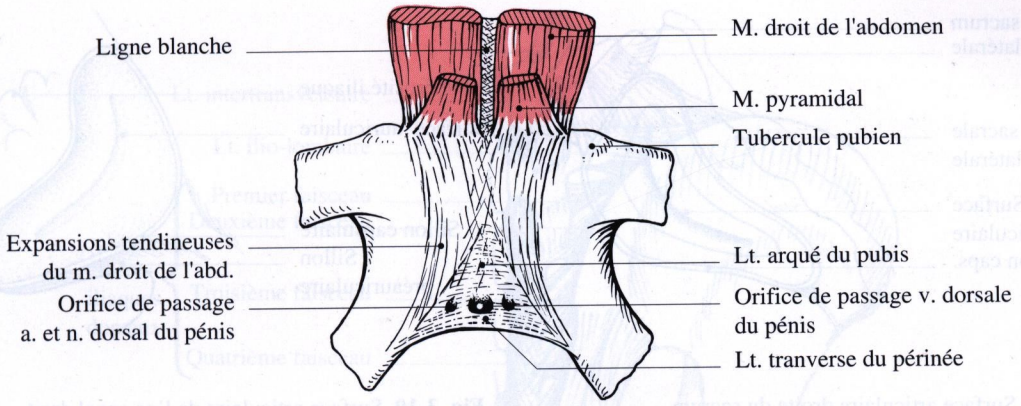

Fig. 3-7. Vue ventrale de la symphyse pubienne

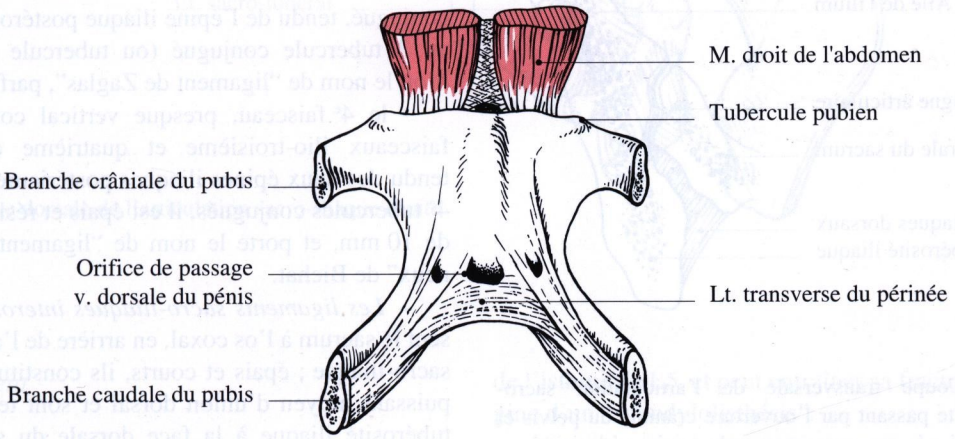

Fig. 3-8. Vue dorsale de la symphyse pubienne

dée par deux saillies périphériques (ce que Farabeuf comparait à un "rail creux").

– Du côté de l'os coxal c'est également la surface auriculaire, située sur la face médiale de l'os, derrière la fosse iliaque (fig. 3-10) ; un peu plus grande que celle du sacrum (55 mm de long sur 25 mm de large), elle est également en forme de croissant, mais sa surface est convexe, en relief (comparée par Farabeuf à un "rail plein") (fig. 3-11).

Ces deux surfaces s'encastrent "par emboitement réciproque", ce qui réalise, sur une vue antérieure, une image en "S", avec une moitié crâniale à concavité médiale et une moitié caudale à concavité latérale.

Une couche de cartilage hyalin, plus épaisse sur le sacrum, recouvre les surfaces articulaires qui peuvent être soit nettement marquées, c'est le type dynamique, soit très aplaties, c'est le type statique.

Moyens d'union

Autour de la capsule articulaire, tendue du rebord d'une surface auriculaire à l'autre, s'organisent plusieurs ligaments placés au contact de l'articulation (ligaments intrinsèques) ou à distance (ligament extrinsèque).

Ligaments intrinsèques

Il en existe trois groupes :

– *Les ligaments ventraux*, larges et minces, placés en regard des trois premiers foramen sacraux pelviens, comprennent deux faisceaux obliques crâniale-

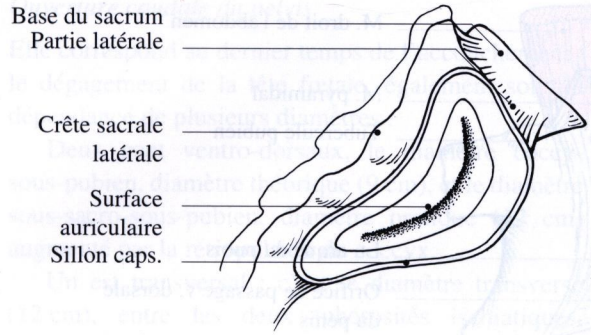

Fig. 3-9. Surface articulaire droite du sacrum

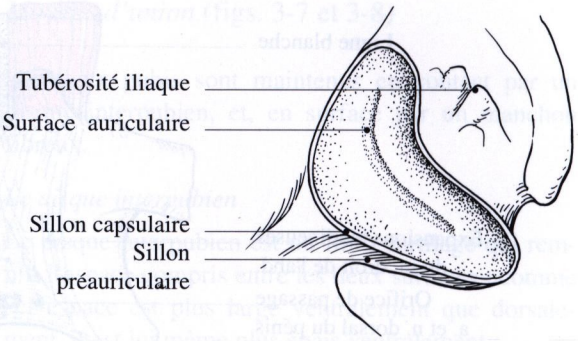

Fig. 3-10. Surface articulaire de l'os coxal droit

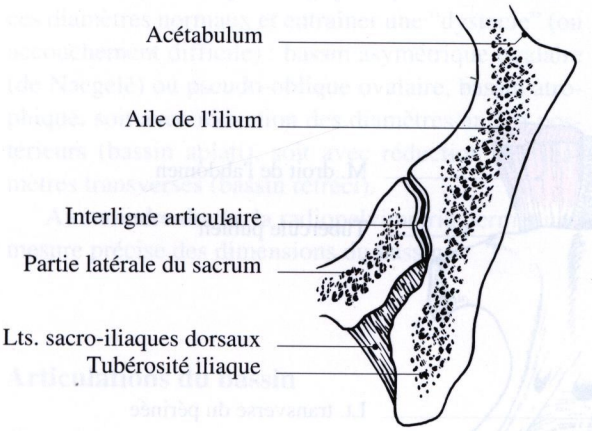

Fig. 3-11. Coupe transversale de l'articulation sacro-iliaque droite passant par l'ouverture crâniale du pelvis et par S2

ment et latéralement, l'un crânial tendu de l'aile du sacrum à celle de l'ilium, l'autre caudal, tendu de la face ventrale du sacrum au bord ventro-crânial de la grande incisure ischiatique.

Tous deux s'opposent à la bascule du promontoire en avant, et constituent les "freins de la nutation".

– *Les ligaments sacro-iliaques dorsaux* (fig. 3-12) puissants et épais comprennent quatre faisceaux obliques en bas et en dedans, étagés dans le sens crânio-caudal ; ils portent le nom de "faisceaux ilio-transverso-conjugués" de Farabeuf (tubercule sacré postéro-externe = tubercule conjugué) :

• le 1er faisceau est le faisceau ilio-transverso-sacré, transversal, tendu de l'extrémité dorsale de la crête iliaque au tubercule transversaire de la première pièce sacrale,

• le 2e faisceau est le faisceau ilio-premier conjugué (ou ligament axile = axe de mouvement de nutation), tendu de la tubérosité iliaque au 1er tubercule conjugué,

• le 3e faisceau est le faisceau ilio-deuxième conjugué, tendu de l'épine iliaque postéro-supérieure au 2e tubercule conjugué (ou tubercule de Zaglas, d'où le nom de "ligament de Zaglas", parfois utilisé),

• le 4e faisceau, presque vertical comporte les faisceaux ilio-troisième et quatrième conjugués ; tendu des deux épines iliaques postérieures aux 3e et 4e tubercules conjugués, il est épais et résistant, large de 10 mm, et porte le nom de "ligament sacro-épineux" de Bichat.

– *Les ligaments sacro-iliaques interosseux* unissent le sacrum à l'os coxal, en arrière de l'articulation sacro-iliaque ; épais et courts, ils constituent le plus puissant moyen d'union dorsal et sont tendus de la tubérosité iliaque à la face dorsale du sacrum (en dehors des deux premiers tubercules conjugués).

Ligament extrinsèque

Le ligament ilio-lombaire est situé au dessus de l'articulation sacro-iliaque, comblant l'échancrure comprise entre la crête iliaque et les deux dernières vertèbres lombales ; il comprend deux faisceaux, obliques crânialement et médialement :

– l'un crânial : quadrilatère, tendu de la crête iliaque au processus transverse de L4,

– l'autre caudal : plus épais, plus dorsal, en éventail, tendu de la crête iliaque au processus transverse de L5.

L'articulation lombo-sacrée

Elle unit la 5e vertèbre lombale au sacrum et comprend deux sortes d'articulations (fig. 3-13) :

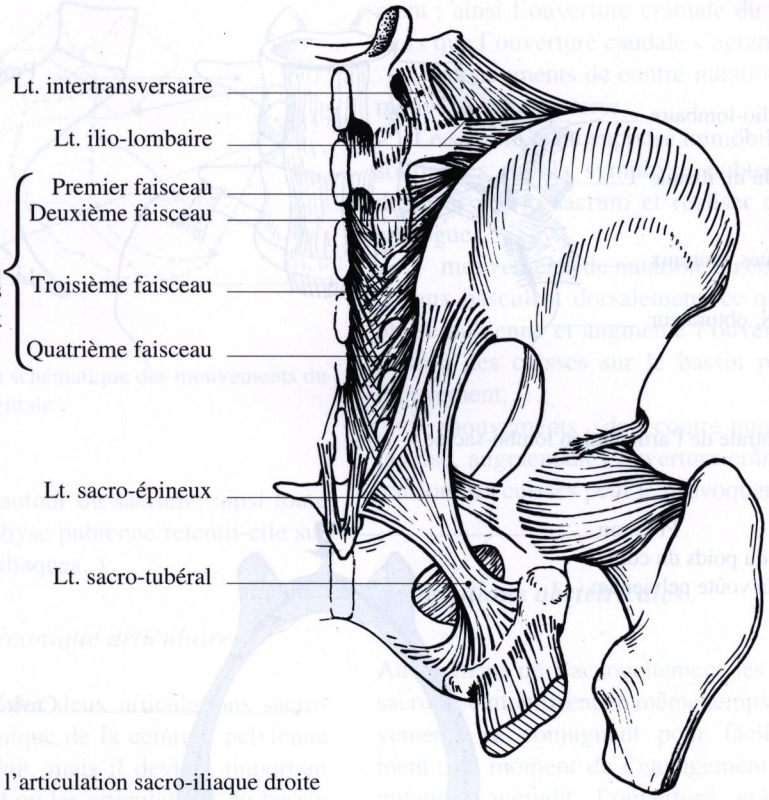

Fig. 3-12. Vue dorsale de l'articulation sacro-iliaque droite

Médialement

Le disque lombo-sacré réalise, comme au niveau des autres vertèbres, une articulation cartilagineuse peu mobile ; du fait de son aspect cunéiforme, plus haut ventralement (14 mm) que dorsalement (7 mm), il contribue à former l'angle lombo sacré (100 à 130 °) et la saillie du promontoire, plus marquée chez la femme.

Latéralement

Les articulations lombo-sacrées, articulations synoviales planes, unissent les processus articulaires inférieurs de L5 avec ceux du sacrum ; orientées à 45° sur le plan sagittal médian, plus écartées latéralement, elles empêchent par leur accrochage le glissement en avant de L5 sur S1.

La charnière lombo-sacrée représente un point faible de la colonne vertébrale, en raison de l'inclinaison de la base du sacrum ; si l'amarrage est insuffisant, la transmission des forces s'effectue au niveau de l'isthme de L5, et peut entraîner sa fracture, à l'origine d'un "spondylolisthésis".

Véritable pivot des mouvements de la colonne vertébrale, elle transmet au sacrum le poids du corps et présente des mouvements étendus de flexion-extension ; la puissance des ligaments ilio-lombaires limite l'inclinaison latérale.

Les ligaments intertransversaires sont, de chaque côté, très développés ("ligament sacro-vertébral" de Bichat) : ils sont tendus du processus transverse de L5 à la partie ventro-latérale de l'aile du sacrum.

Ils contribuent par leur puissance, à empêcher le glissement de L5 en bas et en avant (spondylolisthésis).

Anatomie fonctionnelle

Rôle statique :
architecture de la ceinture pelvienne (fig. 3-14)

La ceinture pelvienne est destinée à recevoir le poids du corps, par l'intermédiaire de la colonne lombale, et à le reporter sur les membres inférieurs ; elle peut être

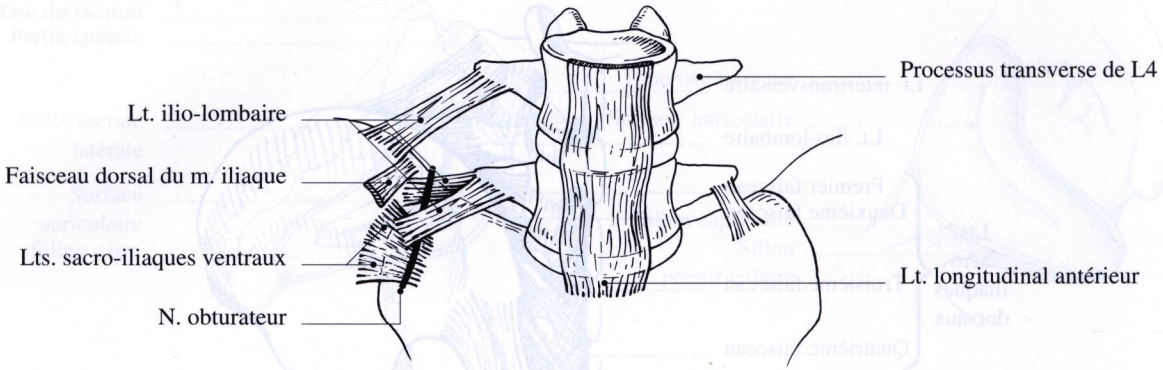

Fig. 3-13. Vue ventrale de l'articulation lombo-sacrée

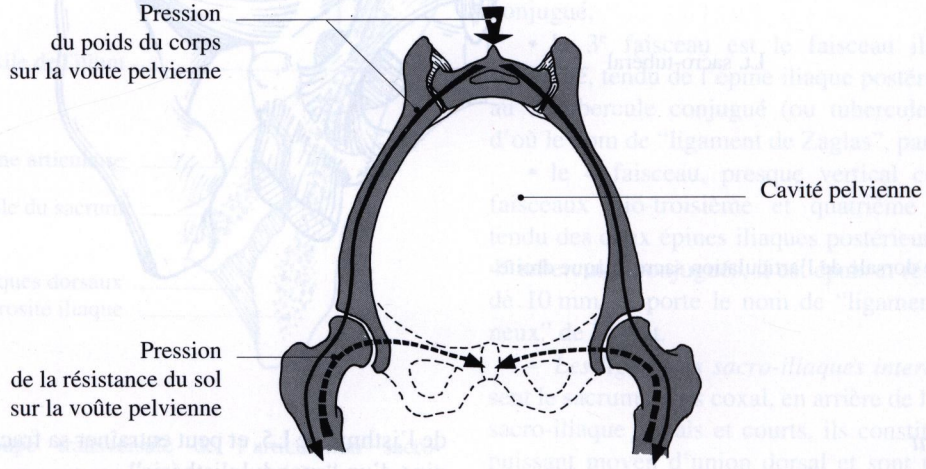

Fig. 3-14. Architecture de la ceinture pelvienne. Sujet debout, coupe coronale passant par le centre de gravité (d'après Testut et Jacob)

comparée à une voûte à deux piliers, qui transmet les lignes de force au niveau d'un anneau complet : l'ouverture crâniale du pelvis.

La clef de voûte est formée par le sacrum, taillé comme un coin encastré entre les deux os coxaux ; dans le plan coronal, les surfaces auriculaires du sacrum sont obliques en bas et en dedans, et l'os s'enfonce d'autant plus entre les os coxaux que le poids qui s'applique sur lui est plus fort.

Dans le plan transversal, par ses faces latérales, obliques dorsalement et latéralement, le sacrum a tendance à s'échapper dans le pelvis, mais par ses surfaces auriculaires, parfaitement encastrées entre celles de l'os coxal au niveau de l'ouverture crâniale, il se comporte comme un coin à base dorsale résistant aux effets de la pesanteur.

Les piliers de la voûte sont représentés par les deux os coxaux dont l'architecture est analogue à celle d'un os long, avec un système ogival supérieur ou iliaque et deux systèmes ogivaux inférieurs :

– l'un est latéral : c'est le système acétabulaire, issu de l'éperon de l'acétabulum, transmettant le poids du corps à la tête du fémur, et intervenant dans la station debout,

– l'autre est médial : c'est le système ischiatique, issu de l'éperon sciatique, transmettant le poids du corps à la tubérosité ischiatique et intervenant dans la station assise.

Ce dispositif est complété par l'arc ischio-pubien, placé comme un arc-boutant antérieur entre les deux piliers ; grâce à cet appui, les pressions transmises par les têtes du fémur auront pour effet de resserrer étroi-

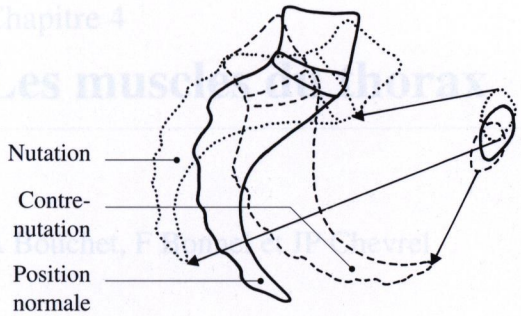

Fig. 3-15. Représentation schématique des mouvements du sacrum sur une coupe sagittale

tement les os coxaux autour du sacrum ; ainsi toute dislocation de la symphyse pubienne retentit-elle sur les articulations sacro-iliaques.

Rôle dynamique ; mécanique articulaire

Intervenant au niveau des deux articulations sacro-iliaques, le rôle dynamique de la ceinture pelvienne est habituellement réduit, mais il devient important lors de l'accouchement où les articulations du bassin se relâchent et se distendent pour faciliter la progression du fœtus.

Les os coxaux étant supposés immobiles, le sacrum peut effectuer deux types de mouvements (fig. 3-15) :

– mouvements de nutation (du latin "nutare" = osciller), dans lequel la base du sacrum s'incline ventralement, tandis que son apex bascule dorsalement ; ainsi l'ouverture crâniale du pelvis se réduit, alors que l'ouverture caudale s'agrandit,

– mouvements de contre-nutation, dans lequel le mouvement est inverse.

Le sacrum étant supposé immobile, les os coxaux, solidarisés par la symphyse pubienne, peuvent se déplacer sur le sacrum et réaliser des mouvements analogues :

– mouvements de nutation, au cours duquel les os coxaux basculent dorsalement, ce qui élève la symphyse pubienne et augmente l'ouverture caudale ; la flexion des cuisses sur le bassin peut favoriser ce mouvement,

– mouvements de contre-nutation, de sens inverse, augmentant l'ouverture crâniale ; l'hyperextension des cuisses peut le provoquer.

Applications obstétricales

Au moment de l'accouchement les os coxaux et le sacrum se mobilisent en même temps, et tous les mouvements se conjuguent pour faciliter l'accouchement : au moment de l'engagement fœtal la contre-nutation agrandit l'ouverture crâniale ; elle est facilitée par l'hyperextension des cuisses (position de Walcker) ; au moment du dégagement fœtal la nutation agrandit l'ouverture caudale ; elle est obtenue par l'hyperflexion des cuisses ou la position accroupie.

Quoique faibles, ces mouvements permettent d'augmenter les ouvertures du pelvis de 10 à 15 mm, facilitant la bonne marche de l'accouchement, surtout dans les cas de "bassin limite".

ment ; ainsi l'ouverture crâniale du pelvis se réduit, alors que l'ouverture caudale s'agrandit.

– mouvements de contre-nutation, dans lequel le mouvement est inverse.

Le sacrum étant supposé immobile, les os coxaux, solidarisés par la symphyse pubienne, peuvent se déplacer sur le sacrum et réaliser des mouvements analogues :

– mouvements de nutation, au cours duquel les os coxaux basculent dorsalement, ce qui élève la symphyse pubienne et augmente l'ouverture caudale ; la flexion des cuisses sur le bassin peut favoriser ce mouvement.

– mouvements de contre-nutation, de sens inverse, augmentant l'ouverture crâniale ; l'hyperextension des cuisses peut le provoquer.

Implications obstétricales

Au moment de l'accouchement les os coxaux et le sacrum se mobilisent en même temps, et tous les mouvements se conjuguent pour faciliter l'accouchement : au moment de l'engagement (état la contre-nutation), s'agrandit l'ouverture crâniale ; elle est facilitée par l'hyperextension des cuisses (position de Walcher) ; au moment du dégagement (état la nutation), s'agrandit l'ouverture caudale, celle est obtenue par l'hyperflexion des cuisses ou la position accroupie.

Quoique faibles, ces mouvements permettent d'augmenter les ouvertures du pelvis de 10 à 15 mm, facilitant la bonne marche de l'accouchement, surtout dans les cas de bassin limite.

Fig. 3-15. Représentation schématique des mouvements du sacrum sur une coupe sagittale

tenant les os coxaux autour du sacrum ; ainsi toute dislocation de la symphyse pubienne retentit-elle sur les articulations sacro-iliaques.

Rôle dynamique : mécanique articulaire

Intervenant au niveau des deux articulations sacro-iliaques, le rôle dynamique de la ceinture pelvienne est habituellement réduit, mais il devient important lors de l'accouchement où les articulations du bassin se relâchent et se distendent pour faciliter la progression du fœtus.

Les os coxaux étant supposés immobiles, le sacrum peut effectuer deux types de mouvements (fig. 3-15) :

– mouvements de nutation (du latin "nutare" = osciller), dans lequel la base du sacrum s'incline ventralement, tandis que son apex bascule dorsalement ;

Fig. 3-14. Architecture de la voûte sacro-iliaque (Nauroy et Jacob)

comparée à une voûte à deux piliers, qui transmet les lignes de force au niveau d'un segment complet : l'ouverture crâniale du pelvis.

La clef de voûte est formée par le sacrum, taillé comme un coin encastré entre les deux os coxaux ; dans le plan coronal, les surfaces auriculaires du sacrum sont obliques en bas et en dedans, et l'os s'enfonce d'autant plus entre les os coxaux que le poids qui s'applique sur lui est plus fort.

Dans le plan transversal, par ses faces latérales, obliques dorsalement et latéralement, le sacrum a tendance à s'échapper dans le pelvis, mais par ses surfaces auriculaires, parfaitement encastrées entre celles de l'os coxal au niveau de l'ouverture crâniale, il se comporte comme un coin à base dorsale résistant aux effets de la pesanteur.

Les piliers de la voûte sont représentés par les deux os coxaux dont l'architecture est analogue à celle d'un os long, avec un système ogival supérieur ou iliaque et deux systèmes ogivaux inférieurs :

– l'un est latéral : c'est le système acétabulaire, issu de l'éperon de l'acétabulum, transmettant le poids du corps à la tête du fémur, et intervenant dans la station debout.

– l'autre est médial : c'est le système ischiatique, issu de l'éperon sciatique, transmettant le poids du corps à la tubérosité ischiatique et intervenant dans la station assise.

Ce dispositif est complété par l'arc ischio-pubien, placé comme un arc-boutant antérieur entre les deux piliers ; grâce à cet appui, les pressions transmises par les têtes du fémur auront pour effet de resserrer étroi-

Chapitre 4

Les muscles du thorax

A Bouchet, F Bonnel et JP Chevrel

I. Les muscles antéro-latéraux du thorax

A Bouchet et F Bonnel

Fixés sur la face superficielle du plan squelettique du thorax, depuis la ligne médiane pré-sternale jusqu'à la ligne axillaire moyenne, ils correspondent aux plans musculaires que l'on est amené à rencontrer au cours d'une thoracotomie antéro-latérale, sur un opéré en décubitus dorsal. Ces muscles sont au nombre de six ; de chaque côté, on trouve : latéralement le muscle dentelé antérieur, en avant les muscles sub-clavier, petit pectoral et grand pectoral, et en bas les muscles droit et oblique externe de l'abdomen.

Ces muscles rejoignent soit la ceinture scapulaire, soit le membre supérieur, soit la paroi abdominale.

Le groupe musculaire latéral

Il est formé par les trois portions du muscle dentelé antérieur.

Le muscle dentelé antérieur (m. grand dentelé)

Recouvrant la partie dorso-latérale de la région, étendu jusqu'à la partie moyenne de l'arc antérieur des côtes, le muscle dentelé antérieur est un muscle large et aplati, étalé depuis le bord médial de la scapula jusqu'aux neuf premières côtes, et qui apparaît en quelque sorte enroulé autour de la paroi latérale du thorax (figs. 4-1, 4-2 et 4-3).

Insertions, trajet

On décrit au muscle dentelé antérieur trois portions :

– *Portion supérieure*, née de l'angle supérieur de la scapula par des fibres charnues, elle se termine par deux digitations sur la 1re et la 2e côte après un trajet oblique en bas et en avant.

– *Portion moyenne*, née sur toute la hauteur du bord médial de la scapula ; ses fibres obliques en bas et en avant, vont se fixer sur la face latérale des 2e, 3e et 4e côtes, à leur partie moyenne.

– *Portion inférieure.* Elle naît de l'angle caudal de la scapula et forme un large éventail qui vient s'attacher à la partie moyenne des 5e, 6e, 7e, 8e et 9e côtes, au moyen de digitations qui s'entrecroisent avec celles du muscle oblique externe de l'abdomen.

Les digitations les plus crâniales sont horizontales, les plus caudales sont fortement obliques en bas et en avant.

Vascularisation

Elle est assurée par des branches de l'artère thoracique latérale et des artères intercostales.

Innervation

Le nerf thoracique long provient des racines C5, C6, et C7 du plexus brachial.

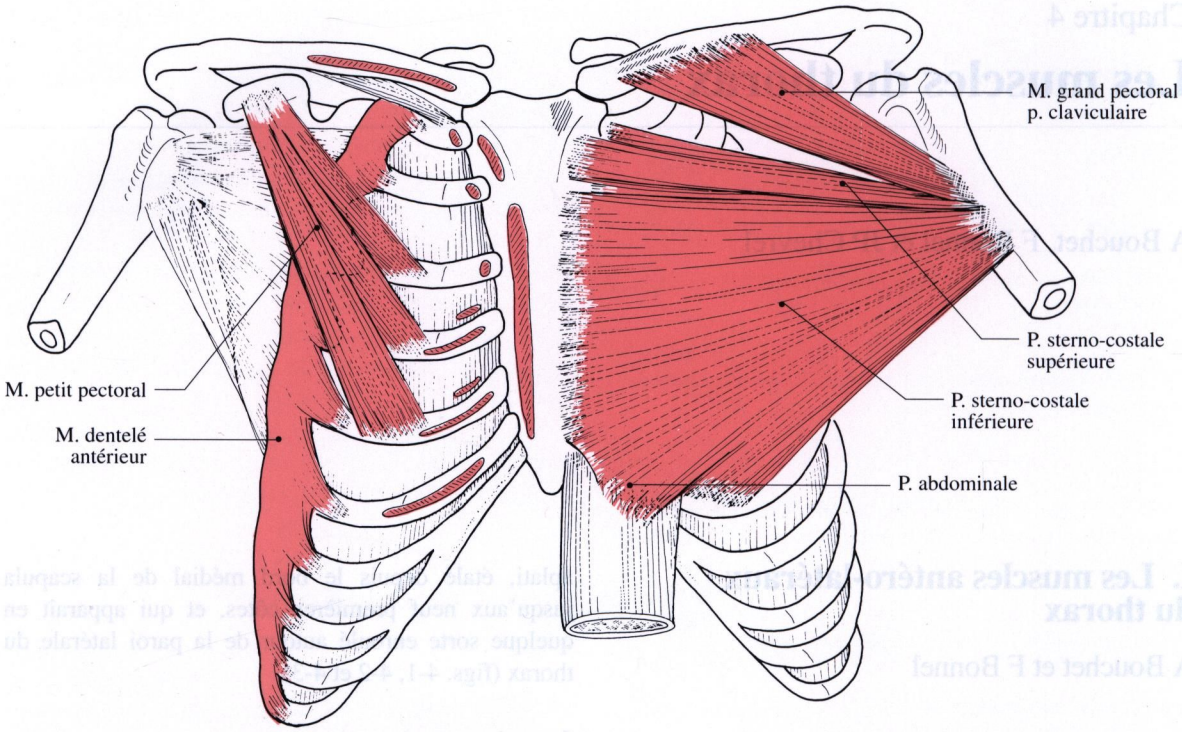

Fig. 4-1. Les muscles antéro-latéraux du thorax. Côté gauche du dessin : plan profond – côté droit du dessin : plan superficiel

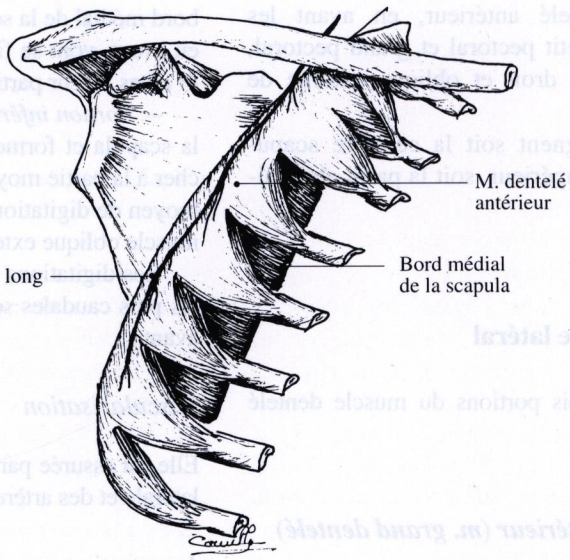

Fig. 4-2. Dissection des insertions ventrales du m. dentelé antérieur droit

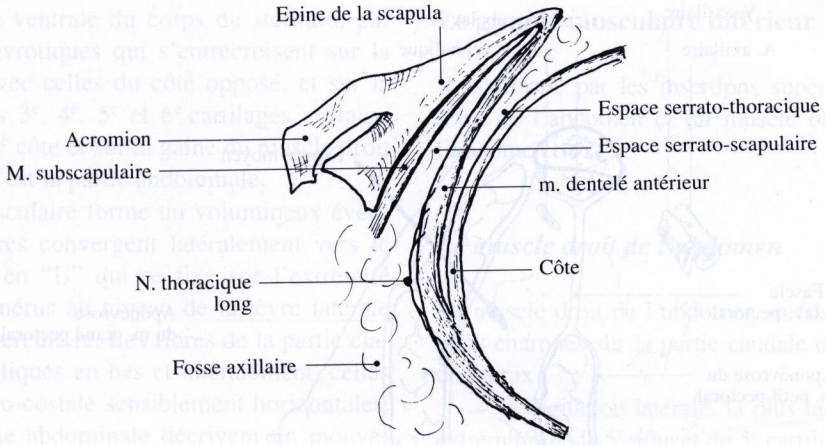

Fig. 4-3. Coupe axiale passant par le muscle dentelé antérieur droit

Action

Lorsque le muscle dentelé antérieur prend son point fixe sur le thorax, il attire la scapula en avant ; il est donc antépulseur et rotateur latéral du bras.

Lorsqu'il prend son point fixe sur la scapula, il est dans son ensemble élévateur des côtes : c'est donc un muscle inspirateur.

La thoracotomie latérale par le 4e espace intercostal permet l'ouverture du thorax "sans section musculaire" entre les portions moyenne et inférieure du muscle dentelé antérieur.

Le groupe musculaire antérieur

Constitué par le muscle subclavier et les deux muscles pectoraux, il comprend schématiquement deux plans séparés par un espace celluleux.

Le plan profond est formé par deux muscles : le muscle subclavier et le muscle petit pectoral qui sous-tendent le fascia clavi-pectoral ; le plan superficiel est formé par le muscle grand pectoral.

Le muscle subclavier (fig. 4-1)

Il s'insère en haut et en dehors sur la face caudale de la clavicule au niveau de son tiers latéral dans une gouttière osseuse. Le corps musculaire cylindrique se dirige obliquement en bas et en dedans pour se terminer par un court tendon sur la face crâniale du premier cartilage costal.

Vascularisation, innervation

Vascularisé par des artérioles venues de l'artère axillaire et de l'artère supra-scapulaire, le muscle subclavier est innervé par une branche du plexus brachial, le nerf subclavier, qui provient des 5e et 6e racines cervicales et pénètre le muscle à la partie moyenne de son bord postérieur après avoir reçu une anastomose du nerf phrénique.

Action

Le muscle subclavier est abaisseur de la clavicule et du moignon de l'épaule.

Le muscle petit pectoral (fig. 4-1)

Il n'appartient à la région que dans sa portion la plus médiale et la plus caudale.

C'est un muscle aplati, triangulaire, avec une base inféro-médiale et un sommet supéro-latéral. Il s'insère en haut sur le segment horizontal du processus coracoïde, à la partie moyenne de sa face crâniale, débordant sur son bord ventral, par un tendon épais et aplati. En bas, les insertions se font par trois digitations musculo-aponévrotiques sur les 3e, 4e et 5e côtes.

Vascularisation

Sa vascularisation est assurée par un pédicule artériel principal de 2 mm de diamètre qui aborde le muscle au tiers moyen de sa face dorsale et se divise en quatre branches collatérales. Il reçoit de plus un pédicule de 1 mm près de son insertion crâniale, deux artères en

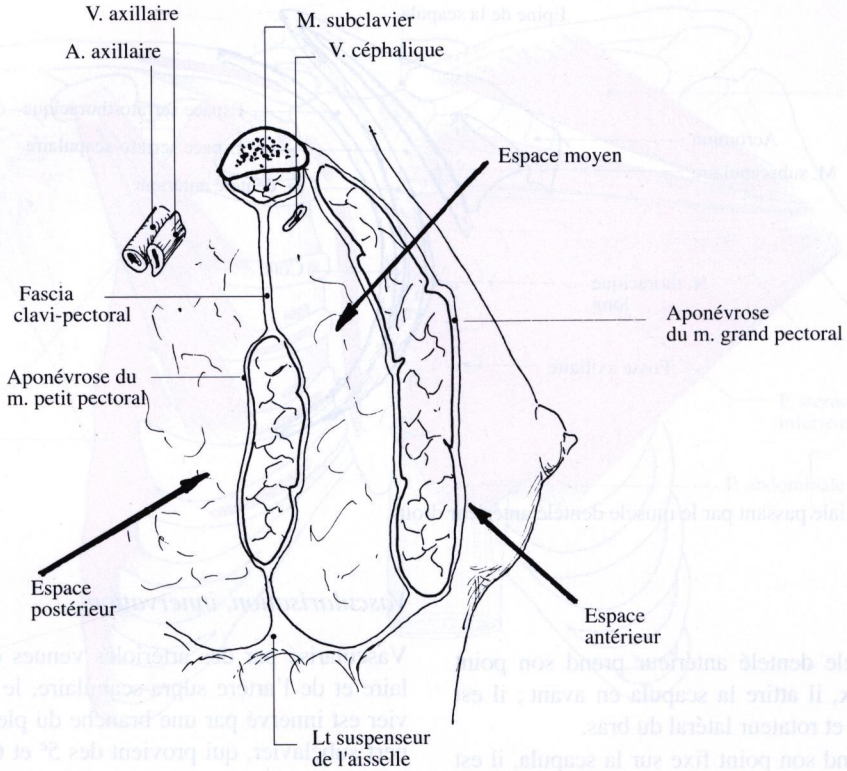

Fig. 4-4. Coupe parasagittale droite passant par les muscles pectoraux

regard des insertions costales et enfin, par sa face ventrale, six pédicules très fins de 0,1 mm.

Innervation

Ce muscle est innervé par une branche du faisceau médial du plexus brachial qui se divise en deux rameaux : l'un est le nerf du muscle petit pectoral, l'autre anastomotique, forme l'anse des pectoraux. Le muscle petit pectoral dépend des racines C6, C7 et C8 du plexus brachial.

Action

Il est rotateur médial et antépulseur du bras. Il abaisse normalement le moignon de l'épaule mais, en cas de mauvaise cinétique respiratoire, le petit pectoral attire l'épaule en avant, faisant saillir la scapula "en porte-manteau".

Fascia clavi-pectoral

Le fascia clavi-pectoral (fig. 4-4) s'insère sur la face caudale de la clavicule de part et d'autre de la gouttière du muscle subclavier.

Il forme d'abord la gaine du muscle subclavier, comble ensuite le triangle clavi-pectoral, se dédouble pour engainer le muscle petit pectoral et se termine latéralement en formant le ligament suspenseur de l'aisselle. Médialement, il se confond avec le fascia exothoracique qui tapisse la face ventrale des espaces intercostaux.

Le muscle grand pectoral (fig. 4-1)

Muscle volumineux et aplati, de forme triangulaire, tendu de la face ventrale du thorax à l'extrémité crâniale de l'humérus, il appartient à la région par ses insertions médiales et la plus grande partie de son corps musculaire.

Insertions, trajet

Le muscle grand pectoral se fixe médialement :

– sur les deux tiers médiaux du bord ventral de la clavicule par des fibres charnues mêlées de courtes fibres aponévrotiques : c'est la partie claviculaire ;

– sur la face ventrale du manubrium sternal et les deux premiers cartilages costaux : c'est la partie sterno-costale ;

– sur la face ventrale du corps du sternum, par des fibres aponévrotiques qui s'entrecroisent sur la ligne médiane avec celles du côté opposé, et sur la face ventrale des 3e, 4e, 5e et 6e cartilages costaux, ainsi que sur la 7e côte et sur la gaine du muscle droit de l'abdomen : c'est la partie abdominale.

Le corps musculaire forme un volumineux éventail dont les fibres convergent latéralement vers le tendon terminal en "U" qui se fixe sur l'extrémité crânialе de l'humérus au niveau de la lèvre latérale du sillon intertuberculaire. Les fibres de la partie claviculaire sont obliques en bas et latéralement, celles de la partie sterno-costale sensiblement horizontales, celles de la partie abdominale décrivent un mouvement de torsion et se dirigent dans l'ensemble obliquement en haut et latéralement.

Le muscle grand pectoral est tapissé sur ses deux faces par un mince feuillet aponévrotique qui, au bord caudal du muscle et en dehors de la limite latérale de la région, va former la paroi caudale de la fosse axillaire en allant rejoindre dorsalement le bord caudal du muscle grand dorsal.

Vascularisation

Le muscle grand pectoral est vascularisé par des branches de l'artère axillaire par l'intermédiaire de l'artère thoraco-acromiale, de l'artère thoracique externe, de l'artère thoracique interne (a. mammaire interne) et des branches de division des artères intercostales.

Innervation

Ce muscle est innervé par deux nerfs provenant de l'anse des pectoraux. Ce sont les racines C5, C6, C8 et D1 du plexus brachial qui véhiculent les fibres nerveuses correspondantes.

Fonction

Lorsqu'il prend son point fixe sur le thorax, il est adducteur, rotateur médial du bras et antépulseur. Pour le tester, il faut coucher le patient sur le dos, faire placer le membre supérieur en abduction et appliquer une résistance en fin de mouvement.

Lorsqu'il prend son point fixe sur le thorax, le muscle grand pectoral est adducteur et rotateur médial du bras.

Lorsqu'il prend son point fixe sur l'humérus, il est faiblement inspiratoire.

Le groupe musculaire inférieur

Il est formé par les insertions supérieures du muscle droit de l'abdomen et du muscle oblique externe de l'abdomen.

Le muscle droit de l'abdomen

Le muscle droit de l'abdomen se fixe par trois digitations charnues sur la partie caudale de la face ventrale du thorax :

– la digitation latérale, la plus large, s'attache aux extrémités de la 5e côte et du 5e cartilage costal,

– la digitation moyenne, plus étroite, s'insère sur la face ventrale du 6e cartilage costal,

– la digitation médiale, s'insère sur la face ventrale du processus xiphoïde et le bord caudal du 7e cartilage costal.

Ces trois digitations ont une disposition en marches d'escalier, étagées de haut en bas et de dehors en dedans. Elles donnent naissance à un volumineux corps musculaire qui forme la paroi antérieure de l'abdomen (voir chap. 6).

Le muscle oblique externe de l'abdomen

Le muscle oblique externe de l'abdomen s'insère lui aussi sur la partie caudale de la paroi ventro-latérale du thorax, au niveau de la face latérale et du bord caudal des sept ou huit dernières côtes, par des digitations tendineuses et charnues qui s'imbriquent en haut avec celles du muscle dentelé antérieur, en bas et en arrière avec celles du muscle grand dorsal, à la limite de la région.

Le corps musculaire, très aplati, dirigé obliquement en bas, en avant et en dedans, tapisse d'abord la partie caudale du thorax avant de participer à la formation de la paroi latérale de l'abdomen et du feuillet antérieur de la gaine du muscle droit de l'abdomen (voir chap. 6).

Vascularisation et innervation

Artères

Les artères proviennent de trois sources : artère axillaire, artères intercostales et artère thoracique interne.

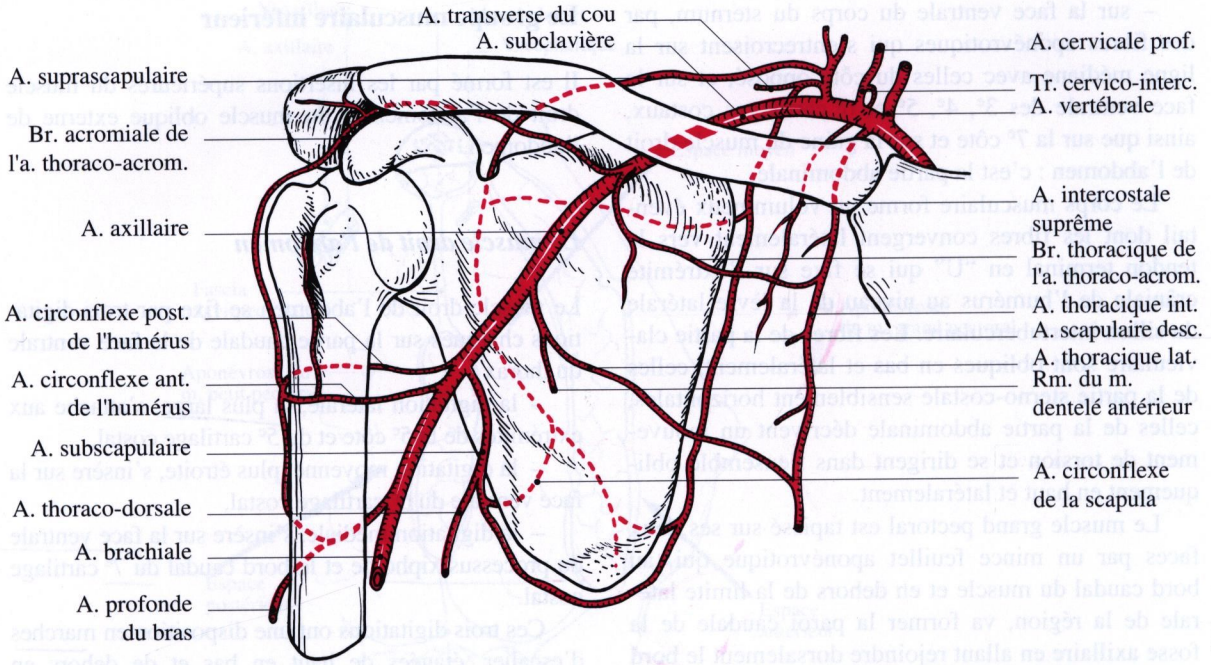

Fig. 4-5. Le cercle artériel périscapulaire. Représentation semi-schématique, vue ventrale côté droit

Les branches de l'artère axillaire

Elles sont représentées par (figs. 4-5 et 4-6) :

– la branche thoracique de l'artère thoraco-acromiale qui se distribue à la face profonde des muscles pectoraux,

– l'artère thoracique suprême et les artères petites thoraciques qui se ramifient également dans les muscles pectoraux,

– l'artère subscapulaire, qui donne quelques rameaux à la partie inférieure de la région,

– surtout l'artère thoracique latérale qui descend verticalement sur la face latérale du muscle dentelé antérieur, donne des branches à la paroi thoracique et aux muscles pectoraux, et vascularise la partie latérale de la glande mammaire.

Les branches des artères intercostales

Destinées à la paroi antéro-latérale du thorax, elles sont représentées par des rameaux collatéraux qui naissent à la partie moyenne de l'espace, perforent les muscles intercostaux, se ramifient sur la paroi thoracique et vascularisent le muscle dentelé antérieur, les muscles pectoraux, la glande mammaire et les téguments de la face latérale du thorax.

L'artère thoracique interne (a. mammaire interne)

Branche de l'artère subclavière, elle descend dans le thorax, derrière l'extrémité ventrale des espaces intercostaux et donne quelques rameaux perforants qui traversent les muscles intercostaux et les muscles pectoraux pour vasculariser la partie médiale de la glande mammaire.

Veines

Les veines peuvent être divisées en deux groupes : profond et superficiel.

Les veines profondes

Elles suivent le trajet des artères homonymes et se groupent en trois courants :

– les veines thoraciques latérales qui se jettent dans la veine axillaire,

– les veines collatérales qui rejoignent les veines intercostales et vont se drainer dans le système azygos,

– les veines thoraciques internes qui se jettent dans les veines brachio-céphaliques.

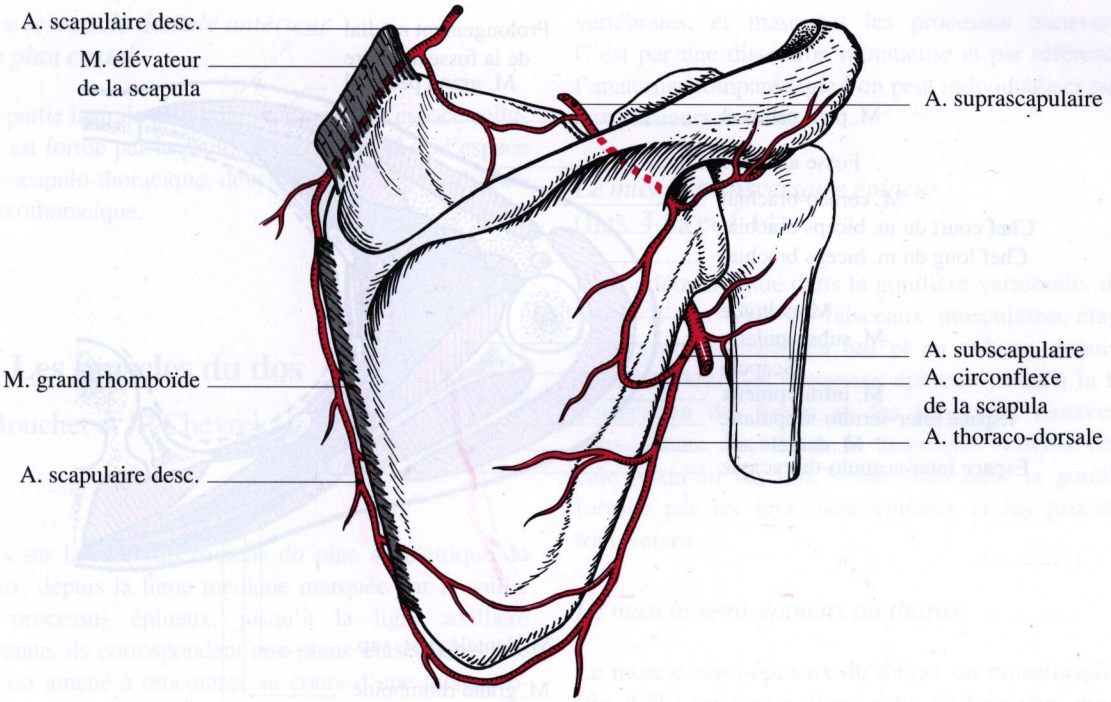

Fig. 4-6. Le cercle artériel périscapulaire. Représentation semi-schématique, vue dorsale côté droit

Les veines superficielles

Elles forment un réseau à mailles irrégulières qui se continue avec le réseau de la paroi dorsale du thorax et communique en de nombreux points avec les veines profondes. Il s'établit ainsi de larges anastomoses entre le système veineux cave supérieur et le système cave inférieur qui peuvent se développer considérablement en cas de thrombose cave.

Dans le réseau superficiel, deux veines paraissent constantes au niveau de la paroi antéro-latérale du thorax : la veine thoracique superficielle qui suit verticalement la ligne axillaire moyenne et la veine cervico-axillaire tendue obliquement de la fosse axillaire aux veines superficielles de la fosse supra-claviculaire.

Lymphatiques

Les lymphatiques sont représentés essentiellement par le drainage de la glande mammaire.

Ils peuvent être divisés schématiquement en trois groupes :

Le groupe thoracique latéral

Il est le plus important, part du plexus lymphatique péri-aréolaire ; il est formé de deux gros troncs qui se dirigent latéralement vers le bord caudal du muscle grand pectoral qu'ils contournent pour pénétrer dans la fosse axillaire où ils se terminent dans les nœuds lymphatiques pectoraux (voir volume "Les Membres", chap. 45 p. 299, fig. 45-7 p. 306).

Le groupe thoracique médial

Il draine la partie médiale de la glande et, en traversant l'extrémité ventrale des espaces intercostaux, va se jeter dans les nœuds lymphatiques situés autour des vaisseaux thoraciques internes. Il peut être envahi précocément dans les cancers des quadrants internes du sein.

Le groupe caudal

Né de la partie profonde de la glande mammaire il se rend aux nœuds de la fosse axillaire en traversant l'aponévrose du muscle grand pectoral ou le muscle lui-même. Son trajet transmusculaire justifie pour certains l'ablation du grand pectoral au cours du traitement chirurgical du cancer du sein (opération de Halsted).

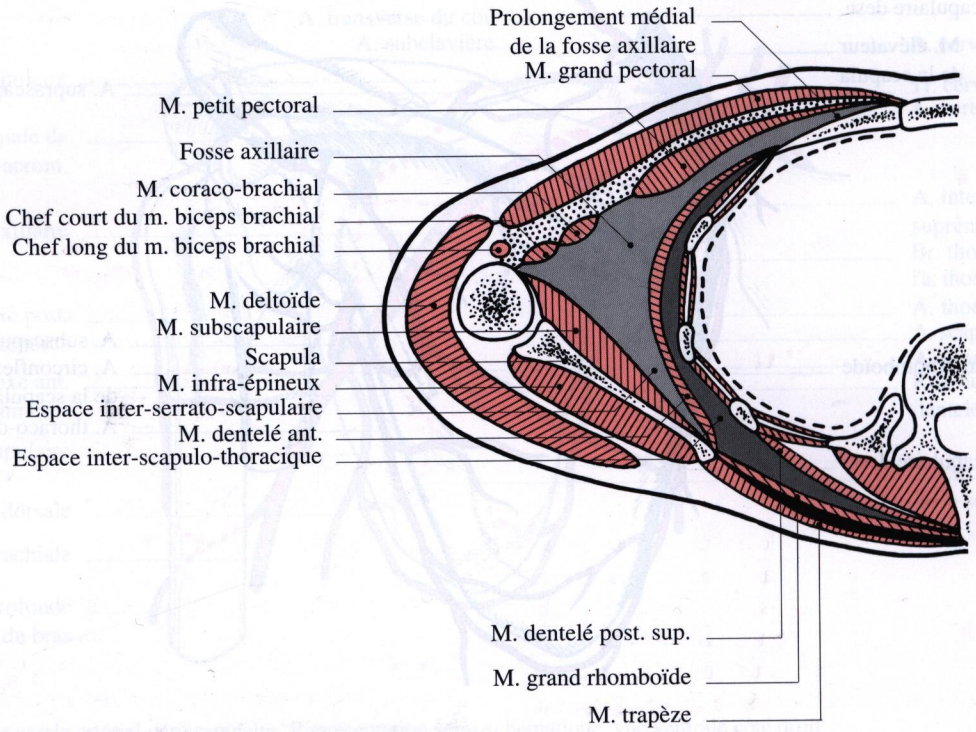

Fig. 4-7. Les plans de clivage de la paroi thoracique. Côté droit

Nerfs

Les nerfs de la paroi antéro-latérale du thorax comprennent :

Des rameaux superficiels

Issus des nerfs supraclaviculaires du plexus cervical, ils se ramifient dans les plans superficiels de la partie crâniale de la région.

Des rameaux du plexus brachial

Les nerfs pectoraux latéral et médial innervent les muscles pectoraux, et le nerf thoracique long (n. du grand dentelé) descend verticalement sur la face superficielle du muscle dentelé antérieur au niveau de la ligne axillaire moyenne ; on doit le ménager au cours d'une thoracotomie antéro-latérale.

Des rameaux des nerfs thoraciques

Il s'agit de rameaux cutanés latéraux et ventraux qui perforent de la profondeur vers la surface les muscles intercostaux pour se ramifier dans les téguments.

Du point de vue radiculaire, l'innervation cutanée de la région revêt une disposition métamérique.

Les espaces celluleux de la paroi thoracique

Au niveau de la paroi antéro-latérale du thorax, il existe un certain nombre d'espaces celluleux qui forment autant de plans de clivage chirurgicaux (fig. 4-7).

L'espace celluleux rétro-mammaire

Il est un dédoublement du tissu cellulaire sous-cutané qui relie la face profonde de la glande mammaire à l'aponévrose du muscle grand pectoral en formant un véritable ligament suspenseur de la mamelle. Cet espace celluleux, assez facilement clivable, permet le glissement de la glande sur les plans profonds, mobilité qui disparaît en cas de tumeur maligne envahissant les plans profonds.

La loge inter-pectorale

Elle est située entre la face profonde du grand pectoral en avant, et la face antérieure du petit pectoral et du fascia clavi-pectoral en arrière. Cet espace, qui se prolonge médialement jusqu'aux insertions costales des muscles pectoraux, latéralement jusqu'au processus coracoïde et au muscle coraco-brachial, est fermé en bas par le fascia axillaire, réflexion de l'aponévrose du grand pectoral, sur laquelle se fixe le fascia clavi-pectoral.

Entre le muscle dentelé antérieur et le plan costal

A la partie latérale de la région, un dernier espace celluleux est formé par le prolongement ventral de l'espace inter-scapulo-thoracique, développé aux dépens du fascia exothoracique.

II. Les muscles du dos

A Bouchet et JP Chevrel

Fixés sur la face superficielle du plan squelettique du thorax, depuis la ligne médiane marquée par la saillie des processus épineux, jusqu'à la ligne axillaire moyenne, ils correspondent aux plans musculaires que l'on est amené à rencontrer au cours d'une thoracotomie postéro-latérale, sur un opéré en décubitus latéral.

Formée d'éléments musculaires volumineux, la région du dos est surtout caractérisée par la présence de la scapula, plaquée à la face dorsale du gril costal, qui gène l'abord chirurgical.

Les plans musculaires, étudiés de la profondeur à la surface, se répartissent schématiquement en trois groupes : un groupe profond, plaqué contre le squelette costo-vertébral, un groupe moyen, reliant la scapula au thorax, et un groupe superficiel, recouvrant la face dorsale de la scapula.

Le groupe musculaire profond

Il comprend deux ensembles de muscles de direction différente : les muscles spinaux et les muscles dentelés postérieurs (figs. 4-8, 4-9 et 4-10).

Les muscles spinaux

Les muscles spinaux, ou muscles des gouttières vertébrales, sont situés de part et d'autre de la ligne des processus épineux, à la face dorsale des lames et des processus transverses. Ils forment une volumineuse masse charnue et tendineuse qui s'étend depuis la région occipitale jusqu'au sacrum. Au niveau de la paroi postéro-latérale du thorax, ils constituent une masse indivise de direction verticale comblant parfaitement les gouttières vertébrales, et masquant les processus transverses. C'est par une dissection minutieuse et par référence à l'anatomie comparée que l'on peut individualiser parmi eux plusieurs muscles :

Le muscle transversaire épineux (figs. 4-8a et 4-14)

Profondément situé dans la gouttière vertébrale, il est formé d'une série de faisceaux musculaires étagés, dirigés obliquement en bas et en dehors, depuis le bord inférieur des processus épineux jusqu'à la face postérieure des lames et des processus transverses sous-jacents. Etendu de la deuxième vertèbre cervicale jusqu'au sacrum, il est situé dans la gouttière formée par les processus épineux et les processus transverses.

Le muscle semi-épineux du thorax

Le muscle semi-épineux du thorax ou m. semispinalis (fig. 4-8b) est formé d'une série de faisceaux musculaires légèrement obliques en bas et en dehors qui se détachent du bord latéral des processus épineux, depuis la deuxième vertèbre cervicale jusqu'à la quatrième vertèbre thoracique et vont se terminer sur la face dorsale des processus transverses de la deuxième à la onzième vertèbre thoracique.

Le muscle épineux du thorax (m. long épineux, m. épi-épineux) (fig. 4-8b)

Il est situé en arrière du muscle transversaire épineux, au contact du muscle long dorsal avec lequel il est plus ou moins fusionné.

Muscle fusiforme, de disposition assez variable, il s'étend depuis le sommet des processus épineux de la deuxième à la neuvième vertèbre thoracique jusqu'au sommet des processus épineux de la dixième ou onzième vertèbre thoracique à la troisième vertèbre lombale.

Le muscle longissimus du thorax (m. long dorsal) (fig. 4-9)

Il est très volumineux, étendu du sacrum à l'os occipital. Ses insertions inférieures se font sur la crête sacrée, le tubercule iliaque et la partie dorsale de la crête iliaque, les processus transverses et les processus épineux de la colonne lombale ; il se termine au bord inférieur des huit dernières côtes, immédiatement en-dehors des tubercules costaux et sur les processus

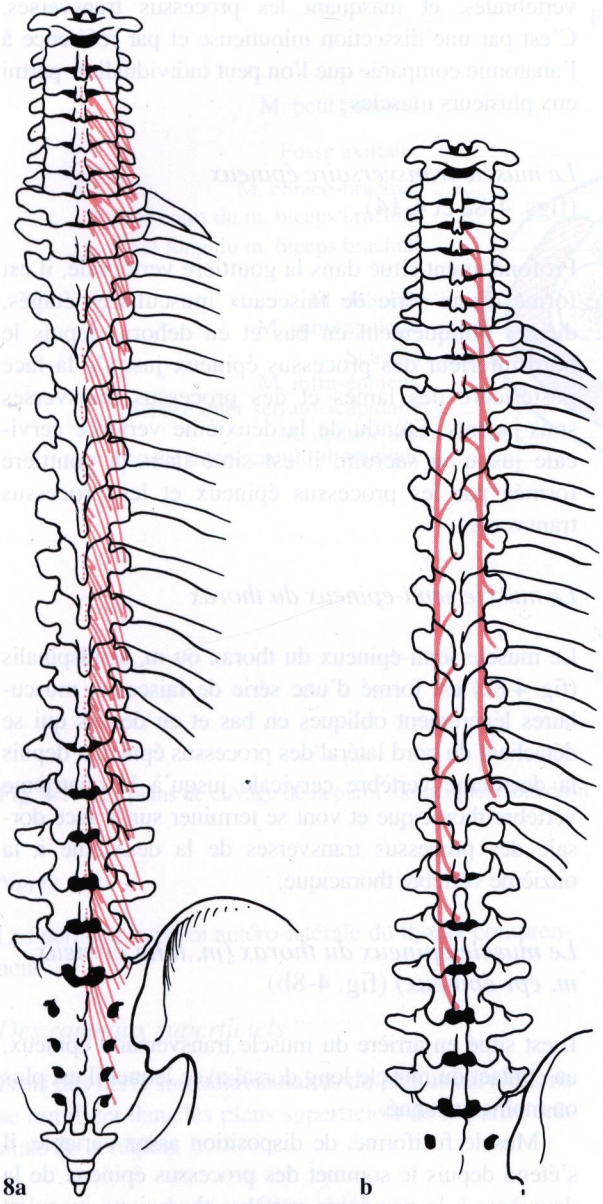

8a b

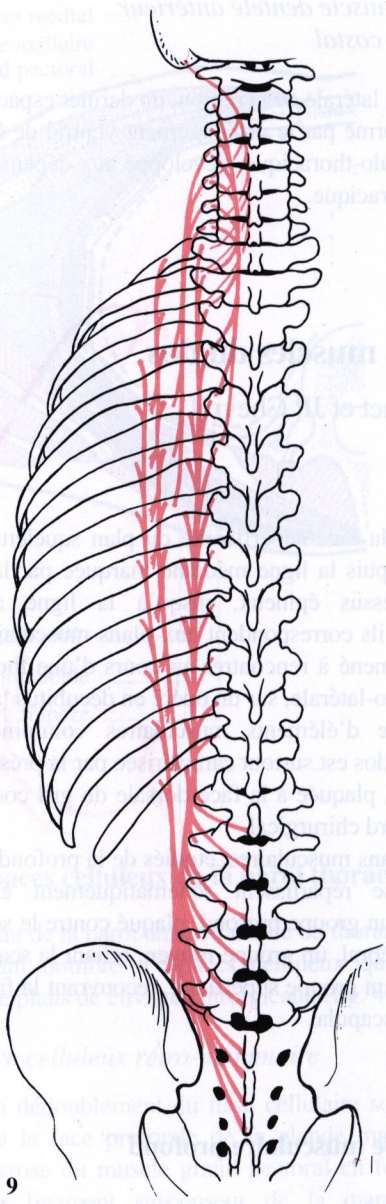

9

Fig. 4-8a,b. Les muscles du dos. Groupe musculaire profond : **a** muscle transversaire épineux. **b** A gauche, muscle épineux du thorax ; à droite, muscle semi-épineux du thorax

Fig. 4-9. Les muscles du dos. Groupe musculaire profond : latéralement, muscle ilio-costal du thorax ; médialement, muscle longissimus du thorax

transverses de toutes les vertèbres thoraciques. Il se prolonge au niveau de la nuque par les muscles longissimus du cou et de la tête.

Le muscle ilio-costal (m. long costal) (fig. 4-9)

Il est le plus superficiel des muscles spinaux ; il va de la face postérieure du sacrum aux processus transverses des vertèbres cervicales. Il est formé classiquement de trois portions :

Le muscle ilio-costal des lombes

Il est fusionné avec le muscle long dorsal dont il partage en bas les insertions sur la crête iliaque, le tubercule iliaque et la crête sacrée. De direction verticale, il se termine sur la partie latérale de l'arc postérieur des neuf dernières côtes.

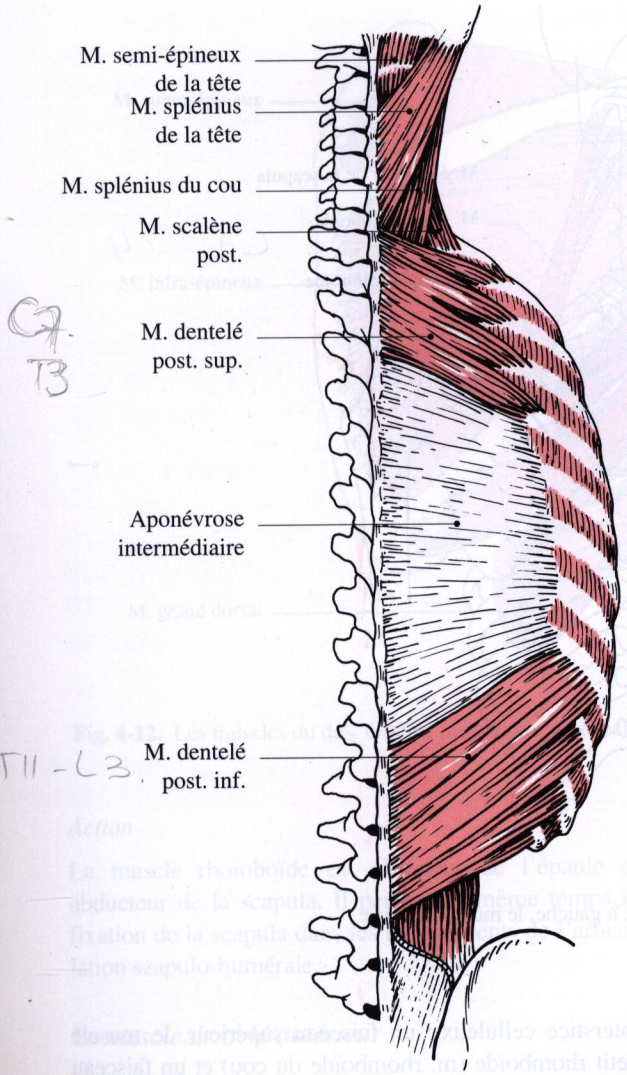

Fig. 4-10. Les muscles dentelés postérieurs

Le muscle ilio-costal du thorax

Il s'étend de l'angle postérieur des six dernières côtes où il s'insère par de multiples faisceaux, jusqu'à l'angle postérieur des huit premières côtes où il se fixe par une série de languettes tendineuses.

Le muscle ilio-costal du cou

Il s'étend de l'angle postérieur des quatrième, cinquième, sixième et septième côtes jusqu'aux processus transverses des quatre dernières vertèbres cervicales.

Innervation des muscles spinaux

Les muscles spinaux sont innervés par des rameaux issus des branches dorsales des nerfs rachidiens. Leur répartition revêt une disposition métamérique.

Action

Les muscles spinaux sont extenseurs de la colonne vertébrale et leur tonicité joue un rôle capital dans la statique vertébrale : ce sont les muscles de la station érigée.

Les muscles dentelés postérieurs (fig. 4-10)

L'un supérieur, l'autre inférieur, ce sont deux muscles aplatis, de forme quadrilatère, réunis entre eux par une aponévrose intermédiaire. Ils s'étendent depuis la ligne des processus épineux, médialement, jusqu'à la partie dorsale de la paroi costale, latéralement.

Le muscle dentelé postérieur et supérieur

Il s'insère sur le sommet des processus épineux de C7 à T3 et sur les ligaments supra-épineux. Ses fibres, dirigées obliquement en bas et en dehors, se terminent par quatre digitations charnues sur l'angle postérieur des deuxième, troisième, quatrième et cinquième côtes.

Le muscle dentelé postérieur et inférieur

Il se fixe sur le sommet des processus épineux de T11 à L3. Le corps musculaire aplati, dirigé obliquement en haut et en dehors, se termine par quatre digitations sur la face latérale des quatre dernières côtes.

Une aponévrose intermédiaire réunit les deux muscles ; fixée médialement à la ligne des processus épineux et au ligament supra-épineux, elle s'attache latéralement sur la face latérale des côtes après avoir recouvert les muscles des gouttières vertébrales.

Innervation des muscles dentelés postérieurs

Les muscles dentelés postérieurs sont innervés par des rameaux issus des nerfs intercostaux.

Action

Le muscle dentelé postérieur et supérieur est élévateur des côtes supérieures, donc inspirateur, alors que le muscle dentelé postérieur et inférieur est abaisseur des côtes inférieures, donc expirateur.

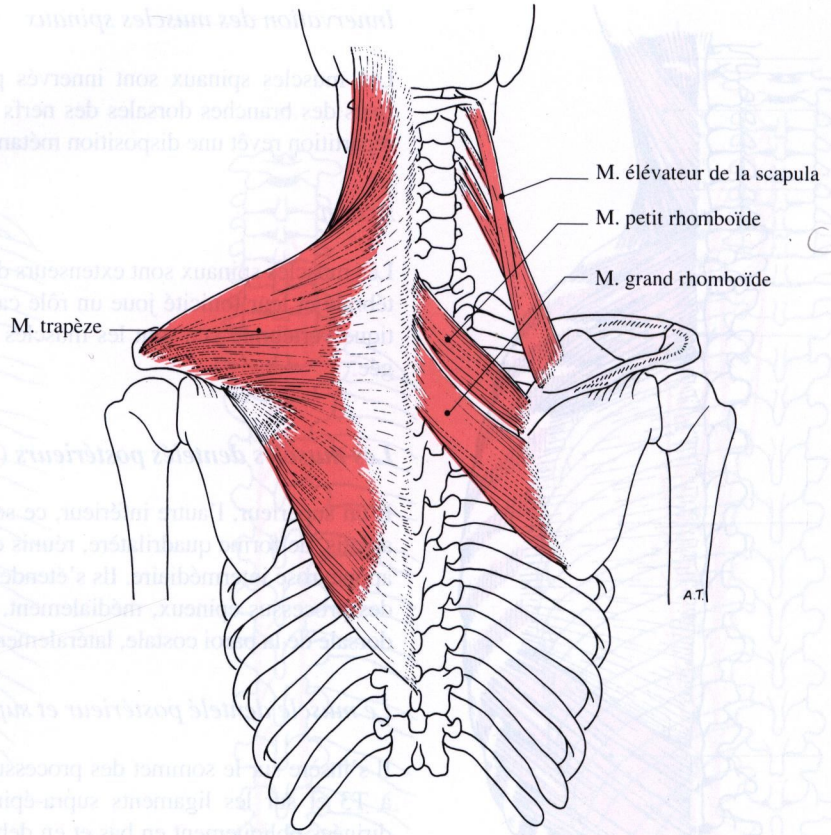

Fig. 4-11. Les muscles du dos : à droite, groupe musculaire moyen ; à gauche, le muscle trapèze

Le groupe musculaire moyen (fig. 4-11)

Il est formé de muscles rattachant la scapula au squelette du tronc et comprend trois muscles :

Le muscle élévateur de la scapula

Il n'a qu'un très court trajet dans la région : il s'insère en bas par des fibres charnues sur la partie supérieure du bord médial de la scapula et sur son angle supérieur (fig. 4-6). De là son corps musculaire aplati monte en direction de la nuque pour se terminer sur la face dorsale des processus transverses des premières vertèbres cervicales (fig. 4-11).

Le muscle rhomboïde

Il est aplati et quadrilatère (rhombe = losange), étendu obliquement en bas et en dehors depuis les processus épineux de C7 à T4 jusqu'au bord médial de la scapula. Il est souvent formé de deux faisceaux séparés par un interstice celluleux : un faisceau supérieur, le muscle petit rhomboïde (m. rhomboïde du cou) et un faisceau inférieur beaucoup plus étendu, le muscle grand rhomboïde (m. rhomboïde du thorax).

Il s'insère médialement sur le sommet des processus épineux de la septième vertèbre cervicale et des quatre premières vertèbres thoraciques et sur le ligament interépineux.

Le corps musculaire dirige ses fibres obliquement en bas et en dehors en direction du bord médial de la scapula. Celles-ci se terminent sur les deux tiers inférieurs du bord médial de la scapula où elles ne dépassent pas en général en haut le niveau de l'épine scapulaire.

Vascularisation et innervation

Le muscle rhomboïde est vascularisé par des branches de l'artère scapulaire descendante, et des rameaux perforants des premières artères intercostales. Il est innervé par le nerf dorsal de la scapula, branche collatérale du plexus brachial (de C5).

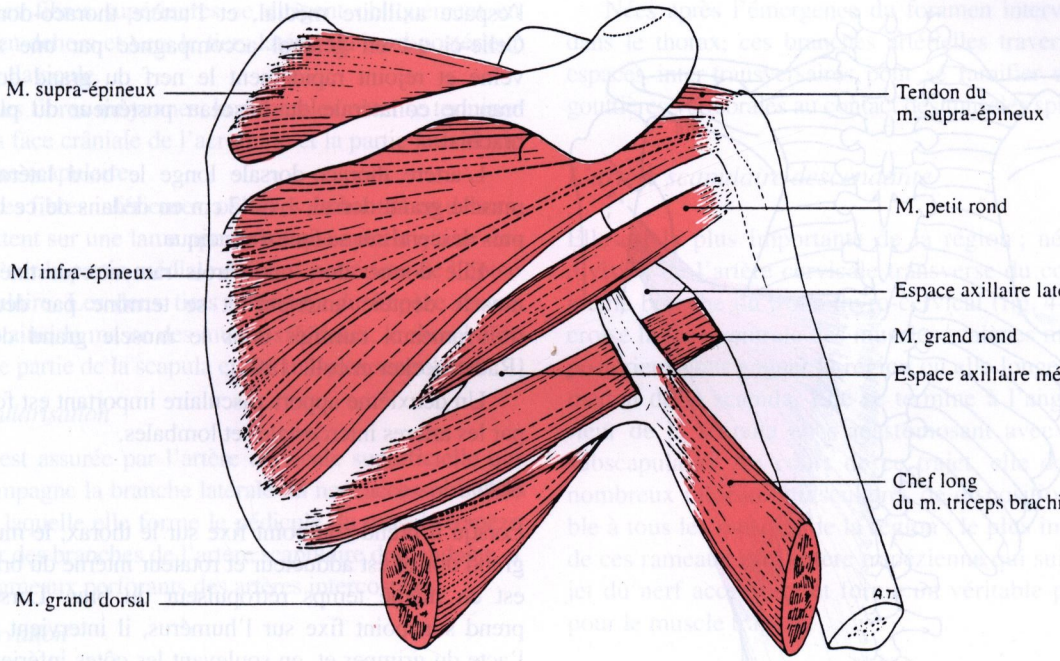

Fig. 4-12. Les muscles du dos. Groupe musculaire superficiel

Action

Le muscle rhomboïde est élévateur de l'épaule et abducteur de la scapula. Il permet en même temps la fixation de la scapula dans les mouvements de l'articulation scapulo-humérale.

Le muscle dentelé antérieur

Déjà étudié avec les muscles de la paroi antéro-latérale du thorax, il est en rapport également avec la partie dorsale du thorax, séparé du plan costo-intercostal par l'espace serrato-thoracique.

Le groupe musculaire superficiel

Il est réparti en trois couches : une couche profonde, formée par les muscles de la région scapulaire qui se fixent sur la face dorsale de la scapula, une couche moyenne formée par le muscle grand dorsal, et une couche superficielle formée par le muscle trapèze.

Les muscles de la couche profonde font partie de la région scapulaire avec laquelle ils ont été étudiés dans le volume "Les Membres", partie "Membre supérieur".

Rappelons seulement que le muscle supra-épineux s'insère dans la fosse supra-épineuse, le muscle infra-épineux dans la fosse infra-épineuse et le muscle petit rond sur le bord latéral et la face dorsale de la scapula ; ils convergent tous les trois latéralement vers la face dorsale du tubercule majeur de l'humérus (fig. 4-12).

Le muscle grand dorsal

Il représente à lui seul la couche moyenne du groupe musculaire superficiel : c'est l'un des plus importants de la région où il déroule la plus grande partie de son trajet (fig. 4-13). Sa section constitue un temps obligatoire de la thoracotomie postéro-latérale. C'est un muscle volumineux, aplati, de forme triangulaire à base médiale et à sommet latéral, axillaire. Il prend naissance :

– sur le sommet des processus épineux des six dernières vertèbres thoraciques et sur les ligaments supra-épineux par des fibres aponévrotiques,

– sur les processus épineux des cinq vertèbres lombales et la crête sacrée médiane par l'intermédiaire du fascia thoraco-lombaire,

– sur le tiers postérieur de la crête iliaque par une lame aponévrotique,

– enfin par quelques languettes charnues sur la face latérale de l'arc postérieur des quatre dernières côtes.

Parfois, en outre, il attache quelques unes de ses fibres à l'angle caudal de la scapula.

Les fibres musculaires nées de cette vaste zone d'insertion convergent obliquement en haut et en

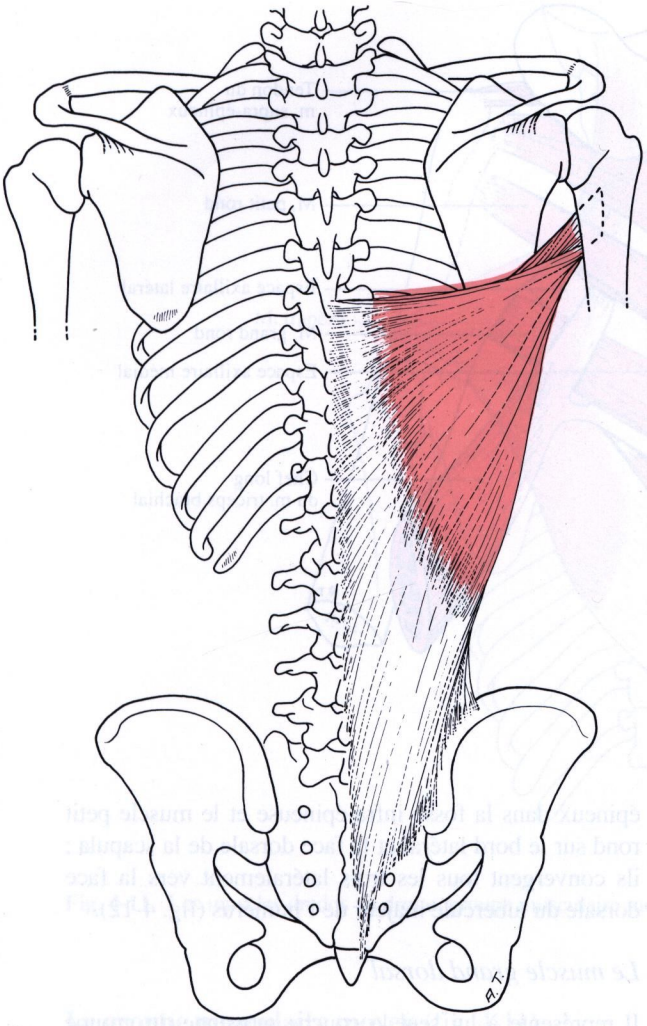

Fig. 4-13. Le muscle grand dorsal droit

dehors vers la fosse axillaire, les fibres supérieures se dirigeant horizontalement en croisant superficiellement le muscle rhomboïde et l'angle inférieur de la scapula, les fibres inférieures montant presque verticalement.

Elles se terminent par un volumineux tendon qui décrit un mouvement de torsion tel que les fibres nées le plus bas se terminent sur le bord le plus antérieur et le plus haut situé du tendon. Ce tendon terminal aplati, large de 4 à 5 cm, va s'insérer sur la lèvre médiale du sillon intertuberculaire de l'humérus.

Vascularisation et innervation

L'artère subscapulaire naît de l'artère axillaire, 3 à 4 cm en-dehors de l'artère thoraco-acromiale ; elle se divise rapidement en deux branches principales : l'artère circonflexe de la scapula qui se dirige vers l'espace axillaire médial, et l'artère thoraco-dorsale. Celle-ci est en général accompagnée par une seule veine et rejoint rapidement le nerf du grand dorsal, branche collatérale du faisceau postérieur du plexus brachial.

L'artère thoraco-dorsale longe le bord latéral du muscle grand dorsal, 1 ou 2 cm en dedans de ce bord, puis descend sur sa face thoracique.

Elle donne alors un à trois rameaux destinés au muscle dentelé antérieur et se termine par deux à trois rameaux ramifiés dans le muscle grand dorsal [Radermecker et coll., 1992].

Un deuxième apport vasculaire important est fourni par les artères intercostales et lombales.

Action

Lorsqu'il prend son point fixe sur le thorax, le muscle grand dorsal est adducteur et rotateur interne du bras. Il est en même temps rétropulseur du bras. Lorsqu'il prend son point fixe sur l'humérus, il intervient dans l'acte du grimper et, en soulevant les côtes inférieures, devient un muscle inspirateur.

En raison de sa très bonne vascularisation, le lambeau myo-cutané du grand dorsal est particulièrement apprécié en chirurgie plastique. Comme lambeau de rotation il est idéal pour la reconstruction du sein, et comme lambeau de transfert micro-anastomosé, il est le mieux adapté au recouvrement des grandes pertes de substance.

L'existence d'un pédicule neuro-vasculaire de bonne qualité et constant, autorise la transposition intra-thoracique pour réaliser une cardiomyoplastie [Carpentier et Chachquès, 1987].

Le muscle trapèze

Il appartient à la région par son segment caudal et forme la couche superficielle du groupe musculaire superficiel. Muscle volumineux et aplati, il revêt une forme triangulaire à base médiale et à sommet latéral acromial (fig. 4-11).

Il se fixe sur la ligne médiane de haut en bas : sur la face exo-crânienne de l'écaille de l'os occipital au niveau de la ligne nuchale supérieure, sur le bord postérieur du ligament nuchal, et sur le sommet des processus épineux depuis la septième vertèbre cervicale jusqu'à la onzième vertèbre thoracique.

Toutes ces insertions se font par l'intermédiaire d'une mince lame tendineuse dont la longueur maxima se situe au niveau de C7.

Les fibres charnues du corps musculaire convergent latéralement vers l'épine scapulaire, l'acromion et la clavicule.

Les fibres supérieures se dirigent obliquement en bas, en dehors et vers le tiers latéral du bord postérieur de la clavicule.

Les fibres moyennes, horizontales, vont se terminer sur la face crâniale de l'acromion et la partie latérale de l'épine scapulaire.

Les fibres inférieures, obliques en haut et en dehors, se jettent sur une lame aponévrotique aplatie qui se termine sur la partie médiale du bord postérieur de l'épine scapulaire. Les deux tiers inférieurs du trapèze recouvrent ainsi la masse des muscles spinaux, le rhomboïde et une partie de la scapula et des muscles scapulaires.

Vascularisation

Elle est assurée par l'artère cervicale superficielle qui accompagne la branche latérale du nerf accessoire (XI) avec laquelle elle forme le pédicule du muscle trapèze et par des branches de l'artère scapulaire descendante et des rameaux perforants des artères intercostales.

Innervation

Elle dépend d'un rameau latéral du nerf accessoire qui pénètre la face antérieure du muscle un peu au-dessus de la clavicule, et du nerf du trapèze né de la branche antérieure de C3.

Action

Elle est complexe : les faisceaux supérieurs sont élévateurs du moignon de l'épaule, les faisceaux moyens, adducteurs de la scapula, les faisceaux inférieurs rapprochent la scapula de la ligne médiane et élèvent légèrement le moignon de l'épaule. En outre, les deux muscles trapèzes agissant en même temps jouent un rôle extenseur de la tête. Par ailleurs, le trapèze contribue à la fixation de la ceinture scapulaire sur le thorax.

Vascularisation et innervation

Les artères (figs. 4-5 et 4-6)

La vascularisation des muscles du dos est assurée essentiellement par des branches des artères intercostales et par les trois artères scapulaires venues de l'artère subclavière et de l'artère axillaire.

Les branches des artères intercostales postérieures

Elles sont représentées par les rameaux musculo-cutanés postérieurs des branches dorso-spinales des artères intercostales.

Nées après l'émergence du foramen intervertébral dans le thorax, ces branches artérielles traversent les espaces inter-transversaires pour se ramifier dans les gouttières vertébrales au contact des muscles spinaux.

L'artère scapulaire descendante

Elle est la plus importante de la région ; née de la division de l'artère cervicale transverse du cou, elle-même branche du tronc thyro-cervical (fig. 4-5), elle croise la face ventrale des muscles scalènes moyen et postérieur pour gagner la région où elle longe le bord médial de la scapula. Elle se termine à l'angle inférieur de la scapula en s'anastomosant avec l'artère subscapulaire. Au cours de ce trajet, elle donne de nombreux rameaux musculaires de disposition variable à tous les muscles de la région : le plus important de ces rameaux est l'artère trapézienne qui suit le trajet du nerf accessoire et forme un véritable pédicule pour le muscle trapèze.

L'artère supra-scapulaire

Branche du tronc thyro-cervical, elle est née dans la fosse supra-claviculaire, gagne la région en traversant l'incisure scapulaire. Elle se ramifie dans la fosse supra-épineuse et se termine après avoir contourné l'épine de la scapula, en donnant l'artère nourricière de la scapula et un rameau anastomotique à la branche acromiale de l'artère thoraco-acromiale (fig. 4-6).

L'artère subscapulaire

Née de l'artère axillaire dans la fosse axillaire, elle gagne la région en traversant la fente omo-tricipitale et en croisant le bord crânial du grand dorsal.

Elle se divise rapidement, après 2 à 6 cm de trajet en deux branches principales : l'artère circonflexe de la scapula qui plonge dorsalement dans l'espace axillaire médial (triangle omo-tricipital) et l'artère thoraco-dorsale. Celle-ci longe le bord latéral du muscle grand dorsal, 1 à 2 cm plus médiale, puis sa face thoracique. Elle donne deux à trois rameaux pour le muscle dentelé antérieur et se termine dans le muscle grand dorsal en deux à trois branches qui forment le pédicule vasculaire principal.

Les veines

Elles sont satellites des artères et rejoignent donc les veines intercostales postérieures qui se drainent elles-

mêmes dans le système azygos, la veine subclavière et la veine axillaire.

Les lymphatiques

Ils se jettent :

– dans les nœuds lymphatiques intercostaux qui eux-mêmes se déversent dans le conduit thoracique,

– dans les nœuds lymphatiques juxta-vertébraux,

– enfin dans le groupe lymphonodal de l'artère scapulaire descendante qui se déverse dans la fosse supra-claviculaire et dans le groupe de l'artère subscapulaire aboutissant aux nœuds lymphatiques de l'aisselle (dans la gouttière dorso-scapulaire).

Les nerfs

Les uns sont profonds, représentés essentiellement par les rameaux moteurs innervant les muscles de la région. Ils ont été envisagés muscle par muscle (fig. 4-14).

Les autres sont superficiels : ce sont les rameaux nerveux provenant des branches supra-claviculaires du plexus cervical, des filets postérieurs des nerfs thoraciques, et enfin des rameaux perforants des nerfs intercostaux.

Du point de vue radiculaire, l'innervation cutanée de la région revêt une disposition métamérique.

Les espaces celluleux du dos

Entre les différents plans osseux et musculaires de la région, existent trois espaces celluleux qui, d'une part, constituent des plans de clivage chirurgicaux et, d'autre part, forment entre la scapula et le thorax une véritable articulation (fig. 4-7).

L'espace inter-serrato-thoracique

C'est le plus important de tous, il est situé entre la face latérale du plan costal et intercostal recouvert par le fascia exo-thoracique et la face médiale du muscle rhomboïde et du muscle dentelé antérieur. Constituant en réalité un simple épaississement du fascia exo-thoracique, il est limité en avant par les insertions du muscle dentelé antérieur sur la face latérale des côtes, en arrière par les insertions du muscle rhomboïde sur les processus épineux. Il constitue pour la scapula un premier espace de glissement sur le thorax, formant une véritable articulation inter-scapulo-thoracique. Chirurgicalement, cet espace apparaît parfaitement clivable et, après section du muscle grand dorsal et du muscle rhomboïde, son ouverture décolle très largement la scapula et permet d'accéder jusqu'au sommet du thorax, au cours par exemple d'une thoracoplastie.

L'espace inter-serrato-scapulaire

Il est situé entre la face dorsale du muscle dentelé antérieur d'une part, et la face ventrale de la scapula tapissée par le muscle subscapulaire d'autre part. Limité en arrière et médialement par les insertions du muscle dentelé antérieur sur le bord médial de la scapula, cet espace s'ouvre largement en avant sur la fosse axillaire dont il n'est en fait qu'un prolongement. Il intervient également dans les mouvements de la scapula sur le thorax.

Un plan de clivage plus superficiel

Il existe aussi entre le muscle trapèze d'une part et les muscles grand dorsal et rhomboïde d'autre part ; ce plan de clivage apparaît nettement au cours d'une thoracotomie.

Organisation générale des différents plans musculaires du dos

En pratique, les muscles du dos ont une constitution très différente à la partie crâniale et à la partie caudale du thorax :

– la partie caudale, située au-dessous de la septième côte, est d'accès facile, puisque le seul barrage rencontré depuis les plans superficiels jusqu'au plan costo-intercostal est formé par les muscles trapèze médialement, et grand dorsal plus profondément, et plus latéralement ;

– la partie crâniale, au contraire est normalement masquée par la scapula et les muscles qui s'y insèrent. Cet obstacle scapulaire peut cependant être contourné, d'une part grâce à la position opératoire qui écarte l'ensemble de la scapula et de ses muscles en avant, d'autre part, grâce à la section du muscle grand dorsal et du muscle rhomboïde, qui ouvre très largement l'espace inter-serrato-thoracique et permet d'accéder aux côtes supérieures.

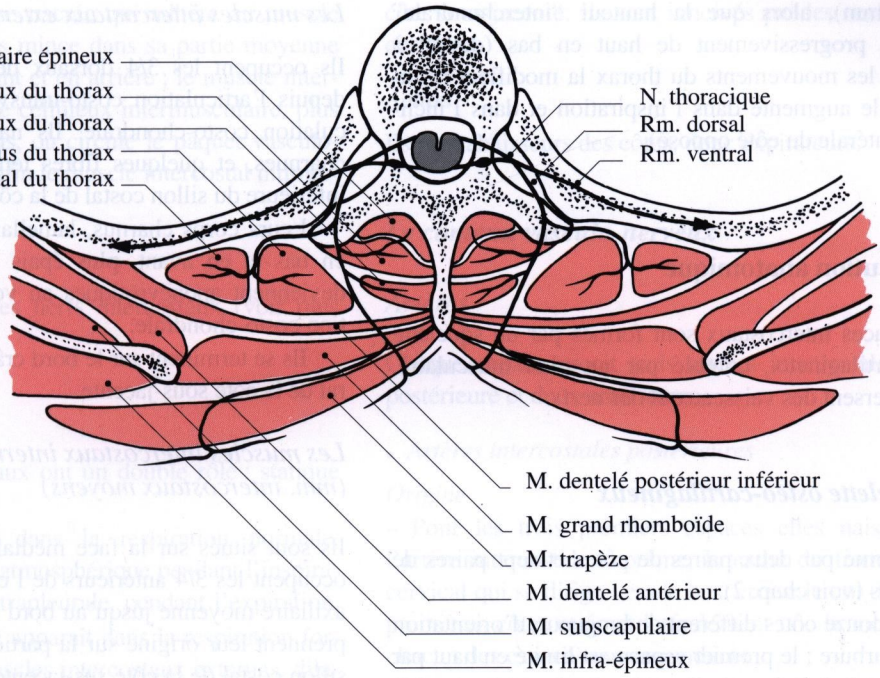

Fig. 4-14. Innervation des muscles spinaux, coupe transversale

Bibliographie

Radermecker MA, Triffaux M, Fissette J, Limet R (1992) Anatomical rationale for use of the latissimus dorsi flap during the cardiomyoplasty operation. Surg Radiol Anat 14 : 5-10

Carpentier A, Chacquès JC (1987) Latissimus dorsi cardiomyoplasty to increase cardiac input. In : Rabago C, Cooley DA (eds) Heart valve replacement and future trends in cardiac surgery. Futura Publishing Co Inc, New York, p 473

El-Maasarany SH, Sharaf E, Moustafa F, Borhaon A, Abdel Fattah A, Hamza A (1989) Anatomical basis of latissimus dorsi myocutaneous flap : clinical application. Surg Radiol Anat 11 : 197-203

III. Les espaces intercostaux

A Bouchet

On appelle espace intercostal l'intervalle compris, de haut en bas, entre deux côtes et deux cartilages costaux adjacents : c'est donc en réalité un espace intercosto-chondral.

L'ensemble des espaces intercostaux constitue la plus grande partie de la paroi thoracique et de la région thoraco-abdominale.

Ils forment en s'associant un véritable "gril" costo-chondral compris, de chaque côté, entre le sternum en avant et les vertèbres en arrière. C'est ainsi qu'est constituée la "cage thoracique".

Généralités

De l'ouverture supérieure du thorax à son ouverture inférieure, il existe de chaque côté, onze espaces intercostaux, de forme quadrilatère allongée, convexes par leur face latérale, concaves par leur face médiale, et orientés, comme les côtes, en bas et en avant.

Leur longueur augmente du 1er au 6e espace, diminue du 6e au 11e, le 6e espace étant donc le plus long (34 cm).

Leur hauteur est variable suivant les espaces : le 3e espace est le plus haut (22 mm) ; d'une façon générale, la hauteur "intercostale" est assez constante (envi-

ron 20 mm), alors que la hauteur "interchondrale" diminue progressivement de haut en bas (de 18 à 4 mm) ; les mouvements du thorax la modifient beaucoup (elle augmente dans l'inspiration et dans l'inclinaison latérale du côté opposé).

Constitution anatomique

Les espaces intercostaux sont formés par un squelette ostéo-cartilagineux, comblé par un plan musculaire, que traversent des vaisseaux et des nerfs.

Le squelette ostéo-cartilagineux

Il est formé par deux paires de côtes et sept paires de cartilages (voir chap. 2).

Les douze côtes diffèrent de longueur, d'orientation et de courbure ; le premier espace est limité en haut par le bord latéral de la première côte, horizontale et aplati de haut en bas.

Les autres espaces sont limités par les bords supérieur et inférieur des côtes adjacentes.

Le bord crânial des côtes est en général arrondi dans son tiers moyen, tranchant dans son tiers inférieur ; le bord inférieur est mince et tranchant en arrière où il forme la lèvre inférieure du sillon costal.

Les cartilages costaux sont également de forme et de dimensions variables :

Les sept premiers cartilages, longs de 2,5 à 14 cm sont horizontaux à la partie haute et obliques à la partie basse ; ils relient directement les côtes au sternum.

Les 8e, 9e et 10e cartilages s'articulent entre eux et avec le 7e cartilage, formant ainsi le bourrelet chondral, oblique en bas et en dehors.

Les 11e et 12e cartilages, très réduits, prolongent à peine l'extrémité des côtes flottantes.

La longueur croissante, de haut en bas, des cartilages costaux, fait que les articulations costo-chondrales forment à la surface du thorax une longue courbe à concavité latérale.

Le contenu musculaire

Dans chaque espace intercostal sont logés les muscles intercostaux, larges et minces, qui réunissent les bords adjacents des côtes et des cartilages ; des petits muscles surcostaux et sous-costaux leur sont annexés.

Les muscles intercostaux sont au nombre de trois par espace.

Les muscles intercostaux externes

Ils occupent les 3/4 dorsaux de l'espace intercostal, depuis l'articulation costo-transversaire jusqu'à l'articulation costo-chondrale. Ils naissent par des fibres charnues, et quelques fibres tendineuses sur la lèvre inférieure du sillon costal de la côte sus-jacente.

Leurs corps charnus, lamellaires, à fibres obliques en bas et en avant, plus épais à la partie moyenne, deviennent aponévrotiques au voisinage de l'articulation costo-chondrale.

Ils se terminent sur le bord crânial et le versant latéral de la côte sous-jacente.

Les muscles intercostaux internes (mm. intercostaux moyens)

Ils sont situés sur la face médiale des précédents ; ils occupent les 3/4 antérieurs de l'espace, depuis la ligne axillaire moyenne jusqu'au bord latéral du sternum. Ils prennent leur origine sur la partie la plus inférieure du sillon costal de la côte sus-jacente ; leurs corps charnus sont composés de fibres obliques en bas et en arrière. Ils se terminent sur le bord crânial de la côte et du cartilage sous-jacents.

Les muscles intercostaux intimes (mm. intercostaux internes)

Ils sont situés sur la face médiale des précédents ; ils occupent la partie moyenne de l'espace, depuis l'angle postérieur de la côte jusqu'à 6 cm du bord latéral du sternum.

Ils naissent sur la lèvre crâniale du sillon costal et, plus en avant, sur la partie caudale de la face médiale de la côte sus-jacente.

Leurs corps charnus sont plus minces que ceux des deux autres muscles intercostaux, à fibres obliques en bas et en arrière.

Ils se terminent par de courtes fibres aponévrotiques, sur le bord supérieur, et la partie supérieure de la face médiale de la côte sous-jacente.

Rapports intrinsèques

Par la direction opposée de leurs fibres, les muscles intercostaux se croisent en "X" très allongé : dans le sens dorso-ventral, on rencontre : l'intercostal externe, l'intercostal intime, et l'intercostal interne ; dans le sens ventro-dorsal, l'intercostal interne, l'intercostal externe et l'intercostal intime.

De la superficie à la profondeur se succèdent cinq plans : le muscle intercostal externe ; la membrane

intercostale, aponévrose nacrée qui adhère au muscle intercostal externe, très mince dans sa partie moyenne et se renforçant en avant et en arrière ; le muscle intercostal interne ; l'espace celluleux intermusculaire, plus large en haut qu'en bas, où circule le paquet vasculo-nerveux intercostal ; enfin le muscle intercostal intime.

L'innervation

Elle est assurée par les nerfs intercostaux (voir plus loin).

Action

Les muscles intercostaux ont un double rôle : statique et dynamique.

Le rôle statique, dans la respiration normale, s'oppose à la pression atmosphérique pendant l'inspiration et à la pression intrapleurale, pendant l'expiration.

Le rôle dynamique apparaît dans la respiration forcée seulement : les muscles intercostaux externes, dilateurs du thorax, sont inspirateurs, tandis que les muscles intercostaux internes et intimes, rétracteurs du thorax, sont expirateurs.

Les muscles sur et sous-costaux

• Les muscles surcostaux ou élévateurs des côtes sont transverso-costaux, tendus entre les processus transverses et les côtes sous-jacentes ; on distingue les courts et les longs :

– les muscles surcostaux courts sont au nombre de 12. Ils naissent par un petit tendon conique, du sommet des processus transverses de C7 à T11. Leur corps charnu est triangulaire, épais sur son bord médial, mince et tendineux sur son bord latéral. Ils se terminent sur le bord supérieur et la face dorsale de la côte sous-jacente, entre le tubercule et l'angle de la côte ;

– les muscles surcostaux longs sont plus superficiels, plus grêles, et n'existent que dans les quatre derniers espaces. Ils naissent du sommet des processus transverses, en dehors des muscles surcostaux courts. Leurs corps charnus croisent la côte sous-jacente, sans s'y insérer. Ils se terminent sur le bord supérieur de la côte suivante, au niveau de l'angle costal. Ils sont innervés par les nerfs intercostaux. Ils sont élévateurs des côtes, donc inspirateurs.

• Les muscles sous-costaux sont des petites languettes musculaires minces, situées à la face médiale des muscles intercostaux intimes, à la partie postérieure des espaces inférieurs. Ils naissent de la face médiale d'une côte et vont se terminer sur la face médiale de la côte sous-jacente. Ils sont innervés par les nerfs intercostaux.

Action

Ils sont abaisseurs des côtes, donc expirateurs.

Le contenu vasculo-nerveux

Artères

Chaque espace reçoit trois artères intercostales : une postérieure et deux antérieures.

• *Artères intercostales postérieures*

Origine

– Pour les trois premiers espaces elles naissent de l'artère intercostale suprême, branche du tronc costo-cervical qui se dirige vers le bas, croise le col des deux premières côtes et émet latéralement une branche pour chacun des espaces correspondants ;

– pour les autres espaces, elles naissent de l'aorte thoracique qui donne de chaque côté neuf branches, gagnant l'espace intercostal par un trajet plus long à droite qu'à gauche ; un tronc commun, né de l'aorte, donne parfois naissance à deux ou trois artères intercostales postérieures.

Trajet et rapports

Après avoir croisé la colonne vertébrale, dans le médiastin postérieur, par un trajet légèrement ascendant pour la partie haute, et presque horizontal pour la partie basse, l'artère intercostale postérieure décrit quatre portions :

– paravertébrale : accompagnée de sa veine, l'artère aborde l'espace intercostal entre deux têtes costales, derrière le tronc sympathique thoracique ; elle rejoint le nerf intercostal, et la disposition du pédicule devient alors, de haut en bas : veine, artère, nerf ; puis elle passe en avant du ligament costo-transversaire supérieur ;

– tiers postérieur de l'espace : l'artère chemine à la partie intermédiaire de l'espace, qu'elle croise en diagonale de bas en haut, pour atteindre le sillon costal inférieur au niveau de l'angle de la côte ; elle est alors comprise entre, médialement, le fascia endothoracique qui la sépare de la plèvre pariétale, et, latéralement, la membrane intercostale, qui la sépare du muscle intercostal externe ;

– tiers moyen de l'espace : l'artère suit le sillon costal de la côte sous-jacente, en passant entre le muscle intercostal intime médialement et le muscle intercostal interne latéralement ;

– tiers antérieur de l'espace : à la hauteur de l'angle antérieur, l'artère quitte le sillon costal et chemine à la partie haute de l'espace, entre le fascia endothoracique médialement et le muscle intercostal interne latéralement ; elle se termine en s'anastomosant avec la branche supérieure de l'artère intercostale antérieure (sauf pour les deux derniers espaces).

Branches collatérales

– Branche spino-dorsale née dans l'espace inter-transversaire, elle suit le trajet de la branche postérieure du nerf dorsal (entre le corps vertébral et le ligament costo-transversaire supérieur), et se divise en deux rameaux : spinal ou vertébro-médullaire, pénétrant dans le canal vertébral par le foramen intervertébral, et dorsal ou musculo-cutané, destiné aux muscles et téguments de la gouttière vertébrale ;

– branche supra-costale ou artère inférieure de l'espace : née avant que l'artère intercostale ne s'engage entre les muscles intercostaux intime et interne, elle croise très obliquement l'espace, atteint le bord supérieur de la côte sous-jacente, qu'elle suit jusqu'au 1/3 antérieur, dans l'espace celluleux intermusculaire, et s'anastomose avec la branche inférieure de l'artère intercostale antérieure ;

– rameau cutané médial : né à la partie postérieure de l'espace, il perfore le muscle intercostal externe et se distribue aux muscles du dos ;

– rameau cutané latéral : né au tiers moyen de l'espace, il perfore en chicane les muscles intercostaux interne et externe et se distribue aux muscles latéraux du thorax ;

– branches diaphragmatiques : issues des dernières intercostales (de la 7e à la 11e) ;

– branches musculaires, osseuses, pleurales, cutanées etc. ;

– quant à la 12e artère intercostale, ou artère subcostale, fort volumineuse, elle n'est pas destinée à l'espace intercostal, mais aux parois lombaires, et antéro-latérales de l'abdomen.

• *Artères intercostales antérieures*

Elles sont au nombre de deux par espace.

Origine

– Pour les six premiers espaces, elles naissent de l'artère thoracique interne qui descend derrière les cartilages costaux, à 12 mm en-dehors du bord latéral du sternum,

– pour les cinq espaces suivants, elles naissent de la branche musculo-phrénique de cette artère, qui, à partir du 7e cartilage, suit le bourrelet chondral, à 2 cm en-dehors de son bord libre, et se termine dans les muscles intercostaux des derniers espaces.

Trajet

Au niveau de chaque espace, l'artère intercostale antéro-supérieure suit le bord inférieur de la côte sus-jacente, tandis que l'artère intercostale antéro-inférieure suit le bord supérieur de la côte sous-jacente.

Terminaison

Entre les muscles intercostaux intime et moyen, en s'anastomosant d'une part avec l'artère intercostale postérieure, d'autre part avec sa branche supra-costale.

Anastomoses

Ainsi, chaque espace intercostal se trouve-t-il pourvu d'un double cercle artériel complet, formé, en arrière, par l'intercostale postérieure et sa branche supra-costale (artère inférieure de l'espace), et en avant, par les artères intercostales antéro-supérieure et antéro-inférieure.

D'autres anastomoses s'effectuent par les perforantes latérales, avec les branches thoraciques de l'artère axillaire et par la branche interne (ou abdominale) de l'artère thoracique interne, avec l'artère épigastrique inférieure.

Veines

Leur disposition est analogue à celles des artères, avec :

• *Dorsalement*

La veine intercostale postérieure, sus-jacente à l'artère, se termine : à droite, pour les espaces supérieurs, dans la veine intercostale supérieure droite, puis dans la veine brachio-céphalique droite et pour les espaces inférieurs, dans la veine azygos.

A gauche, pour les espaces supérieurs la veine intercostale postérieure se termine dans la veine hémiazygos accessoire et pour les espaces inférieurs, dans la veine hémiazygos.

• *Ventralement*

Les deux veines intercostales antérieures se jettent dans la veine thoracique interne qui rejoint la veine subclavière.

Lymphatiques

Parallèles aux vaisseaux sanguins, les lymphatiques intercostaux se drainent dans trois territoires ganglionnaires distincts :

• *Le groupe dorsal ou paravertébral*

Il comprend : 16 à 20 nœuds lymphatiques situés de chaque côté de la colonne, à la partie postérieure des espaces, en avant des têtes costales.

• *Le groupe latéral ou intercostal*

Il ne comporte que quelques petits nœuds lymphatiques à la partie moyenne de l'espace, à la hauteur de la branche perforante latérale de l'intercostale postérieure.

• *Le groupe ventral, ou parasternal*

Il est constitué par 6 à 8 nœuds lymphatiques, situés de chaque côté du sternum, le long de l'artère thoracique interne.

Anastomoses : ce réseau est anastomosé avec les lymphatiques superficiels ou pariétaux, tributaires des nœuds axillaires et sus claviculaires et avec les lymphatiques pleuraux.

Nerfs

Chaque espace est parcouru par le rameau ventral d'une des douze paires de nerfs thoraciques (n-intercostal) ; le 12e rameau ventral chemine au-dessous de la 12e côte, et porte le nom de nerf subcostal (voir chap. 40).

A la sortie du foramen intervertébral, chaque nerf chemine au-dessous de l'artère correspondante, en avant du ligament costo-transversaire crânial, puis entre la membrane intercostale et le fascia endothoracique ; il s'enfonce ensuite entre les muscles intercostaux intime et interne, et suit, avec les vaisseaux, le sillon costal inférieur ; son trajet est différent en haut et en bas :

Au niveau des six premiers espaces, le nerf se rend à la partie ventrale de l'espace et, à 1 cm du bord sternal, perfore le muscle intercostal interne, et se distribue aux téguments ; ce rameau terminal est le rameau cutané antérieur.

Au niveau des cinq derniers espaces, le nerf parvenu à l'angle antérieur de la côte, chemine contre le fascia endothoracique et quitte le thorax en s'insinuant entre les digitations du diaphragme, puis entre celles du muscle transverse de l'abdomen.

Ces nerfs donnent des branches collatérales multiples :

– rameaux musculaires (pour les muscles intercostaux, le surcostal et le sous-costal) ;

– filets sensitifs pour les côtes, le périoste, la plèvre ;

– un rameau cutané latéral, traversant de dedans en dehors la portion moyenne du muscle intercostal externe et se ramifiant dans les téguments (les rameaux perforants des 2e et 3e espaces s'anastomosent avec le nerf cutané médial du bras).

Rapports des espaces intercostaux

Rapports profonds

La face profonde des espaces intercostaux est tapissée par une lame fibreuse continue et plus ou moins dense : le fascia endothoracique.

Celui-ci adhère en dehors de façon intime au périoste des côtes et à l'aponévrose du muscle intercostal intime, et en dedans, de façon plus lâche, au feuillet pariétal de la plèvre.

Rapports superficiels

Les espaces intercostaux sont recouverts par une aponévrose superficielle, mince et brillante, qui va de la face latérale d'une côte à l'autre et se fixe sur le muscle intercostal externe. Homologue du fascia endothoracique, cette aponévrose porte le nom de fascia exothoracique ; dans la partie ventrale, au moment où disparaît le muscle intercostal externe, elle s'épaissit et adhère aux ligaments interchondroïdes.

En raison de l'existence de ce fascia, deux espaces celluleux sont individualisables :

– l'un profond ou intra fascial, bridé ventralement par les insertions des muscles pectoraux et dorsalement par celles du muscle dentelé antérieur ; il communique largement :

• en haut, à travers le défilé entre les muscles dentelé antérieur et dentelé postéro-supérieur avec l'espace celluleux sous-jacent à l'aponévrose cervicale superficielle,

• en bas, à la face profonde du muscle grand dorsal avec les espaces celluleux de la région lombaire ;

– l'autre, superficiel, ou extra-fascial, entièrement clos par la confluence des aponévroses profondes sur le fascia, déborde la scapula et rejoint en arrière l'espace inter-serrato-thoracique (entre muscle dentelé antérieur et thorax) ; très important en chirurgie thoracique, il donne accès aux côtes crâniales, permettant ainsi les thoracoplasties du sommet.

Chapitre 5

Le diaphragme

F de Peretti et A Bourgeon

Le muscle diaphragme est le muscle inspiratoire principal. C'est un muscle plat, strié, squelettique qui divise le tronc en deux cavités, le thorax et l'abdomen. Il présente des orifices empruntés par l'aorte, la veine cave inférieure, l'œsophage ainsi que par d'autres éléments vasculaires et nerveux.

Organogénèse

Le diaphragme se développe entre la 4e et la 7e semaine de la vie embryonnaire ; il provient de quatre structures : le septum transversum, les membranes pleuro-péritonéales, le mésoœsophage et les parois latérales ; pour comprendre le rôle de chacune de ces formations, il est nécessaire de rappeler brièvement la formation du cœlome intra-embryonnaire.

Formation et division de la cavité cœlomique

A la quatrième semaine (figs. 17-2 et 5-1), le mésoderme latéral droit et gauche se creuse d'une cavité qui forme les cavités cœlomiques intra-embryonnaires droite et gauche. La plicature embryonnaire dorso-ventrale entraîne la fermeture ventrale des deux cavités cœlomiques qui sont initialement séparées par le mésentère ventral et dorsal. Le mésentère ventral ne persiste définitivement que dans la région crâniale de l'abdomen, il disparaît ailleurs permettant l'union des cavités cœlomiques droite et gauche qui forment ainsi la cavité thoracique et la cavité abdominale (ou péritonéale) (fig. 17-3b).

A la cinquième semaine (figs. 5-2 et 5-3), lors de l'apparition de l'inflexion céphalique ventrale, le cœur et la cavité péricardique se déplacent en position ventrale par rapport à l'intestin antérieur. Le mésocarde ventral disparaît et le mésocarde dorsal rattache le cœur aux formations œso-laryngo-trachéales. Les canaux péricardo-péritonéaux relient la cavité thoracique et péritonéale. A la cinquième semaine les membranes pleuro-péricardiques apparaissent sous forme de crêtes mésenchymateuses entre le cœur et l'ébauche pulmonaire.

A la septième semaine (fig. 5-4) les membranes pleuropéricardiques fusionnent sur la ligne médiane avec le mésocarde dorsal et divisent la cavité thoracique en trois cavités : la cavité péricardique et les deux cavités pleurales.

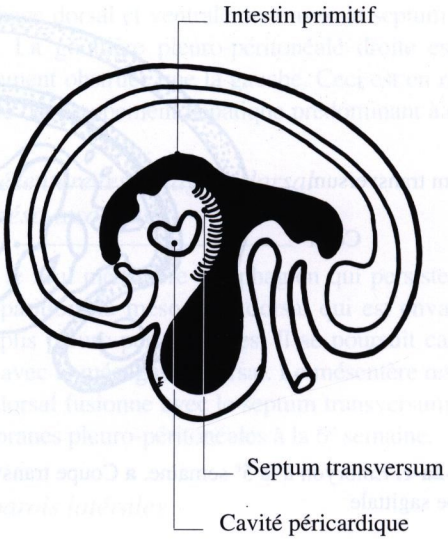

Fig. 5-1. Embryon au 28e jour : coupe sagittale

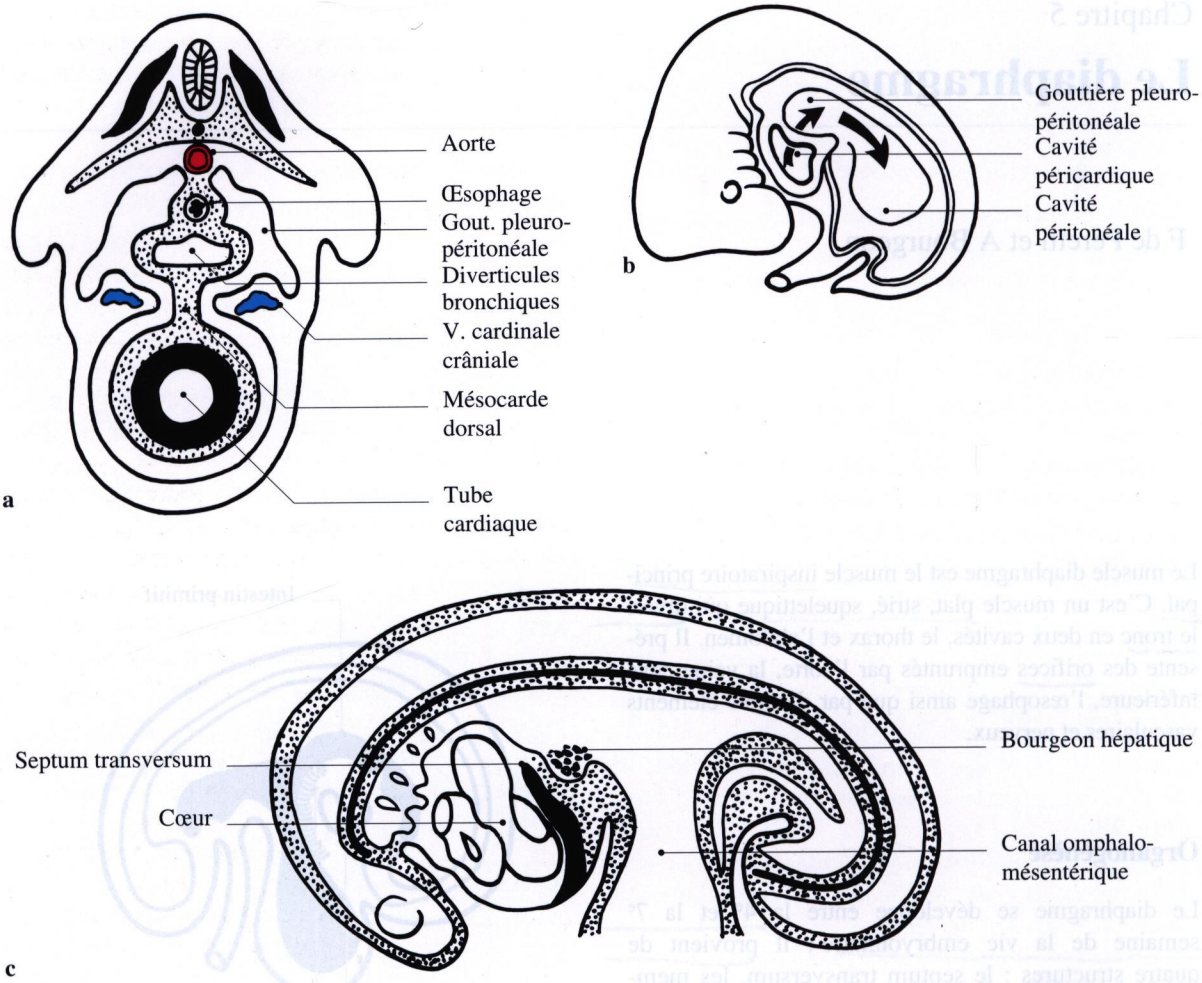

Fig. 5-2a-c. Embryon à la 5e semaine. **a** Coupe transversale thoracique ; **b** vue latérale après résection de la paroi du tronc ; **c** coupe sagittale

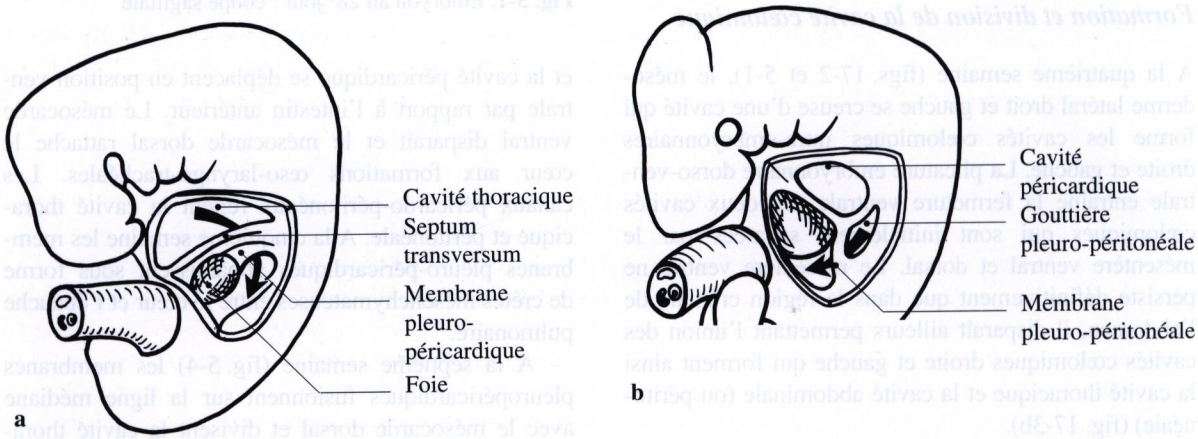

Fig. 5-3a,b. Embryons à la 5e et 6e semaine. Vue latérale après résection de la paroi latérale du tronc. **a** 37e jour ; **b** 40e jour

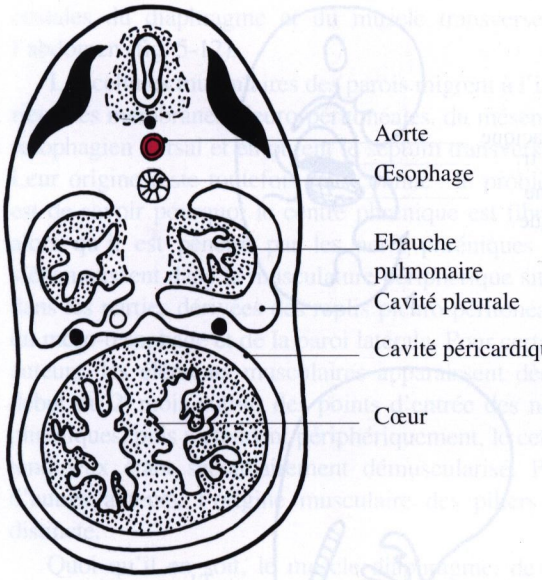

Fig. 5-4. Embryon à la 7e semaine

Après avoir mis en place la formation et la division de la cavité cœlomique, nous pouvons étudier l'organogénèse du diaphragme qui sépare les cavités thoracique et abdominale.

Formation du diaphragme

Quatre éléments participent à sa formation : le septum transverse, les membranes pleuro-péritonéales, le méso-œsophage dorsal et les parois latérales.

Le septum transversum (fig. 5-5)

C'est l'élément le plus important. Il apparaît entre le 24e et le 26e jour sous la forme d'une épaisse plaque mésodermique située entre la cavité péricardique et le pédicule de la vésicule vitelline (figs. 5-1 et 5-5).

Il est initialement en face des somites cervicaux supérieurs et durant la 5e semaine les nerfs issus des rameaux antérieurs des nerfs spinaux C3 C4 et C5 se dirigent vers le septum pour former le nerf phrénique. Le septum transversum laisse persister dorsalement un orifice entre les cavités thoracique et péritonéale, ce sont les gouttières pleuro-péritonéales droite et gauche, bien visibles après la plicature céphalique de l'embryon à la 4e semaine.

Au 37e jour la cavité péricardique est en position crâniale et l'ébauche hépatique est en position caudale par rapport au septum transversum. Au 40e jour le septum transversum bascule sur lui-même de telle sorte que la cavité péricardique se situe en position dorsale et le foie en position ventrale par rapport au septum transversum (fig. 5-3).

Les membranes pleuro-péritonéales (fig. 5-6)

Elles apparaissent en même temps que se forment les bourgeons pulmonaires dès la 5e semaine. Il s'agit d'une paire de membranes qui séparent progressivement les cavités pleurales et la cavité péritonéale. Elles sont formées par l'expansion des cavités pleurales qui envahissent la paroi. Ces membranes sont fixées dorsalement et latéralement à la paroi. Leurs extrémités libres délimitent la portion caudale des gouttières pleuro-péritonéales. Durant la 6e semaine, les membranes pleuro-péritonéales augmentent de taille et leurs extrémités libres fusionnent médialement avec le méso-œsophage dorsal et ventralement avec le septum transverse. La gouttière pleuro-péritonéale droite est plus rapidement obstruée que la gauche. Ceci est en rapport avec le développement hépatique prédominant à droite.

Le mésentère œsophagien dorsal (ou méso-œsophage)

C'est le seul mésentère œsophagien qui persiste après la disparition du mésocarde dorsal qui est envahi par les replis pleuro-péricardiques. Il se poursuit caudalement avec le mésogastre dorsal. Le mésentère œsophagien dorsal fusionne avec le septum transversum et les membranes pleuro-péritonéales à la 6e semaine.

Les parois latérales

De la 9e à la 12e semaine, les cavités pleurales envahissent les parois latérales du corps. Le tissu pariétal forme alors les parties périphériques du diaphragme à l'extérieur des membranes pleuro-péritonéales. L'expansion des cavités pleurales dans l'épaisseur des parois du fœtus forme les culs-de-sac costo-diaphragmatiques.

Origine des différents éléments constitutifs du diaphragme

Le centre tendineux

Il provient du septum transversum.

L'origine pariétale des cellules musculaires du diaphragme explique peut-être l'intrication des insertions

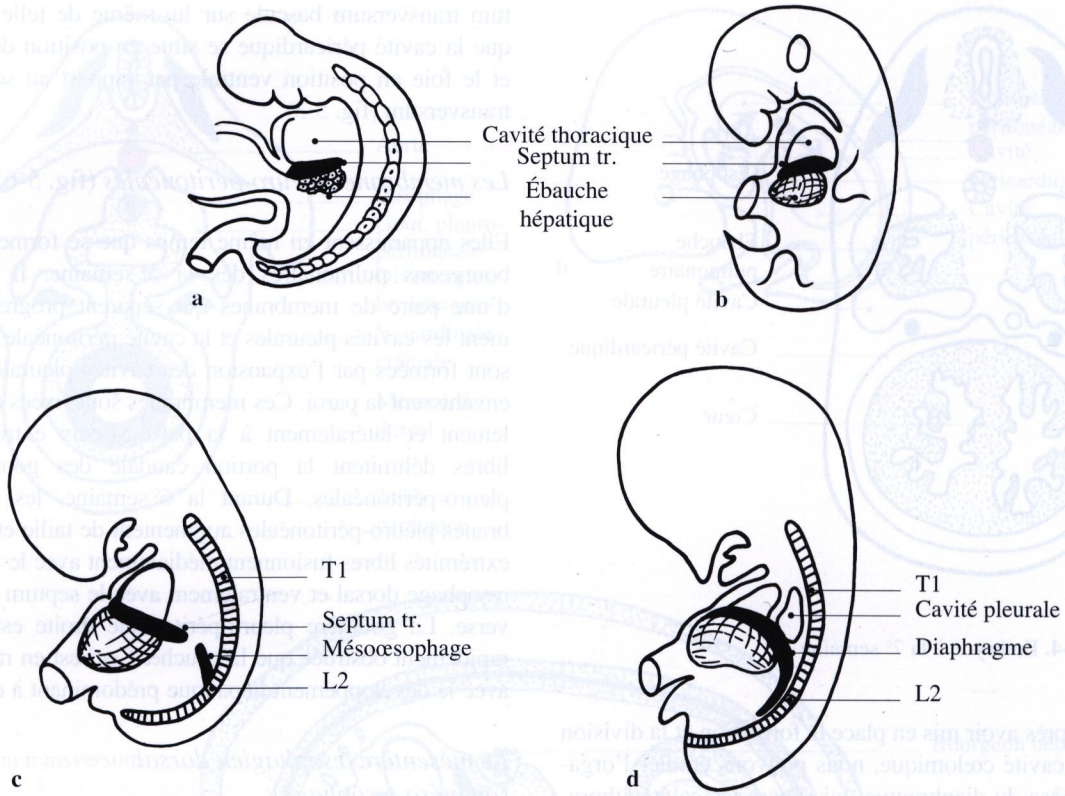

Fig. 5-5a-d. Disposition initiale du diaphragme et descente apparente secondaire. **a** 27e jour ; **b** 34e jour ; **c** 43e jour ; **d** 54e jour

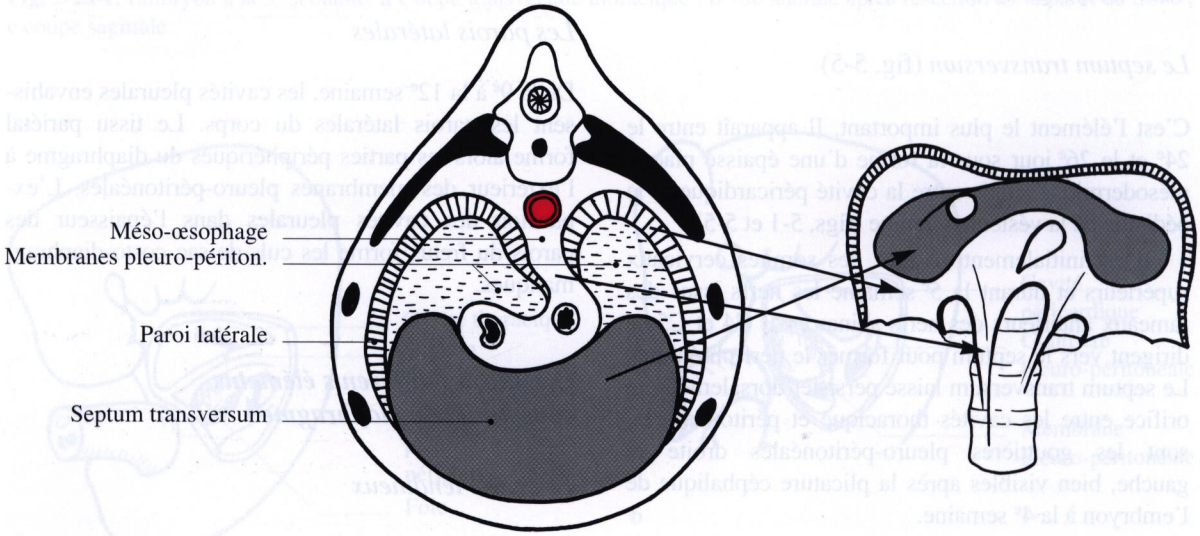

Fig. 5-6. Les divers éléments qui sont à l'origine du diaphragme

costales du diaphragme et du muscle transverse de l'abdomen (fig. 5-12).

Les cellules musculaires des parois migrent à l'intérieur des membranes pleuro-péritonéales, du mésentère œsophagien dorsal et entourent le septum transversum. Leur origine reste toutefois mal connue : le problème est de savoir pourquoi le centre phrénique est fibreux alors qu'il est pénétré par les nerfs phréniques qui s'épanouissent dans la musculature périphérique située dans les parties dérivées des replis pleuro-péritonéaux, du méso-œsophage et de la paroi latérale. Pour certains auteurs, les éléments musculaires apparaissent dès le début du 2e mois autour des points d'entrée des nerfs phréniques, puis s'étendent périphériquement, le centre tendineux étant secondairement démuscularisé. Pour d'autres auteurs, l'origine musculaire des piliers est distincte.

Quoi qu'il en soit, le muscle diaphragme, de par son origine et son innervation, semble appartenir au système du muscle rectus cervicalis (PNA) et fait directement suite à l'apparition des muscles sous-hyoïdiens. D'autre part, la continuité de ses fibres avec celles du muscle transverse de l'abdomen et son innervation intercostale auxilliaire, mais uniquement sensitive et végétative, autorisent à admettre une certaine relation avec ce muscle plat de l'abdomen.

Les piliers du diaphragme

Ils proviennent des cellules musculaires qui ont envahi le méso-œsophage dorsal et le mésogastre dorsal.

Les parties costales et sternale

Elles proviennent des cellules pariétales qui ont envahi les membranes pleuro-péritonéales et qui entourent ventralement le septum transversum.

Origine de l'innervation du diaphragme

L'innervation motrice provient dès la 5e semaine des nerfs phréniques droit et gauche. La racine principale de chaque nerf provient du rameau antérieur du 4e nerf spinal cervical antérieur. Chaque nerf présente des racines accessoires provenant des rameaux antérieurs du 3e et du 5e nerf spinal cervical. Le nerf phrénique innerve initialement le septum transversum. Il y a donc trois somites cervicaux qui participent à la formation du septum transversum, le quatrième somite cervical étant le principal. Le nerf phrénique traverse initia-lement les membranes pleuro-péricardiques, ce qui explique que, ultérieurement, il traverse le péricarde fibreux.

La croissance rapide de la portion dorsale de l'embryon par rapport à sa portion ventrale, et l'extension ultérieure de l'embryon aboutissent à une descente apparente du diaphragme et des nerfs phréniques. A la 8e semaine la partie dorsale du diaphragme est située au niveau des premières vertèbres lombales. Ainsi les nerfs phréniques traversent entièrement le thorax.

Malformations congénitales

La hernie diaphragmatique congénitale

C'est une malformation peu fréquente (1/22 000) qui correspond à un défaut de fermeture des gouttières pleuro-péritonéales par anomalie de formation et/ou de fusion des membranes pleuro-péritonéales.

La malformation est le plus souvent unilatérale, formant un large orifice dans la partie postérolatérale du diaphragme, réalisant le foramen de Bochdalek. Elle est en général située à gauche en raison du développement droit du foie.

Outre l'intestin grêle, on peut trouver dans le thorax, l'estomac, la rate, le colon ; le cœur et le médiastin étant souvent déplacés vers la droite.

A la naissance, la compression viscérale des poumons, qui sont en plus hypoplasiques, peut être à l'origine d'une insuffisance respiratoire.

La hernie hiatale congénitale

Elle est rare, due aux insuffisances du méso-œsophage.

La hernie congénitale

La hernie congénitale de l'estomac par brachyœsophage est une autre éventualité.

La hernie rétrosternale ou parasternale (de Morgagni)

C'est une anomalie rare ; la hernie est située entre la partie sternale et costale du diaphragme. Elle est due à un défaut de fusion et de migration des éléments d'origine pariétale.

Elle se traduit par un sac péritonéal contenant des anses intestinales à l'intérieur du thorax.

L'éventration congénitale

C'est aussi une anomalie rare : tout un hémi-diaphragme a une musculature déficiente et se projette en

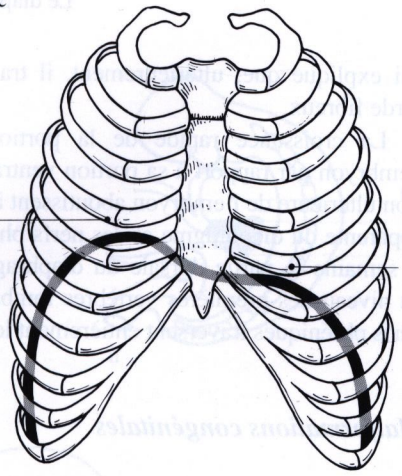

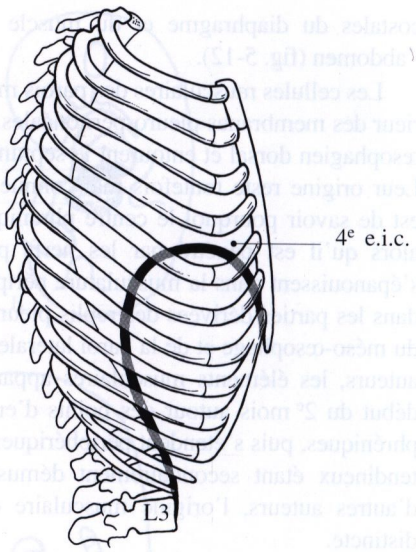

Fig. 5-7a,b. Projection osseuse du diaphragme

position haute dans la cavité thoracique ; une partie plus ou moins importante des viscères abdominaux est ascensionnée vers le haut.

Anatomie descriptive

Nous envisagerons successivement l'aspect général, les insertions périphériques, le centre tendineux et les orifices.

Aspect général

Le diaphragme est un muscle strié squelettique de forme plate et rayonnée comprenant une partie périphérique charnue et une partie centrale tendineuse qui est le centre tendineux (centre phrénique). On peut le considérer comme un muscle digastrique à ventres opposés dont le tendon intermédiaire est le centre tendineux (autrefois nommé centre phrénique parce que les Grecs y voyaient le siège de l'âme).

C'est un muscle fin : le centre tendineux ne dépasse pas 3 mm d'épaisseur, la portion charnue ne dépasse pas 1 cm d'épaisseur, sauf au niveau des piliers qui peuvent atteindre 2 cm.

Dans son ensemble, le diaphragme a la forme d'une coupole à convexité supérieure et thoracique ; la base de la coupole est formée par les insertions pariétales du diaphragme.

La coupole diaphragmatique est plus large dans le plan frontal que dans le plan sagittal ; elle est fortement échancrée en arrière par la colonne vertébrale.

Elle descend plus bas dorsalement que ventralement, si bien qu'étudié sur une vue latérale, le diaphragme présente une partie dorsale presque verticale et une partie ventrale presque horizontale. La coupole remonte plus haut à droite qu'à gauche, si bien qu'étudiée sur une vue ventrale, l'hémi-coupole droite remonte plus haut que l'hémi-coupole gauche, ceci en raison du billot hépatique sous-jacent (fig. 5-7). Le diaphragme et ses insertions périphériques peuvent être comparés à la toile d'un parachute.

Les insertions périphériques

Elles se répartissent en trois groupes qui délimitent trois portions charnues différentes : dorsalement les fibres charnues s'insèrent sur la colonne vertébrale par l'intermédiaire des piliers du diaphragme et forment la partie lombale ; latéralement, les fibres charnues s'insèrant sur les côtes forment la partie costale ou chondrocostale ; enfin ventralement, les fibres s'insèrant sur le sternum forment la partie sternale.

La partie lombale (fig. 5-8)

Deux descriptions s'opposent, celles des auteurs classiques et celles des auteurs modernes. C'est cette dernière que nous présentons.

La partie lombale du diaphragme s'insère d'une part sur les corps vertébraux par deux faisceaux tendineux qui sont les piliers droit et gauche du diaphragme, et d'autre part sur une arche tendineuse transversale qui est le ligament arqué médial (arcade du psoas).

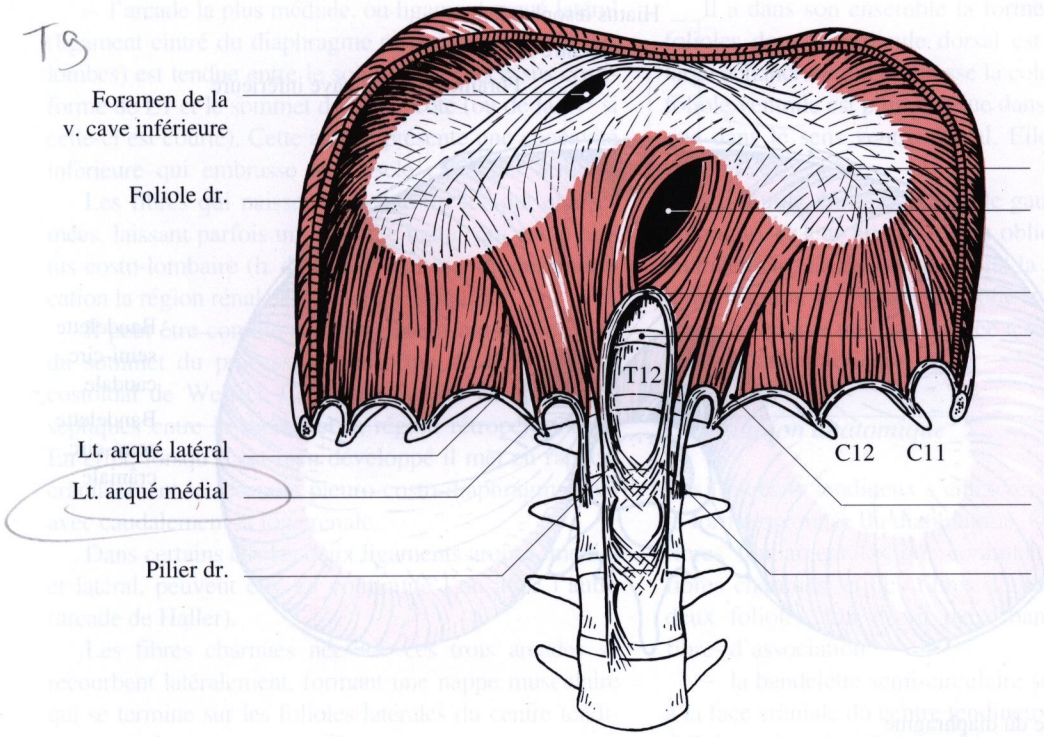

Fig. 5-8. Vue caudale du diaphragme

Les piliers du diaphragme (figs. 5-8, 5-10 et 5-11)

Le pilier droit

C'est le plus volumineux. Il s'insère par un large tendon aplati d'avant en arrière sur la face antérieure des corps de L2 et de L3, parfois sur L4, seulement au niveau de leur bord crânial et caudal, formant avec la partie moyenne un orifice ostéotendineux où passent les artères lombales ; il s'insère également sur les disques intervertébraux adjacents.

A partir de ces insertions, il se porte crânialement et ventralement, quittant le contact vertébral et rejoint sur la ligne médiane le pilier gauche, formant ainsi un cintre aponévrotique : le ligament arqué médian, qui délimite avec la colonne vertébrale l'orifice aortique.

Le pilier gauche

Le pilier gauche s'insère par un tendon plus réduit sur la face antérieure du corps de L2, près de ses bords crânial et caudal et sur les deux disques adjacents remontant parfois jusqu'à L1. Il se porte crânialement et ventralement pour rejoindre le pilier droit.

Les fibres les plus médiales des deux piliers s'entrecroisent en avant de la colonne vertébrale et forment avec le ligament longitudinal antérieur, un raphé tendineux prévertébral.

Les fibres musculaires issues des piliers se disposent différemment à droite et à gauche :

– à gauche elles montent directement vers l'échancrure dorsale du centre tendineux ;

– à droite on individualise trois faisceaux : le faisceau principal est latéral et monte directement vers l'échancrure du centre tendineux ; les deux faisceaux médiaux portent le nom de faisceaux œsophagiens car ils vont délimiter l'orifice œsophagien. Le faisceau œsophagien droit est le plus puissant des deux et le plus ventral. Son origine caudale est sur le côté droit du ligament arqué médian, elle présente des rapports de continuité avec le faisceau principal latéral. Son trajet est ascendant, sa terminaison se fait au niveau de l'échancrure du centre tendineux, elle est cachée par la lame fibreuse pré-œsophagienne. Son bord droit ménage un interstice très serré avec le faisceau latéral, son bord gauche, légèrement arqué, presque rectiligne forme le bord droit du hiatus œsophagien.

Le faisceau œsophagien gauche est plus grêle et plus dorsal. Son origine caudale est sur le pilier droit,

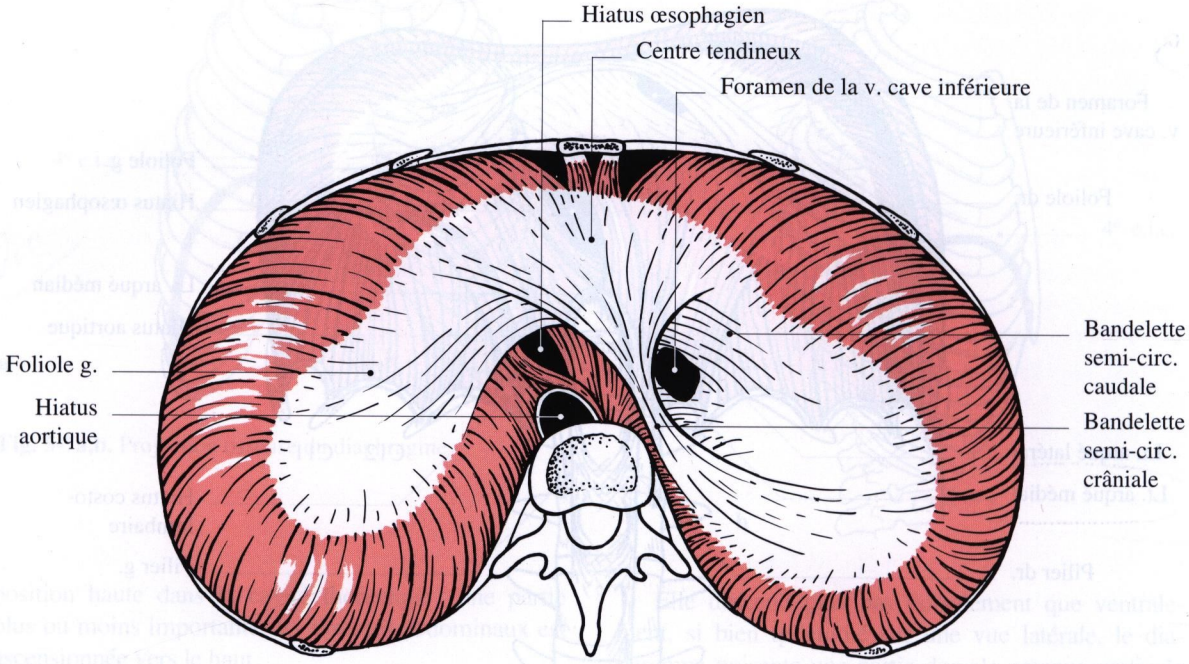

Fig. 5-9. Vue crâniale du diaphragme

masquée ventralement par le faisceau œsophagien gauche. Son trajet est ascendant vers l'échancrure, décrivant une courbe à concavité gauche, sa terminaison se fait au fond de l'échancrure du centre tendineux, en arrière de l'insertion du faisceau œsophagien droit. Son bord droit, fortement arqué, forme le bord gauche du hiatus œsophagien (figs. 5-8 et 5-9).

Chez les sujets peu musclés, un point faible existe entre le faisceau œsophagien gauche, le faisceau principal gauche et l'ogive fibreuse du hiatus aortique. Ce point faible de forme triangulaire peut être nommé hiatus inter-aortico œsophagien .

En résumé les deux faisceaux œsophagiens proviennent essentiellement du pilier droit et forment une fronde qui cravate l'œsophage.

Le ligament arqué médial

Il est situé sur le bord latéral des piliers. Il prend son origine par un tendon grêle sur la face ventrale et latérale du corps de L2, près de son bord crânial. Son trajet est ascendant, concave en bas, embrassant ainsi l'extrémité crânial du muscle grand psoas. Il se termine sur la face ventrale du processus costiforme de L1, près de sa base.

Les fibres charnues issues du ligament arqué médial se terminent sur les bords latéraux de l'échancrure du centre tendineux.

La partie costale (fig. 5-12)

Elle s'attache sur les six derniers arcs costaux et trois arcades aponévrotiques.

Les insertions sur les six derniers arcs costaux

Elles se font par six digitations charnues disposées en marche d'escalier. Les trois inférieurs (10e, 11e et 12e côte) s'intriquent avec celles du muscle transverse de l'abdomen sans qu'il y ait continuité des fibres.

Les trois insertions supérieures (7e, 8e et 9e côte) sont séparées de celles du muscle transverse de l'abdomen par une intersection tendineuse. Ces digitations charnues sont situées sur la face médiale des six derniers arcs costaux. L'insertion est chondrale sur les 7e et 8e arcs costaux, elle est chondro-costale sur le 9e, elle est costale sur les 10e, 11e et 12e côtes. Les fibres charnues se terminent sur les folioles latérales du centre tendineux.

Les insertions sur la convexité des trois arcades intercostales

Elle se fait de la façon suivante (fig. 5-8) :

– l'arcade la plus latérale unit les sommets des 10e et 11e côtes, l'arcade moyenne unit le sommet des 11e et 12e côtes (arcades de Senac) ;

– l'arcade la plus médiale, ou ligament arqué latéral (ligament cintré du diaphragme ou arcade du carré des lombes) est tendue entre le sommet du processus costiforme de L1 et le sommet de la 12e côte (ou de la 11e si celle-ci est courte). Cette arcade présente une concavité inférieure qui embrasse le muscle carré des lombes.

Les fibres qui naissent de cette arche sont clairsemées, laissant parfois un véritable hiatus qui est le hiatus costo-lombaire (h. de Henle) qui met en communication la région rénale et le tissu péri-pleural.

Il peut être comblé par un faisceau musculaire issu du sommet du processus costiforme de L1 (faisceau costoïdal de Weber). Ce hiatus facilite les diffusions septiques entre le thorax et la région rétropéritonéale. En effet, lorsqu'il est bien développé il met en rapport crânialement le recessus pleuro-costo-diaphragmatique avec caudalement la loge rénale.

Dans certains cas les deux ligaments arqués, médial et latéral, peuvent être en continuité l'un avec l'autre (arcade de Haller).

Les fibres charnues nées de ces trois arcades se recourbent latéralement, formant une nappe musculaire qui se termine sur les folioles latérales du centre tendineux.

La partie sternale

C'est la plus ventrale et la plus réduite des trois parties du diaphragme.

Elle s'insère par des fibres tendineuses sur la face dorsale du processus xiphoïdien.

De cette insertion d'origine, un ou deux faisceaux musculaires séparés par un interstice avasculaire, se portent crânialement et dorsalement.

Ils restent séparés de la partie costale par le hiatus sterno-costal (fente de Larrey) qui met en communication le médiastin antérieur et la cavité abdominale ; c'est, là encore, une voie possible de diffusion septique.

Ce petit hiatus peut être comblé par un faisceau né de la face dorsale de l'aponévrose du muscle transverse de l'abdomen.

La partie sternale du diaphragme se termine sur la foliole antérieure du centre tendineux.

Le centre tendineux (fig. 5-9)

C'est une nappe tendineuse nacrée et brillante (miroir de Van Helmont) située à la partie centrale du diaphragme. Il correspond au tendon intermédiaire du muscle, si l'on compare le diaphragme à un ensemble de muscles digastriques à ventres opposés.

Il a dans son ensemble la forme d'un trèfle à trois folioles dont le pédicule dorsal est remplacé par une large échancrure qui embrasse la colonne vertébrale. La foliole ventrale est plus étendue dans le sens transversal que dans le sens ventro-dorsal. Elle est la plus petite des folioles.

La foliole droite et la foliole gauche ont une forme oblongue, et leur grand axe est oblique dorsalement et latéralement. La foliole droite est la plus grande. Sur la ligne d'union de la foliole droite avec la foliole antérieure se trouve un large orifice à travers lequel monte la veine cave inférieure.

Constitution anatomique

Les faisceaux tendineux s'entrecroisent et participent à la forme rayonnée du diaphragme. On individualise des fibres fondamentales qui continuent la direction des fibres charnues, et des fibres d'association qui relient deux folioles. On décrit deux bandelettes parmi les fibres d'association :

– la bandelette semi-circulaire supérieure est située à la face crâniale du centre tendineux. Elle s'étend de la foliole droite à la foliole antérieure en limitant les bords dorsal et médial du foramen de la veine cave inférieure ;

– la bandelette semi-circulaire inférieure est placée à la face caudale du centre tendineux. Elle s'étend transversalement de la foliole droite à la foliole gauche en limitant les bords ventral et latéral du foramen de la veine cave inférieure.

Les orifices du diaphragme (figs. 5-9 et 5-14)

Le diaphragme présente des orifices traversés par les organes se rendant du thorax à l'abdomen ou vice versa.

Les orifices les plus importants sont le hiatus aortique, le hiatus œsophagien et le foramen de la veine cave inférieure. Les autres sont plus accessoires et variables.

Le hiatus aortique

Il est ostéo-fibreux et inextensible.

Anatomie modale

Le hiatus aortique est situé en avant de la colonne vertébrale, sa partie crâniale est au niveau de T12, un peu à gauche de la ligne médiane, entre les deux piliers.

Les piliers droit et gauche se rejoignent sur la ligne médiane formant une ogive fibreuse qui embrasse

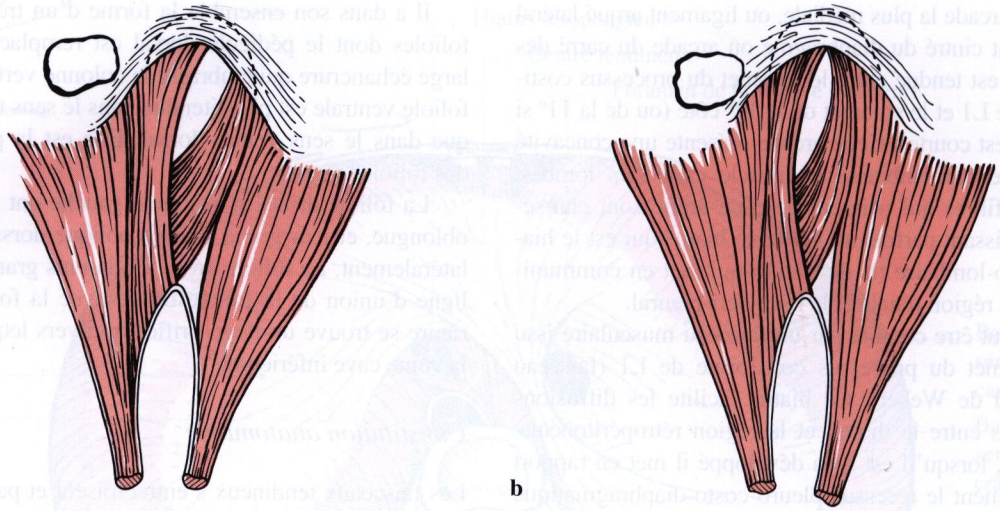

a b

Fig. 5-10a,b. Vue antérieure des piliers du diaphragme. **a** Aspect triangulaire du hiatus oseophagien ; **b** aspect ovalaire du hiatus œsphagien

l'aorte. Ce hiatus est ovalaire à grand axe oblique caudalement et dorsalement, mesure 4 à 5 cm de haut et 1,5 cm de large. Il s'étend donc en hauteur de T12 à L2.

Variations

Dans quelques cas (12 %) c'est un anneau mixte, fibreux à droite et musculaire à gauche.

Dans d'autres cas (17 %) c'est un anneau purement musculaire. Dans ce cas les piliers droit et gauche ne présentent pas d'éléments tendineux à ce niveau.

Contenu

Il est traversé par l'aorte et le conduit thoracique (voir chap. 9).

L'aorte est adhérente à la partie antérieure de l'orifice. Elle donne au niveau du hiatus aortique son premier gros rameau à destinée digestive : le tronc cœliaque.

Dans la grande majorité des cas (59 %), son origine est juste au-dessous de l'ogive fibreuse à moins de 18 mm, dans 25 % des cas elle se situe au ras de l'anneau, ce qui peut classiquement entraîner une pathologie ischémique digestive.

Dans 16 % des cas, l'origine est juste au-dessus de l'anneau, dans ce cas le tronc cœliaque décrit une double crosse, la première est à concavité caudale et la deuxième à concavité crâniale.

Cette situation peut entraîner également des troubles digestifs ischémiques.

Le conduit thoracique est en arrière de l'aorte. Il peut être remplacé par les deux troncs lymphatiques lombaires lorsqu'il se constitue dans le thorax.

La citerne du chyle (citerne de Pecquet) est située lorsqu'elle existe, en arrière de l'aorte au niveau de L2 ou L3.

D'autres éléments de moindre importance traversent le hiatus aortique : la racine médiale de la veine azygos à droite ou celle de la veine hémiazygos à gauche, rarement le nerf petit splanchnique.

Le hiatus œsophagien

Il est musculaire et contractile.

Anatomie modale

Il est situé en avant de la colonne vertébrale et à hauteur de T10, légèrement à gauche de la ligne médiane, à 2 cm au-dessus du sommet du hiatus aortique. Il est ovalaire ou triangulaire (fig. 5-10) à grand axe oblique caudalement, dorsalement et un peu à droite. Le bord droit est formé par le faisceau œsophagien droit, le bord gauche est formé par le faisceau œsophagien gauche.

Tous deux sont issus du pilier droit et le faisceau œsophagien droit est plus ventral et plus volumineux que le gauche. Le bord supéro gauche est formé par la lame pré-œsophagienne. La lame pré-œsophagienne est une formation tendineuse issue de l'échancrure du centre tendineux.

Elle se perd latéralement dans les folioles droite et gauche. Elle recouvre en avant la zone d'insertion supérieure des deux faisceaux œsophagiens ; elle est plus ou moins marquée. Quand elle est bien développée, le hiatus œsophagien a une forme triangulaire et le bord postéro gauche de ce triangle est constitué par la lame pré-œsophagienne. Quand elle est peu marquée,

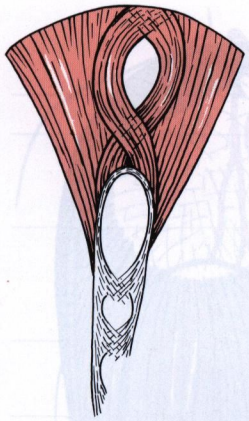

11

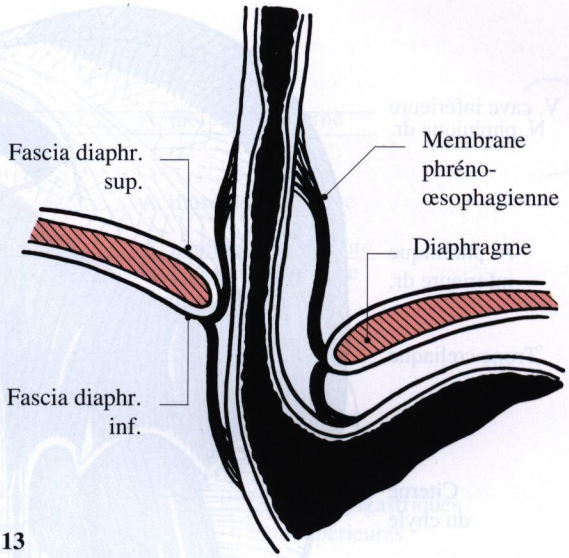

13

Fig. 5-11. Description classique des faisceaux œsophagiens en 8 de chiffre
Fig. 5-13. Coupe frontale de la membrane phréno-œsophagienne

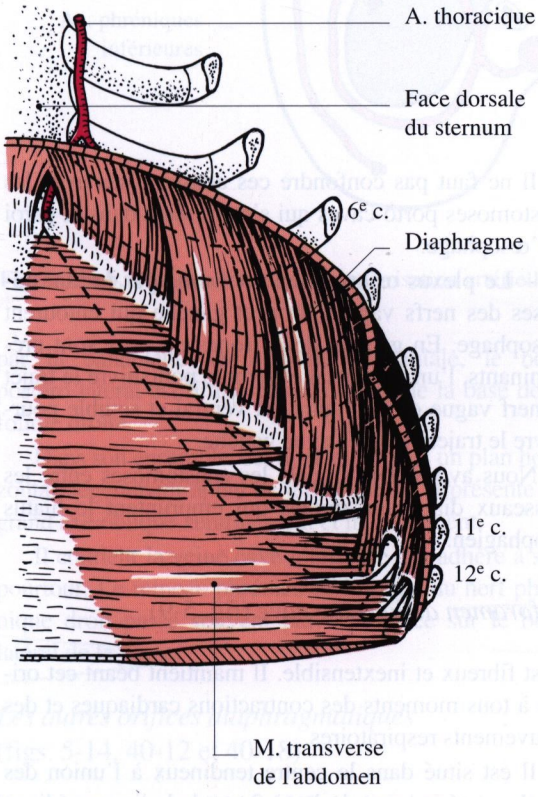

Fig. 5-12. Vue interne des insertions costales et des intrications avec les insertions du muscle transverse de l'abdomen au niveau des trois digitations caudales

le hiatus œsophagien a la forme elliptique des auteurs classiques.

Nous signalons l'existence de quelques fibres musculaires striées qui sont issues du bord droit de l'orifice œsophagien et qui participent parfois à la constitution du muscle suspenseur de l'angle duodéno-jéjunal.

Variations

Elles portent essentiellement sur la prédominance du faisceau droit par rapport au faisceau gauche et sur l'insertion plus ou moins étendue de ces faisceaux sur le pilier droit.

Pour les classiques, le faisceau œsophagien droit s'insère sur le pilier gauche, il traverse la ligne médiane et se recourbe ensuite crânialement et médialement ; le faisceau œsophagien gauche s'insère sur le pilier droit, traverse la ligne médiane, se recourbe ensuite crânialement et médialement venant rejoindre le faisceau controlatéral en avant de l'œsophage au niveau de l'échancrure du centre tendineux (fig. 5-11).

D'autres variations sont signalées : nous citerons la présence de petits faisceaux musculaires accessoires doublant ventralement ou dorsalement les faisceaux œsophagiens.

Contenu

Il est traversé essentiellement par l'œsophage et le plexus œsophagien.

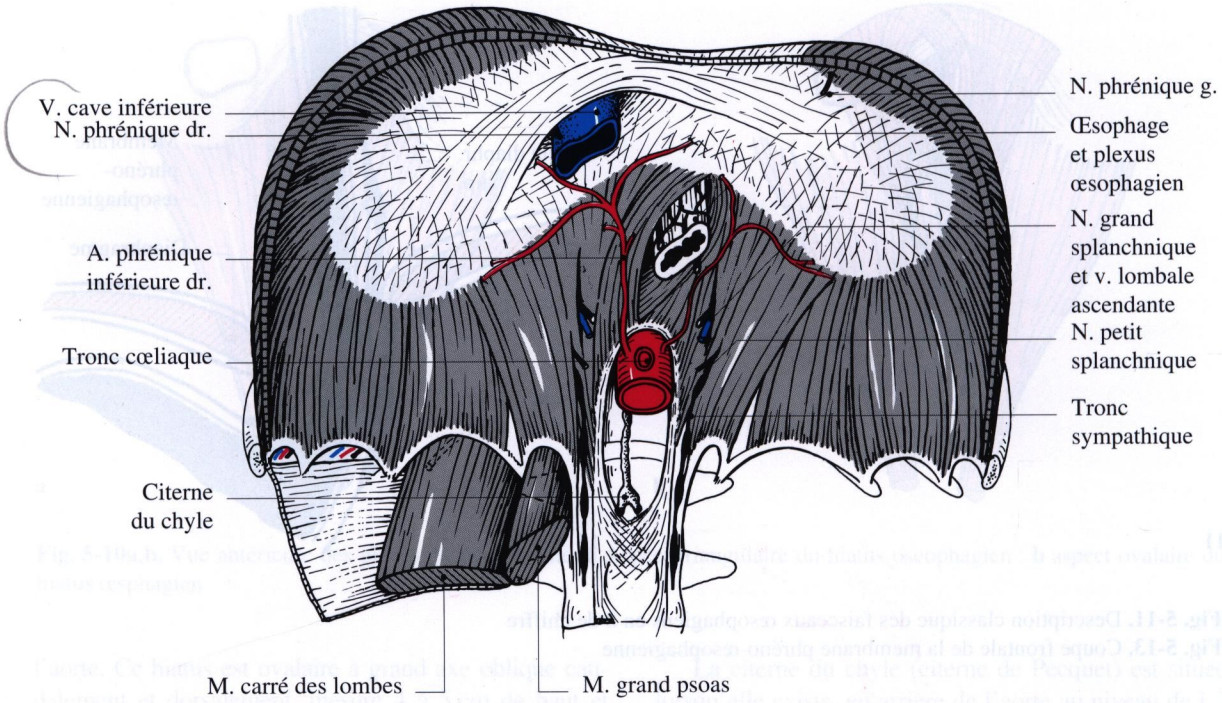

Fig. 5-14. Les orifices du diaphragme. Vue caudale

– Le hiatus œsophagien délimite la frontière entre l'œsophage thoracique et l'œsophage abdominal.

L'œsophage présente au-dessus du hiatus une dilatation visible aux examens radiologiques contrastés qui est l'ampoule épiphrénique. Il est manchoné au niveau de la traversée thoraco-abdominale par la membrane phréno-œsophagienne (fig. 5-13).

Celle-ci se présente sous la forme de deux troncs de cône opposés par leur base. Les sommets crânial et caudal se fixent respectivement sur l'œsophage sus-diaphragmatique et le pourtour du cardia.

Cette membrane provient le plus souvent du fascia diaphragmatique caudal qui rejoint la lame pré-œsophagienne au niveau de sa partie la plus large, c'est-à-dire au niveau des bases opposées des deux troncs de cône.

Parfois elle provient des deux fascias, crânial et caudal, avec une nette prédominance pour le fascia caudal, exceptionnellement elle provient du fascia crânial [Gambarelli et coll., 1962]. Elle est parcourue par des anastomoses entre les vaisseaux diaphragmatiques supérieurs et inférieurs. Elle est donc le siège d'anastomoses entre les systèmes cave supérieur et cave inférieur.

Il ne faut pas confondre ces anastomoses avec les anastomoses porto-caves qui s'établissent dans la paroi de l'œsophage.

– Le plexus œsophagien est formé par les anastomoses des nerfs vagues droit et gauche qui entourent l'œsophage. En général deux troncs nerveux sont prédominants, l'un est dorsal et semble poursuivre le trajet du nerf vague droit, l'autre est ventral et semble poursuivre le trajet du nerf vague gauche.

Nous avons déjà signalé les anastomoses entre les vaisseaux diaphragmatiques qui empruntent le hiatus œsophagien.

Le foramen de la veine cave (fig. 5-9)

Il est fibreux et inextensible. Il maintient béant cet orifice à tous moments des contractions cardiaques et des mouvements respiratoires.

Il est situé dans le centre tendineux à l'union des folioles antérieure et droite, à 2 cm de la ligne médiane et à droite, en regard de T9.

Il a une forme quadrilatère : le bord antéro-latéral est limité par la bandelette semi-circulaire inférieure, les bords postéro médial et antéro médial sont limités

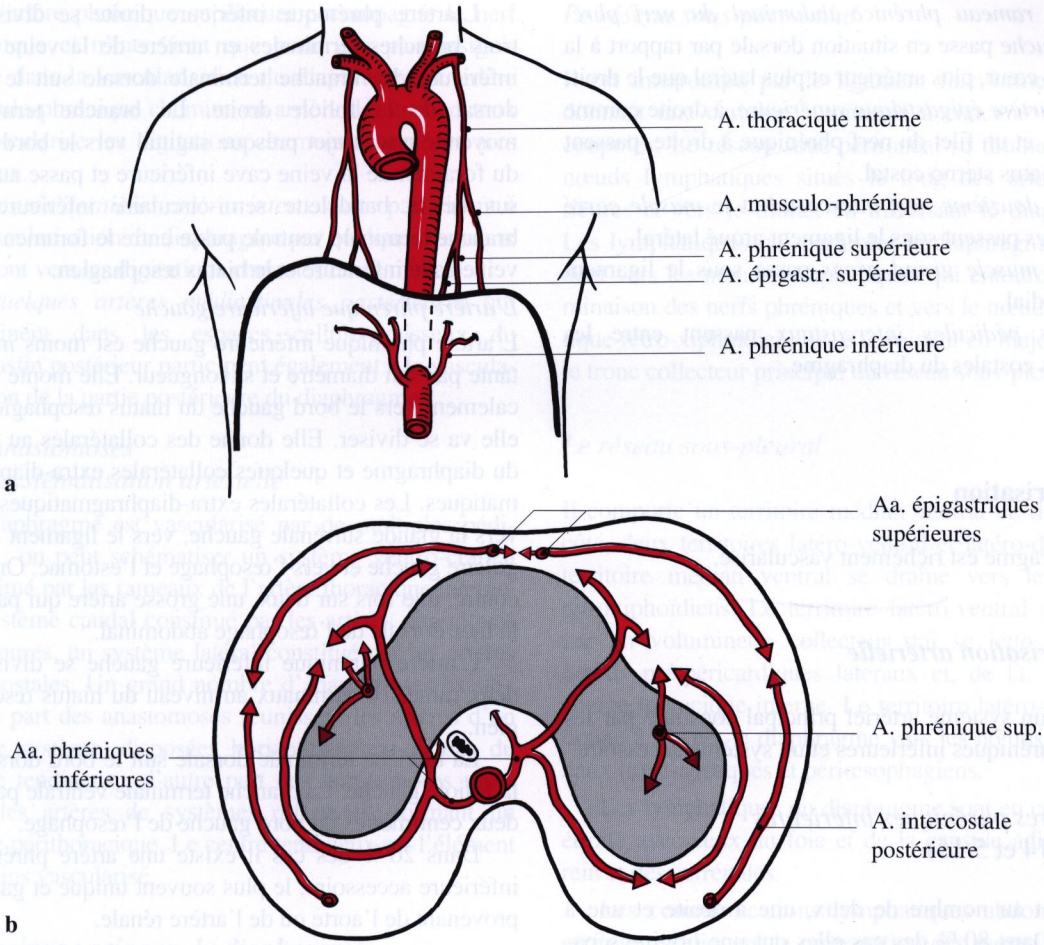

Fig. 5-15a,b. Vue générale de la vascularisation artérielle du diaphragme. **a** Vue ventrale ; **b** vue crânial schématique

par la bandelette semi-circulaire crânial, le bord postéro latéral est limité par des fibres de la base de la foliole droite.

Dans son ensemble, cet orifice est dans un plan horizontal, légèrement aplati de telle sorte qu'il présente un grand axe oblique ventralement et médialement.

Il contient la veine cave inférieure qui adhère à son pourtour. Le rameau phrénico-abdominal du nerf phrénique droit passe souvent par cet orifice sur le bord latéral de la veine.

Les autres orifices diaphragmatiques
(figs. 5-14, 40-12 et 40-18)

Ils ne sont pas aussi bien définis que les trois précédents et de plus ils sont variables.

– *Le nerf grand splanchnique* passe à droite comme à gauche dans les piliers du diaphragme. Cet orifice est très allongé et très marqué si bien que les classiques ont décrit un pilier accessoire sur le bord latéral du nerf.

– *Le nerf petit splanchnique* passe à droite comme à gauche soit au-dessous du nerf grand splanchnique soit entre le pilier et les fibres musculaires issues du ligament arqué médial.

Les nerfs splanchniques ont des rapports très étroits avec la veine azygos ou la veine hémi-azygos au-dessus de la traversée diaphragmatique.

– *Le tronc sympathique latéro-vertébral* passe entre le pilier et les fibres musculaires issues du ligament arqué médial.

– *La veine lombale ascendante* passe avec le nerf grand splanchnique ou le tronc sympathique. Plus rarement elle passe dans le hiatus aortique.

– *Le rameau phrénico-abdominal du nerf phrénique droit* passe soit en situation ventro-latérale par rapport au foramen de la veine cave inférieure soit à travers cet orifice.

– *Le rameau phrénico-abdominal du nerf phrénique gauche* passe en situation dorsale par rapport à la pointe du cœur, plus antérieur et plus latéral que le droit.

– *L'artère épigastrique supérieure,* à droite comme à gauche, et un filet du nerf phrénique à droite, passent dans le hiatus sterno costal.

– *Le douzième nerf intercostal* et le *muscle carré des lombes* passent sous le ligament arqué latéral.

– *Le muscle grand psoas* passe sous le ligament arqué médial.

– *Les pédicules intercostaux* passent entre les insertions costales du diaphragme.

Vascularisation

Le diaphragme est richement vascularisé.

Vascularisation artérielle

Il existe un système artériel principal constitué par les artères phréniques inférieures et un système accessoire.

Les artères phréniques inférieures
(figs. 5-14 et 5-15)

Elles sont au nombre de deux, une à droite et une à gauche. Dans 80 % des cas elles ont une origine séparée. Le plus souvent cette origine se situe sur les faces latérales de l'aorte abdominale, le plus souvent au niveau du tronc cœliaque, plus rarement au-dessus, exceptionnellement au-dessous. Dans certains cas, une artère inférieure peut naître du tronc cœliaque, et l'autre d'une artère rénale ou du tronc cœliaque.

Dans 20 % des cas les deux artères naissent de l'aorte par un tronc commun situé au-dessus ou, plus rarement, au-dessous du tronc cœliaque ou sur le tronc cœliaque.

L'artère phrénique inférieure droite

Elle a un trajet ascendant, décrit une longue courbe à concavité supéro-droite et se dirige vers la veine cave inférieure. Elle donne des collatérales diaphragmatiques pour le pilier droit et des collatérales extra-diaphragmatiques.

Les collatérales extra-diaphragmatiques sont : les artères surrénales supérieures droites qui descendent verticalement en dent de peigne sur la glande, et d'autres rameaux grêles qui se perdent dans le ligament triangulaire droit et sur la capsule du lobe caudé (h. de Spiegel).

L'artère phrénique inférieure droite se divise en trois branches terminales en arrière de la veine cave inférieure. La branche terminale dorsale suit le bord dorsal de la foliole droite. La branche terminale moyenne a un trajet presque sagittal vers le bord droit du foramen de la veine cave inférieure et passe au-dessus de la bandelette semi-circulaire inférieure. La branche terminale ventrale passe entre le foramen de la veine cave inférieure et le hiatus œsophagien.

L'artère phrénique inférieure gauche

L'artère phrénique inférieure gauche est moins importante par son diamètre et sa longueur. Elle monte verticalement vers le bord gauche du hiatus œsophagien où elle va se diviser. Elle donne des collatérales au pilier du diaphragme et quelques collatérales extra-diaphragmatiques. Les collatérales extra-diaphragmatiques vont vers la glande surrénale gauche, vers le ligament triangulaire gauche et vers l'œsophage et l'estomac. On rencontre, une fois sur deux, une grosse artère qui passe à la face dorsale de l'œsophage abdominal.

L'artère phrénique inférieure gauche se divise en deux rameaux terminaux au niveau du hiatus œsophagien.

La branche terminale dorsale suit le bord dorsal de la foliole gauche. La branche terminale ventrale passe à deux centimètres du bord gauche de l'œsophage.

Dans 20 % des cas il existe une artère phrénique inférieure accessoire, le plus souvent unique et gauche, provenant de l'aorte ou de l'artère rénale.

Le système artériel accessoire

Il comprend des artères supérieures et inférieures.

Les artères accessoires inférieures

Elles sont représentées par les artères des piliers et les artères lombales. Les artères des piliers sont au nombre de 1 à 3 ; leur origine est latéro-aortique au-dessous du tronc cœliaque.

Les artères lombales donnent souvent quelques rameaux pour les piliers.

Les artères accessoires supérieures

Ce sont des rameaux provenant de l'artère thoracique interne, des artères intercostales et des artères médiastinales postérieures.

L'artère thoracique interne donne deux ou trois rameaux terminaux. Le rameau abdominal ou *artère épigastrique supérieure* passe dans le hiatus sterno-costal et suit la face profonde du muscle droit de l'abdomen.

Le rameau médial ou *artère phrénique supérieure* et le rameau latéral ou *artère musculo-phrénique* naissent parfois d'un tronc commun.

L'artère phrénique supérieure accompagne le nerf phrénique et n'intervient que pour une part insignifiante dans la vascularisation du diaphragme. L'artère musculo-phrénique chemine en arrière des arcs costaux et vascularise les digitations charnues issues des arcs costaux.

Les six dernières artères intercostales participent à la vascularisation du diaphragme par quelques rameaux qui vont vers les digitations charnues de ce muscle.

Quelques artères médiastinales postérieures qui cheminent dans les espaces cellulo-graisseux du médiastin postérieur participent également à la vascularisation de la partie postérieure du diaphragme.

Les anastomoses et la systématisation artérielle

Le diaphragme est vascularisé par de multiples pédicules : on peut schématiser un système ventro-crânial constitué par les rameaux de l'artère thoracique interne, un système caudal constitué par les artères phréniques inférieures, un système latéral constitué par les artères intercostales. Un grand nombre d'anastomoses existe : d'une part des anastomoses réunissent les artères d'un même système, disposées horizontalement autour du centre tendineux ; d'autre part des anastomoses unissent les artères de systèmes différents, formant un cercle périthoracique. Le centre tendineux est l'élément le moins vascularisé.

Le drainage veineux du diaphragme

Le drainage veineux principal se fait vers les veines phréniques inférieures qui sont généralement au nombre de trois : la veine droite et la veine moyenne s'abouchent à la face ventrale de la veine cave inférieure, la veine gauche s'abouche le plus souvent dans la veine surrénale principale gauche ou dans la veine rénale gauche.

Les veines phréniques inférieures reçoivent des vaisseaux des glandes surrénales, du cardia et de l'œsophage, réalisant ainsi des anastomoses porto-caves.

Le drainage veineux accessoire se fait vers les veines intercostales, vers la veine phrénique supérieure et vers un ensemble de veinules qui empruntent la voie du ligament falciforme du foie et des ligaments triangulaires, formant autant de veines portes accessoires [Couinaud, 1963].

Les lymphatiques

Il existe deux réseaux d'origine, un réseau caudal ou sous-péritonéal et un réseau crânial.

Le réseau sous-péritonéal

Il est interrompu par le ligament falciforme du foie donnant une certaine autonomie à chacune des deux coupoles. Le réseau sous-péritonéal se draîne vers les nœuds lymphatiques situés le long des artères inférieures et vers le thorax en traversant le diaphragme. Les lymphatiques qui perforent le diaphragme se rendent vers les nœuds lymphatiques qui entourent la terminaison des nerfs phréniques et vers le nœud lymphatique rétro-xiphoïdien, ils se terminent en majorité dans le tronc collecteur principal du réseau sous-pleural.

Le réseau sous-pleural

Il comporte un territoire médian ventral et, de chaque côté, deux territoires latéro-ventral et latéro-dorsal. Le territoire médian ventral se draîne vers les nœuds rétroxiphoïdiens. Le territoire latéro-ventral se draîne par un volumineux collecteur qui se jette dans les nœuds pré-péricardiques latéraux et, de là, gagne la chaîne thoracique interne. Le territoire latéro-dorsal se draîne à travers le diaphragme vers les nœuds abdominaux juxta-aortiques et périœsophagiens.

Les lymphatiques du diaphragme sont en connexion étroite avec ceux du foie et de la capsule adipeuse du rein et des surrénales.

Les communications lymphatiques abdomino-thoraciques expliquent la propagation des métastases cancéreuses et des phénomènes infectieux de l'abdomen vers le thorax et vice-versa.

Innervation (figs. 40-11, 40-12 et 40-18)

Les nerfs phréniques droit et gauche sont les seuls nerfs moteurs du diaphragme.

Ils proviennent à droite comme à gauche du rameau antérieur du 4e nerf spinal cervical. Ils reçoivent parfois des rameaux accessoires du 3e et du 5e nerf spinal ou de la 3e anse du plexus cervical ou de l'anastomose unissant le rameau antérieur du 4e et du 5e nerf cervical ou du nerf du muscle subclavier. Ce dernier rameau peut avoir un long trajet avant de rejoindre le nerf phrénique.

L'ensemble de ces rameaux accessoires porte le nom de nerfs phréniques accessoires. Le myélomère moteur principal est toujours le 4e myélomère cervical. Chaque nerf phrénique traverse le cou et le médiastin antérieur.

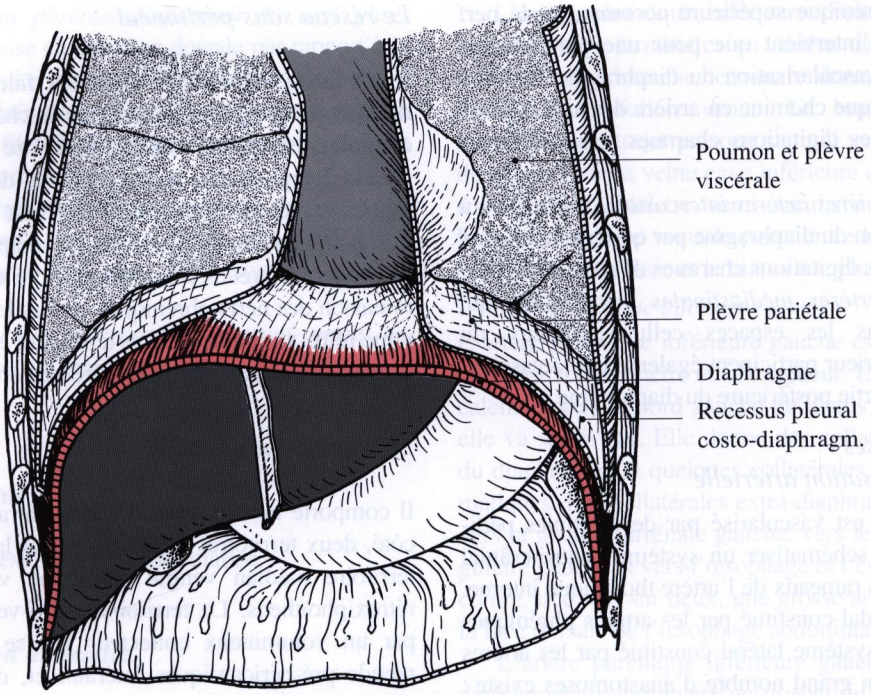

Fig. 5-16. Le récessus costo-diaphragmatique. La plèvre pariétale est ouverte à droite et à gauche. Les récessus costo-diaphragmatiques sont visibles à droite et à gauche

Le nerf phrénique droit

Il se divise à 1 cm du diaphragme en 3 ou 4 rameaux terminaux qui pénètrent dans le muscle par le foramen de la veine cave ou un peu latéralement par rapport à lui. Les branches terminales irradient à l'intérieur de la partie charnue du muscle à partir du point de pénétration. Ceci est en faveur des incisions radiées du corps charnu plutôt que les incisions circonférentielles qui peuvent léser les nerfs.

Le rameau le plus médial s'anastomose sur la ligne médiane, en avant de la foliole ventrale, avec l'homologue controlatéral formant l'anastomose prépéricardique.

Le rameau le plus dorsal est le rameau phrénico-abdominal qui traverse le centre tendineux par le foramen de la veine cave puis chemine sur la face caudale ou dans l'épaisseur du pilier droit pour apparaître satellite de l'artère phrénique inférieure droite. Il envoit des rameaux à destination musculaire dont certains s'anastomosent avec le côté opposé. Il envoit aussi des rameaux à la veine cave inférieure et à la glande surrénale droite. Il se termine dans le plexus cœliaque. Il existe parfois en regard de l'artère phrénique supérieure droite des ganglions qui concourent à la formation du plexus diaphragmatique inférieur.

Le nerf phrénique gauche

Il atteint le diaphragme plus latéralement que le droit, il a une distribution en générale similaire. Son rameau abdominal est plus grêle, il ne fournit pas de filet à la glande surrénale, il ne présente pas de ganglion.

Tous les rameaux des nerfs phréniques envoient quelques filets au péritoine qui tapisse la coupole.

Les six derniers nerfs intercostaux innervent la plèvre et le péritoine et assurent l'innervation proprioceptive des insertions costales du diaphragme.

L'innervation proprioceptive du centre tendineux est véhiculée par les nerfs phréniques jusqu'à C4.

L'innervation végétative est assurée par l'intermédiaire du plexus diaphragmatique inférieur.

En conclusion, les nerfs phréniques sont les seuls nerfs moteurs du diaphragme. La section d'un de ces nerfs entraîne la paralysie et l'atrophie de l'hémicoupole correspondante.

Anatomie topographique (fig. 5-16)

Nous étudions successivement les rapports de la face crâniale, de la face caudale et ceux des piliers.

Fig. 5-17a-b. Segment inter-hépato-diaphragmatique de la veine cave inférieure. **a** Coupe sagittale schématique ; **b** aspect après incision du ligament falciforme du foie

La face crâniale du diaphragme

La face crâniale du diaphragme, convexe, a des rapports thoraciques. La partie centrale répond au péricarde et au cœur. La partie périphérique répond aux plèvres et aux poumons. Le péricarde répond à la foliole ventrale du centre tendineux qu'il déborde légèrement à gauche. Il adhère au diaphragme par les ligaments phréno-péricardiques.

Les plèvres répondent latéralement au diaphragme. La base des deux poumons répond au diaphragme par l'intermédiaire des plèvres mais les poumons ne s'étendent pas jusqu'aux insertions du diaphragme. Il existe donc au-dessus des insertions du diaphragme un sinus où la plèvre costale rentre en rapport avec la plèvre diaphragmatique.

Ainsi est constitué le recessus costo-diaphragmatique dans lequel glisse continuellement une lame mince du poumon lors des mouvements respiratoires. Cette lame descend en direction caudale au moment de l'inspiration et remonte au moment de l'expiration.

Le comblement pathologique de ce recessus est habituel dans les affections pleurales.

La face caudale du diaphragme

La face caudale du diaphragme, concave, a des rapports abdominaux et péritonéaux. Le péritoine recouvre toute son étendue sauf en deux points : l'area nuda du foie et l'aire du ligament falciforme du foie, toutes deux dépéritonisées.

Le diaphragme rentre en rapport directement avec la face dorsale du foie et de la veine cave inférieure dans l'area nuda délimitée par le ligament coronaire du foie et par ses prolongements qui sont les ligaments triangulaires droit et gauche (voir chap. 24).

La veine cave inférieure chemine dans sa gouttière hépatique qui est située dans l'area nuda du foie. Juste avant de traverser le diaphragme, la veine cave inférieure quitte sa gouttière hépatique mais reste en rapport avec le diaphragme : c'est le segment inter-hépato-diaphragmatique [Couinaud, 1963] qui est en arrière du ligament falciforme du foie. Après incision de la partie postérieure de ce ligament on découvre la veine cave inférieure et les principales veines hépatiques qui s'y jettent (fig. 5-17).

Le diaphragme entre aussi en rapport directement avec la face supérieure du foie dans l'aire délimitée par le ligament falciforme du foie.

Par l'intermédiaire du péritoine, la face caudale du diaphragme répond successivement, en allant de droite à gauche : au foie, à la grosse tubérosité de l'estomac et à la face latérale de la rate. Le ligament gastrophrénique unit la face dorsale du fundus à la paroi diaphragmatique.

Les fibres issues du ligament arqué latéral rentrent en rapport avec le pôle supérieur du rein et la glande surrénale qui sont dans la région rétropéritonéale. Nous avons déjà vu à ce niveau l'existence du hiatus lombo-costal et la possibilité de rapport direct entre la plèvre et la région rétropéritonéale.

Les piliers du diaphragme

Ils entrent en rapport avec la colonne vertébrale, les veines azygos et les troncs sympathiques par leur face postérieure.

Par leur face antérieure les piliers du diaphragme entrent en rapport avec :

– le pancréas et la partie horizontale du duodénum (troisième portion) qui les croisent horizontalement ;

– avec les vaisseaux pancréatiques et les vaisseaux rénaux ;

– avec les deux ganglions cœliaques droit et gauche, chacun reposant sur le pilier correspondant ;

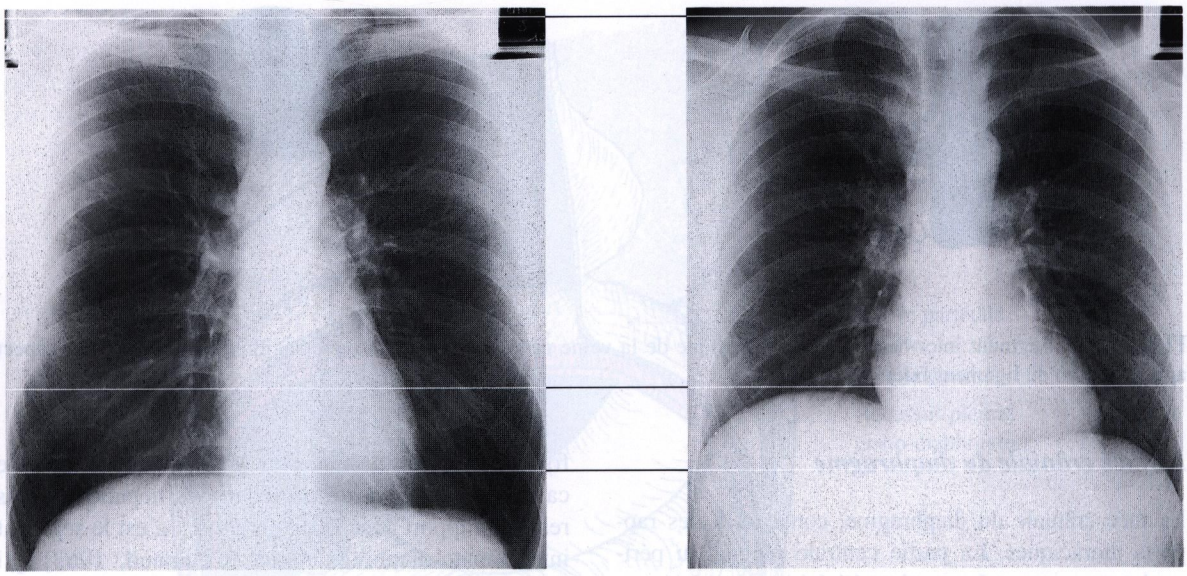

a b

Fig. 5-18a,b. Radiographie de face, des coupoles diaphragmatiques : **a** cliché de gauche : inspiration forcée ; **b** cliché de droite : expiration forcée. Les traits parallèles tracés entre les deux radiographies donnent les limites du jeu vertical du diaphragme

– avec la face postérieure du corps de l'estomac qui est séparée des piliers par la bourse omentale (arrière cavité des épiploons).

Anatomie fonctionnelle (fig. 5-18)

Le diaphragme est le muscle inspiratoire principal. Il a aussi une action sur la continence gastrique.

En se contractant le diaphragme augmente les trois diamètres du thorax.

La contraction diaphragmatique aplatit et abaisse la coupole musculo-tendineuse et ce faisant agrandit le diamètre vertical du thorax.

Dans un deuxième temps, le centre tendineux prend appui sur la masse incompressive des viscères et devient un point fixe. La contraction musculaire élève alors l'extrémité ventrale des côtes et le sternum. Etant donnés leur forme et leur mode d'articulation avec la colonne vertébrale, les arcs costaux ne peuvent s'élever sans se porter en même temps en avant et latéralement : ainsi sont agrandis les diamètres sagittal et transversal.

Son bon fonctionnement implique le maintien d'une pression intra-abdominale qui joue le rôle d'un billot physiologique grâce à la contraction des muscles antéro-latéraux des parois de l'abdomen.

Bibliographie

Argème M, Mambrini A, Lebreuil G, Guerinel G (1970) Dissection du muscle de Treitz. Bull Assoc Anat 147 : 76-86

Couinaud Cl (1963) Anatomie de l'abdomen, Doin, Paris

Crespy B, Delpero JR, Brunet C, Argème M (1984) Anatomical bases of the transhiatus approach to the greater splanchnic nerve. Anat Clin 6 : 247-254

Delattre JF, Palot JP, Ducasse A, Flament JB, Hureau J (1985) The crura of the diaphragm and diaphragmatic passage. Anat Clin 7 : 271-283

Gambarelli J, Richelme H, Guerinel G, Dor V, Dahl C (1962) A propos de la membrane phréno-œsophagaienne. Bull Assoc Anat 7 : 625

Guerrier Y, Thevenet A (1956) La région diaphragmatique antérieure. Bull Assoc Anat 90 : 620-633

Langman J (1984) Embryologie médicale. Masson, Paris

Mambrini A, Argème M, Housé JP, Isman H (1970) A propos de l'orifice aortique du diaphragme. Bull Assoc Anat 148 : 433-441

Pansky B (1986) Embryologie humaine. Ellipses. Edition Marketing, Paris

Rouvière H (1932) Anatomie des lymphatiques de l'homme. Masson, Paris, pp 190-197

Vichard P, Gentin F (1957) Contribution à l'étude anatomique des piliers du diaphragme. Bull Assoc Anat 92 : 1398-1402

Chapitre 6

Les muscles de l'abdomen

JPH Neidhardt

Paroi antéro-latérale de l'abdomen

On désigne sous ce nom l'ensemble des plans de couverture qui s'inscrivent dans un hexagone limité en haut par l'angle xiphoïdien, le rebord chondro-costal et les cartilages des deux dernières côtes, latéralement par la ligne axillaire moyenne, en bas par la partie ventrale du squelette pelvien et la symphyse pubienne. Nous envisagerons successivement :

- les plans superficiels : peau et tissu cellulaire sous-cutané,
- les plans musculo-aponévrotiques réalisant la complexe entretoise des muscles larges autour des muscles droits de l'abdomen,
- le fascia transversalis,
- la gaine des muscles droits de l'abdomen.

Parmi les points faibles de cette paroi nous envisagerons :

- l'anneau ombilical et la ligne blanche médiane,
- la région inguino-fémorale,
- la ligne semi-lunaire.

Plans cutanés et sous-cutanés

Leur structure, leur organisation influent sur le tracé des incisions chirurgicales. Leur vascularisation conditionne la mobilisation de lambeaux, les possibilités de libération en masse pour réaliser la couverture cutanée des viscères, le prélèvement de lambeaux libres pour les transplantations microchirurgicales.

La connaissance de leur innervation est importante sur le plan sémiologique, d'autant qu'il s'agit d'une zone privilégiée de projection des douleurs viscérales référées.

Structure et organisation

La peau est relativement mobile sur les plans musculo-aponévrotiques mais stabilisée dans sa partie médiane par ce point de "capiton" central qu'est l'ombilic. Le tissu cellulo-graisseux sous cutané forme un panniculé parfois fort épais, au sein duquel s'organise le fascia superficialis. Son architecture spatiale est dominée par l'existence de lignes de traction élastiques.

Ces lignes de traction traversent l'aire abdominale antéro-latérale, presque horizontales pour la partie sus-ombilicale, s'inclinant de plus en plus vers le bas, de façon à dessiner une arcature à concavité supérieure dont l'incurvation s'accroît vers la région pubienne. Ces lignes de traction élastiques déterminent chez certains sujets des plis transversaux que l'adiposité peut rendre très visibles et qui peuvent se transformer en véritable replis avec toute la pathologie superficielle qui s'attache à cette notion. Parmi ces plis transversaux, deux sont importants :

- le pli transversal sus-pubien qui passe un peu au dessous de la limite supérieure de la pilosité pubienne féminine. C'est dans ce pli qu'il convient de tracer l'incision de Pfannenstiel ;
- un deuxième pli sous-ombilical part un peu en dessous des épines iliaques antéro-supérieures et passe à mi-chemin entre l'ombilic et le pubis. Il sert à tracer l'incision de Mc Burney "horizontalisée", de ce fait peu sujette à distorsions et donnant une cicatrice esthétique.

Les cicatrices cutanées perpendiculaires à ces lignes de traction ont tendance à s'élargir. Les incisions obliques nécessitent le repérage des extrémités et du milieu de la plaie si l'on veut éviter une suture inharmonieuse.

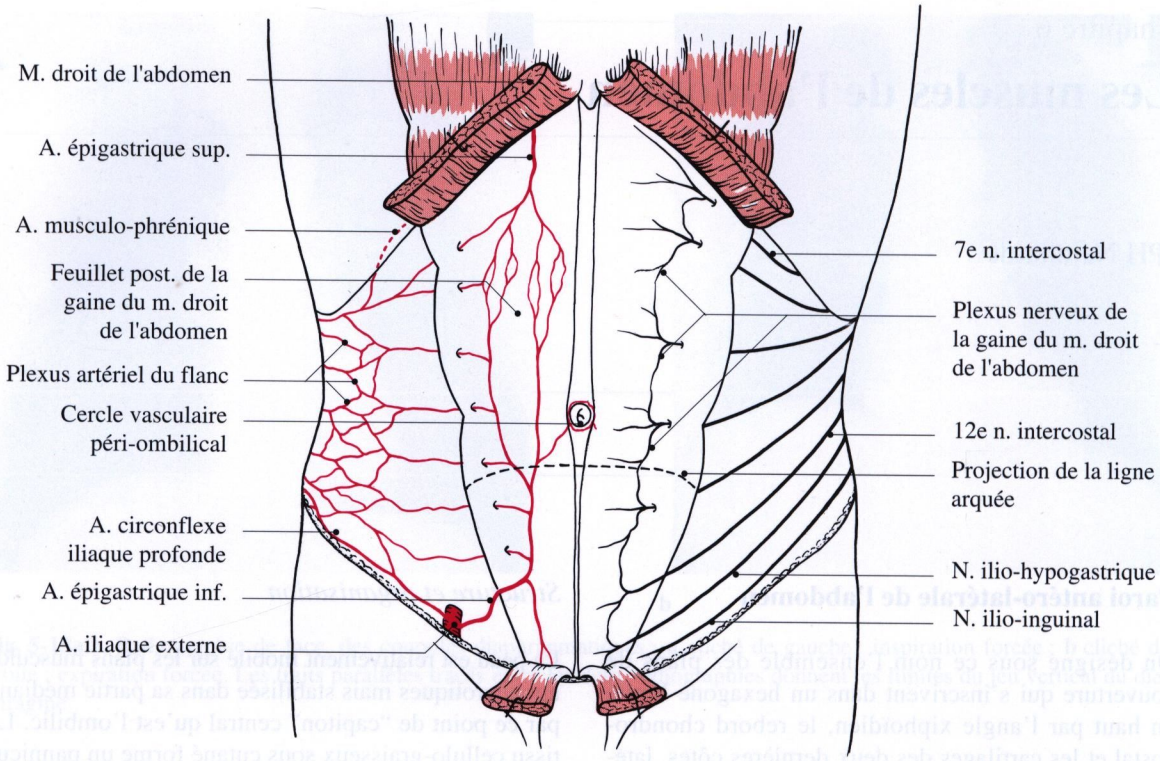

Fig. 6-1. Vascularisation et innervation des plans superficiels de la paroi abdominale antéro-latérale

Vascularisation des plans cutanés abdominaux

Vascularisation artérielle (fig. 6-1)

Les vaisseaux sont très abondants. La peau est "enracinée" dans le plan sous-jacent. Au niveau des muscles larges, à la face antérieure de la gaine des muscles droits, émergent de nombreux pédicules qui s'épanouissent sous les téguments. Un certain nombre d'entre-eux perforent l'aponévrose du muscle oblique externe (m. grand oblique) sur la ligne axillaire moyenne ; d'autres sortent par le feuillet antérieur de la gaine du muscle droit de l'abdomen (m. grand droit). Ils sont étagés, souvenir de la métamérisation régionale. On trouve le plus habituellement quatre pédicules sus-ombilicaux et trois sous-ombilicaux de chaque côté. L'ombilic lui même est entouré par quatre artères perforantes largement anastomosées (cercle péri-ombilical).

Ces artères perforantes, venues de la profondeur, sont alimentées par les vaisseaux latéraux de la paroi abdominale, c'est-à-dire les dernières artères intercostales et les artères lombales (a. lombaires). Celles-ci sont elles-mêmes largement anastomosées avec le réseau circonflexe iliaque profond.

A ces pédicules venus de la profondeur, s'ajoutent des pédicules cutanés spécifiques à trajet ascendant, venant de la région inguinale. L'artère épigastrique superficielle et l'artère circonflexe iliaque superficielle, branches de l'artère fémorale, réalisent une véritable pince vasculaire qui prend entre ses branches une grande partie de la paroi abdominale antéro-latérale. Elles sont largement anastomosées entre elles et avec le réseau profond.

Leur territoire déborde de quelques centimètres la ligne médiane et s'épuise crânialement à mi-distance entre l'ombilic et l'appendice xiphoïde. Il est donc possible de mobiliser des lambeaux cutanés à pédicule inférieur. La mobilisation étendue, ou franchissant la ligne médiane, compromet toutefois l'apport artériel des pédicules perforants et peut exposer à des nécroses de la partie supérieure du lambeau mais il est, au moins théoriquement, possible de mobiliser complètement la peau de la région sous-ombilicale du plan musculo-aponévrotique sous-jacent sans compromettre sa vitalité.

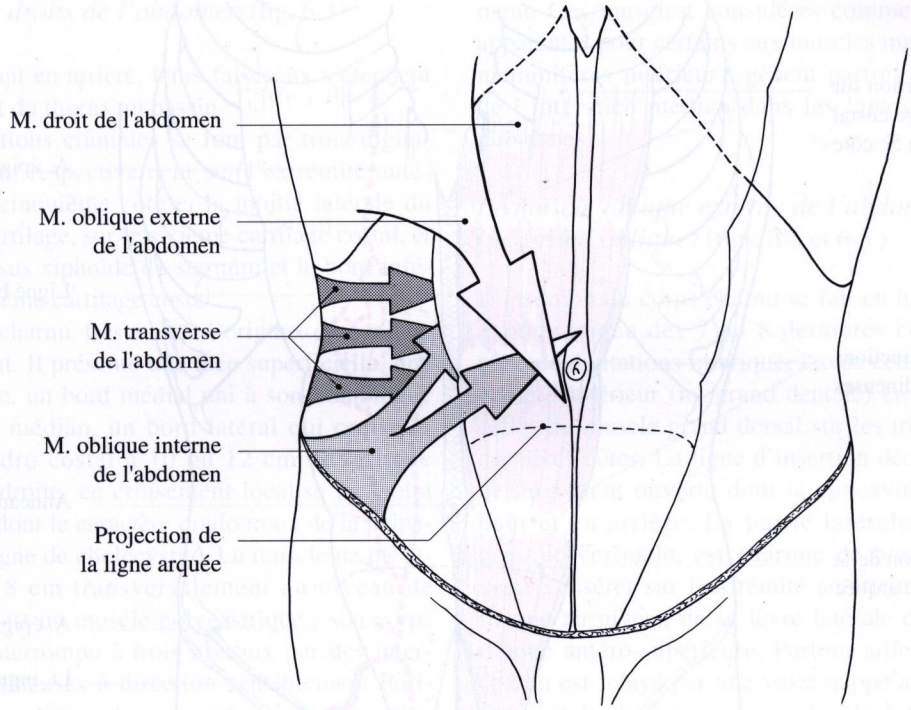

Fig. 6-2. Disposition schématique et direction des muscles antéro-latéraux de l'abdomen

Drainage veineux

Se calquant sur la disposition artérielle, le réseau veineux représente une voie anastomotique possible cave supérieure-cave inférieure entre les veines fémorales et les veines intercostales.

Au niveau de l'ombilic, il communique crânialement avec le système veineux du ligament rond du foie parfois reperméabilisé (syndrome de Cruveilhier-Baumgarten) et caudalement avec les veines du pelvis le long de la gaine allantoïdienne. Ces points seront envisagés avec l'étude de la région ombilicale.

Drainage lymphatique

Il est extrêmement diffus et se fait d'une façon centrifuge à partir de l'ombilic, lui-même communiquant avec les réseaux profonds hépatiques et pelviens. Les lymphatiques gagnent la région inguinale, les troncs lymphatiques profonds de la région lombaire latéralement et crânialement, le système des lymphatiques intercostaux et thoraciques internes.

Ces lymphatiques dessinent sur les côtés une chaîne qui correspond à la ligne mammaire et le long de laquelle peuvent d'ailleurs essaimer des nodules néoplasiques issus du sein ou d'une mamelle surnuméraire.

Les muscles antéro-latéraux de l'abdomen

Ce sont des muscles plats, disposés en plusieurs couches de direction respectivement : verticale (m. droit de l'abdomen), oblique (m. oblique externe et oblique interne de l'abdomen), et transversale (m. transverse de l'abdomen) (fig. 6-2).

A l'exception des muscles droits de l'abdomen, ils comportent un corps charnu plus ou moins étendu, prolongé par des aponévroses, plans fibreux s'étendant à distance, passant en avant et en arrière des muscles droits.

Ces aponévroses constituent une gaine fibreuse : la gaine des muscles droits de l'abdomen.

Les muscles antéro-latéraux de l'abdomen forment l'appareil de soutien viscéral, d'où le terme de sangle abdominale ; ils interviennent dans la mécanique respiratoire, le muscle transverse ayant le rôle majeur. C'est à travers eux que l'on palpe les viscères abdominaux, c'est leur réaction (défense ou contracture) qui traduit la souffrance péritonéale.

La plupart des voies d'abord chirurgicales de l'abdomen (laparotomies, éthymologiquement incisions du flanc, ou mieux coeliotomies) sont détermi-

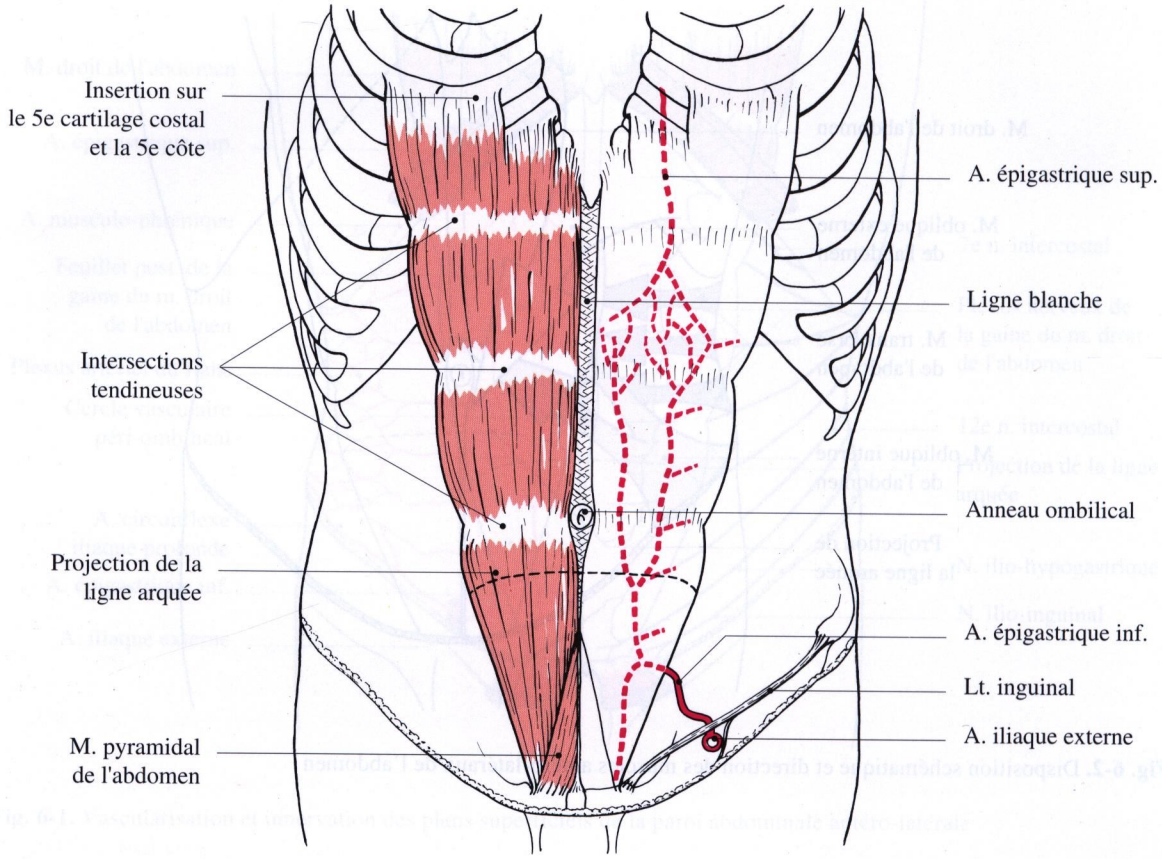

Fig. 6-3. Vue antérieure des muscles droits de l'abdomen

nées en fonction de la position, de la vascularisation et de l'innervation de ces muscles. C'est enfin à travers cette paroi musculo-aponévrotique ou à son voisinage immédiat que les viscères peuvent faire protrusion, profitant de points faibles, siège classique des hernies. Les plus fréquentes sont :

- médianes, siégeant au niveau de l'anneau ombilical ou de la ligne blanche médiane,
- inguinales, dans la partie inférieure et latérale de l'abdomen,
- fémorales (dites crurales) à la jonction de la paroi abdominale et de la racine de la cuisse.

La fréquence de ces insuffisances pariétales suffirait à elle seule à faire de cette paroi musculaire un ensemble hautement chirurgical.

La paroi abdominale antéro-latérale s'organise autour de deux piliers verticaux, les muscles droits de l'abdomen, disposés de part et d'autre de la ligne médiane, tendus entre le rebord thoracique antéro-inférieur et la région pubienne.

Ils sont flanqués à droite et à gauche par les trois muscles "larges" aux directions croisées, qui sont de la superficie à la profondeur :

- le muscle oblique externe de l'abdomen (m grand oblique) aux faisceaux issus de la face externe du thorax, à la direction générale oblique caudalement et médialement ;
- le muscle oblique interne de l'abdomen (m. petit oblique) dont le corps charnu naît essentiellement de la crête iliaque et dont les faisceaux se dirigent crânialement et médialement ;
- le muscle transverse de l'abdomen aux fibres horizontales, véritable "sangle" de l'abdomen au sens propre du terme.

Les aponévroses issues de ces muscles larges, dirigées vers la ligne médiane, enveloppent les muscles droits, forment leur gaine et se fusionnent sur la ligne médiane en un raphé médian de l'abdomen, interrompu à mi-hauteur par l'ombilic : *la ligne blanche*.

La face profonde de cette paroi musculaire est revêtue d'un voile fibreux, tenu vers le haut, résistant vers le bas : le fascia transversalis dont l'importance chirurgicale est grande.

Les muscles droits de l'abdomen (fig. 6-3)

Aplatis d'avant en arrière, leurs faisceaux s'étendent verticalement du thorax au bassin.

Les insertions crâniales se font par trois digitations se fixant respectivement sur l'extrémité antérieure de la cinquième côte et la moitié latérale du cinquième cartilage, sur le sixième cartilage costal, et sur le processus xiphoïde du sternum et le bord inférieur du septième cartilage costal.

Le corps charnu, très étalé à l'origine, descend en se rétrécissant. Il présente une face superficielle, une face profonde, un bord médial uni à son homologue par le raphé médian, un bord latéral qui croise le rebord chondro-costal à 10 ou 12 cm de la ligne médiane. A droite, ce croisement localise le "point vésiculaire" dont le caractère douloureux de la palpation est un signe de cholécystite. Le muscle ne mesure plus que 8 cm transversalement au niveau de l'ombilic. C'est un muscle polygastrique : son corps charnu est interrompu à trois niveaux par des intersections tendineuses à direction sensiblement horizontale, incomplètes, plus marquées en avant qu'en arrière, la plus basse correspondant au niveau de l'ombilic ; une quatrième peut être ébauchée sous ce niveau dans 30 % des cas.

Ces intersections sont la marque résiduelle de la métamérisation primitive de la paroi abdominale et peuvent être considérées comme des équivalents de côtes abdominales. Elles sont accompagnées par un pédicule vasculo-nerveux qui chemine en dessous d'elles. Leur section verticale est donc assez hémorragique. Elles adhèrent au feuillet superficiel de la gaine des droits.

L'insertion caudale du muscle droit de l'abdomen, se fait par un tendon aplati de 4 cm de large qui se fixe sur la face ventrale de la branche crâniale du pubis, entre le tubercule pubien (épine du pubis) et l'angle du pubis. Cette insertion déborde sur la face ventrale de la symphyse pubienne qu'elle renforce.

Anatomie appliquée : le muscle droit, pédiculisé sur ses insertions crâniales peut être utilisé pour réaliser une plastie mammaire après chirurgie d'exérèse.

Les muscles pyramidaux de l'abdomen (fig. 6-3)

Ces petits muscles s'étendent en direction crâniale à partir du pubis en avant des insertions terminales du muscle droit jusqu'à mi-hauteur de la ligne blanche médiane sous-ombilicale, masquant en partie la face superficielle du muscle droit. Très variables, ils peuvent atteindre l'ombilic, ou manquer totalement dans 10 % des cas. Ils sont parfois segmentés transversalement. Ces muscles, considérés comme résiduels et apparentés pour certains aux muscles marsupiaux des mammifères inférieurs, gênent parfois la recherche de l'interstice médian dans les laparotomies sus-pubiennes.

Le muscle oblique externe de l'abdomen (m. grand oblique) (figs. 6-4 et 6-5)

L'insertion du corps charnu se fait en haut, à la face exothoracique des 7 ou 8 dernières côtes par une série de digitations imbriquées avec celles du muscle dentelé antérieur (m. grand dentelé) en haut et avec celles du muscle grand dorsal sur les trois ou quatre dernières côtes. La ligne d'insertion décrit une courbe largement ouverte dont la concavité regarde en haut et en arrière. La partie latérale du muscle, presque verticale, est charnue de bout en bout et vient s'insérer sur l'extrémité antérieure de la crête iliaque au niveau de sa lèvre latérale et sur l'épine iliaque antéro-supérieure. Partout ailleurs, le corps charnu est relayé par une vaste nappe aponévrotique qui s'étale du processus xiphoïde à la symphyse pubienne, passant en avant du muscle grand droit, entrecroisant ses fibres avec celles du côté opposé sur toute la hauteur de la ligne blanche.

Le bord inférieur de cette aponévrose, tendue de l'épine iliaque antéro-supérieure au tubercule pubien, légèrement recourbé en arrière à la façon d'une gouttière, forme le ligament inguinal (arcade crurale) qui délimite avec le rebord antérieur de l'os coxal un large passage subdivisé par l'arcade ilio-pectinée en deux orifices : l'orifice musculaire latéralement et l'orifice vasculaire médialement (fig. 6-6). Le ligament inguinal comporte classiquement trois ordres de fibres :

- des fibres propres tendues de l'épine iliaque antéro-supérieure au tubercule pubien (ligament inguinal externe de Henlé) ;
- les fibres de l'aponévrose du muscle oblique externe qui s'enroulent autour des précédentes d'avant en arrière et de dehors en dedans ;
- des fibres propres plus profondes renforçant les précédentes et adhérant au fascia transversalis (bandelette ilio-pubienne de Thomson).

A la partie inféro-médiale de l'aponévrose, entre le tubercule pubien et la symphyse, s'ouvre une fente triangulaire allongée vers le haut, limitée par des renforcements fibreux : le pilier latéral et le pilier médial (figs. 6-5 et 6-7).

Le pilier latéral s'insère en grande partie sur le tubercule pubien, certaines de ses fibres vont jusqu'à la surface angulaire du pubis, d'autres s'incurvent

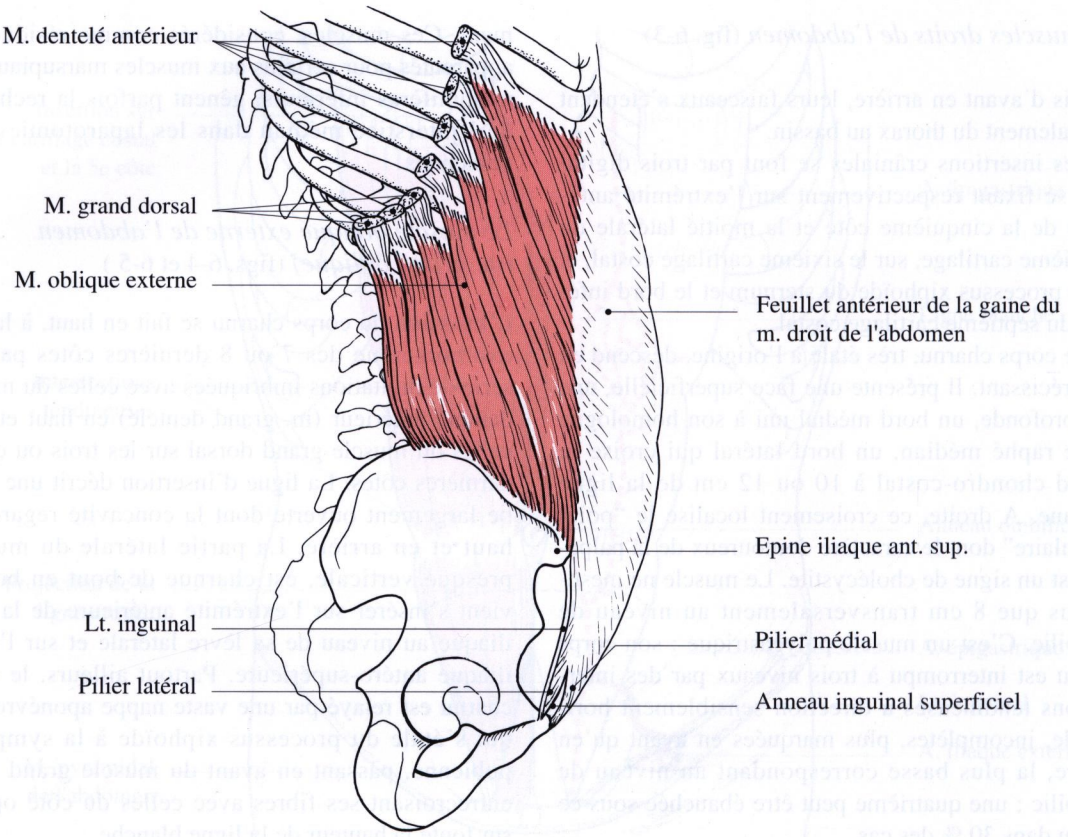

Fig. 6-4. Vue latérale du muscle oblique externe de l'abdomen

pour rejoindre le pecten du pubis (crête pectinéale) et forment le ligament réfléchi ou lacunaire (l. de Gimbernat).

Le pilier médial s'entrecroise sur la ligne médiane avec celui du côté opposé et se termine sur la surface angulaire et le tubercule pubien contro-latéraux. La fente aponévrotique située entre ces deux piliers est limitée vers le haut par des fibres transversales intercrurales (fibres arciformes) et vers le bas en profondeur par des expansions du muscle oblique externe du côté opposé, formant le pilier réfléchi (pilier postérieur). Ainsi se trouve délimité l'anneau inguinal superficiel où passe le cordon spermatique qui devient sous cutané à ce niveau.

Le calibre normal de cet orifice chez l'homme lui permet d'admettre la pulpe de l'index, classiquement revêtue du tégument scrotal que l'on refoule, ce qui permet d'apprécier la béance de l'anneau et l'expansion à la toux d'une éventuelle hernie sous-jacente. Chez la femme, cet orifice ne livre passage qu'au ligament rond utérin de faible calibre. Les hernies y sont rares.

Anatomie fonctionnelle : le muscle oblique externe agit comme abaisseur des côtes, c'est donc un muscle expirateur ; il rapproche ainsi le bassin du thorax, et, lorsqu'il se contracte unilatéralement, il entraîne l'abaissement et la rotation vers le côté opposé de l'hémithorax correspondant.

Le muscle oblique interne de l'abdomen (fig. 6-8)

On le décrit habituellement à partir du corps charnu qui s'insère sur le squelette pelvien, s'étale en éventail crânialement et médialement et se prolonge par une aponévrose qui constitue l'essentiel de la gaine du muscle droit de l'abdomen. Il se fixe en bas sur les deux-tiers antérieurs de la crête iliaque, sur sa ligne intermédiaire ; dans sa partie dorsale, il s'attache sur le fascia thoraco-lombaire qui enveloppe les muscles érecteurs du rachis. En avant, les faisceaux s'attachent à la face profonde du ligament inguinal recourbé en gouttière, sur son tiers latéral.

Le corps musculaire forme un éventail charnu, s'étalant en haut, en dedans et en avant. Les fais-

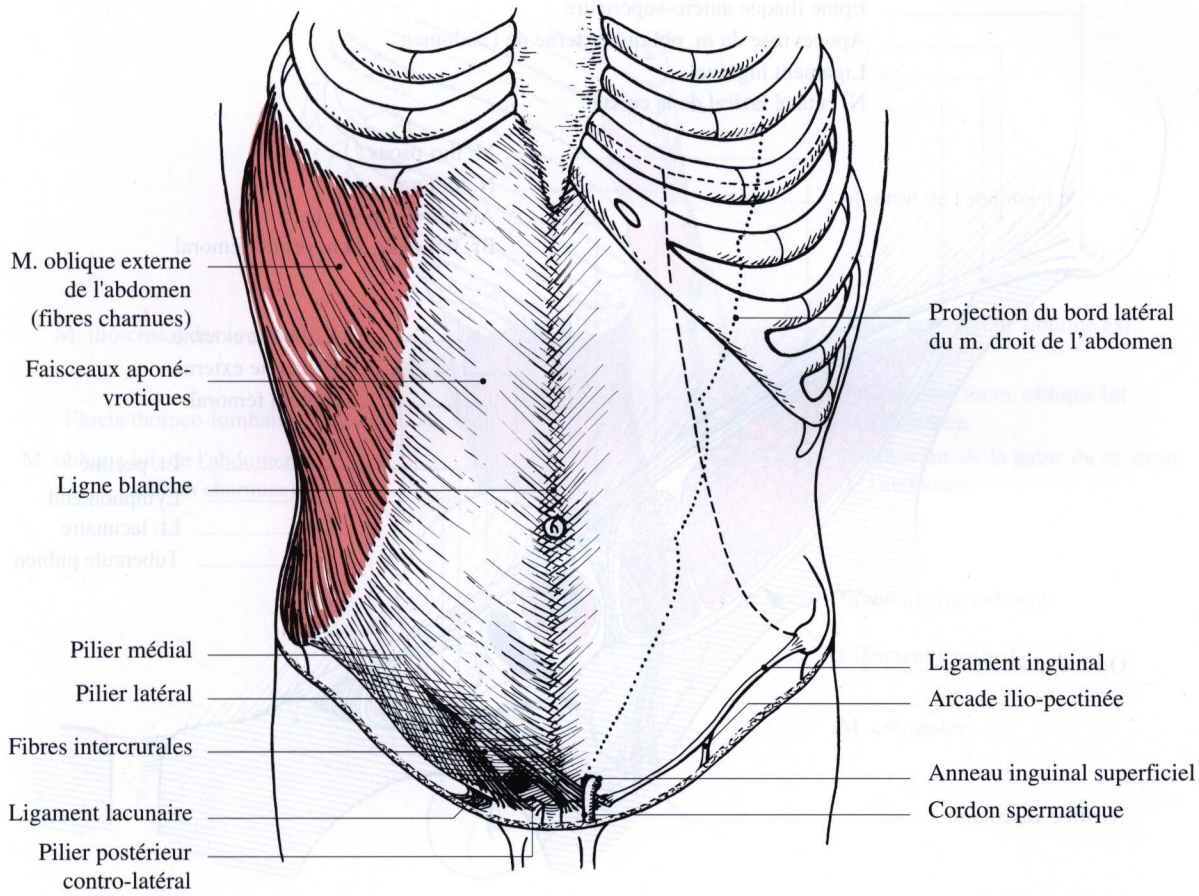

Fig. 6-5. Vue antérieure du muscle oblique externe de l'abdomen

ceaux dorsaux, charnus de bout en bout, se fixent sur les cartilages des trois dernières côtes. Les faisceaux ventraux sont relayés par une aponévrose comparable à celle du muscle oblique externe qui s'étend jusqu'à la ligne blanche médiane. La disposition de cette aponévrose est déterminante pour la constitution de la gaine du muscle droit de l'abdomen : sur les deux-tiers crâniaux de la hauteur de ce muscle, l'aponévrose du muscle oblique interne se dédouble au bord latéral du muscle droit en une lame antérieure et une lame postérieure qui enveloppent le muscle pour se rejoindre à son bord médial et s'y fusionner avec les autres plans aponévrotiques constitutifs de la ligne blanche médiane. Au niveau du tiers caudal, l'aponévrose passe en avant du muscle droit, laissant à découvert sa face postérieure. L'interruption bien marquée du feuillet postérieur dessine une ligne courbe à concavité inférieure qui barre la face profonde du droit : c'est la ligne arquée (arcade de Douglas). La transition est parfois moins nette et l'on a alors proposé le nom de zone arquée. Les faisceaux charnus fixés sur le tiers latéral du ligament inguinal ont une direction horizontale, voire légèrement arciforme en bas et en dedans. Ils surplombent les deux-tiers internes du ligament inguinal pour se perdre en avant du muscle droit de l'abdomen, un peu au dessus de son tendon. Ce chevron musculaire parfois tissé de fibres aponévrotiques forme avec les fibres sous-jacentes du muscle transverse *la faux inguinale* dont la partie médiale, réellement aponévrotique, porte le nom de tendon conjoint. Triangulaire à base inférieure, ce tendon s'insère sur le bord supérieur du pubis et de la symphyse pubienne, en avant des insertions du muscle droit de l'abdomen et du muscle pyramidal (fig. 6-20).

Le muscle crémaster : quelques faisceaux charnus se détachent du bord inférieur du muscle oblique interne et, renforcés par des éléments venus du ligament inguinal, enrobent le cordon spermatique formant la tunique musculaire crémastérienne ou muscle

Epine iliaque antéro-supérieure
Aponévrose du m. oblique externe de l'abdomen
Ligament inguinal
N. cutané latéral de la cuisse
M. ilio-psoas
N. fémoral
Arcade ilio-pectinée
Br. fémorale du n. génito fémoral
A. iliaque externe
V. iliaque externe
Septum fémoral
Lt. pectiné
Lymphonœud
Lt. lacunaire
Tubercule pubien
Orifice musculaire
Orifice vasculaire

Fig. 6-6. Etage fémoral de la région inguino-fémorale : les orifices musculaire et vasculaire avec leur contenu

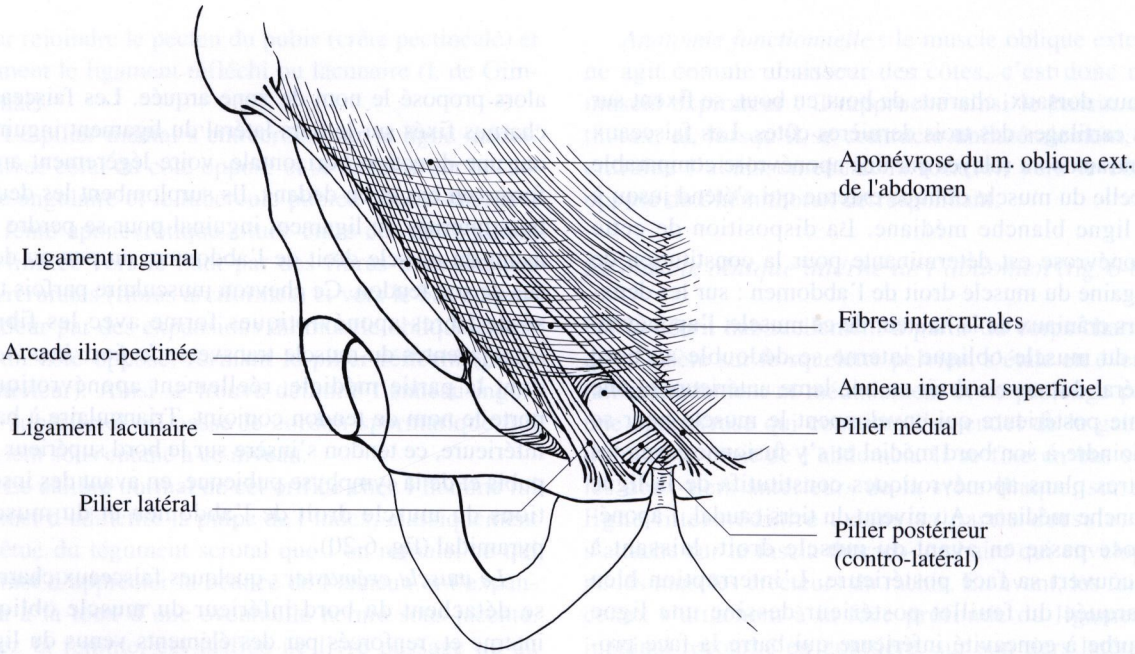

Fig. 6-7. Les piliers de l'aponévrose du muscle oblique externe de l'abdomen et l'anneau inguinal superficiel

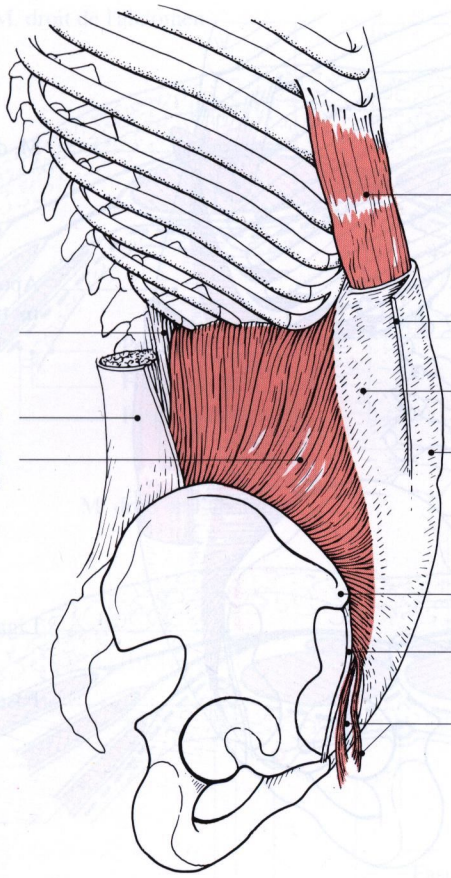

Fig. 6-8. Vue latérale du muscle oblique interne de l'abdomen

crémaster (c'est-à-dire suspenseur du testicule).

Il comporte deux faisceaux, l'un médial, l'autre latéral, situés respectivement en dedans et en dehors du cordon spermatique. C'est le crémaster qui attire le testicule à l'anneau inguinal en cas de contracture de la paroi abdominale. Sa résection est recommandée lors de la dissection du cordon spermatique, dans la cure d'une hernie inguinale.

Anatomie fonctionnelle : elle est comparable à celle du muscle oblique externe, mais en action unilatérale, il est rotateur et abaisseur du thorax du côté homologue.

Le muscle transverse de l'abdomen (fig. 6-9)

Muscle fondamental de la paroi antéro-latérale, il joue un rôle majeur dans la contention des viscères et la mécanique respiratoire. D'un point de vue chirurgical, c'est lui qui écarte les lèvres des incisions médianes, incitant dans certains cas à préférer les abords horizontaux, moins menacés par les déhiscences post-opératoires. Cette vaste enveloppe musculaire s'étend du thorax à la colonne lombale et au bassin. La direction des faisceaux musculaires étant horizontale, le muscle sera décrit de haut en bas.

Les insertions crâniales, chondro-costales, se font à la face profonde des six dernières côtes, à la jonction avec leurs cartilages, à l'intérieur même de l'enceinte thoracique, par des digitations fibreuses imbriquées avec les faisceaux diaphragmatiques. Les insertions dorsales, costo-lombo-transversaires, se font sur le sommet des processus costiformes de la douzième vertèbre thoracique et des cinq vertèbres lombales ainsi que sur le fascia thoraco-lombaire, par l'intermédiaire d'une bande aponévrotique : l'aponévrose postérieure du transverse. Les insertions caudales, ilio-inguinales, se font sur la moitié antérieure de la crête iliaque, au niveau de sa lèvre médiale et sur l'épine iliaque antéro-supérieure et, à l'instar du muscle oblique interne, sur le tiers ou la moitié latérale du ligament inguinal.

Les faisceaux charnus sont prolongés dans le sens

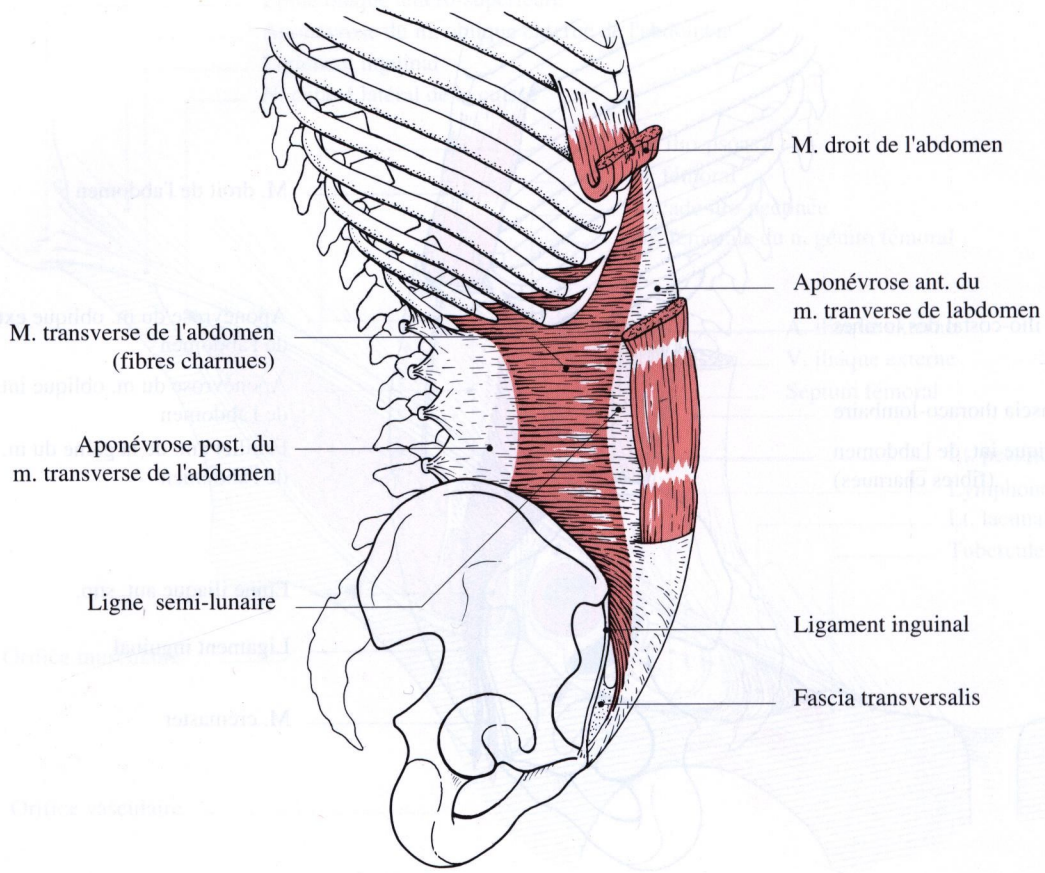

Fig. 6-9. Vue latérale du muscle transverse de l'abdomen

ventro-médial par l'aponévrose antérieure du muscle transverse qui passe derrière le muscle droit de l'abdomen pour se fusionner aux autres aponévroses au niveau de la ligne blanche médiane. Cette disposition concerne les deux-tiers crâniaux du muscle droit ; au tiers caudal, l'aponévrose se reporte en avant du muscle droit, la ligne de passage correspond à la ligne arquée déjà dessinée par le muscle oblique interne.

Les faisceaux issus du ligament inguinal ont la même disposition que ceux du muscle oblique interne : plus ou moins confondus avec la partie inférieure de ce dernier, ils forment latéralement la faux inguinale et médialement le tendon conjoint.

La ligne frontalière entre le corps charnu du muscle transverse et son aponévrose antérieure n'est pas verticale mais décrit une ligne sinueuse : la ligne semi-lunaire (initialement décrite par Spiegel comme étant la ligne de séparation commune des portions aponévrotiques et musculaires des trois muscles larges de l'abdomen, ce qui est inexact). Le corps charnu s'insinue franchement derrière le muscle droit à sa partie crâniale ; il se reporte en dehors dans sa partie caudale, en particulier au niveau de l'épine iliaque antéro-supérieure. Il faut en tenir compte lors des incisions par dissociation des muscles larges, telle l'incision de Mc Burney utilisée dans les appendicectomies.

Le fascia transversalis est une enveloppe fibreuse située à la face profonde du muscle transverse de l'abdomen qui recouvre la graisse du fascia propria qui la sépare du péritoine pariétal. Peu développée, insignifiante à la partie crâniale de la cavité abdominale, elle se renforce au contraire dans sa partie caudale au point d'y acquérir les qualités d'une véritable aponévrose et d'offrir un plan résistant, permettant les raphies ou plasties utilisées dans les cures de hernies inguinales et fémorales. Le fascia transversalis déborde le bord inférieur de la faux inguinale, adhère à la partie profonde du ligament inguinal et se pro-

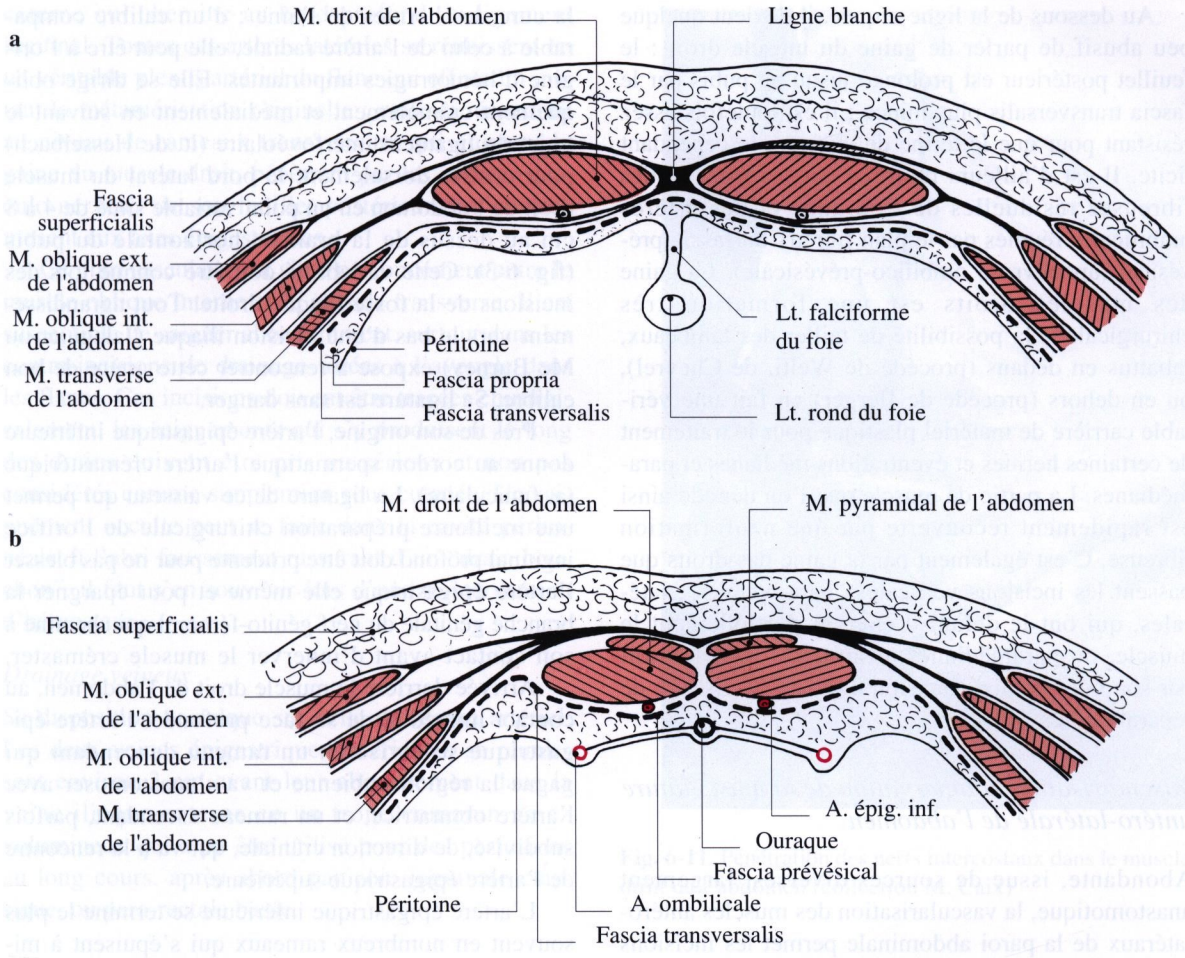

Fig. 6-10 a,b. Coupe semi-schématique de la gaine des muscles droits de l'abdomen **a** au-dessus de la ligne arquée, **b** au-dessous de la ligne arquée

longe jusqu'aux aponévroses de la cuisse et la gaine des vaisseaux fémoraux. S'évaginant en manche de veste, le fascia revêt le pédicule testiculaire, formant ainsi le fascia spermatique interne (tunique fibreuse profonde du cordon).

Gaine des muscles droits de l'abdomen
(fig. 6-10a,b)

Elle n'est complète que sur les deux-tiers crâniaux de ces muscles. Constituée par le dédoublement de l'aponévrose du muscle oblique interne, elle est renforcée en arrière par le muscle transverse et en avant par l'aponévrose du muscle oblique externe. Les trousseaux fibreux qui la constituent sont d'obliquité croissante vers le bas pour le feuillet superficiel, plutôt horizontaux pour le feuillet profond, ce qui souligne l'importance réelle du muscle transverse dans sa constitution. Cela explique aussi que les lâchages suturaires après laparotomie médiane commencent généralement par une déchirure du feuillet profond, surtout si l'on utilise des points simples transversaux.

Le muscle droit de l'abdomen adhère au feuillet antérieur de sa gaine au niveau des intersections tendineuses. Cela permet, lorsque la gaine est utilisée comme matériel de plastie pour le traitement de certaines éventrations, d'exercer une traction sur le muscle droit et de l'étaler devant le défect pariétal (autoplastie d'étalement). Cette propriété n'est pas retrouvée au dessous des intersections tendineuses où le muscle droit est libre dans son étui.

Au dessous de la ligne arquée, il devient quelque peu abusif de parler de gaine du muscle droit : le feuillet postérieur est prolongé jusqu'au pubis par le fascia transversalis plus mince ; il est toutefois assez résistant pour que le terme de gaine reste cependant licite. Il est d'ailleurs renforcé par les trois cordes fibreuses résiduelles de l'ouraque et des artères ombilicales réunies par le plan fibreux du fascia prévésical (aponévrose ombilico-prévésicale). La gaine des muscles droits est une formation très chirurgicale : la possibilité de tailler des lambeaux, rabattus en dedans (procédé de Welti, de Chevrel), ou en dehors (procédé de Berger) en fait une véritable carrière de matériel plastique pour le traitement de certaines hernies et éventrations médianes et paramédianes. La partie de muscle que l'on dénude ainsi est rapidement recouverte par une néoformation fibreuse. C'est également par la gaine des droits que passent les incisions verticales "para-rectales", latérales, qui ont le défaut d'énerver partiellement le muscle, ou paramédianes, écartant le muscle droit par son bord médial (incision dite "en coulisse") de réparation très solide.

Vascularisation et innervation de la musculature antéro-latérale de l'abdomen

Abondante, issue de sources diverses, largement anastomotique, la vascularisation des muscles antéro-latéraux de la paroi abdominale permet les incisions et les lambeaux les plus variés sans risque sérieux de dévitalisation. L'innervation est moins complaisante. L'existence d'anciennes incisions créant des barrages vasculaires cicatriciels plus ou moins complets doit toujours être prise en considération lors d'interventions itératives.

Vascularisation artérielle

Son organisation est simple : un axe artériel vertical épigastrique, situé à la face profonde des muscles droits reçoit des apports transversaux étagés venus des dernières artères intercostales, des artères lombales et de l'artère circonflexe iliaque profonde (fig. 6-1). Cet axe vertical est formé par l'artère épigastrique inférieure, issue de l'artère iliaque externe qui s'anastomose au tiers crânial du muscle droit avec l'artère épigastrique supérieure, branche abdominale de l'artère thoracique interne (a. mammaire interne).

L'artère épigastrique inférieure naît de l'artère iliaque externe en arrière de l'anneau inguinal profond qu'elle contourne sur son bord médial, constituant à la fois un repère chirurgical et un danger dans la cure des hernies de l'aine ; d'un calibre comparable à celui de l'artère radiale, elle peut être à l'origine d'hémorragies importantes. Elle se dirige obliquement crânialement et médialement en suivant le trajet du ligament interfovéolaire (lt. de Hesselbach) pour croiser dorsalement le bord latéral du muscle droit de l'abdomen en un point variable situé de 4 à 8 cm au dessus de la branche horizontale du pubis (fig. 6-3). Cette variabilité doit être connue lors des incisions de la fosse iliaque droite. Tout agrandissement vers le bas d'une incision iliaque (Jalaguier ou Mc Burney) expose à rencontrer cette artère de bon calibre. Sa ligature est sans danger.

Près de son origine, l'artère épigastrique inférieure donne au cordon spermatique l'artère crémastérique (a. funiculaire). La ligature de ce vaisseau qui permet une meilleure préparation chirurgicale de l'orifice inguinal profond doit être prudente pour ne pas blesser l'artère épigastrique elle-même et pour épargner la branche génitale du nerf génito-fémoral qui chemine à son contact avant d'innerver le muscle crémaster.

Arrivée derrière le muscle droit de l'abdomen, au contact immédiat de sa face profonde, l'artère épigastrique se divise en un rameau descendant qui gagne la région pubienne et va s'anastomoser avec l'artère obturatrice, et un rameau ascendant, parfois subdivisé, de direction crâniale, qui va à la rencontre de l'artère épigastrique supérieure.

L'artère épigastrique inférieure se termine le plus souvent en nombreux rameaux qui s'épuisent à mi-distance du processus xiphoïde et de l'ombilic. La communication à plein canal des artères épigastriques inférieure et supérieure n'existe que dans 20 % des cas.

L'artère épigastrique supérieure est la branche abdominale de l'artère thoracique interne (a. mammaire interne). Elle gagne la face postérieure du muscle droit en passant entre les insertions xiphoïdiennes et chondro-costales du diaphragme (fente de Larrey). Vaisseau de faible calibre, son hémostase ne pose pas de problème dans les transsections des muscles droits.

La dominance de l'artère épigastrique inférieure est évidente dans les incisions bi-souscostales où la tranche de section inférieure saigne toujours abondamment.

Le système latéral est alimenté par le rameau diaphragmatique de l'artère thoracique interne anastomosé avec les dernières artères intercostales, qui se prolongent dans l'aire abdominale. Plus bas, les artères lombales prennent le relais, renforcées au dessus de la crête iliaque par l'artère circonflexe iliaque profonde, branche collatérale de l'artère iliaque

externe qui chemine au bord profond du ligament inguinal. Toutes ces artères latérales se réunissent en un véritable plexus artériel du flanc qui efface un instant la métamérisation originelle ; celle-ci réapparaît au niveau de rameaux transversaux qui gagnent la gaine du muscle droit, pénètrent par les orifices vasculo-nerveux de son feuillet postérieur et s'anastomosent aux axes épigastriques.

Ce plan vasculaire est situé profondément entre le muscle oblique interne et le muscle transverse. Il est susceptible de saigner abondamment, surtout dans les contre-incisions de drainage forées à l'aveugle dans les flancs. Ces incisions doivent être tracées chirurgicalement, les saignements qui s'y produisent le long des drains doivent être pris au sérieux et non pas considérés comme simplement sous-cutanés. Un saignement occulte peut se faire dans la cavité péritonéale, à l'abri faussement rassurant d'un "drain bouchon". il faut s'en souvenir lors d'une réintervention d'hémostase.

Drainage veineux

Sa disposition se calque sur celle du réseau artériel. Les deux veines épigastriques inférieures se réunissent environ 3 cm avant leur abouchement dans la veine iliaque externe en un tronc commun assez volumineux qui a pu être utilisé pour des perfusions au long cours, après abord par voie inguinale classique, ou para-rectale basse.

Drainage lymphatique (voir chap. 30)

Vers le haut, il se fait vers les chaînes thoraciques internes, latéralement vers les lymphatiques lombales, en bas vers la chaîne iliaque externe et les noeuds lymphatiques inguinaux. L'ombilic représente une ouverture vers les chaînes lymphatiques profondes du bassin et du ligament rond du foie comme en témoignent les nodules de perméation ombilicaux des tumeurs intra abdominales.

Innervation (fig. 6-1)

Elle est assurée par les nerfs intercostaux, à partir du cinquième (pour la partie crâniale du muscle oblique externe et du muscle droit de l'abdomen) mais surtout du septième au onzième, par le nerf sous-costal (improprement appelé douzième nerf intercostal) et les racines L1 et L2 du plexus lombal, d'où naissent les nerfs ilio-hypogastrique (n. grand abdomino-génital), ilio-inguinal (n. petit abdomino-génital) (L1) et génito-fémoral (n. génito-crural) (L2).

La direction générale de ces nerfs est oblique en bas, en dedans et en avant. Ils cheminent entre les

Fig. 6-11. Pénétration des nerfs intercostaux dans le muscle droit de l'abdomen (collection M. Caix)

muscles transverse et oblique interne, puis entre les muscles oblique interne et oblique externe avant de pénétrer dans la gaine du muscle droit par le feuillet profond (fig. 6-11). Ils sont plus ou moins menacés dans les incisions abdominales autres que la coeliotomie médiane, ou son équivalent la paramédiane "en coulisse" décrite plus haut.

• Disposition détaillée

Les septième, huitième et neuvième nerfs intercostaux se terminent dans la partie sus-ombilicale du muscle droit, mais à la différence des descriptions classiques, les deux premiers ont un trajet récurrent crânial et médial qui leur fait suivre la direction générale du rebord chondro-costal. Ils sont relativement protégés. Une incision sous-costale tracée à deux travers de doigt sous ce rebord doit les épargner. Le neuvième et le dixième nerfs sont plus menacés mais comme il faut sectionner au moins trois nerfs intercostaux pour entraîner une paralysie définitive d'un segment du muscle droit, l'incision sous-costale très utilisée en chirurgie biliaire est

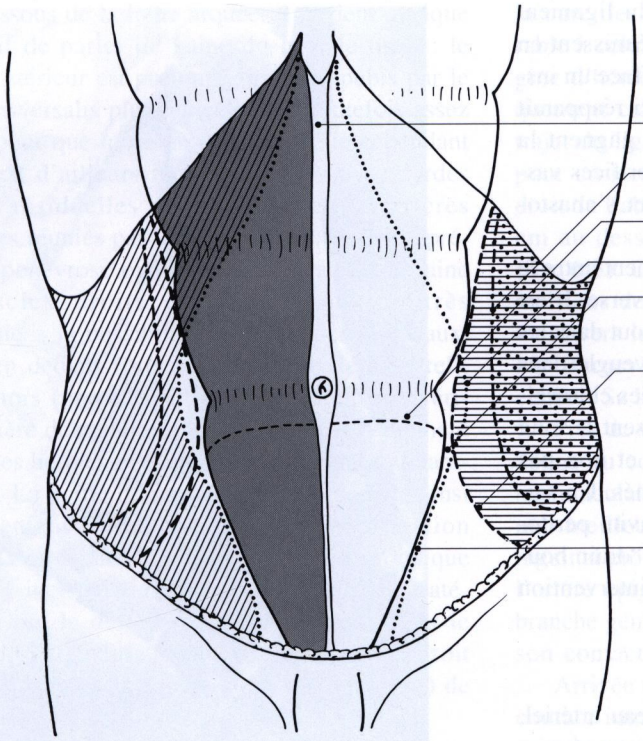

Fig. 6-12.

habituellement bien tolérée. Le dixième nerf intercostal se dirige vers l'ombilic, le onzième nerf intercostal et le nerf sous-costal rejoignent la partie sous-ombilicale du grand droit. Prolongée artificiellement, leur direction atteindrait respectivement le milieu du ligament inguinal et le tubercule pubien du côté opposé. Le nerf ilio-hypogastrique (L1) se termine par une branche abdominale à la partie caudale du muscle droit où il innerve également le muscle pyramidal de l'abdomen et une branche génitale qui rejoint le cordon génital. Le nerf ilio-inguinal (L1) participe par sa branche génitale à la commande des muscles latéraux mais n'atteint pas en règle le muscle droit ; il donne également une branche terminale génitale. Le nerf génito-fémoral (L2) intervient modestement par la commande du muscle crémaster. La métamérisation de ces nerfs n'est pas totale, ils échangent des anastomoses au niveau des flancs et à l'intérieur même de la gaine du muscle droit existe un véritable plexus unissant les rameaux étagés. Ainsi s'explique la tolérance relative de la section d'un ou deux de ces nerfs. Ces nerfs sont également sensitifs tant pour les plans profonds que pour la peau par des rameaux perforants ; leur blessure peut donc entraîner des dysesthésies, des névralgies résiduelles post-opératoires très gênantes surtout dans les cures de hernie.

Les points faibles de la paroi abdominale antéro-latérale

Nous envisagerons successivement : la ligne blanche médiane, centrée par l'ombilic, la région inguino-fémorale, à la partie antéro-inférieure et latérale de la paroi abdominale, aux frontières de la cuisse et la ligne semi-lunaire ou ligne blanche latérale (ligne de Spiegel). Tous peuvent être le siège de hernies spontanées ou post-opératoires (éventration), l'anneau ombilical et la région inguino-fémorale ayant une particulière importance.

La ligne blanche médiane

C'est un solide raphé médian fibreux formé par l'entrecroisement des fibres aponévrotiques des muscles larges. Dans sa partie sus-ombilicale il forme une véritable bande fibreuse entretoisée de 1 à

2 cm de large, unissant les deux gaines des muscles droits ; la coeliotomie médiane sus-ombilicale correctement tracée doit la traverser sans découvrir les corps musculaires. Au dessous de l'ombilic, le raphé se rétrécit et sous la ligne arquée il ne s'insinue plus entre les deux muscles droits qui peuvent venir au contact l'un de l'autre par leur bord médial ; la présence habituelle des muscles pyramidaux complique encore cette disposition et l'interstice est parfois difficile à trouver. C'est vers le haut qu'il faut alors rechercher, là où les muscles droits sont écartés après avoir contourné l'ombilic.

La ligne blanche médiane est le point où se neutralisent les tractions divergentes des muscles larges et particulièrement du muscle transverse ; les incisions à ce niveau ont de nombreux avantages : vite ouvertes, vite fermées, peu hémorragiques, ne sacrifiant aucun nerf, permettant tous les agrandissements ; la plaie opératoire est naturellement béante. Mais les contraintes exercées sur la suture sont plus fortes que dans toutes les autres incisions et la fréquence des éviscérations et éventrations est plus élevée. La suture pariétale doit être considérée comme la réfection d'un appareil tendineux particulièrement sollicité par de fortes contraintes.

Les hernies spontanées de la ligne blanche médiane sont fréquentes, habituellement de petit volume, siégeant dans la partie sus-ombilicale : hernies épigastriques au contenu graisseux ou épiploïque le plus souvent. On a signalé leur association à l'ulcère duodénal. Leur caractère douloureux en justifie le traitement chirurgical. L'affaiblissement des muscles consécutif à l'amaigrissement, à des grossesses répétées, à l'obésité ou à l'ascite peut entraîner un écartement étendu des muscles droits, réalisant le diastasis des droits qui ne nécessite en principe pas de sanction chirurgicale.

L'ombilic

Cette cicatrice est située à la jonction des 44/100e inférieurs et des 56/100e supérieurs de la ligne blanche médiane (Testut). Elle repère le niveau de la quatrième vertèbre lombale, de la terminaison aortique, et situe à peu près le centre de gravité du corps humain. C'est la région la plus mince de la paroi abdominale. La peau y est presque directement en contact avec le péritoine pariétal, dans l'aire de l'anneau fibreux ombilical, qui troue le raphé médian de la ligne blanche. L'ombilic est le siège d'anomalies congénitales majeures (omphalocèles entrant dans le cadre des célosomies) et aussi de nombreuses hernies acquises, d'autant plus mal tolérées qu'elles sont étroites.

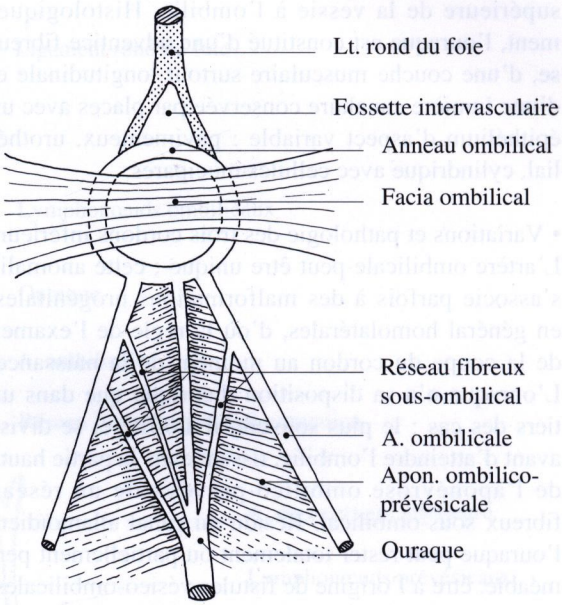

Fig. 6-13. Région ombilicale en vue postérieure

Aspect extérieur

Formant une dépression dont la profondeur dépend de l'adiposité du sujet, de 10 à 18 mm de diamètre, dirigée dorsalement et caudalement, l'ombilic est limité superficiellement par un bourrelet externe et en profondeur par un sillon circulaire marquant l'adhérence de la peau à l'anneau fibreux ombilical. Le fond de l'ombilic est marqué par un mamelon cicatriciel d'apparence étoilée.

L'ombilic peut être saillant en avant (dénutrition, distension abdominale, ascite, hernie).

Structure de l'ombilic

Elle s'organise autour de l'anneau ombilical : celui-ci délimite un orifice le plus souvent ovoïde à grand axe transversal, parfois en gueule de four ou circulaire, dont le diamètre varie de 2 à 8 mm et tend normalement à diminuer avec l'âge au point de ne laisser chez les vieillards qu'une cicatrice fibreuse. L'orifice est partiellement occulté par quatre cordons fibreux résiduels qui se fixent sur l'anneau ombilical et un renforcement du fascia transversalis, le fascia umbilicalis.

• Cordons fibreux résiduels (fig. 6-13)

Trois de ces cordons convergent au pôle inférieur de l'ombilic dessinant le "trident" ombilical. Ce sont latéralement les deux artères ombilicales oblitérées dans la partie pariétale de leur trajet. Au milieu, formant la bissectrice, l'ouraque unit la partie antéro-

supérieure de la vessie à l'ombilic. Histologiquement, l'ouraque est constitué d'une adventice fibreuse, d'une couche musculaire surtout longitudinale et d'une lumière canalaire conservée par places avec un épithélium d'aspect variable : pavimenteux, urothélial, cylindrique avec cellules mucipares.

• Variations et pathologie des trois cordons inférieurs
L'artère ombilicale peut être unique ; cette anomalie s'associe parfois à des malformations urogénitales, en général homolatérales, d'où la règle de l'examen de la coupe du cordon au moment de la naissance. L'ouraque n'a sa disposition théorique que dans un tiers des cas : le plus souvent, il s'effile et se divise avant d'atteindre l'ombilic, tissant dans la partie haute de l'aponévrose ombilico-prévésicale un réseau fibreux sous-ombilical. Résidu du canal allantoïdien, l'ouraque peut rester totalement ou partiellement perméable, être à l'origine de fistules vésico-ombilicales, d'un diverticule apical de la vessie, ou encore d'une fistule borgne ombilicale dans laquelle pourront se piéger toutes sortes de débris d'origine cutanée réalisant des accidents d'inclusion comparables à la pathologie dite pilonidale et la constitution des kystes suppurés de l'ouraque. Les véritables kystes se situent à la partie moyenne de ce tractus. Leur contenu est alors habituellement muqueux. Les tumeurs malignes de l'ouraque sont des carcinomes parfois mucipares très rapidement invasifs en raison de leur connexion lymphatique vers l'ombilic et le pelvis.

• Cordon supérieur : le ligament rond du foie
Résidu de la veine ombilicale, il s'insère au pôle supérieur de l'anneau ombilical habituellement par deux racines séparées par une petite fossette dite intervasculaire. Il s'enfonce dans la profondeur en arrière et à droite, d'abord dans une atmosphère adipeuse assez lâche puis en soulevant une sorte de méso du péritoine pariétal qui va former le ligament falciforme du foie. Dans sa partie pariétale supra-ombilicale, le ligament rond mesure 3 mm de diamètre et peut être aisément abordé par une incision sus-ombilicale de quelques centimètres sans ouvrir le péritoine. En règle on cherche plutôt à l'éviter en contournant l'ombilic à gauche dans les coeliotomies sus- et sous-ombilicales ; il garde une lumière résiduelle qui peut redevenir perméable dans certaines hypertensions portales et permet son cathétérisme dans un but d'ombilico-portographie, méthode à peu près abandonnée actuellement ; accompagné d'un réseau artériel de veines et de lymphatiques, le ligament rond doit toujours être lié avant d'être sectionné.

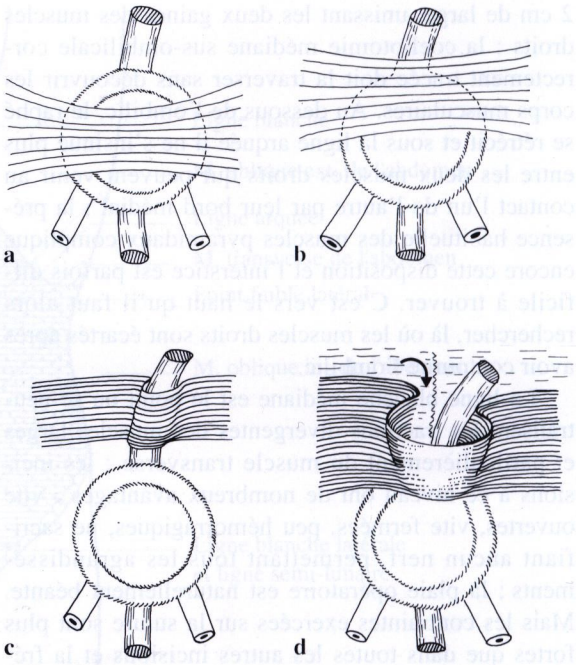

Fig. 6-14a-d. Rapport du fascia ombilical et de l'anneau ombilical (d'après Sachs et Richet). **a** Type classique ; **b** type le plus fréquent; **c** fascia ombilical indépendant de l'anneau ombilical ; **d** constitution du "canal ombilical" de Richet : la flèche indique le trajet d'une éventuelle hernie supérieure

• Fascia umbilicalis (figs. 6-13 et 6-14)
C'est une bandelette fibreuse transversale, renforcement régional du fascia transversalis. Elle barre en profondeur l'anneau ombilical. Elle n'existe que dans deux-tiers des cas. Encore est-elle souvent supra-ombilicale, ne jouant aucun rôle dans la contention régionale. Dans ce cas, la peau n'est séparée du péritoine pariétal antérieur que par un petit bourrelet graisseux ; le péritoine lui-même adhère fortement à la paroi musculo-aponévrotique et sa suture séparée, à ce niveau, est illusoire dans la fermeture des coeliotomies médianes. La minceur de la paroi à ce niveau peut permettre parfois d'apercevoir un épanchement intra-abdominal : signe de Cullen dans les hémopéritoines.

Vascularisation

Un cercle artériel profond issu des artères épigastriques circonscrit l'anneau fibreux ombilical. Il existe un autre cercle artériel sous-cutané, alimenté par les artères épigastriques superficielles et communiquant avec le cercle profond par des rameaux perforants. On peut en principe mobiliser la cicatrice ombilicale sur le

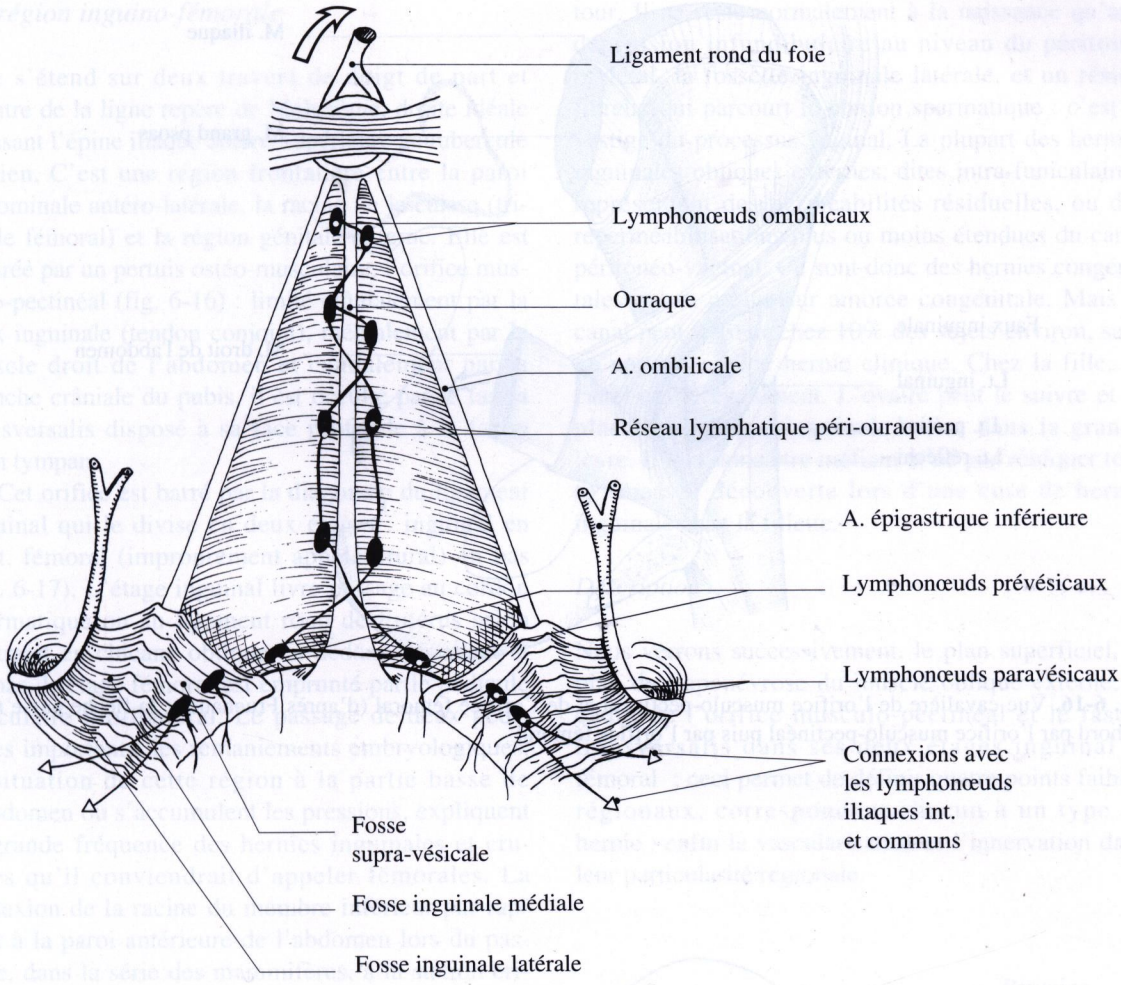

Fig. 6-15. Connexions lymphatiques dans la paroi abdominale antérieure (d'après Heise) ; la flèche qui longe le ligament rond du foie indique les connexions avec le réseau lymphatique du foie

plan profond, ou encore la laisser en place lors des plasties impliquant une grande mobilisation de la peau péri-ombilicale, sans risque de nécrose. Les veines ont la même disposition que les artères ; rappelons la possibilité de développement d'anastomoses porto-caves inférieures au niveau de l'ombilic.

Les lymphatiques ombilicaux (fig. 6-15) réalisent un carrefour entre les réseaux superficiels de la paroi et les réseaux profonds de la cavité abdominale ; le réseau superficiel se draine le long des veines épigastriques superficielles vers les noeuds lymphatiques inguinaux. Les troncs profonds suivent l'ouraque et se dispersent vers les chaînes iliaques externe, interne et commune. D'autres canaux suivent le ligament rond, vers le foie et les relais para-aortiques supérieurs.

Innervation

L'ombilic correspond au territoire du dixième nerf intercostal ; c'est la zone de sensibilité projetée du pancréas, de l'intestin grêle, de la vessie et des organes génitaux profonds. L'ombilic est le siège de deux types de hernies acquises :

- les petites hernies du sujet jeune : leur collet étroit et tranchant les rend dangereuses et fait courir le risque de "pincement latéral" ;

- les grosses hernies multiloculaires, développées le plus souvent chez des femmes âgées, obèses, multipares. Leur étranglement est plutôt une occlusion intra-sacculaire ; en raison du terrain, leur traitement, l'omphalectomie, comparable à celui des éventrations importantes, n'est pas sans risque.

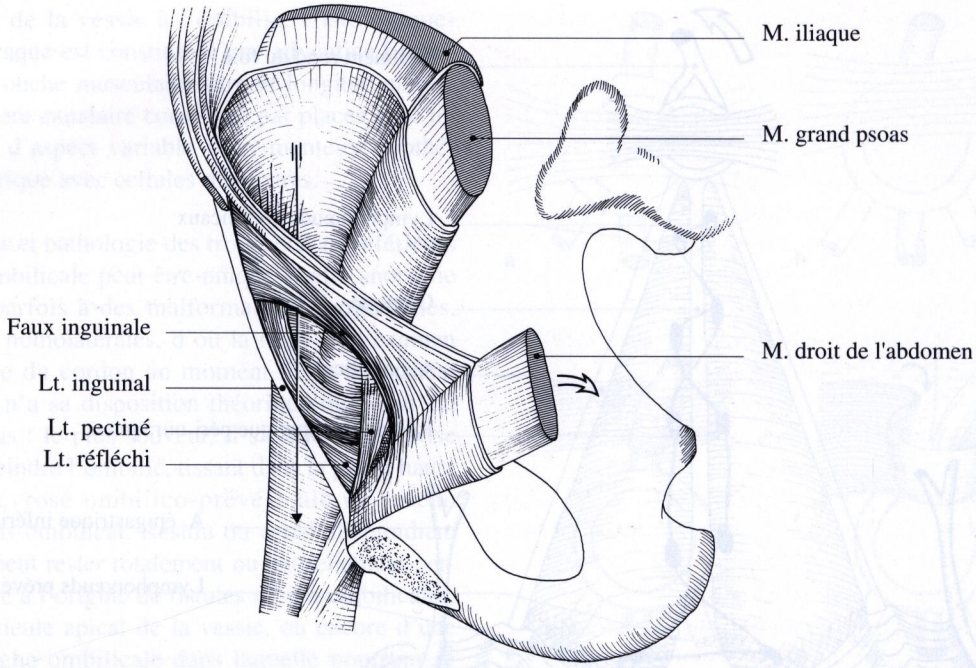

Fig. 6-16. Vue cavalière de l'orifice musculo-pectinéal et de l'orifice fémoral (d'après Fruchaud) : la flèche passe tout d'abord par l'orifice musculo-pectinéal puis par l'orifice fémoral

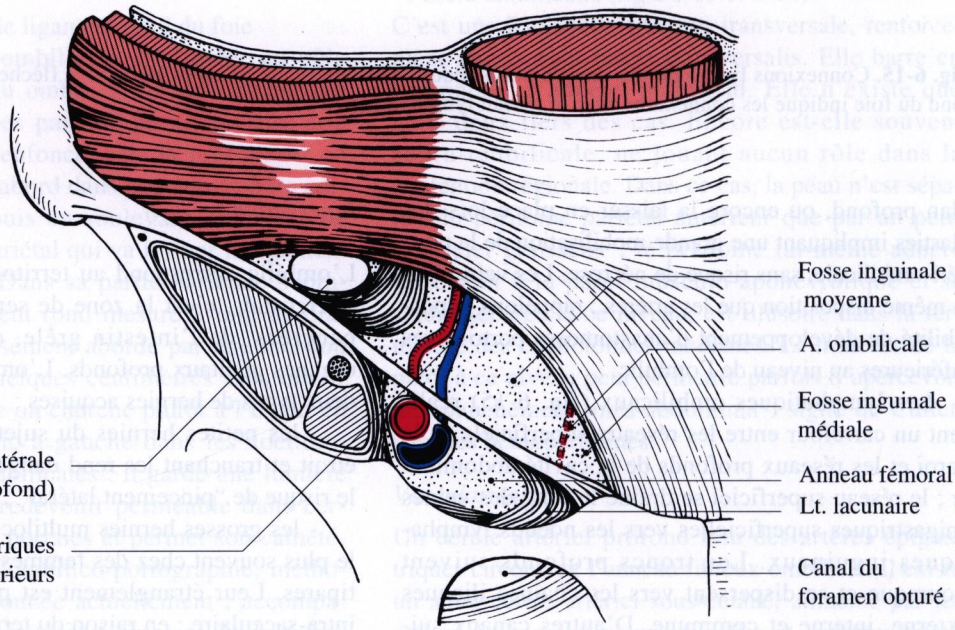

Fig. 6-17. Les deux étages de l'orifice musculo-pectinéal

La région inguino-fémorale

Elle s'étend sur deux travers de doigt de part et d'autre de la ligne repère de Malgaigne, droite idéale unissant l'épine iliaque antéro-supérieure au tubercule pubien. C'est une région frontalière entre la paroi abdominale antéro-latérale, la racine de la cuisse (triangle fémoral) et la région génitale externe. Elle est centrée par un pertuis ostéo-musculaire, l'orifice musculo-pectinéal (fig. 6-16) : limité crânialement par la faux inguinale (tendon conjoint), médialement par le muscle droit de l'abdomen et caudalement par la branche crâniale du pubis, il est occulté par le fascia transversalis disposé à sa face profonde à la façon d'un tympan.

Cet orifice est barré par la diagonale du ligament inguinal qui le divise en deux étages : inguinal en haut, fémoral (improprement appelé crural) en bas (fig. 6-17). L'étage inguinal livre passage au cordon spermatique ou au ligament rond de l'utérus selon un trajet en chicane oblique en dedans, en avant et en bas. L'étage fémoral est emprunté par le pédicule vasculaire ilio-fémoral. Le passage de deux pédicules importants, les remaniements embryologiques, la situation de cette région à la partie basse de l'abdomen où s'accumulent les pressions, expliquent la grande fréquence des hernies inguinales et crurales qu'il conviendrait d'appeler fémorales. La déflexion de la racine du membre inférieur par rapport à la paroi antérieure de l'abdomen lors du passage, dans la série des mammifères, à la station érigée de l'homme, explique l'existence de ce point faible.

Rappel embryologique

Le canal péritonéo-vaginal (fig. 6-18) ou processus vaginal est un diverticule de la cavité péritonéale qui se prolonge vers l'ébauche du scrotum ou de la grande lèvre ; la descente relative du testicule, liée à l'inégal développement du ligament scrotal et du ligament lombal, fait glisser la gonade en arrière de ce canal séreux : elle va se coiffer de son extrémité caudale qui deviendra la séreuse vaginale. Le canal déférent restera en rapport étroit de ce diverticule, origine du sac herniaire des hernies obliques externes. Il est à la fois un repère et un danger. Le testicule situé au niveau de l'anneau superficiel du canal inguinal au 8e mois intra-utérin, descend normalement dans le scrotum à la naissance. Le canal péritonéo-vaginal s'efface progressivement. Des anneaux de striction (anneaux de Ramonède) isolent des dilatations ou ampoules qui disparaissent à leur tour. Il ne reste normalement à la naissance qu'une dépression infundibulaire au niveau du péritoine pariétal, la fossette inguinale latérale, et un résidu fibreux qui parcourt le cordon spermatique : c'est le vestige du processus vaginal. La plupart des hernies inguinales obliques externes, dites intra-funiculaires, représentent des perméabilités résiduelles, ou des reperméabilisations plus ou moins étendues du canal péritonéo-vaginal. Ce sont donc des hernies congénitales ou au moins sur amorce congénitale. Mais le canal peut exister, chez 10% des sujets environ, sans qu'apparaisse une hernie clinique. Chez la fille, ce canal existe également. L'ovaire peut le suivre et se placer en ectopie inguinale, voire dans la grande lèvre. Il faut donc être méfiant et ne pas réséquer toute "masse" découverte lors d'une cure de hernie inguinale chez la fillette.

Description

Nous verrons successivement, le plan superficiel, le plan de l'aponévrose du muscle oblique externe, le cadre de l'orifice musculo-pectinéal et le fascia transversalis dans ses deux étages inguinal et fémoral ; ceci permet de définir quatre points faibles régionaux, correspondant chacun à un type de hernie ; enfin la vascularisation et l'innervation dans leur particularité régionale.

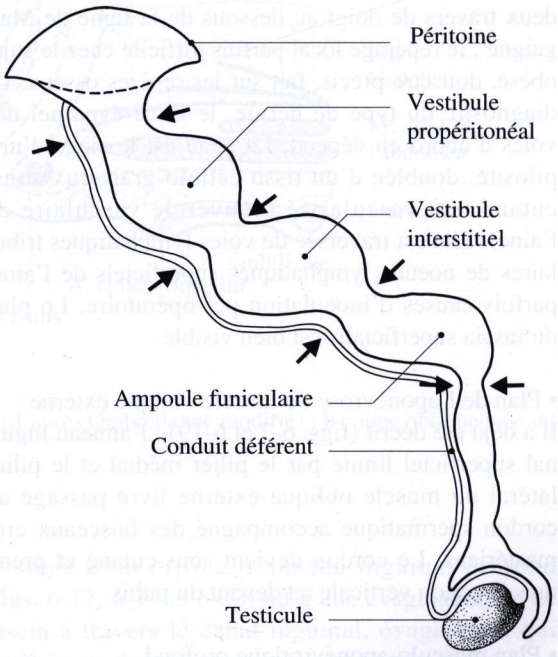

Fig. 6-18a. Formation du canal péritonéo-vaginal chez l'embryon

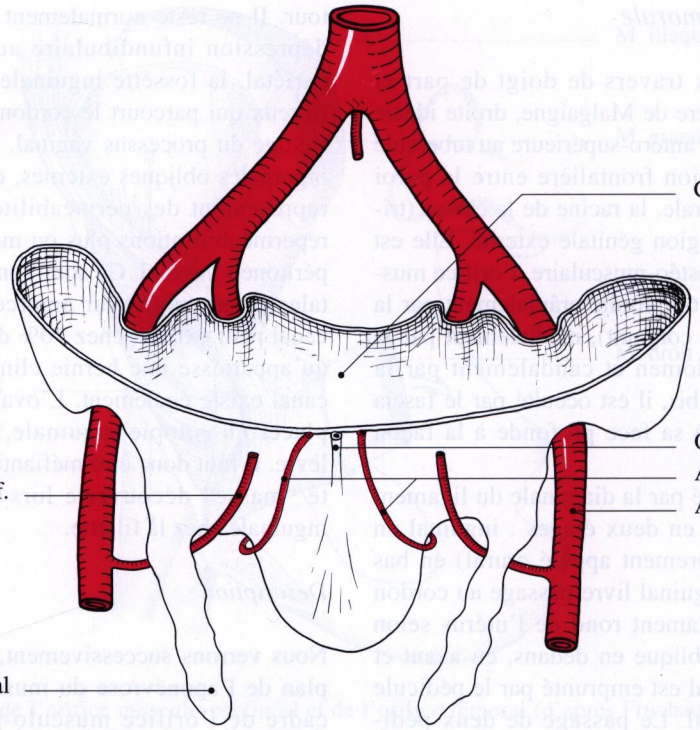

Fig. 6-18b. Formation du canal péritonéo-vaginal chez l'embryon

• Plan superficiel

Il est marqué par le pli de flexion de la cuisse situé à deux travers de doigt au dessous de la ligne de Malgaigne ; le repérage local parfois difficile chez le sujet obèse, doit être précis, fait sur les repères osseux. Le diagnostic du type de hernie, le tracé éventuel des voies d'abord en dépend. La peau est le siège d'une pilosité, doublée d'un tissu cellulo-graisseux sous-cutané très vascularisé (couvercle vasculaire de l'aine). Elle est traversée de voies lymphatiques tribulaires de noeuds lymphatiques superficiels de l'aine, parfois causes d'inoculation per-opératoire. Le plan du fascia superficialis est bien visible.

• Plan de l'aponévrose du muscle oblique externe

Il a déjà été décrit (figs. 6-7 et 6-19) : l'anneau inguinal superficiel limité par le pilier médial et le pilier latéral du muscle oblique externe livre passage au cordon spermatique accompagné des faisceaux crémastériens. Le cordon devient sous-cutané et prend une direction verticale au devant du pubis.

• Plan musculo-aponévrotique profond

- Orifice musculo-pectinéal (figs. 6-17 et 6-20)

Cet orifice est limité en haut par la faux inguinale qui, en s'abaissant sur le ligament inguinal (mécanisme "d'obturateur") contribue à rétrécir l'orifice en cas de mise en tension de la paroi ; médialement par le bord latéral du muscle droit de l'abdomen dans sa portion sus-pubienne ; en bas par la branche crâniale du pubis, dont le pecten (crête) est doublé par le ligament pectiné (lt. de Cooper) (figs. 6-6 et 6-17). C'est un épais renflement fibreux qui double le périoste coxal. Il est formé de l'aponévrose d'insertion et de quelques faisceaux musculaires du muscle pectiné, renforcés de fibres transversales venues du muscle petit psoas ; d'une épaisseur de 5 mm, il est extrêmement résistant, offrant un solide point d'ancrage aux fils de suture dans les procédés de cure de hernie qui veulent rétrécir l'anneau fémoral [Lotheissen, 1889 ; Goinard, 1939 ; Mc Vay, 1940].

Latéralement, l'adhérence des fibres de la faux inguinale au ligament inguinal et en dessous de lui, l'arc ilio-pectiné, renforcement du fascia iliaca, limitent l'orifice musculo-pectinéal. Ce vaste pertuis est subdivisé en deux étages par le ligament inguinal qui le barre, se dirigeant en bas et en dedans. L'étage supérieur correspond au classique canal "inguinal" qui est en fait un passage en chicane entre les plans pariétaux (fig. 6-19) ; l'étage inférieur est un orifice

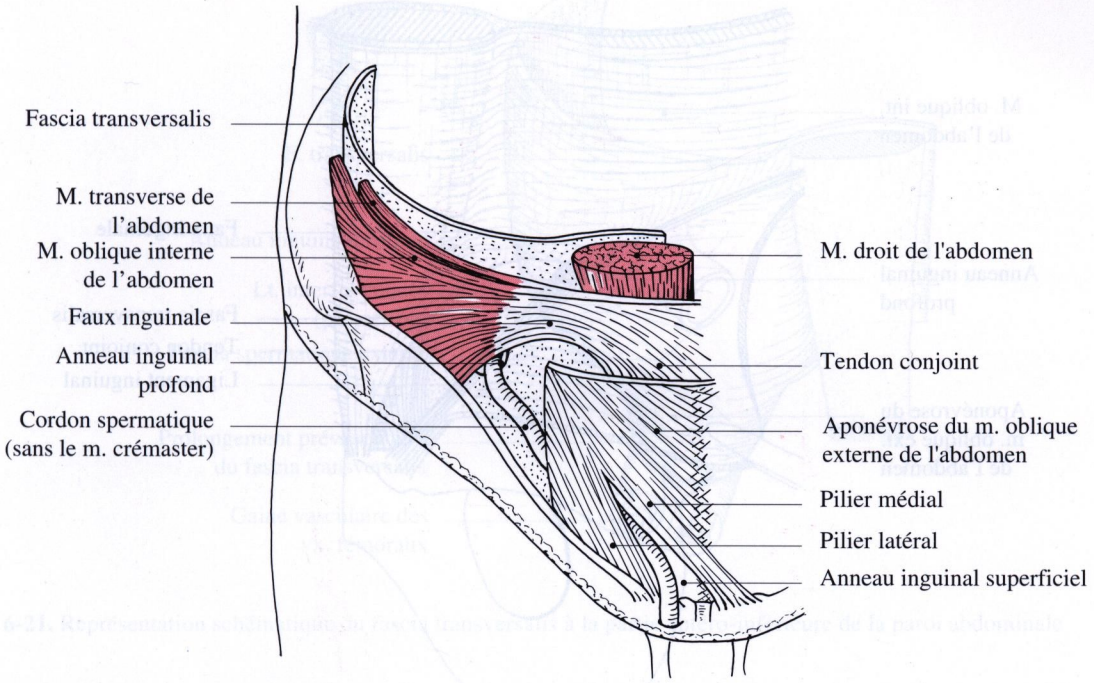

a

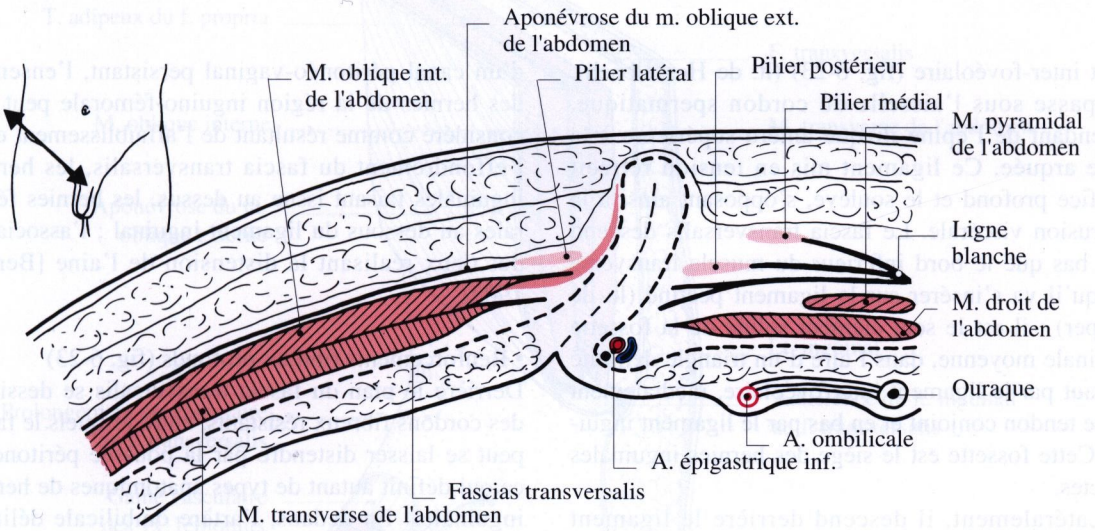

b

Fig. 6-19. a La chicane du trajet du cordon dans le canal inguinal (d'après Ombredanne modifié) ; **b** coupe oblique passant par le canal inguinal droit, vue inférieure

vasculaire par lequel passent de dedans en dehors les voies lymphatiques des membres inférieurs, la veine iliaque externe qui fait suite à la veine fémorale et l'artère iliaque externe, qui deviend l'artère fémorale.

Le fascia transversalis occulte en profondeur l'orifice musculo-pectinéal. A l'étage inguinal il est le siège d'un orifice, l'anneau inguinal profond (figs. 6-17, 6-19 et 6-20) dû à une évagination de ce fascia à travers le canal inguinal, évagination qui revêt le cordon spermatique et l'accompagne dans son trajet en formant le fascia spermatique interne. L'orifice profond est renforcé à ce niveau par le liga-

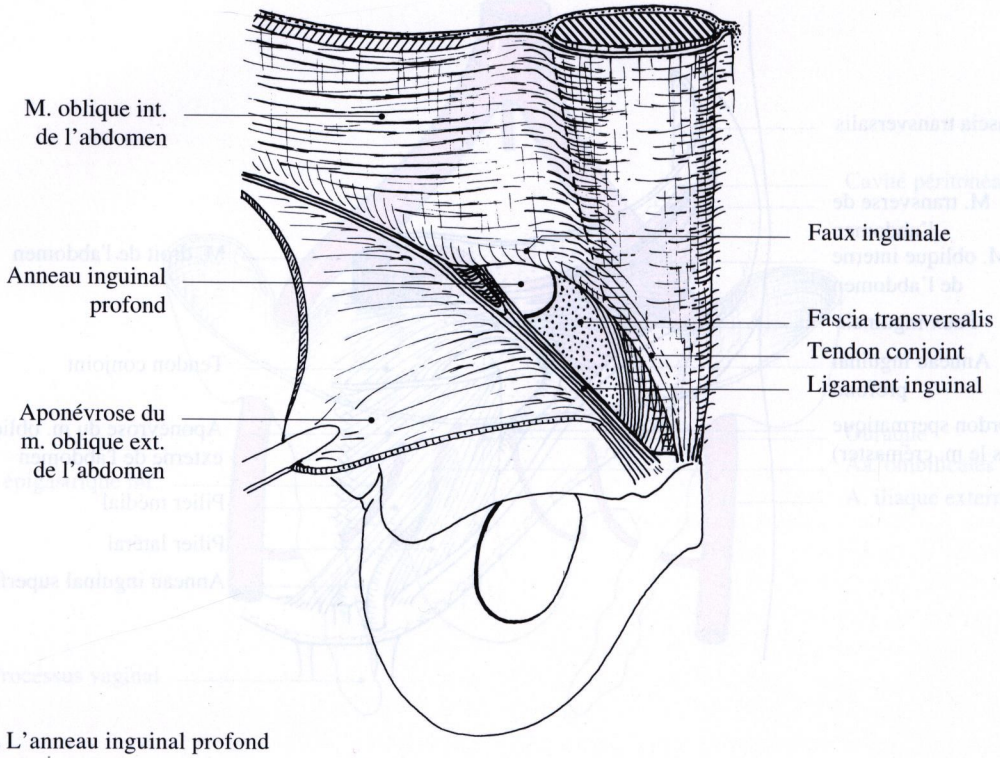

Fig. 6-20. L'anneau inguinal profond

ment inter-fovéolaire (fig. 6-23) (lt. de Hesselbach), qui passe sous l'aisselle du cordon spermatique, s'étendant de l'épine iliaque antéro-supérieure à la ligne arquée. Ce ligament mis en tension rétrécit l'orifice profond et le soulève, s'opposant ainsi à la protrusion viscérale. Le fascia transversalis descend plus bas que le bord inférieur du muscle transverse puisqu'il va s'insérer sur le ligament pectiné (lt. de Cooper) : il est le seul élément solide de la fossette inguinale moyenne, dans l'aire d'un triangle délimité en haut par le ligament interfovéolaire, médialement par le tendon conjoint et en bas par le ligament inguinal. Cette fossette est le siège des hernies inguinales directes.

Latéralement, il descend derrière le ligament inguinal auquel il adhère pour fermer la partie médiale de la lacune vasculaire. Il forme à ce niveau le septum fémoral (fig. 6-22) entourant latéralement les gros vaisseaux ilio-fémoraux et renforcé médialement par le ligament lacunaire (lt. de Gimbernat), formation résistante au bord latéral bien marqué et tranchant, menace pour les organes herniés au niveau fémoral (fig. 6-23). Entre les vaisseaux ilio-fémoraux et le ligament lacunaire, le septum fémoral est assez lâche et traversé par les canaux lymphatiques du membre inférieur. Hors des hernies inguinales obliques externes qui suivent le chemin préformé d'un canal péritonéo-vaginal persistant, l'ensemble des hernies de la région inguino-fémorale peut être considéré comme résultant de l'affaiblissement et de l'effondrement du fascia transversalis, les hernies inguinales faisant issue au dessus, les hernies fémorales au dessous du ligament inguinal ; l'association des deux réalisant la distension de l'aine [Berger, 1902].

• Renforcements fibreux profonds (fig. 6-23)
Derrière le plan du fascia transversalis se dessinent des cordons fibreux résistants, entre lesquels le fascia peut se laisser distendre par la poussée péritonéale, ce qui définit autant de types anatomiques de hernies inguinales. En dedans, l'artère ombilicale délimite avec l'ouraque, sur la ligne médiane, une fossette péritonéale dite fosse supra-vésicale, dans laquelle peuvent se développer les rares hernies obliques internes qui doivent contourner le bord latéral du muscle droit pour apparaître en surface.

Entre l'artère ombilicale et le ligament interfovéolaire qui correspond sensiblement au trajet de l'artère épigastrique inférieure, le péritoine décrit la fossette inguinale moyenne. La pression péritonéale peut entraîner alors l'effondrement du fascia transversalis dans le sens dorso-ventral, réalisant une hernie directe.

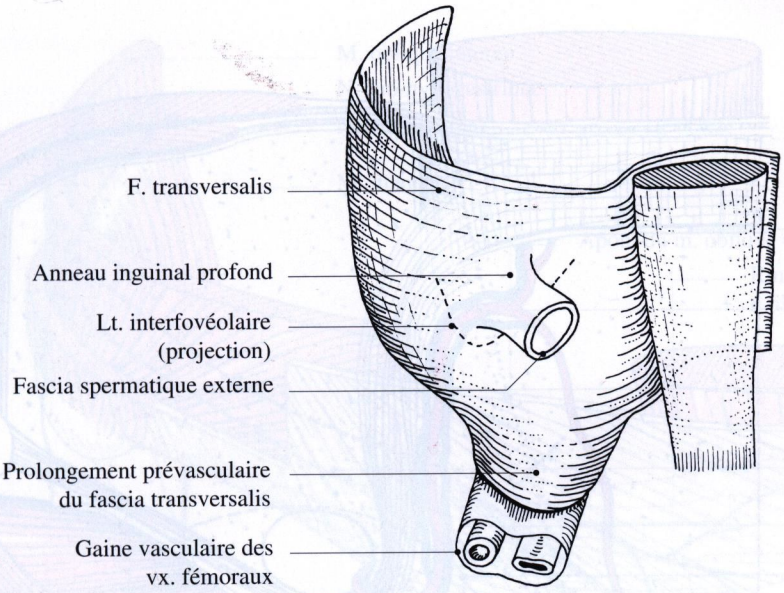

Fig. 6-21. Représentation schématique du fascia transversalis à la partie antéro-inférieure de la paroi abdominale

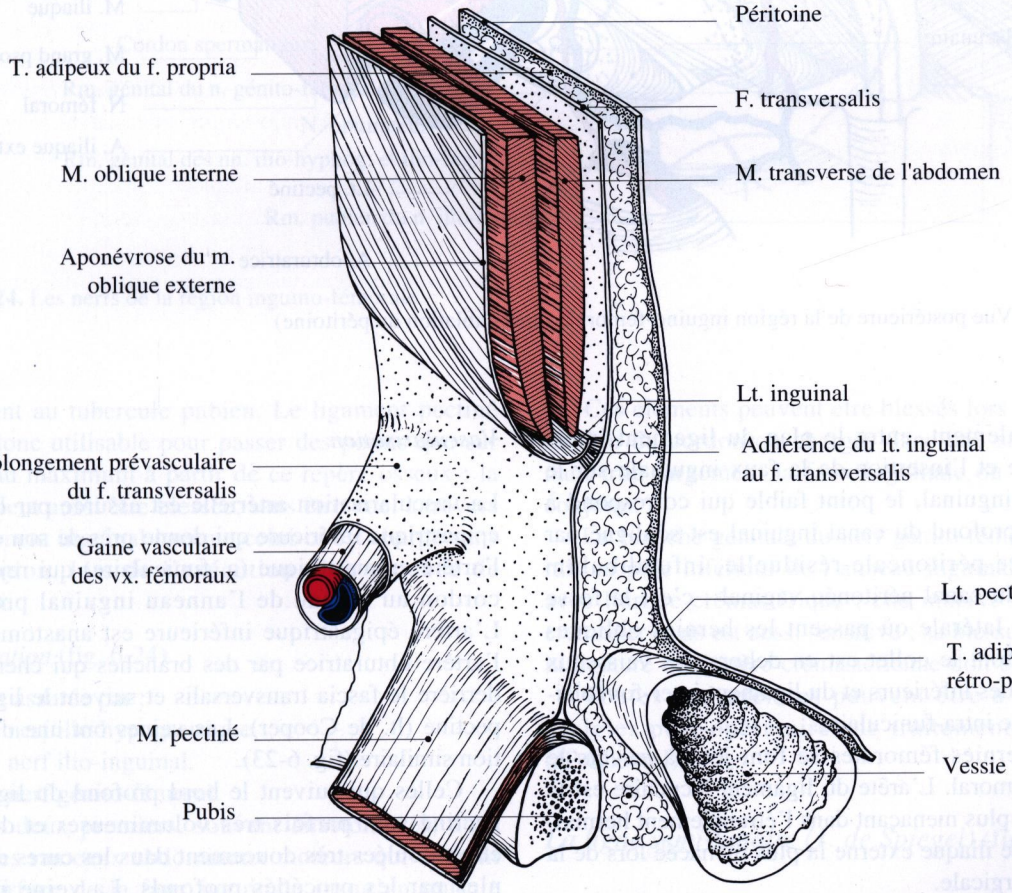

Fig. 6-22. Coupe semi-schématique parasagittale droite de la région inguino-fémorale

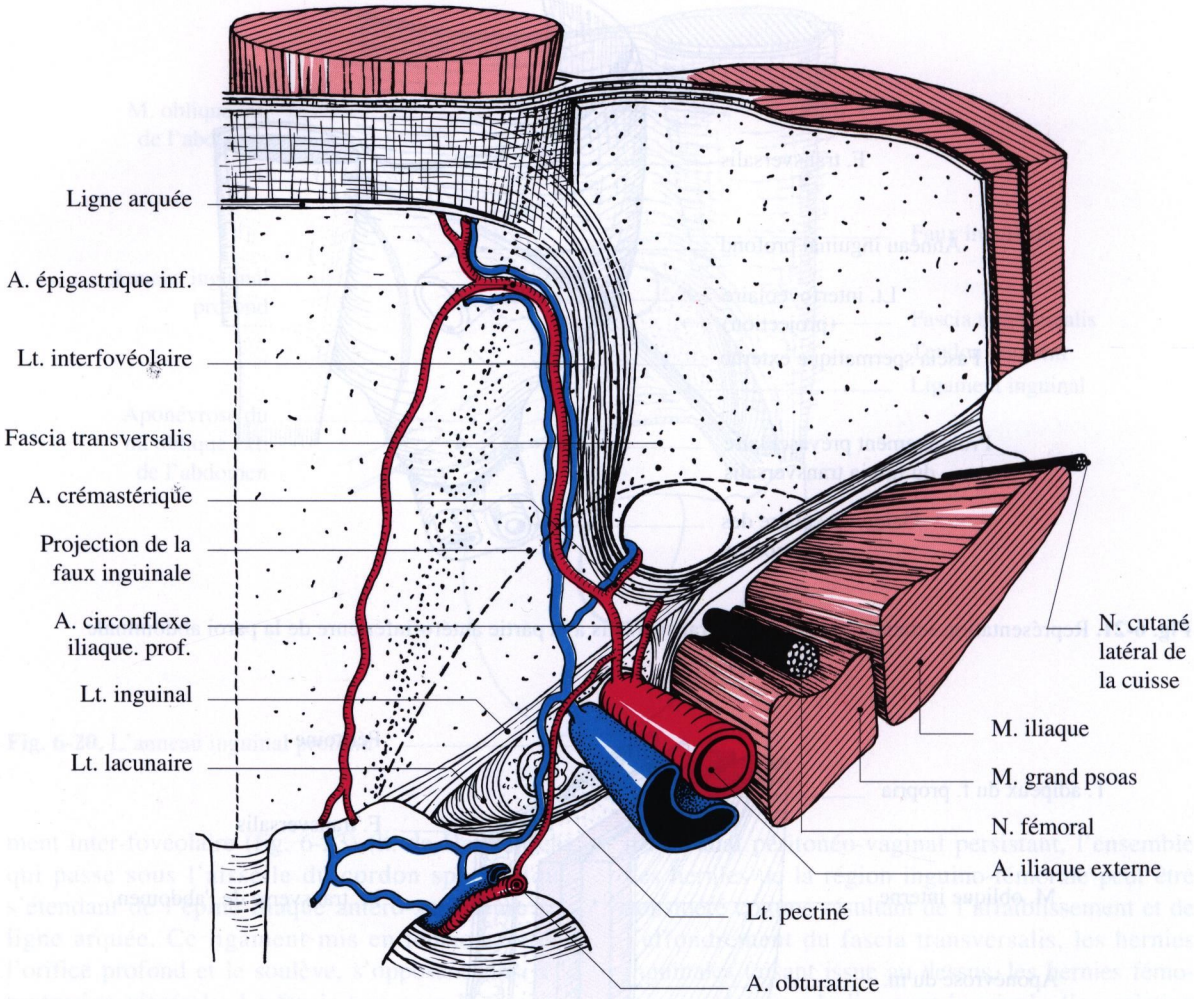

Fig. 6-23. Vue postérieure de la région inguino-fémorale (après ablation du péritoine)

Latéralement, entre le plan du ligament inter-fovéolaire et l'insertion de la faux inguinale sur le ligament inguinal, le point faible qui correspond à l'anneau profond du canal inguinal est souligné par la fossette péritonéale résiduelle, infundibulum d'entrée du canal péritonéo-vaginal : c'est la fosse inguinale latérale où passent les hernies obliques externes dont le collet est en dehors des vaisseaux épigastriques inférieurs et du ligament inter-fovéolaire, et le sac intra-funiculaire.

Les hernies fémorales se font jour à travers le septum fémoral. L'arête du ligament lacunaire est le rapport le plus menaçant dans l'étranglement herniaire, la veine iliaque externe la plus menacée lors de la cure chirurgicale.

Les hernies pré-vasculaires ou latérales au plan des vaisseaux sont exceptionnelles.

Vascularisation

La vascularisation artérielle est assurée par l'artère épigastrique inférieure qui donne près de son origine l'artère crémastérique (a. funiculaire) qui rejoint le cordon au niveau de l'anneau inguinal profond. L'artère épigastrique inférieure est anastomosée à l'artère obturatrice par des branches qui cheminent derrière le fascia transversalis et suivent le ligament pectiné (lt. de Cooper). Les veines ont une disposition similaire (fig. 6-23).

Celles qui suivent le bord profond du ligament pectiné sont parfois très volumineuses et doivent être refoulées très doucement dans les cures de hernies par les procédés profonds. La veine iliaque externe est un danger qui doit être constamment présent à l'esprit. Elle passe en moyenne 5 cm laté-

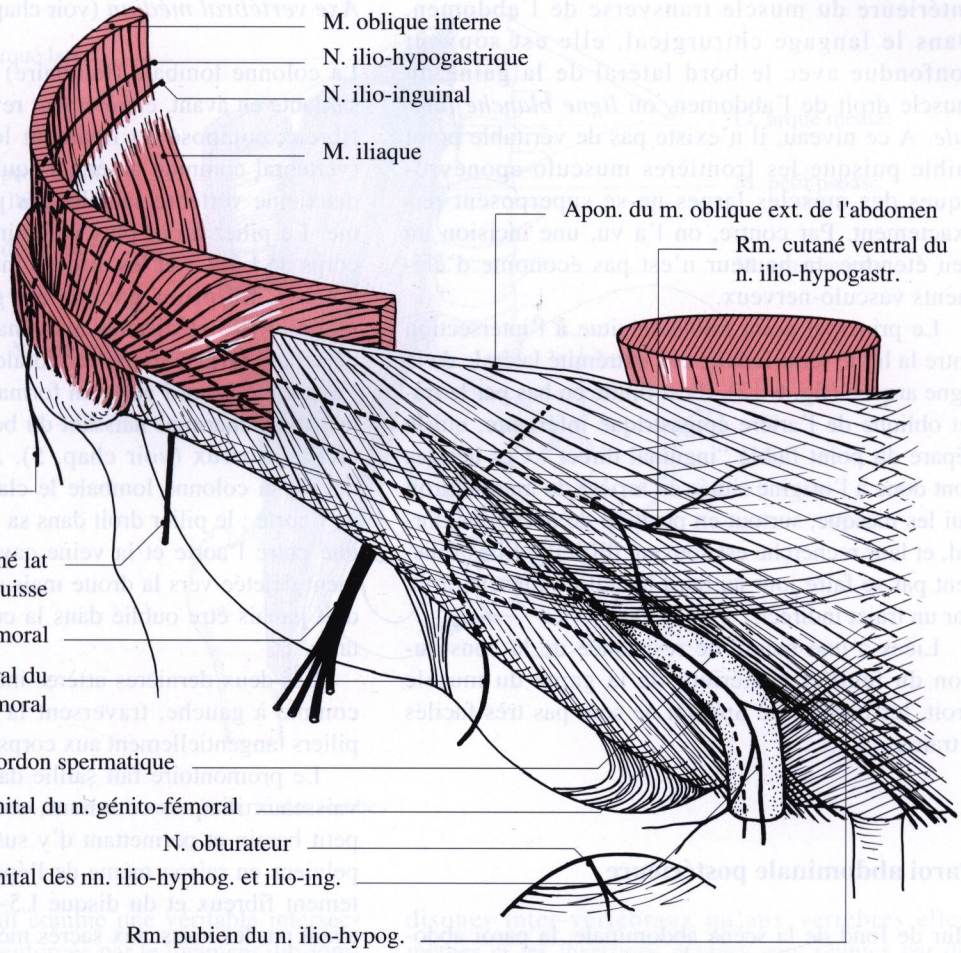

Fig. 6-24. Les nerfs de la région inguino-fémorale

ralement au tubercule pubien. Le ligament pectiné n'est donc utilisable pour passer des points que sur 4 cm au maximum à partir de ce repère osseux ; la veine peut aussi être blessée, sans être vue, à travers le ligament inguinal lorsque celui-ci est chargé sans précaution, lors de l'exécution d'un procédé de Bassini.

Innervation (fig. 6-24)

Elle est assurée par :
- le nerf ilio-hypogastrique,
- le nerf ilio-inguinal,
- le nerf génito-fémoral.

Les deux premiers, souvent anastomosés, donnent des rameaux abdominaux moteurs qui courent à la surface de la faux inguinale jusqu'au muscle droit de l'abdomen et des rameaux génitaux sensitifs descendant le long du fascia spermatique externe. Ces éléments peuvent être blessés lors de la dissection du cordon ou chargés dans une suture prenant trop largement la faux inguinale ou le tendon conjoint.

La branche génitale du nerf génito-fémoral apparaît au pôle inférieur de l'anneau inguinal profond, avec l'artère crémastérique ; elle innerve le muscle crémaster mais est aussi sensitive ; sa blessure lors de la ligature de l'artère crémastérienne doit être évitée.

Toutes ces atteintes peuvent être à l'origine d'algies post-opératoires de traitement difficile (JP Chevrel).

La ligne semi-lunaire (1. de Spiegel) (fig. 6-12)

Au sens strict du mot, elle correspond à la frontière sinueuse entre la partie charnue et l'aponévrose

antérieure du muscle transverse de l'abdomen. Dans le langage chirurgical, elle est souvent confondue avec le bord latéral de la gaine du muscle droit de l'abdomen, ou *ligne blanche latérale*. A ce niveau, il n'existe pas de véritable point faible puisque les frontières musculo-aponévrotiques des muscles larges ne se superposent pas exactement. Par contre, on l'a vu, une incision un peu étendue en hauteur n'est pas économe d'éléments vasculo-nerveux.

Le principal point faible se situe à l'intersection entre la ligne semi-lunaire et l'extrémité latérale de la ligne arquée (fig. 6-12). Il est limité en bas par le trajet oblique de l'artère épigastrique inférieure, qui le sépare du point faible "inguinal direct". Ces hernies sont donc à l'origine située en arrière du muscle droit qui les masque, surtout en position de décubitus dorsal, et leur recherche est souvent difficile. Elles finissent par se faire jour au bord latéral du muscle droit, par un trajet indirect.

Liées à une baisse de résistance de la constitution du feuillet postérieur de la gaine du muscle droit, les hernies de Spiegel ne sont pas très faciles à traiter.

Paroi abdominale postérieure

Mur de fond de la scène abdominale, la paroi abdominale postérieure sera étudiée d'avant en arrière, c'est-à-dire du plan profond au plan superficiel. Moins "chirurgicale" que la paroi abdominale antérieure, elle a des rapports immédiats et importants avec les trois grandes gaines rétro péritonéales : gaine vasculaire au milieu, gaines surréno-réno-urétérales latéralement. Le tronc sympathique lombal (lombaire) s'y accroche et elle inclut au sein même de ces muscles le plexus lombal et tout un réseau vasculaire.

Les points faibles classiques : quadrilatère lombal (de Grynfelt), triangle lombal (JL Petit), sont le siège de hernies lombales assez rares ; les déficiences pariétales y sont le plus souvent post-opératoires ou post-traumatiques.

Plan profond

Il est constitué sur le plan médian par la colonne vertébrale lombo-sacrale, flanquée latéralement par les muscles grand psoas et carré des lombes masquant les muscles inter-transversaires des lombes.

Axe vertébral médian (voir chap. 1)

La colonne lombale (lombaire) apparaît fortement saillante en avant, entièrement revêtue par un surtout fibreux composé du ligament longitudinal ventral (vertébral commun antérieur) qui s'épuise devant la deuxième vertèbre sacrale, des piliers du diaphragme. Le pilier droit, plus volumineux, s'étale sur les corps de L2, L3 et les disques inter-vertébraux avoisinants. Le pilier gauche est généralement plus modeste (L2 et disques avoisinants). Les piliers se détachent de la colonne vertébrale et se dirigeant vers l'avant enserrent l'aorte en formant l'hiatus aortique, les fibres charnues naissant du bord supérieur de cet arceau fibreux (voir chap. 5). Ainsi est constitué devant la colonne lombale le classique "lit fibreux" de l'aorte ; le pilier droit dans sa partie évasée s'insinue entre l'aorte et la veine cave inférieure légèrement déjetée vers la droite mais dont le voisinage ne doit jamais être oublié dans la cure des hernies hiatales.

Les deux dernières artères inter-costales, à droite comme à gauche, traversent la partie charnue des piliers tangentiellement aux corps vertébraux.

Le promontoire fait saillie dans l'écartement des vaisseaux iliaques communs, console surmontant le petit bassin et permettant d'y suspendre les viscères pelviens en raison même de l'épaisseur de son revêtement fibreux et du disque L5-S1 ; il est barré en avant par les vaisseaux sacrés médians (moyens). On n'oubliera pas la présence dangereuse de la veine iliaque commune gauche qui barre obliquement la région.

Le sacrum, couvercle pelvien postérieur, est occupé par le cul-de-sac méningé inférieur qui descend dans le canal sacral jusqu'en S2. Par les foramens sacrés antérieurs S3 et S4, passent les nerfs végétatifs à destinée sphinctérienne et génitale, considération importante, si l'on choisit la voie transsacrée pour l'abord du rectum. Une résection par les quatrièmes foramens sacrés est possible ; si l'on veut monter plus haut, il faut absolument respecter l'un des troisièmes foramens sacrés.

En avant, la limite entre le côlon sigmoïde et rectum se projette classiquement en S2-S3.

Cet axe ostéo-fibreux médian vertical est prolongé latéralement, de façon cruciforme, par la partie postérieure des crêtes iliaques qui semblent diviser les muscles en deux étages : un étage supérieur comportant le muscle grand psoas médialement et le muscle carré des lombes latéralement ; un étage inférieur où l'on retrouve le muscle grand psoas flanqué latéralement cette fois-ci par le muscle iliaque. La

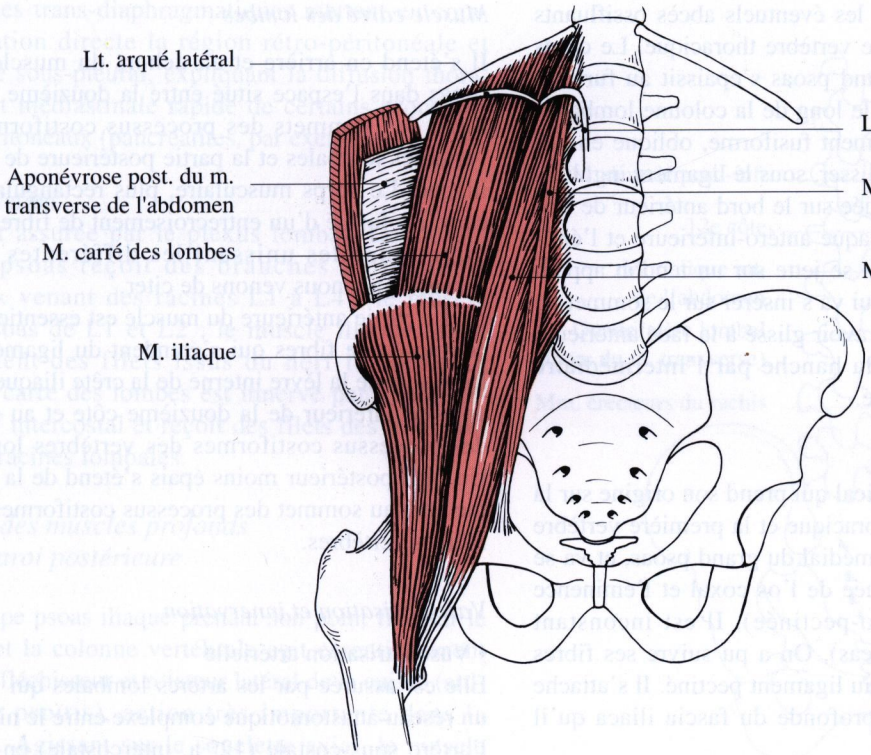

Fig. 6-25. Le muscle ilio-psoas et le muscle carré des lombes

crête iliaque apparaît comme une véritable intersection très épaisse et renforcée par le ligament ilio-lombal qui passe en arrière du muscle grand psoas et s'étale sur la lèvre médiale de la crête osseuse.

Muscles latéraux vertébraux

Muscle grand psoas (figs. 6-25 et 7-5)

Etendue de la douzième vertèbre thoracique au petit trochanter du fémur, sa masse volumineuse flanque la colonne lombale avant de suivre la ligne arquée de l'os coxal (l. innominée) et de quitter la région abdominale en passant dans la lacune musculaire ménagée sous le ligament inguinal. Le muscle grand psoas est un véritable muscle creux, composé de deux plans : l'un antérieur, dit corporéal, l'autre postérieur, costiforme, se rejoignant latéralement et ménageant un espace où se logent le plexus lombal, les ramifications des artères lombales, les veines lombales et leur anastomose verticale, la veine lombale ascendante (fig. 7-5).

Le plan antérieur, corporéal, se fixe sur la colonne vertébrale de la douzième vertèbre thoracique à la quatrième vertèbre lombale. Il s'attache plus aux disques inter-vertébraux qu'aux vertèbres elles-mêmes et les insertions étagées sont réunies par des arcades fibreuses qui, s'opposant à la concavité des flancs des vertèbres, ménagent autant de boutonnières pour le passage des pédicules vasculaires et des rameaux communiquant sympathiques. Du côté droit, ces arcades sont le plus souvent recouvertes par le bord droit de la veine cave inférieure, ce qui rend plus dangereux la recherche de la chaîne sympathique, et masque les très courtes veines lombales que l'on peut blesser, en particulier lors de la pose d'un clip-barrage. On a proposé de ne dégager la face postérieure de la veine cave inférieure qu'au niveau des disques inter-vertébraux. La métamérisation des veines lombales est trop variable pour que le procédé soit vraiment sûr.

Le plan postérieur, costiforme, se fixe à la face antérieure des processus costiformes des cinq vertèbres lombales.

Le muscle grand psoas apparaît donc déjà formé à la partie haute de la région, se dégageant du diaphragme en passant sous le ligament arqué médial (arcade du psoas). Le fascia iliaca s'attache au bord inférieur de ce ligament et recouvre le muscle grand psoas gui-

dant ainsi vers le bas les éventuels abcès ossifluants venant de la douzième vertèbre thoracique. Le corps charnu du muscle grand psoas s'épaissit au fur et à mesure qu'il descend le long de la colonne lombale ; il devient progressivement fusiforme, oblique en bas et latéralement pour glisser, sous le ligament inguinal, dans une gouttière située sur le bord antérieur de l'os coxal, entre l'épine iliaque antéro-inférieure et l'éminence ilio-pubienne. Il se jette sur un tendon apparu haut dans le muscle, qui va s'insérer sur le sommet du petit trochanter, après avoir glissé à la face antérieure de l'articulation de la hanche par l'intermédiaire d'une bourse synoviale.

Muscle petit psoas

C'est un faisceau vertical qui prend son origine sur la douzième vertèbre thoracique et la première vertèbre lombale, suit le bord médial du grand psoas, et va se fixer sur la ligne arquée de l'os coxal et l'éminence ilio-pubienne (e. ilio-pectinée). Il est inconstant (moins de 50 % des cas). On a pu suivre ses fibres les plus basses jusqu'au ligament pectiné. Il s'attache également à la face profonde du fascia iliaca qu'il met en tension.

Muscle iliaque

Ce muscle étalé s'insère sur la plus grande partie de la fosse iliaque (interne) et en bas jusqu'au niveau de l'épine iliaque antéro-inférieure. Les fibres se groupent au bord latéral du muscle grand psoas limitant avec celui-ci une gouttière où descend le nerf fémoral puis s'enroulent autour du tendon terminal du muscle grand psoas passant dans un plan antérieur à lui pour s'insérer sur le petit trochanter et en dessous de lui, plus loin que les fibres du grand psoas.

Fascia iliaca

Cette gaine fibreuse commune aux muscles grand psoas et iliaque est relativement fine dans sa partie supérieure. Elle devient beaucoup plus épaisse à partir du niveau de la crête iliaque et forme une gaine qui peut conduire les collections intra-musculaires jusqu'au niveau du petit trochanter. Sous le ligament inguinal, le fascia iliaca se renforce pour former la bandelette ilio-pubienne qui sépare les lacunes vasculaires et musculaires. Le fascia iliaca est peu extensible. Cela explique le caractère rapidement compressif des épanchements sanguins qui peuvent se faire à l'intérieur du muscle grand psoas en raison de la richesse de son contenu vasculaire. Ces hématomes, fréquents sous traitement anti-coagulant, peuvent être très dommageables au plexus lombal.

Muscle carré des lombes

Il s'étend en arrière et en dehors du muscle grand psoas dans l'espace situé entre la douzième côte, la ligne des sommets des processus costiformes des vertèbres lombales et la partie postérieure de la crête iliaque. Le corps musculaire, plus rectangulaire que carré est formé d'un entrecroisement de fibres multidirectionnelles unissant les différentes berges osseuses que nous venons de citer.

La partie antérieure du muscle est essentiellement composée de fibres qui s'étendent du ligament iliolombal et de la lèvre interne de la crête iliaque jusque au bord inférieur de la douzième côte et au sommet des processus costiformes des vertèbres lombales. Un plan postérieur moins épais s'étend de la douzième côte au sommet des processus costiformes de ces mêmes vertèbres.

Vascularisation et innervation

• Vascularisation artérielle

Elle est assurée par les artères lombales qui forment un réseau anastomotique complexe entre le niveau de l'artère sous-costale (12e a. intercostale) en haut et l'artère circonflexe iliaque profonde en bas. Le muscle grand psoas reçoit une vascularisation artérielle complexe, provenant des artères lombales, iliolombale, obturatrice, iliaque externe et fémorale commune. Les branches nées de l'artère iliaque externe sont assez souvent grêles et multiples mais, dans 75 % des cas, représentées par une artère unique, de fort calibre. Cette artère principale du muscle psoas est probablement responsable des sinuosités de l'artère iliaque externe chez les sujets âgés et aussi chez certains sportifs de haute compétition [Pillet J, 1989].

• Les réseaux veineux

Ils sont particulièrement importants, notamment à l'intérieur même du muscle grand psoas où ils communiquent par les foramens inter-vertébraux avec les plexus intra rachidiens et par les arcades du psoas avec la veine cave inférieure. La veine lombale ascendante est l'une des racines de la veine azygos. Le réseau veineux de la paroi postérieure (veine iliolombale, veines lombales, veine lombale ascendante) peut assurer la dérivation de la plus grande partie du sang cave inférieur en cas de ligature sous-rénale de la veine cave inférieure (voir chap. 27).

• Réseaux lymphatiques

Ils sont tributaires des chaînes latéro-cave et latéro-aortique; dans la partie haute de la région les lym-

phatiques trans-diaphragmatiques mettent en communication directe la région rétro-péritonéale et l'espace sous-pleural, expliquant la diffusion thoracique et médiastinale rapide de certains processus rétropéritonéaux (pancréatites, par exemple).

• Innervation
Elle est assurée par le plexus lombal. Le muscle grand psoas reçoit des branches à différents niveaux venant des racines L1 à L4 ; le muscle petit psoas de L1 et L2 ; le muscle iliaque reçoit également des filets issus du nerf fémoral. Le muscle carré des lombes est innervé par le douzième nerf intercostal et reçoit des filets des trois premières racines lombales.

Action des muscles profonds de la paroi postérieure

Le groupe psoas iliaque prenant son point fixe sur le bassin et la colonne vertébrale agit essentiellement comme fléchisseur et rotateur latéral de la cuisse (attitude de psoïtis), action très importante dans la marche. Agissant sur le squelette axial, le muscle grand psoas se comporte comme un muscle poly-articulaire entraînant la flexion latérale et une légère rotation de la colonne lombale du côté opposé. Les deux muscles agissant simultanément en position couchée interviennent aussi bien dans le relèvement de la partie supérieure que de la partie inférieure du tronc. Le muscle petit psoas, qui fléchit la colonne lombale sur le bassin est également tenseur du fascia iliaca.

Le muscle carré des lombes agit comme hauban latéral de la colonne lombale en rapprochant la crête iliaque et la douzième côte. Il peut être également considéré comme abaisseur de cette dernière et, par conséquent, expirateur accessoire.

Plans superficiels - Points faibles de la paroi postérieure

Une double couche de muscles plats et d'aponévroses revêt en arrière le plan musculaire profond et, se prolongeant latéralement, se continue avec la paroi abdominale antéro-latérale.

Le premier plan que l'on rencontre dans le sens ventro-dorsal est celui de l'aponévrose postérieure du muscle transverse qui se glisse en arrière du muscle carré des lombes pour venir se fixer sur le sommet des processus costiformes lombaux. Ce plan aponévrotique, est encadré par des corps musculaires, définissant ainsi un point faible, le classique *quadrilatère lombal* (quadrilatère de Grynfeld) (fig. 6-26). Les limites en sont : médialement la masse musculaire commune des muscles érecteurs du rachis se détachant de la partie du sacrum, et montant en s'étalant vers les côtes; cette masse musculaire est enveloppée d'une aponévrose très résistante, le fascia thoraco-lombal, qui, avec l'arc postérieur des vertèbres lombales et la face postérieure des processus costiformes, lui constituent un véritable canal ostéo-fibreux.

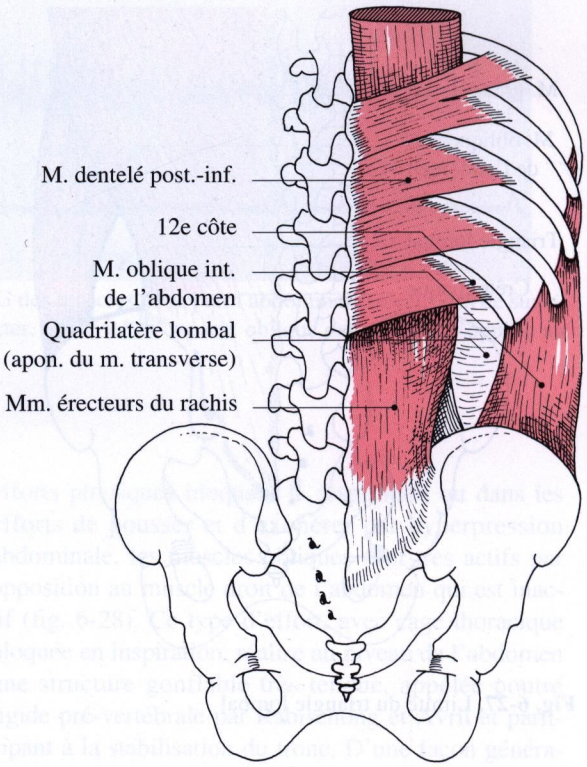

Fig. 6-26. Limite du quadrilatère lombal

En bas et latéralement, c'est le bord postérieur du muscle oblique interne de l'abdomen qui se dirige en haut et en avant, formant un angle aigu avec la masse des muscles spinaux. Ce muscle s'insère d'ailleurs sur le fascia thoraco-lombal et sur la partie postérieure de la crête iliaque. Il gagne le bord inférieur de la douzième côte. En haut et médialement, c'est le muscle dentelé postérieur et inférieur qui déborde de la masse des muscles spinaux et vient également se fixer par sa digitation inférieure au bord inférieur de la douzième côte.

Enfin, en haut et latéralement, sur une courte longueur le bord inférieur de la dernière côte participe aux limites de ce quadrilatère. Ce plan musculaire est recouvert dorsalement par un plan dans lequel se délimite le point faible superficiel de la région, *le triangle*

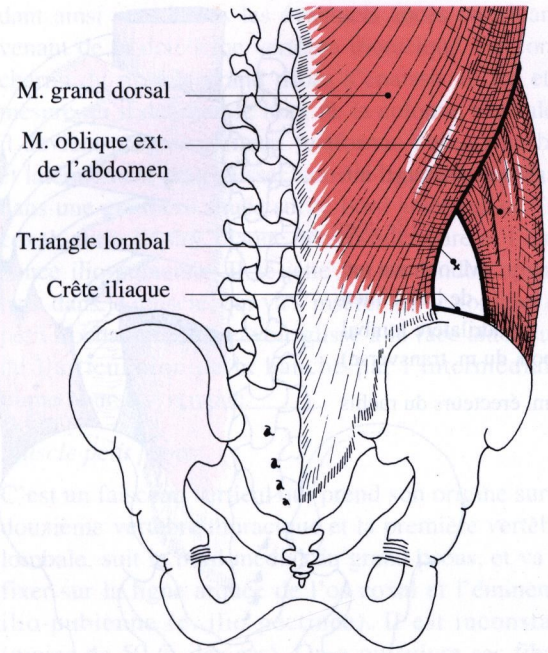

Fig. 6-27. Limite du triangle lombal

lombal (Jean-Louis Petit), limité par (fig. 6-27):

- en bas, la partie postérieure de la crête iliaque ;
- latéralement et en avant, le bord postérieur du muscle oblique externe de l'abdomen qui se dirige en bas et en avant, charnu de bout en bout, depuis la dernière côte jusqu'à la crête iliaque dans sa partie antérieure ;
- médialement, le bord latéral du muscle grand dorsal qui se dirige crânialement et latéralement prenant origine sur une vaste nappe aponévrotique qui se fixe sur les processus épineux des vertèbres dorsales et lombales, sur la crête sacrale et sur les épines iliaques postérieures. Ce vaste plan fibreux se confond médialement avec le fascia thoraco-lombal. Il est souvent décrit comme feuillet superficiel de ce dernier.

Les hernies lombales qui se font d'abord par le quadrilatère lombal, le plus souvent à sa partie supérieure, et peuvent ensuite s'extérioriser par le triangle lombal sont en fait rares. Le collet est en étroit, ce qui rend leur traitement relativement facile. Les véritables problèmes sont posés par les hernies post-opératoires, éventrations lombales consécutives à des lombotomies ou parfois à des traumatismes fermés détruisant ou désinsérant les muscles régionaux.

L'importance des pertes de substance, l'association fréquente à des paralysies de la sangle abdominale par atteinte des nerfs moteurs peut dans ces cas imposer l'utilisation de matériels étrangers ou de matériels autoplastiques : grands lambeaux de fascia lata découpés dans la fosse iliaque externe et rabattus vers le haut sur la charnière de la crête iliaque par exemple (opération de Koontz).

Anatomie fonctionnelle de la paroi abdominale (G. Outrequin)

L'anatomie fonctionnelle de ces muscles avait été étudiée jusqu'alors par les méthodes physiques de la biomécanique et par les déductions anatomiques que l'on pouvait tirer des insertions des muscles et de l'orientation de leurs fibres.

Il est maintenant possible de préciser les fonctions générales des muscles par l'analyse histo-chimique de leurs fibres d'une part, et par l'emploi de l'électromyographie cinésiologique quantitative, d'autre part.

Considérée dans son ensemble, la paroi abdominale antérieure et latérale participe aux trois modalités tonique, posturale et phasique de l'activité motrice. Elle a été étudiée très complètement, en électromyographie globale par multi électrodes, par Floyd et Silver.

Plus récemment, en 1984, l'étude fonctionnelle structurale des muscles larges et du muscle droit de l'abdomen a été faite par Caix et coll. par analyse histo-enzymatique et électromyographique. Ce travail montre que la fonction prédominante des muscles abdominaux est tonico-posturale car ils ne contiennent que très peu de fibres musculaires phasiques (fibres II b). Elles représentent 5 % des fibres dans le muscle oblique externe et 3,7 % à 3 % dans les autres muscles larges et le muscle droit de l'abdomen. Par contre, les fibres toniques (fibres I) représentent deux tiers des fibres et les fibres posturales (fibres II a), un peu moins d'un tiers (tableau 1).

Activité tonique

Par opposition à la paroi postérieure du tronc, rigide et non déformable, la paroi antéro-latérale de l'abdomen contient et soutient la masse viscérale. Elle résiste à la pression intra-cavitaire par une réaction tonique de mécanisme réflexe. Ainsi, elle joue principalement un rôle de sangle ou de corset. Les trois plans de muscles larges croisent leurs fibres dans

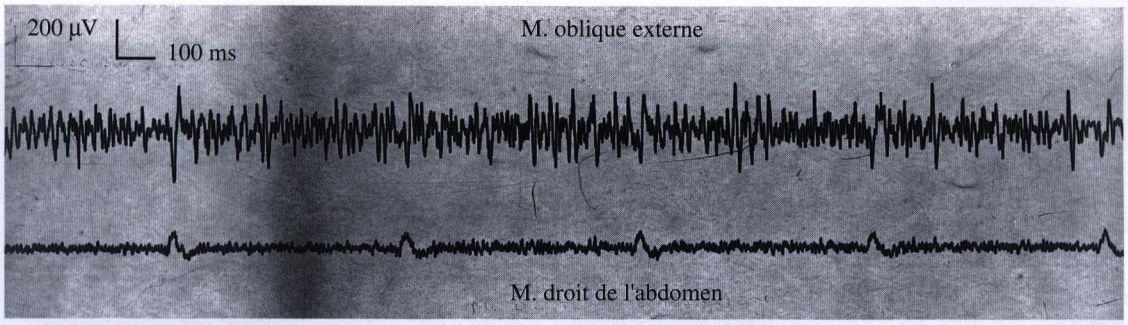

Fig. 6-28. Effort avec hyperpression abdominale : les tracés EMG des muscles de la paroi abdominale (électrodes de surface) montrent dans l'effort d'exonération ou dans l'action de porter, l'activité du muscle oblique externe, qui s'oppose au silence du muscle droit de l'abdomen

Tableau 1. Pourcentage moyen de fibres de type I et type II

Fibres	1 (%)	IIA(%) (%)	IIB (%)	IIIB (%)	
Muscle droit	69	31	28	3	ATPase
	63	37	-	-	Glycérophosphate déshydrogénase
M. oblique ext.	52	48	-	-	ATPase
	54	46	40,9	5,1	Glycérophosphate déshydrogénase
M. oblique int.	64	36	-	-	ATPase
	59	41	37,3	3,7	Glycérophosphate déshydrogénase
Muscle transverse	68	32	-	-	ATPase
	60	40	37	3	Glycérophosphate déshydrogénase

plusieurs directions, ce qui renforce leur efficacité. Avec l'âge, l'atténuation des réflexes tonigènes et l'accentuation des courbures vertébrales sont, sans doute, responsables de la décompensation progressive de la paroi.

Activité posturale

Dans la position debout, sans effort, il n'existe qu'une activité musculaire réduite, quelque fois absente, au niveau des muscles pariétaux. Lorsqu'elle existe, l'activité disparaît au cours de l'immersion du tronc dans l'eau [Delhez et Lecomte, 1972] démontrant ainsi l'activité posturale anti-gravitaire des muscles abdominaux. Au repos allongé, les épaules appuyées sur un coussin, il n'existe pas d'activité musculaire pariétale enregistrable, mais elle se manifeste plus au moins selon les sujets, dans la position couchée à plat. Il existe une relation étroite entre la contraction pariétale et la pression intra abdominale [Morris et coll., 1961 ; Bearn, 1961 ; Waters et Morris, 1972]. Dans les efforts physiques bloquant la respiration ou dans les efforts de pousser et d'exonérer par hyperpression abdominale, les muscles obliques sont très actifs par opposition au muscle droit de l'abdomen qui est inactif (fig. 6-28). Ce type d'effort, avec cage thoracique bloquée en inspiration, réalise au niveau de l'abdomen une structure gonflable très tendue, appelée poutre rigide pré-vertébrale par Rabischong et Avril et participant à la stabilisation du tronc. D'une façon générale, le muscle droit de l'abdomen n'est pas, ou peu actif dans ce genre d'effort. C'est la raison pour laquelle tous les auteurs ont souligné l'importance fonctionnelle de la gaine fibreuse des muscles droits, assurant la fermeture pariétale antérieure dans les actes qui n'entraînent pas de contraction de ces muscles. Il en résulte que la réparation chirurgicale soigneuse de la gaine des muscles droits est une nécessité.

Activité pariétale globale dans les mouvements du tronc

En dehors de l'effort, les mouvements du tronc provoquent une activité modérée dans les muscles abdominaux.

L'exercice de soulever le tronc, à partir de la position couchée, provoque une activité réduite dans les muscles larges avec une activité importante dans le muscle droit de l'abdomen . Inversement, l'exercice de soulever les deux membres inférieurs recrute la totalité des muscles pariétaux. L'élévation d'un seul membre inférieur recrute une activité prédominante homolatérale. Dans la flexion antérieure du tronc, à partir de la position verticale, il n'y a pas d'activité dans les muscles larges ni dans le muscle droit de l'abdomen qui ne devient actif que dans l'hyperflexion. Par contre, l'hyperextension du tronc produit, par étirement, une activité de tous les muscles pariétaux.

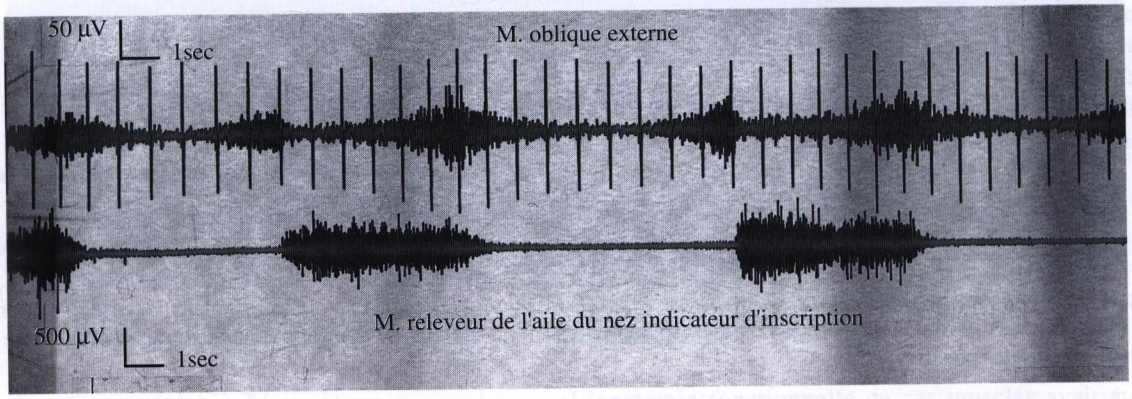

Fig. 6-29. Tracés d'EMG d'activité respiratoire de la paroi de l'abdomen, en situation d'hyperpnée (électrodes de surface) : l'activité des muscles larges est biphasique, au cours de la période respiratoire, en ventilation forcée. Elle se manifeste en fin d'inspiration et en fin d'expiration

La torsion du tronc s'accompagne d'une importante activité du muscle oblique interne du côté où se fait la torsion. Le muscle oblique externe est moins actif et le muscle droit de l'abdomen est silencieux. Flint et Gudgell ont décrit en détail les exercices qui recrutent le maximum d'activité musculaire abdominale. Ils rapportent que les parties supérieure et inférieure du muscle droit de l'abdomen se contractent différemment selon les exercices.

Activité de la paroi abdominale dans la marche

Les travaux de Waters et Morris montrent qu'il existe une activité modérée mais permanente et rythmée dans les muscles abdominaux au cours de la marche normale en terrain plat. Sheffield avait abouti à des conclusions sensiblement différentes.

Activité respiratoire de la paroi abdominale

D'après Carman et coll, De Souza et Furlani, et Rideau, il n'existe pas d'activité de la paroi abdominale au cours de l'inspiration et de l'expiration, dans la respiration calme. Cependant, Campell et Green puis Delhez et Lecomte ont démontré les faits suivants :

- les muscles abdominaux ont une activité expiratoire chez l'homme ;
- ils se contractent, surtout les muscles obliques, dès la fin de l'inspiration profonde pour limiter l'amplitude inspiratoire, sauf en situation d'anoxie, peut être par inhibition centrale ;
- en situation d'hyperpnée, ils se contractent aussi à la fin de l'expiration (fig. 6-29). Cependant, tous les auteurs s'accordent à décrire une activité pariétale accrue dans l'expiration forcée ou dans les efforts expiratoires comme la toux et le chant. Les tracés sont alors analogues à ceux de l'effort, traduisant les contractions des muscles larges, sans participation des muscles droits, sauf dans les efforts importants de toux expulsive [De Souza et Furlani, 1974].

Contrôle du canal inguinal

Dans la station debout relachée, la faible contraction musculaire pariétale contraste avec l'activité enregistrée au niveau de la partie basse du muscle oblique interne, c'est-à-dire au niveau du tendon conjoint dans la région inguino-abdominale. Cette activité est amplifiée au cours des efforts physiques et de la toux.

Variabilité et évolution des performances musculaires pariétales

Caix et coll ont étudié en 1984 les performances des muscles larges et des muscles droits dans un groupe hétérogène de 51 personnes en fonction du sexe, de l'âge, du morphotype et des activités physiques. Les conclusions de ce travail sont les suivantes :

- globalement les performances musculaires féminines sont inférieures à celles de l'homme ;
- la pratique du sport favorise surtout le développement tonico postural de la paroi ;
- les performances musculaires phasiques sont plus importantes chez les sujets maigres. La corpulence s'accompagne d'un effondrement des capacités posturales et phasiques ;

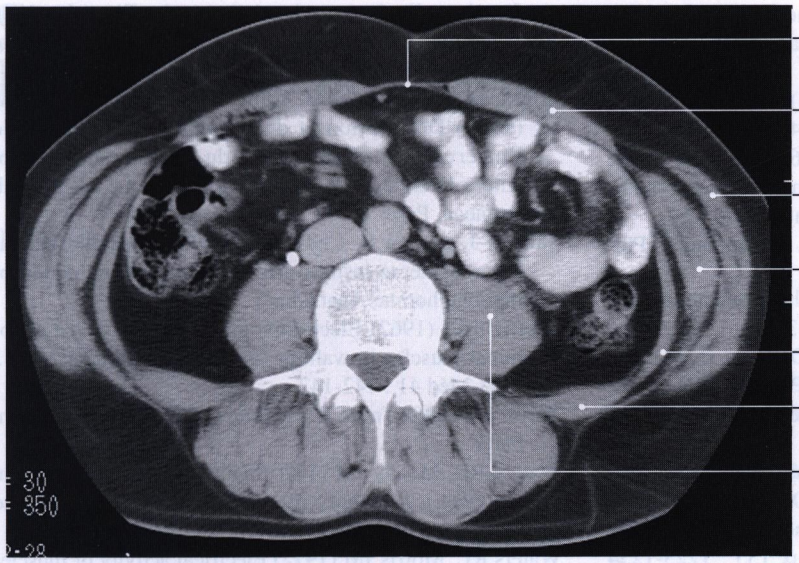

Fig. 6-30. Coupes TDM des parois de l'abdomen passant un peu au dessus de l'ombilic (collection D Goldlust, M Brauner)

- l'étude de l'évolution de la paroi abdominale en fonction de l'âge montre la réduction rapide des performances toniques, posturales et phasiques après 50 ans, surtout au niveau des muscles larges. D'une façon générale, les sujets maigres sont les plus performants et les déficits pariétaux se manifestent d'abord par décompensation des muscles larges.

Anatomie radiologique

L'étude morphologique des muscles de la paroi abdominale bénéficie maintenant des coupes tomodensitométriques de l'abdomen qui donnent des images extrêmement précises des structures pariétales et font partie du bilan pré-opératoire des cures chirurgicales des grandes éventrations (fig. 6-30).

Bibliographie

Bearn JG (1961) The significance of the activity of the abdominal muscles in weight lifting. Acta Anat 45 : 83-89

Caix M, Outrequin G, Descottes B, Kalfon M, Pouget X (1984) The muscles of the abdominal wall : a new functional approach with anatomoclinical deductions. Anat Clin 6 : 101-108

Campell EJM, Green JH (1955) The behaviour of the abdominal muscles and the intra-abdominal pressure during quiet breathing and increased pulmonary ventilation : a study in man. J Physiol 127 : 423-426

Carman DJ, Blanton PL, Biggs NL (1971) Electromyography of the anterolateral abdominal musculature (abstr). Anat Rec 169 : 474

Chevrel JP, Salama J, Kemeny JL (1982) Etude anatomo-chirurgicale de la perméabilité du ligament rond du foie. Anat Clin 4 : 285-287

Chevrel JP (1985) Chirurgie des parois de l'abdomen, 1. Springer-Verlag, Paris

Delhez L, Lecomte J (1972) Influence de l'immersion verticale sur l'activité électrique des muscles abdominaux et du diaphragme. J Physiol 65 : 386

De Souza OM, Furlani J (1974) Electromyographic study of the muscle rectus abdominis. Acta Anat 88 : 281-298

Detrie Ph (1982) Nouveau traité de techniques chirurgicales IX. Masson, Paris

Flint MM, Gudgell (1965) Electromyographic study of abdominal muscular activity during exercice. Res Quart 36 : 29-37

Floyd WF, Silver PHS (1950) Electromyographic study of patterns of activity of the anterior abdominal wall muscles in man. J Anat 84 : 132-145

Fruchaud H (1956) Anatomie chirurgicale des hernies de l'aine. Doin, Paris

Gatt MT, Chevrel JP (1991) Le traitement des névralgies résiduelles après cure de hernie inguinale. Chirurgie 117 : 96-104

Maigne JY, Maigne R, Guérin-Surville H (1986) Anatomic study of the lateral cutaneous rami of the subcostal and ilio-hypogastric nerves. Surg Radiol Anat 8 : 251-256

Mandelkow H, Loeweneck H (1988) The ilio-hypogastric and ilio-inguinal nerves. Surg Radiol Anat 10 : 145-149

Mc Vay CB, Anson BJ (1940) Aponevrotic and fascial continuities in the abdomen, pelvis and thigh. Anat Rec 76 : 213-231

Morin A, Neidhardt JH, Spay G (1968) Les kystes suppurés de l'ouraque. Lyon Méd 219 : 1481-1509

Morris JM, Lucas DB, Bresler B (1961) The role of the trunk in stability of the spine. Biomechanics Laboratory, University of California, Publications N° 42

Nyhus LM, Condon RE (1978) Hernia. JP Lippincott, Philadelphia, Toronto, 2nd ed

Pallie W, Thoma A (1982) Abdominoplasty and abdominal wall innervation. Anat Clin 4 : 323-328

Pillet J, Chevallier JM, Rasomanana D, Enon B, Mercier Ph, Lescalie F, Moreau F, Cronier P (1989) The principal artery of the psoas major muscle. Surg Radiol Anat 11 : 33-36

Rabischong P, Avril J (1965) Rôle biomécanique des poutres composites os-muscles. Rev Chir Orthop 51 : 437-458

Radojevic S (1958) Contribution à l'étude de l'étiologie de la hernie inguinale. J Méd Bordeaux 135 : 1223-1234

Rideau Y, Birnbaum D, Brault JF, Duval A (1975) Analyse fonctionnelle des muscles de la paroi antéro-latérale de l'abdomen par électromyocartographie. Bull Ass Anat 166 : 743-755

Rousseau D, Descottes B, Kalfon M, Pouget X, Caix M (1982) Description et déductions fonctionnelles de l'innervation des muscles et du péritoine de la paroi antéro-latérale de l'abdomen. GREPA 4 : 11-12, Lab Bruneau, Paris

Salama J, Sarfati E, Chevrel JP (1983) The anatomical bases of nerve lesions arising during the reduction of inguinal hernia. Anat Clin 5 : 75-81

Sheffield FJ (1962) Electromyographic study of the abdominal muscles in walking and other movements. Am J Phys Méd 41 : 142-147

Testut L (1896) Traité d'Anatomie Humaine vol 1. Doin, Paris

Waters RL, Morris JM (1970) Effect of spinal support on the electrical activity of muscles of the trunk. J Bone Joint Surg 52 : 51-60

Waters RL, Morris JM (1972) Electrical activity of muscles of the tnunk during walking. J Anat 111 : 191-199

Chapitre 7

Les parois du pelvis – le périnée

JY Barbin et JP Chevrel

Le pelvis ou bassin est l'anneau osseux qui sert d'assise à la colonne vertébrale et sur lequel repose le tronc. Il est constitué des deux os coxaux, du sacrum et du coccyx, et de leurs articulations (figs. 3-4 et 3-5). Sur cet anneau s'attachent les membres inférieurs, la ceinture pelvienne étant en quelque sorte la partie fixe des membres inférieurs.

Dans le bassin se trouvent : une partie de l'appareil circulatoire et une partie de l'appareil digestif, l'appareil urogénital.

Les parois du bassin sont inclinées en direction médiale et caudale comme celles d'un entonnoir.

Cette disposition explique la possibilité de sortie pathologique des viscères pelviens réalisant divers prolapsus : vessie, urètre, utérus, vagin et rectum chez la femme, rectum chez l'homme.

Le cadre osseux est ouvert vers le haut sur l'abdomen au niveau de l'ouverture crâniale du pelvis (détroit supérieur), mais fermé vers le bas par un diaphragme musculo-aponévrotique (plancher périnéal) inséré sur les bords de l'ouverture caudale du pelvis (détroit inférieur) qui laisse passer urètre et rectum chez l'homme, urètre, vagin et rectum chez la femme. Les orifices de sortie des réservoirs pelviens sont contrôlés par des sphincters.

On décrit au pelvis une face externe, une face interne, une ouverture crâniale et une ouverture caudale.

La face interne et la cavité pelvienne qu'elle limite sont divisées en deux portions par une série de reliefs osseux constituant la ligne terminale (détroit supérieur).

La portion crâniale est le grand bassin, la portion caudale est le petit bassin ou excavation pelvienne.

L'ouverture crâniale du pelvis

L'ouverture crâniale du pelvis (détroit supérieur) est constituée dans le sens dorso-ventral par :

Le promontoire

Il forme une crête saillante correspondant pour les obstétriciens à la face ventrale du disque intervertébral L5-S1, le promontoire du sacrum étant formé par la partie ventrale du bord crânial de la vertèbre S1. Le promontoire surplombe le petit bassin (voir le volume "Les Membres", p. 342, fig. 9-3).

Le bord dorsal, de l'aile du sacrum (aileron sacré) (fig. 7-1)

La crête iliaque

Le bord antérieur de l'ilium

Le pecten du pubis (crête pectinéale)

C'est le bord crânial saillant de la branche crâniale du pubis, il donne attache au ligament pectiné (ligament de Cooper).

La crête pubienne

Elle est située entre le tubercule pubien et l'angle du pubis.

Le bord crânial de la symphyse pubienne

Cette ouverture crâniale du pelvis représente un plan oblique en bas et en avant, incliné à 60° sur le plan horizontal.

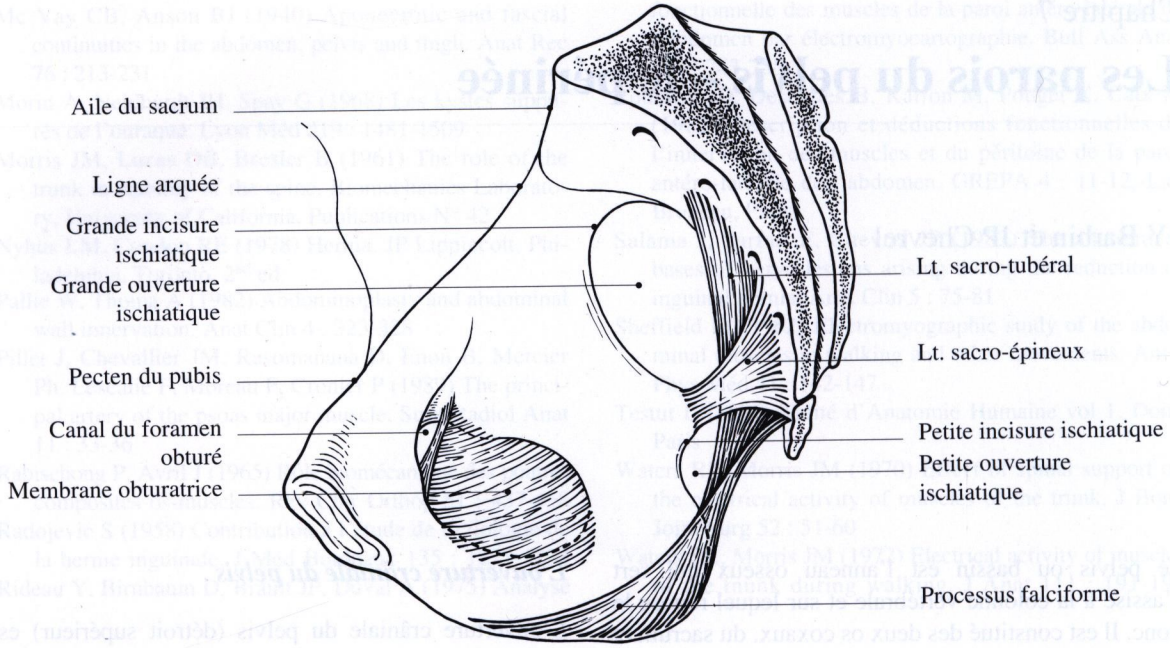

Fig. 7-1. La face interne du petit bassin

L'ouverture caudale du pelvis

L'ouverture caudale du pelvis (détroit inférieur) est limitée dans le sens dorso-ventral par l'apex du coccyx, les ligaments sacro-tubéraux (grands ligaments sacro-sciatiques), les bords caudaux des branches de l'ischium et l'arc pubien. Cette ouverture est losangique. Son grand axe est ventro-dorsal.

La ligne terminale (détroit supérieur)

Cette ligne, qui divise la cavité pelvienne en grand et petit bassin, est formée par une série de reliefs osseux qui sont, dans le sens dorso-ventral :

– le promontoire,

– le bord ventral de l'aile du sacrum, concave en avant,

– la ligne arquée de l'ilium (ligne innominée) qui forme une crête osseuse saillante oblique en bas et en avant,

– la lèvre dorsale de la branche crâniale du pubis et de la symphyse pubienne.

Le grand bassin

Ses parois sont évasées, constituées par les fosses iliaques (fosses iliaques internes) et les ailes du sacrum (fig. 7-2).

Sa limite osseuse crâniale est formée par l'ouverture crâniale du pelvis.

Ventralement, entre les deux épines iliaques antéro-supérieures, la bordure osseuse du grand bassin est largement échancrée alors que dorsalement, entre les deux tubérosités iliaques et la base du sacrum, l'échancrure est beaucoup moins marquée.

La limite osseuse caudale du grand bassin est constituée par la ligne terminale.

Le petit bassin

Plus étroit que le grand bassin, le petit bassin osseux est limité ventralement par la face dorsale de la symphyse pubienne, puis par le cadre osseux de la face médiale du foramen obturé (trou obturateur), latéralement par la surface lisse du corps de l'ischium, et dorsalement par la face ventrale concave du sacrum portant les foramens sacraux pelviens, et enfin par la face ventrale du coccyx.

On a décrit sur la paroi interne du petit bassin osseux un rétrécissement (détroit moyen) répondant dans le sens dorso-ventral à l'articulation S4-S5, aux ligaments sacro-épineux (petits ligaments sacro-sciatiques) et à une ligne réunissant l'épine ischiatique au tiers caudal de la symphyse pubienne.

Le petit bassin a la forme d'un entonnoir, non seulement osseux, mais aussi musculaire.

Il contient des réservoirs : dans le sens ventro-dorsal on trouve le réservoir urinaire, les réservoirs et

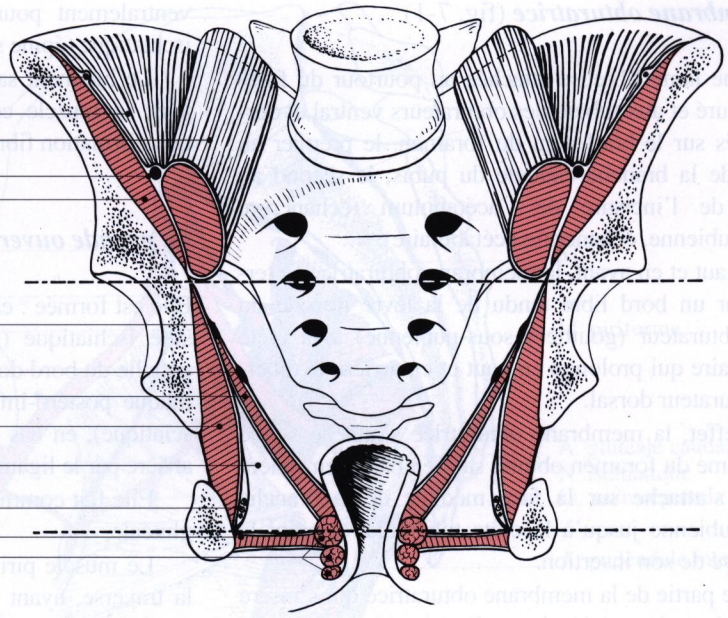

Fig. 7-2. Les deux étages du pelvis et le périnée. Coupe frontale semi-schématique

organes génitaux : vésicules séminales chez l'homme, utérus et ses annexes, les ovaires chez la femme ; dorsalement, enfin, le réservoir digestif que constitue le rectum.

L'ouverture crâniale du petit bassin est constituée par la ligne terminale, l'ouverture caudale, par l'ouverture caudale du pelvis.

Forme générale du pelvis

L'axe vertical du pelvis est un segment de courbe concave en avant, situé à égale distance des parois ventrale et dorsale du petit bassin.

Il est à noter que chez la femme, le pelvis est plus large que chez l'homme, ses parois sont moins épaisses, son ouverture crâniale est plus évasée alors que son ouverture caudale est plus large, les branches ischio-pubiennes sont plus grêles et déjetées latéralement.

L'arcade pubienne forme un angle plus ouvert chez la femme, avec une symphyse pubienne plus élevée. Enfin, la concavité ventrale du sacro-coccyx est plus accentuée.

Le pelvis communique avec le triangle fémoral (triangle de Scarpa) par le canal du foramen obturé (canal sous-pubien) et avec la région glutéale (fessière) par deux ouvertures : la grande et la petite ouverture ischiatique.

Etude morphologique des parois du pelvis

Le foramen obturé (trou obturateur, trou ischio-pubien)

Voir le volume "Les Membres" : figs. 9-1 et 9-2 (pp. 340-341).

C'est un large orifice situé sur la partie caudale de l'os coxal, limité par les branches d'union du pubis et de l'ischium.

Il est triangulaire et plus grand chez la femme, il est ovalaire chez l'homme.

Le bord aigu qui délimite le foramen obturé est interrompu au niveau de la branche crâniale du pubis par le sillon obturateur (gouttière sous-pubienne) qui contribue, avec la membrane obturatrice, à la formation du canal du foramen obturé.

Celui-ci, oblique en direction médiale et ventrale, livre passage au paquet vasculo-nerveux obturateur et fait communiquer le petit bassin avec la région obturatrice.

L'orifice dorsal pelvien du canal du foramen obturé est limité en bas par le bord crânial de la membrane obturatrice.

Cet orifice, d'environ 1,5 cm de diamètre, est inextensible et constitue le collet des très rares hernies obturatrices, ce qui explique que l'étranglement soit la règle sur l'arête vive que constitue le bord libre de la membrane obturatrice.

La membrane obturatrice (fig. 7-1)

C'est une lame fibreuse attachée au pourtour du foramen obturé et aux tubercules obturateurs ventral et dorsal situés sur le bord aigu du foramen, le premier au niveau de la branche caudale du pubis, le second au niveau de l'incisure de l'acétabulum (échancrure ischio-pubienne, échancrure acétabulaire).

En haut et en avant, la membrane obturatrice se termine par un bord libre tendu de la lèvre dorsale du sillon obturateur (gouttière sous-pubienne) à la crête tuberculaire qui prolonge en haut et en arrière le tubercule obturateur dorsal.

En effet, la membrane obturatrice s'attache sur le bord même du foramen obturé, sauf en bas et en arrière où elle s'attache sur la face médiale de la branche ischio-pubienne jusqu'à la crête tuberculaire, point le plus élevé de son insertion.

Cette partie de la membrane obturatrice qui s'insère sur la crête tuberculaire forme l'arc tendineux obturateur (ligament de Ganzi).

La membrane obturatrice se compose de fibres entrecroisées dans tous les sens, mais la plupart des faisceaux ont une direction voisine de l'horizontale.

La constitution anatomique de l'orifice pelvien du canal du foramen obturé explique la difficulté de la cure chirurgicale des hernies obturatrices.

Le ligament sacro-tubéral (grand ligament sacro-sciatique) (fig. 7-1)

Ce ligament se fixe sur les épines iliaques postérieures, la partie attenante de la face glutéale de l'ilium (fosse iliaque externe) et, au-dessous de l'articulation sacro-iliaque, sur les bords latéraux du sacrum et du coccyx. De là, l'éventail fibreux se dirige en se rétrécissant vers la tubérosité ischiatique sur le bord médial de laquelle il se fixe. Son insertion se prolonge sur la lèvre médiale de la branche ascendante de l'ischium, constituant le processus falciforme, dont le bord supérieur se continue avec le fascia du muscle obturateur interne.

Le ligament sacro-épineux (petit ligament sacro-sciatique) (fig. 7-1)

Situé sur la face médiale du ligament sacro-tubéral auquel il est uni, ce ligament, de formation triangulaire, s'attache sur les bords latéraux des deux dernières vertèbres sacrales et des deux ou trois premières pièces coccygiennes. Les fibres se dirigent latéralement et ventralement pour s'attacher au sommet de l'épine ischiatique (épine sciatique).

Le ligament sacro-épineux, confondu ventralement avec le muscle coccygien, dériverait de celui-ci par transformation fibreuse de ses fibres postérieures.

La grande ouverture ischiatique (fig. 7-1)

Elle est formée : en avant et en haut par la grande incisure ischiatique (grande échancrure sciatique), large entaille du bord dorsal de l'os coxal située entre l'épine iliaque postéro-inférieure et l'épine ischiatique (épine sciatique), en bas par le ligament sacro-épineux, et en arrière par le ligament sacro-tubéral.

Elle fait communiquer le petit bassin avec la région glutéale.

Le muscle piriforme (muscle pyramidal du bassin) la traverse, ayant au-dessus de lui le paquet vasculo-nerveux glutéal crânial (fessier supérieur) et au-dessous le nerf ischiatique (n. grand sciatique), l'artère, les vaisseaux et nerfs pudendaux (honteux), le paquet vasculo-nerveux glutéal caudal (n. fessier inférieur, a. ischiatique), le nerf cutané postérieur de la cuisse (fig. 7-3) (voir volume "Les Membres", p. 384).

La petite ouverture ischiatique (fig. 7-1)

Elle est formée : en avant par la petite incisure ischiatique (petite échancrure sciatique), en arrière et en bas par le ligament sacro-tubéral (grand lt. sacro-sciatique), et en haut par le ligament sacro-épineux (petit lt. sacro-sciatique).

La petite incisure ischiatique, encoche du bord postérieur de l'os coxal, est elle-même limitée par l'épine ischiatique (épine sciatique) crânialement et la tubérosité ischiatique caudalement.

La petite ouverture ischiatique est donc un orifice ostéo-fibreux. Elle fait communiquer le petit bassin avec la région glutéale.

Le muscle obturateur interne la traverse avec le paquet vasculo-nerveux pudendal (honteux) et le nerf rectal inférieur dans leur trajet de retour dans le petit bassin, ainsi que le nerf du muscle obturateur interne (figs. 7-3 et 7-5).

L'insertion des ligaments sacro-tubéraux et sacro-épineux sur la portion non encastrée du sacrum joueraient un rôle dans la concavité de celui-ci. D'autre part, l'importance du développement de l'épine ischiatique chez l'homme serait en corrélation avec le rôle de ces ligaments dans le comportement érigé permanent.

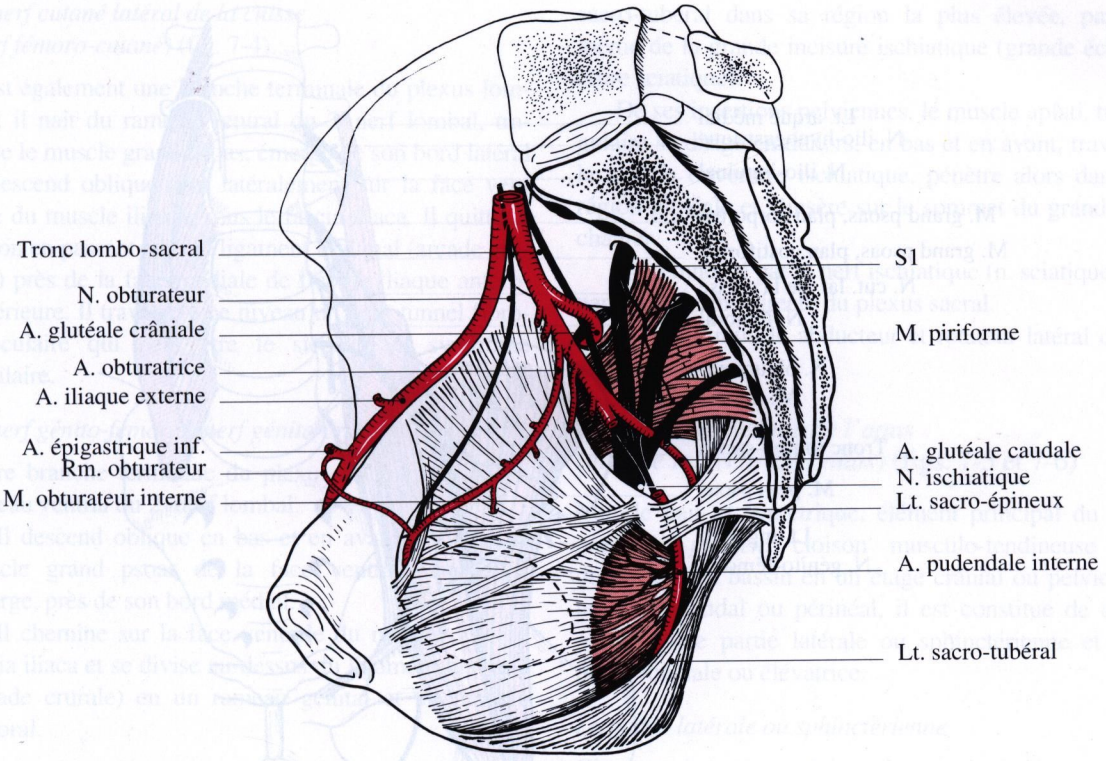

Fig. 7-3. Vue interne de la paroi latérale du pelvis

Le muscle ilio-psoas (muscle psoas-iliaque) (figs. 6-25 et 7-4)

Muscle pair du membre inférieur, tendu de la colonne lombale et de l'ilium au petit trochanter, il est constitué de deux chefs : le muscle iliaque et le muscle grand psoas, unis à leur insertion inférieure.

Le muscle iliaque

Il est tendu de la fosse iliaque au petit trochanter ; il naît des épines iliaques antérieures et de l'échancrure qui les sépare, de la lèvre médiale de la crête iliaque, du ligament ilio-lombal (ilio-lombaire) et de la partie latérale de l'aile du sacrum. Il naît en outre du tiers dorsal de la ligne arquée de l'ilium (ligne innominée) et de toute l'étendue de la fosse iliaque sauf dans sa partie caudale au niveau de l'éminence ilio-pubienne (éminence ilio-pectinée).

De ses insertions rayonnantes, le ventre du muscle descend en bas, en avant et en dedans. Les fibres viennent se jeter en convergeant sur le bord latéral du tendon du muscle grand psoas. Parfois, elles s'insèrent sur le petit trochanter d'une façon distincte.

Le muscle est innervé par un rameau du nerf fémoral (nerf crural).

Le muscle grand psoas

Il représente le chef lombal du muscle ilio-psoas ; épais et fusiforme, il s'étend de la colonne lombale au petit trochanter (voir chap. 6).

Le corps charnu du muscle descend le long de la partie médiale de la fosse iliaque avant de pénétrer dans la cuisse. Il est innervé par des rameaux du plexus lombal.

Le muscle ilio-psoas fléchit la cuisse sur le bassin et lui imprime un mouvement de rotation latérale. Si le point fixe est au fémur, il fléchit le tronc et lui imprime un mouvement de rotation portant sa face ventrale du côté opposé.

Le muscle petit psoas

Il est grêle et inconstant (fig. 6-25) ; charnu dans sa partie crâniale, tendineux dans sa partie caudale, il descend en avant du muscle grand psoas de la vertèbre T12 jusqu'à l'éminence ilio-pubienne (éminence ilio-pectinée).

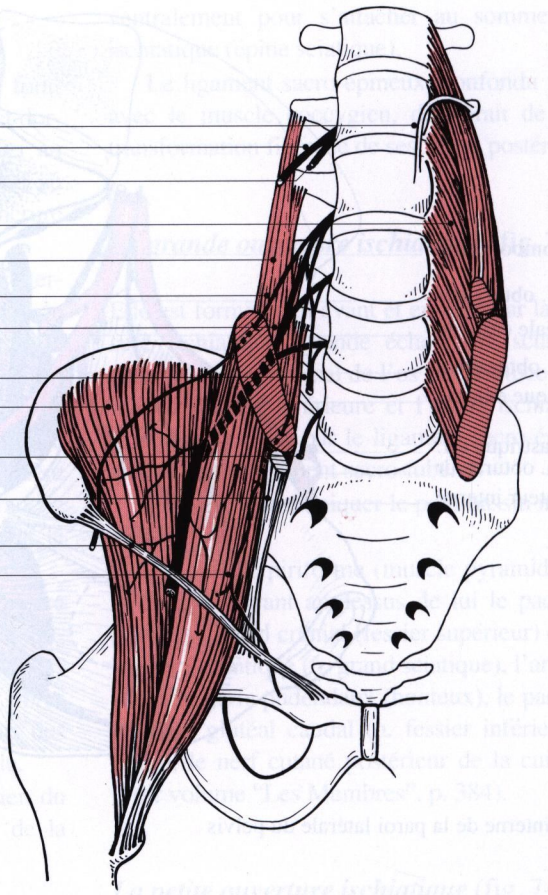

Fig. 7-4. Le muscle ilio-psoas

Il croise le muscle grand psoas à angle très aigu et se continue par un tendon aplati, uni au fascia iliaca qui s'insère sur la partie crâniale de l'éminence ilio-pubienne (fig. 7-4).

Ce muscle typique des animaux mammaliens est innervé par un rameau du plexus lombal.

Le muscle petit psoas ne contribue que faiblement à la flexion de la colonne lombale sur le bassin. Dans la fosse iliaque, le muscle recouvert de son fascia, lui-même recouvert de péritoine, est en rapport avec le cæcum et l'appendice vermiculaire. Ces rapports expliquent la possibilité du psoïtis dans certaines appendicites aiguës.

Le fascia iliaca

Séparé du muscle ilio-psoas par une mince couche de tissus cellulaire lâche, il continue le fascia transversalis. Il recouvre toute l'étendue du muscle et adhère ventralement au ligament inguinal.

Il limite latéralement l'anneau fémoral (anneau crural) en formant une lame fibreuse plus épaisse : l'arcade ilio-pectinée (bandelette ilio-pectinée) étendue entre le ligament inguinal (arcade crurale) et l'éminence ilio-pubienne (éminence ilio-pectinée).

Rapports nerveux

Trois nerfs entrent en rapport étroit avec le muscle ilio-psoas : le nerf fémoral, le nerf cutané latéral de la cuisse et le nerf génito-fémoral.

Le nerf fémoral (nerf crural) (fig. 7-4)

C'est un volumineux tronc nerveux formé par les racines ventrales de L2, L3, L4. C'est une branche terminale du plexus lombal. Après avoir traversé la région lombale, il traverse la fosse iliaque, descendant dans l'angle formé par les muscles iliaque et grand psoas recouverts de leur fascia. Il abandonne des rameaux aux deux muscles et pénètre dans la cuisse par la lacune musculaire de la région inguinale.

Le nerf cutané latéral de la cuisse (nerf fémoro-cutané) (fig. 7-4)

C'est également une branche terminale du plexus lombal ; il naît du rameau ventral du 2e nerf lombal, traverse le muscle grand psoas, émerge de son bord latéral et descend obliquement latéralement sur la face ventrale du muscle iliaque sous le fascia iliaca. Il quitte la région en passant sous le ligament inguinal (arcade crurale) près de la face médiale de l'épine iliaque antéro-supérieure. Il traverse à ce niveau un petit tunnel fibro-musculaire qui peut être le siège d'un syndrôme canalaire.

Le nerf génito-fémoral (nerf génito-crural)

Autre branche terminale du plexus lombal, il naît du rameau ventral du 2e nerf lombal.

Il descend oblique en bas et en avant à travers le muscle grand psoas de la face ventrale duquel il émerge, près de son bord médial.

Il chemine sur la face ventrale du muscle sous le fascia iliaca et se divise au-dessus du ligament inguinal (arcade crurale) en un rameau génital et un rameau fémoral.

Le muscle obturateur interne (fig. 7-3)

Né de la face médiale de l'os coxal, se dirigeant vers le grand trochanter, le muscle obturateur interne est un muscle profond de la région glutéale.

Il prend origine sur la face médiale du pourtour du foramen obturé, sur la membrane obturatrice, renforcée à sa partie supérieure par l'arc tendineux obturateur (ligament de Ganzi), formant la limite caudale de l'orifice pelvien du canal du foramen obturé.

Il s'insère aussi sur la face profonde de son fascia et sur la face crânio-latérale ou latérale du processus falciforme du ligament sacro-tubéral.

De là, les fibres convergent vers la petite ouverture ischiatique où elles se réfléchissent sur le bord dorsal de l'os coxal dont elles sont séparées par une bourse synoviale.

Le muscle gagne alors la fosse trochantérique (fossette digitale du fémur). Il est innervé par un rameau collatéral du plexus sacral. C'est un muscle rotateur latéral de la cuisse.

Le muscle piriforme (muscle pyramidal du bassin) (figs. 7-3 et 7-5)

Il naît de la face ventrale du sacrum au niveau des 2e,3e et 4e vertèbres sacrales, de la face ventrale du ligament sacro-tubéral dans sa région la plus élevée, parfois même de la grande incisure ischiatique (grande échancrure sciatique).

De ses insertions pelviennes, le muscle aplati, triangulaire se dirige en dehors, en bas et en avant, traverse la grande ouverture ischiatique, pénètre alors dans la région glutéale et s'insère sur le sommet du grand trochanter.

Il est innervé par le nerf ischiatique (n. sciatique) ou par une branche directe du plexus sacral.

C'est un muscle abducteur et rotateur latéral de la cuisse.

Le muscle élévateur de l'anus (muscle releveur de l'anus) (figs. 7-5 et 7-6)

Muscle pair et symétrique, élément principal du *diaphragme pelvien*, cloison musculo-tendineuse qui divise le petit bassin en un étage crânial ou pelvien et un étage caudal ou périnéal, il est constitué de deux parties : une partie latérale ou sphinctérienne et une partie médiale ou élévatrice.

La partie latérale ou sphinctérienne

C'est une lame musculaire mince mais étalée comportant deux faisceaux : le muscle pubo-coccygien et le muscle ilio-coccygien.

Le faisceau pubo-coccygien s'insère à la face dorsale de la surface angulaire du pubis.

Le faisceau ilio-coccygien s'insère sur le fascia du muscle obturateur interne suivant une ligne légèrement concave en haut et en arrière depuis l'orifice pelvien du canal du foramen obturé (canal sous pubien) jusqu'à la face médiale de l'épine ischiatique.

Ainsi se constitue l'*arcade tendineuse du muscle élévateur de l'anus.*

De ces insertions, les fibres musculaires descendent en convergeant obliquement en bas, en arrière et en dedans, croisent les faces latérales du rectum et se terminent en arrière de lui sur le ligament ano-coccygien, les bords latéraux des deux dernières pièces coccygiennes et la face dorsale de la partie anale du rectum.

Le ligament ano-coccygien est en partie formé par l'entrecroisement des faisceaux sphinctériens du muscle élévateur de l'anus.

Quelques fibres d'origine pubienne peuvent s'étendre jusqu'à la face crâniale du coccyx où elles se continuent avec le ligament sacro-coccygien ventral homo-latéral.

La partie médiale ou élévatrice

Elle est épaisse et beaucoup plus étroite que la précédente ; elle naît sur la face dorsale du pubis circonscri-

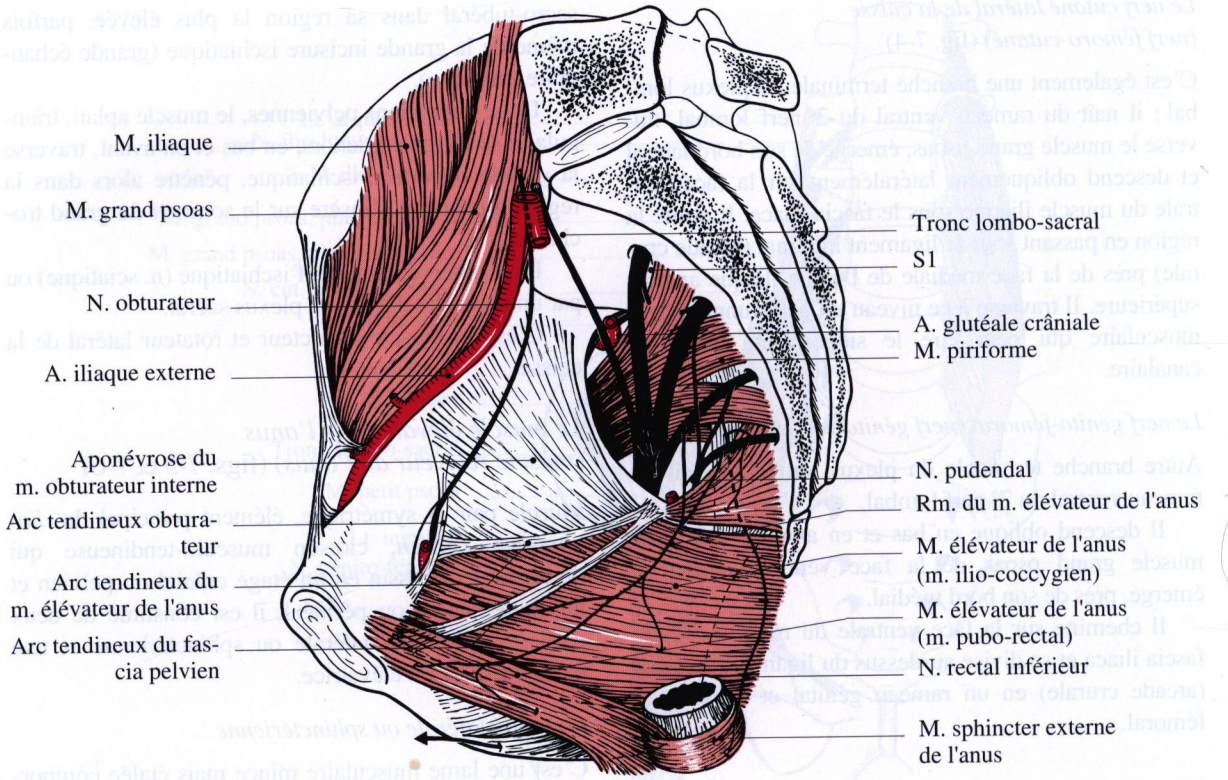

Fig. 7-5. Le muscle élévateur de l'anus

vant les insertions les plus médiales du faisceau sphinctérien, à proximité du disque interpubien.

Les fibres musculaires sont presque verticales et sagittales, obliques en bas et en arrière. Situées sur le bord médial du faisceau sphinctérien, recouvrant un peu de sa face crâniale, elles croisent les faces latérales de l'urètre et de la prostate chez l'homme, et le vagin chez la femme.

Leur terminaison s'effectue sur le centre tendineux du périnée (*muscle élévateur de la prostate ou muscle pubo-vaginal* selon le sexe) et dans les parois latérales du rectum (*muscle pubo-rectal*). A ce niveau, les fibres du faisceau élévateur s'insinuent entre les différentes parties du muscle sphincter externe de l'anus.

Les fibres les plus profondes ou crâniales situées immédiatement sous le fascia pelvien s'attachent aux fibres longitudinales du rectum par un tissu fibreux qui, sur les faces latérales du rectum, prend l'aspect d'arcades concaves médialement.

Les fibres caudales se mêlent aux fibres longitudinales du rectum, dans la paroi du canal anal et atteignent la peau de l'anus.

Les unes passent au travers du sphincter interne de l'anus, d'autres gagnent les téguments passant entre les deux sphincters interne et externe de l'anus, d'autres enfin s'insinuent entre les faisceaux du sphincter externe de l'anus (voir chap. 23).

Il faut noter que les fibres ventrales se dirigent vers le centre tendineux du périnée et ne traversent pas les sphincters.

Les deux muscles élévateurs de l'anus circonscrivent entre eux, sur la ligne médiane, en avant du rectum, une large ouverture : c'est la fente urogénitale.

Innervation

Le muscle élévateur de l'anus est innervé par des rameaux provenant du 3e et du 4e nerf sacral et du nerf pudendal.

Rôle physiologique

La contraction de la partie latérale rapproche les parois ventrale et dorsale du rectum et raccourcit la sangle à concavité ventrale formée par cette portion sphinctérienne des deux muscles élévateurs de l'anus qui sont donc constricteurs du rectum.

La contraction de sa partie interne ou élévatrice dilate le canal anal, l'attirant en haut et en avant et ainsi, par la traction exercée sur ses parois antérieure et

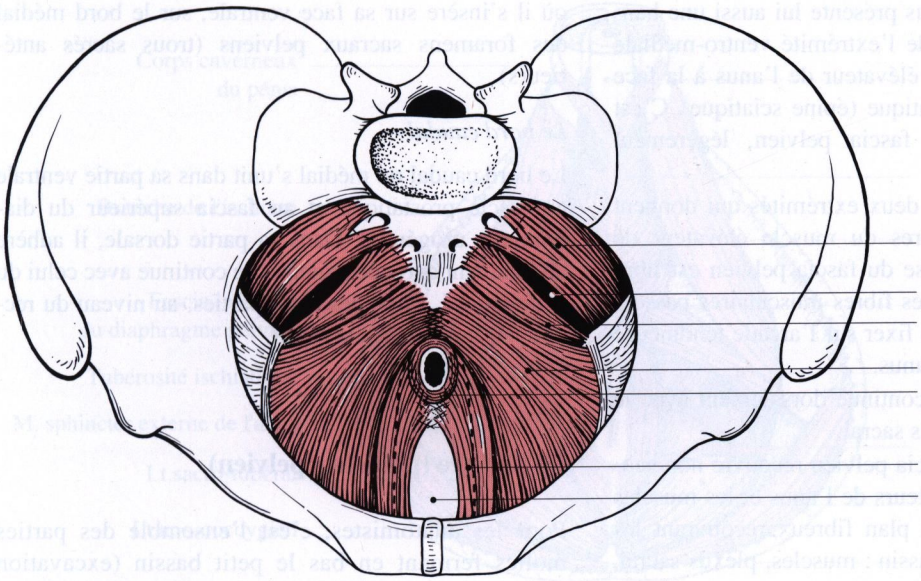

Fig. 7-6. Le diaphragme pelvien. Vue crâniale

latérales, assure le premier temps de la défécation. Sa contraction entraîne aussi l'occlusion du vagin chez la femme. Le faisceau pubo-rectal du muscle élévateur de l'anus constitue, pour nous, la sangle fixatrice du rectum, un des points essentiels de la solidité du périnée qu'il faudra reconstruire lors des réfections chirurgicales de celui-ci.

Le muscle coccygien
(muscle ischio-coccygien) (fig. 7-6)

De forme triangulaire, située dorsalement par rapport au muscle élévateur de l'anus, cette lame musculaire s'étend de l'épine ischiatique (épine sciatique) au bord latéral du sacrum et du coccyx.

Il naît sur la face médiale de l'épine ischiatique et parfois de la partie voisine du bord ventral de la grande incisure ischiatique (grande échancrure sciatique). Il se dirige dorsalement et médialement et se termine sur la face ventrale et le bord des vertèbres sacrales S4 et S5 et sur les 2 ou 3 premières vertèbres coccygiennes. Il est séparé du muscle piriforme par une fente où passent les pédicules vasculo-nerveux glutéaux inférieurs.

Ce muscle est appliqué sur le ligament sacro-épineux auquel il peut être uni sur toute son étendue, muscle et ligament ayant une même origine, le muscle coccygien, dont une partie reste musculaire alors que l'autre devient fibreuse.

L'action de ce muscle s'ajoute à celle des fibres du muscle élévateur de l'anus qui s'attachent au coccyx dans leur opposition aux mouvements dorsaux de cet os et forment un plan de soutien valable pour les organes pelviens.

Le muscle élévateur de l'anus et le muscle coccygien participent ainsi très efficacement au soutènement des organes pelviens.

La contraction de sa partie latérale comprimant le rectum latéralement entraîne une fermeture du canal anal.

Le fascia pelvien

Ce fascia recouvre le diaphragme pelvien constitué par les muscles élévateurs de l'anus et coccygien. Il se continue crânialement avec le fascia du muscle obturateur interne et dorsalement avec le fascia recouvrant le plexus sacral. Nous avons vu que ce fascia présente le long de l'insertion coxale des fibres du muscle élévateur de l'anus un épaississement concave crânialement et dorsalement : l'arcade tendineuse du muscle élévateur de l'anus. En fait, à partir de cette arcade, les fibres tendineuses du muscle élévateur de l'anus se confondent avec le fascia obturateur interne et cheminent avec lui jusqu'à son insertion sur l'os coxal au voisinage de la ligne arquée de l'ilium.

Un peu au-dessous de l'arcade tendineuse du muscle élévateur, le fascia pelvien qui recouvre le

muscle élévateur de l'anus présente lui aussi une bandelette épaissie, tendue de l'extrémité ventro-médiale de l'insertion du muscle élévateur de l'anus à la face médiale de l'épine ischiatique (épine sciatique). C'est l'arcade tendineuse du fascia pelvien, légèrement concave crânialement.

A l'exception de ses deux extrémités qui donnent insertion à quelques fibres du muscle élévateur de l'anus, l'arcade tendineuse du fascia pelvien est libre d'insertion musculaire. Les fibres musculaires passent en-dessous d'elle pour se fixer sur l'arcade tendineuse du muscle élévateur de l'anus.

Le fascia pelvien se continue dorsalement avec le fascia recouvrant le plexus sacral.

Pour Rouvière, le fascia pelvien recouvre non seulement les muscles élévateurs de l'anus et les muscles coccygiens, mais tout le plan fibreux recouvrant les parties molles du petit bassin : muscles, plexus sacral, plexus pudendal, plexus coccygien (sacro-coccygien).

Le fascia pelvien présente donc plusieurs épaississements : l'arc tendineux du muscle élévateur de l'anus, l'arc tendineux du fascia pelvien, la bandelette ischiatique longeant le bord ventral de la grande incisure ischiatique et le ligament spino-sacral, répondant à l'interstice entre le muscle piriforme et le plexus sacral d'une part, le plexus coccygien d'autre part.

Ces épaississements du fascia pelvien partent tous de l'épine ischiatique à la manière des rayons d'une étoile.

On décrit à ce fascia pelvien deux faces et deux bords :

La face caudale

Elle est appliquée sur les muscles et les plexus nerveux (sacral, pudendal, coccygien).

La face crâniale

Elle est séparée du péritoine par un espace limité crânialement par le péritoine, caudalement par le fascia pelvien, et médialement par les viscères pelviens (rectum dorsalement, vessie et prostate ventralement chez l'homme, utérus, vagin et vessie chez la femme).

Le bord crânial

Il représente sa ligne d'insertion coxale : de la face dorsale du pubis au-dessus des insertions du muscle élévateur de l'anus, il se confond ensuite avec le bord crânial du fascia du muscle obturateur interne, formant avec lui l'arc tendineux de l'obturateur (lt. de Ganzi) limitant caudalement l'orifice pelvien du canal du foramen obturé, puis croise la partie crâniale de la grande ouverture ischiatique et se dirige vers le sacrum où il s'insère sur sa face ventrale, sur le bord médial des foramens sacraux pelviens (trous sacrés antérieurs).

Le bord caudal

Le bord caudal ou médial s'unit dans sa partie ventrale au fascia prostatique et au fascia supérieur du diaphragme urogénital. Dans sa partie dorsale, il adhère au ligament ano-coccygien et se continue avec celui du côté opposé. Entre ces deux parties, au niveau du rectum, il s'unit au fascia rectal.

Le périnée (plancher pelvien)

Pour les anatomistes, c'est l'ensemble des parties molles fermant en bas le petit bassin (excavation pelvienne) entre la symphyse du pubis ventralement, les branches ischio-pubiennes et les ligaments sacro-tubéraux latéralement, et le coccyx dorsalement.

Cet ensemble est situé au-dessous du diaphragme pelvien qui divise le petit bassin en deux étages, un étage crânial pelvien, un étage caudal périnéal. Ce diaphragme joue un rôle très important dans la statique et la dynamique des viscères pelviens (les réservoirs) et dans ce sens, il est inséparable du périnée.

Pour les accoucheurs, c'est la région située entre les organes génitaux et l'anus.

Pour les chirurgiens, c'est le diaphragme urogénital, cloison fibro-musculaire tendue entre les branches caudales du pubis, traversée par l'urètre et le vagin chez la femme, complété par le triangle urogénital et le diaphragme pelvien.

On divise le périnée en périnée superficiel, caudal, et périnée profond, crânial.

Le périnée superficiel

Le périnée superficiel est représenté par la peau, un pannicule adipeux plus mince en arrière, un fascia superficialis et un tissu cellulaire sous cutané.

Il participe à la formation de l'anus et des organes génitaux externes.

En avant de l'anus, se trouve chez l'homme une saillie médiane, antéro-postérieure se perdant en avant dans les bourses : elle est due au bulbe du pénis, au corps spongieux du pénis et aux muscles bulbo-caverneux. Le raphé médian qui parcourt cette saillie se prolonge sur le scrotum.

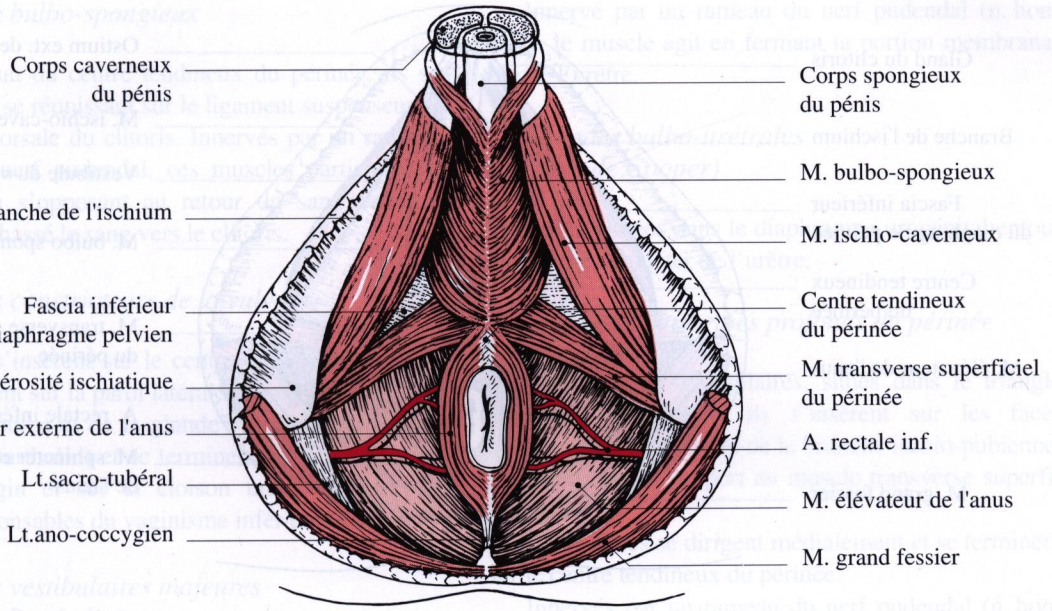

Fig. 7-7. Le périnée chez l'homme

Le périnée superficiel participe également à la formation des enveloppes du pénis.

Chez la femme, le périnée superficiel participe à la formation des grandes et des petites lèvres.

Le périnée profond

Une ligne transversale allant d'une tubérosité ischiatique à l'autre, et passant par le centre tendineux du périnée (noyau fibreux central) divise le périnée profond en périnée urogénital, ventral, et périnée anal, dorsal.

Le périnée uro-génital

Le périnée urogénital comprend lui-même l'espace superficiel du périnée et l'espace profond du périnée.

Contenu de l'espace superficiel du périnée chez l'homme (fig. 7-7)

Les corps caverneux du pénis

Ce sont des formations érectiles dont les racines (pilier du pénis) se fixent de chaque côté sur la branche caudale du pubis.

Les muscles ischio-caverneux

En forme de demi-cornet à concavité latérale, ils recouvrent la portion libre des corps caverneux du pénis.

Chacun des deux muscles s'insère sur les deux lèvres de la branche ischio-pubienne de l'os coxal de part et d'autre de l'insertion du corps caverneux, et sur la face médiale de l'ischium en arrière du pilier du pénis.

Après avoir recouvert le corps caverneux correspondant, chaque muscle s'insère en avant sur l'albuginée des corps caverneux. En comprimant les corps caverneux, les muscles ischio-caverneux, innervés par un rameau périnéal superficiel du nerf pudendal (n. honteux), participent à l'érection.

Le corps spongieux du pénis

C'est également une formation érectile médiane, cylindrique, située dans la gouttière infra-caverneuse, et parcouru par l'urètre.

Le bulbe du pénis est la partie postérieure renflée du corps spongieux.

Les muscles bulbo-spongieux (bulbo-caverneux)

Ils attachent la partie postérieure du corps spongieux au diaphragme urogénital en formant un hamac recouvrant le bulbe et le corps spongieux jusqu'à son union avec les corps caverneux.

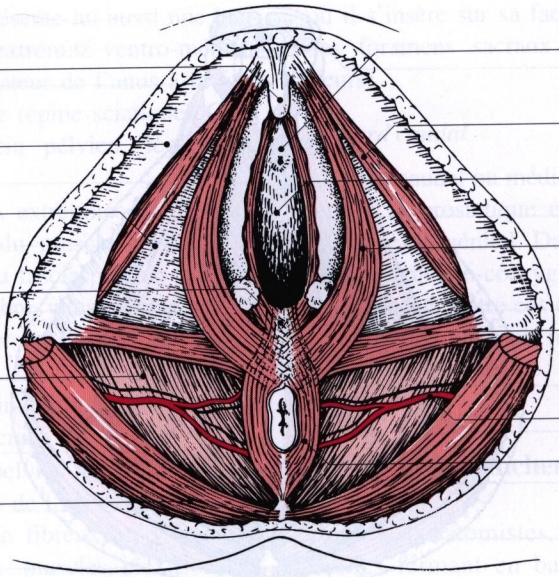

Fig. 7-8. Le périnée chez la femme

Chaque muscle s'insère sur le raphé médian qui l'unit à celui du côté opposé et dorsalement sur le centre tendineux du périnée.

Les fibres superficielles et ventrales de ces muscles se terminent en avant sur l'albuginée du corps spongieux. Un faisceau musculaire peut contourner le corps spongieux et s'unir sur sa face dorsale avec un faisceau identique du muscle du côté opposé : cette sangle porte le nom de muscle compresseur de la veine dorsale du pénis (m. de Houston). Pour certains auteurs, cette sangle naîtrait des muscles ischio-caverneux.

Les fibres superficielles et dorsales de ces muscles se fixent sur la face caudale du corps spongieux.

Les fibres profondes s'enroulent sur le bulbe du pénis, s'unissant à celles du muscle du côté opposé en une lame tendineuse située sur la face crâniale du bulbe du pénis.

Ils sont innervés par un rameau périnéal profond du nerf pudendal.

Les muscles transverses superficiels du périnée

Annexés aux organes érectiles, ils appartiennent, comme les précédents, au périnée uro-génital.

Muscles minces, pairs, ils naissent en partie de la face médiale de l'ischium au-dessus des corps caverneux et des muscles ischio-caverneux, en partie du sphincter externe de l'anus et du faisceau pubo-rectal du muscle élévateur de l'anus.

De ces insertions, les fibres musculaires se dirigent médialement vers le centre tendineux du périnée où elles s'entrecroisent avec les fibres du muscle du côté opposé.

Innervé par un rameau périnéal superficiel du nerf pudendal, ce muscle, inconstant, comprimerait la partie ventrale du canal anal et son insertion sur le centre tendineux du périnée contribuerait à l'immobilisation postérieure du muscle bulbo-spongieux.

Chez la femme (figs. 7-8 et 38-3)

On retrouve dans l'espace superficiel du périnée :

Les corps caverneux du clitoris

Ce sont des formations érectiles naissant chacune par une racine située sur la branche caudale du pubis (pilier du clitoris).

Les muscles ischio-caverneux

Ils recouvrent les piliers du clitoris et s'unissent sur sa face crâniale et sur son fascia profond.

Le bulbe du vestibule

C'est une formation érectile qui entoure le vestibule du vagin. Son extrémité dorsale renflée jouxte la glande vestibulaire majeure (glande de Bartholin).

Sa face crâniale est fixée au fascia caudal du diaphragme pelvien, sa face caudale est recouverte du muscle bulbo-spongieux.

Les muscles bulbo-spongieux

Nés au niveau du centre tendineux du périnée, ils se terminent en se réunissant sur le ligament suspenseur et sur la face dorsale du clitoris. Innervés par un rameau périnéal du nerf pudendal, ces muscles participent à l'érection en s'opposant au retour du sang veineux après avoir chassé le sang vers le clitoris.

Les muscles constricteurs de la vulve

Minces, ils s'insèrent sur le centre tendineux du périnée, cheminent sur la paroi latérale du vagin, sur la face médiale du bulbe et de la glande vestibulaire majeure (glande de Bartholin) et se terminent sur la paroi ventrale du vagin et sur la cloison urétro-vaginale. Ils seraient responsables du vaginisme inférieur.

Les glandes vestibulaires majeures (glandes de Bartholin)

Situées dans le périnée superficiel, leur conduit excréteur s'ouvre au niveau du tiers postérieur du sillon labio-hyméneal.

Les muscles transverses superficiels du périnée

Contenu de l'espace profond du périnée chez l'homme

On trouve dans cet espace le muscle sphincter de l'urètre, les muscles transverses profonds et les glandes bulbo-urétrales.

Le muscle sphincter de l'urètre
(figs. 32-8a et 32-10)

Il entoure chez l'homme la portion membranacée de l'urètre, se prolongeant crânialement sur la prostate. Les fibres profondes du muscles entourent l'urètre. Les fibres plus superficielles naissent ventralement du fascia caudal du diaphragme urogénital puis contournent les faces latérales de l'urètre membranacé et s'entrecroisent sur la face dorsale du canal urétral avec celles du côté opposé.

Certaines fibres se fixent sur le centre tendineux du périnée.

Au niveau de l'urètre menbranacé, le muscle forme une gaine complète, mais au niveau de la prostate, le muscle semble être éclaté par la croissance de cette glande, et les fibres ne persistent que sur la face ventrale de la prostate.

Innervé par un rameau du nerf pudendal (n. honteux), le muscle agit en fermant la portion membranacée de l'urètre.

Les glandes bulbo-urétrales (glandes de Cooper)

Elles sont situées dans le diaphragme urogénital entourées par le sphincter de l'urètre.

Les muscles transverses profonds du périnée

Pairs, minces et triangulaires, situés dans le triangle antérieur du périnée, ils s'insèrent sur les faces médiales de l'ischium et de la branche ischio-pubienne, crânialement par rapport au muscle transverse superficiel.

Leurs fibres se dirigent médialement et se terminent sur le centre tendineux du périnée.

Innervés par un rameau du nerf pudendal (n. honteux), les muscles transverses profonds faisant partie du diaphragme urogénital participent à son action de soutènement (vessie, prostate). Ils seraient, d'après Cruveilhier, l'agent principal de l'érection en comprimant les veines des corps érectiles. Leurs insertions sur le centre tendineux du périnée joue un rôle dans l'immobilisation de celui-ci.

Chez la femme

Le muscle sphincter de l'urètre

Ses fibres contournent les parois latérales de l'urètre et se fixent en haut sur l'étroit et solide septum urétro-vaginal, en bas en partie sur cette cloison, en partie sur la paroi du vagin, en dehors du septum urétro-vaginal.

Les muscles transverses profonds du périnée

Ils sont plus larges que chez l'homme et le centre tendineux du périnée est situé dans l'espace recto-vaginal qu'il faut ouvrir dans certaines interventions chirurgicales.

La fermeture inférieure du petit bassin

Elle est complétée ventralement par :

Le ligament arqué du pubis

Il est fibreux, résistant, tendu transversalement dans l'angle sub-pubien.

Le ligament transverse du périnée

C'est le bord ventral du diaphragme urogénital où se rejoignent les fascias crânial et caudal de ce diaphragme.

Le muscle transverse du vagin

Très inconstant, il est tendu entre les branches ischio-pubiennes et le vagin.

Le muscle recto-urétral

Il vient de la couche musculaire longitudinale lisse du rectum. Il se dirige vers l'urètre membranacé chez l'homme en traversant le centre tendineux du périnée.

Le muscle recto-vaginal

C'est l'homologue du précédent chez la femme.

Le périnée anal

Il est constitué par le canal anal entouré du sphincter externe de l'anus (fig. 23-8) et de chaque côté de lui par les fosses ischio-rectales (voir figs. 23-16, 23-21 et 23-22).

Le centre tendineux du périnée (figs. 23-1 et 23-2)

C'est une formation fibro-conjonctive du périnée interposée entre l'appareil génital et le canal anal.

Ses limites sont imprécises en raison du nombre de muscles qui s'y attachent ou y envoient des expansions : muscle sphincter externe de l'anus, muscles transverses du périnée, muscles bulbo-spongieux, muscles élévateurs de l'anus.

Masse fibro-musculaire où convergent et s'entrelacent les fibres tendineuses de la plupart des muscles du périnée, ce centre tendineux occupe un espace triangulaire à base caudale, limité dorsalement par le rectum, ventralement chez l'homme par l'urètre, les glandes bulbo-urétrales et le bulbe (triangle recto-urétral) et chez la femme par le vagin (triangle vagino-rectal).

Le centre tendineux du périnée est, avec la remise en tension du faisceau pubo-rectal du muscle élévateur de l'anus, un des éléments très importants dans le soutènement des organes pelviens et dans la chirurgie du périnée chez la femme.

Les fascias du périnée

Trois fascias entourent ou séparent les plans musculaires qui forment le plancher du périnée.

– Le fascia superficiel du périnée, mince, sous-cutané s'étend entre les branches ischio-pubiennes et le centre tendineux du périnée.

– Le fascia inférieur (caudal) du diaphragme urogénital est tendu des branches ischio-pubiennes aux parois de l'urètre chez l'homme, de l'urètre et du vagin chez la femme (fig. 7-8).

Il s'unit de part et d'autre du muscle transverse profond au fascia crânial du diaphragme urogénital.

– Le fascia supérieur (crânial) du diaphragme urogénital est tendu des branches ischio-pubiennes aux parois urétrales chez l'homme, urétrales et vaginales chez la femme.

Il s'unit de part et d'autre du muscle transverse profond au fascia inférieur (caudal) du diaphragme urogénital. Ventralement, l'union des deux fascias constitue le ligament transverse du périnée.

Chapitre 8

Anatomie du cœur et du péricarde

C Christides et C Cabrol

Le thorax

Embryologie

L'embryogénèse du système cardio-vasculaire débute très tôt puisque celui-ci prend forme environ trois semaines après la conception et qu'il est pratiquement complet quatre semaines plus tard, c'est-à-dire avant la fin du deuxième mois. Passé ce délai, il ne peut plus y avoir d'anomalies cardiaques congénitales.

A partir de deux ébauches d'amas cellulaires angioformateurs droits et gauches situés en avant de l'intestin primitif, le cœur apparaît rapidement sous la forme d'un tube unique entouré presque entièrement d'une cavité séreuse d'origine coelomique sauf en arrière où existe un mésocarde dorsal qui le relie à l'intestin primitif (fig. 8-1). L'extrémité caudale ou veineuse du tube reçoit les veines ; de l'extrémité crânienne ou artérielle s'échappent deux artères appelées aortes primitives.

Au cours de son évolution, le tube cardiaque va subir des modifications : très vite, apparaissent trois segments renflés, appelés dans le sens crânio-caudal : le bulbe artériel, le ventricule primitif et l'oreillette primitive ; celle-ci reçoit le sinus veineux ou zone de confluence des veines qui arrivent au cœur : veines omphalo-mésentériques, veines ombilicales et veines de Cuvier (fig. 8-2).

Le rétrécissement entre atrium (oreillette) et ventricule primitifs s'appelle canal auriculaire.

La partie caudale du bulbe artériel s'appelle le bulbe cardiaque et donnera naissance à la plus grande partie du futur ventricule droit alors que le ventricule primitif donnera naissance surtout au ventricule gauche définitif. La partie haute du bulbe artériel s'appelle le tronc artériel ; la zone intermédiaire est le cône du cœur.

Au stade initial de la formation du tube cardiaque, une inversion des ébauches gauche et droite, dont chacune est douée d'un potentiel de développement différent, aboutit au sinus inversus.

Les deux extrémités du tube cardiaque, solidaires du reste de l'embryon, sont relativement fixes.

Le tube s'accroît beaucoup plus vite que la cavité séreuse qui le contient : cela l'oblige à se replier sur lui-même selon deux mouvements principaux : inflexion d'avant en arrière et torsion de gauche à droite (fig. 8-3). Alors, l'extrémité caudale veineuse du tube cardiaque se porte en haut et en arrière de sorte que l'atrium primitif et le sinus veineux se placent en arrière du ventricule primitif et du bulbe artériel.

L'inflexion et la torsion qui le sinus veineux subit, prennent cette disposition et ne s'ouvre donc dans le cœur *droit* (fig. 8-6). Enfin, cette torsion est, au moins en partie, responsable de la disposition spiralée du tronc artériel.

De l'atrium primitif naissent deux prolongements : l'un gauche, l'autre droit, qui s'enroulent sur les parties latérales du bulbe et en sont les gouttières.

Des processus de développement très simples expliquent la "transposition" corrigée des gros vaisseaux. En effet, si le bulbe cardiaque se tord de droite à gauche, toutes les structures dérivées du bulbe et du ventricule primitif (valves auriculo-ventriculaires, ventricules, racines aortiques) se développent à l'envers.

Modelage du tube cardiaque

Alors que les différents segments du tube cardiaque restent placés "en série", le modelage du tube car-

Le ligament transverse du périnée

C'est le bord central du diaphragme urogénital où se rejoignent les fascias crânial et caudal de ce diaphragme.

Le muscle transverse du périnée

Très inconstant, il est tendu entre les branches ischio-pubiennes et le vagin.

Le muscle recto-urétral

Il vient de la couche intercalaire longitudinale lisse du rectum. Il se dirige vers l'urètre membraneux chez l'homme en traversant le centre tendineux du périnée.

Le muscle recto-vaginal

C'est l'homologue du précédent chez la femme.

Le périnée anal

Il est constitué par le canal anal entouré du sphincter externe de l'anus (fig. 23-8) et, de chaque côté de lui, par les fosses ischio-rectales (voir figs. 23-16, 23-21 et 23-22).

Le centre tendineux du périnée (figs. 23-1 et 23-2)

C'est une formation fibro-conjonctive du périnée interposée entre l'appareil génital et le canal anal.

Ses limites sont imprécises en raison du nombre de muscles qui s'y attachent ou y envoient des expansions : muscle sphincter externe de l'anus, muscles transverses du périnée, muscles bulbo-spongieux, muscles élévateurs de l'anus.

Masse fibro-musculaire où convergent et s'entrelacent les fibres tendineuses de la plupart des muscles du périnée, ce centre tendineux occupe un espace triangulaire à base caudale, limité dorsalement par le rectum, ventralement chez l'homme par l'urètre, les glandes bulbo-urétrales et le bulbe (triangle recto-urétral) et chez la femme par le vagin (triangle vagino-rectal).

Le centre tendineux du périnée est, avec la sangle en tension du faisceau pubo-rectal du muscle élévateur de l'anus, un des éléments très importants dans le soutènement des organes pelviens et dans la chirurgie du périnée chez la femme.

Les fascias du périnée

Trois fascias entourent ou séparent les plans musculaires qui forment le plancher du périnée.

– Le fascia superficiel du périnée, mince, sous-cutané s'étend entre les branches ischio-pubiennes et le centre tendineux du périnée.

– Le fascia inférieur (caudal) du diaphragme urogénital est tendu des branches ischio-pubiennes aux parois de l'urètre chez l'homme, de l'urètre et du vagin chez la femme (fig. 2-8).

Il s'unit de part et d'autre du muscle transverse profond au fascia crânial du diaphragme urogénital.

– Le fascia supérieur (crânial) du diaphragme urogénital est tendu des branches ischio-pubiennes aux parois urétrales chez l'homme, urétrales et vaginales chez la femme.

Il s'unit de part et d'autre du muscle transverse profond au fascia inférieur (caudal) du diaphragme urogénital. Ventralement, l'union des deux fascias constitue le ligament transverse du périnée.

Chapitre 8

Anatomie du cœur et du péricarde

C Christides et C Cabrol

Embryologie

L'embryogénèse du système cardio-vasculaire débute très tôt puisque celui-ci prend forme environ trois semaines après la conception et qu'il est pratiquement complet quatre semaines plus tard, c'est-à-dire avant la fin du deuxième mois. Passé ce délai, il ne peut plus y avoir d'anomalies cardiaques congénitales.

A partir de deux ébauches d'amas cellulaires angioformateurs droits et gauches situés en avant de l'intestin primitif, le cœur apparaît rapidement sous la forme d'un tube unique entouré presque entièrement d'une cavité séreuse d'origine cœlomique sauf en arrière où existe un mésocarde dorsal qui le relie à l'intestin primitif (fig. 8-1). L'extrémité caudale ou veineuse du tube reçoit les veines ; de l'extrémité crâniale ou artérielle s'échappent deux artères appelées aortes primitives.

Au cours de son évolution, le tube cardiaque va subir des modifications ; très vite, apparaissent trois segments renflés, appelés dans le sens cranio-caudal, le bulbe artériel, le ventricule primitif et l'oreillette primitive ; celle-ci reçoit le sinus veineux ou zone de confluence des veines qui arrivent au cœur : veines omphalo-mésentériques, veines ombilicales et canaux de Cuvier (fig. 8-2).

Le rétrécissement entre atrium (oreillette) et ventricule primitifs s'appelle canal auriculaire.

La partie caudale du bulbe artériel s'appelle le bulbe cardiaque et donnera naissance à la plus grande partie du futur ventricule droit alors que le ventricule primitif donnera naissance surtout au ventricule gauche définitif. La partie haute du bulbe artériel s'appelle le tronc artériel ; la zone intermédiaire est le cône du cœur.

Au stade initial de la formation du tube cardiaque, une inversion des ébauches gauche et droite, dont chacune est douée d'un potentiel de développement différent, aboutit au sinus inversus.

Les deux extrémités du tube cardiaque, solidaires du reste de l'embryon, sont relativement fixes.

Le tube s'accroît beaucoup plus vite que la cavité séreuse qui le contient ; ceci l'oblige à se replier sur lui-même selon deux mouvements principaux : inflexion d'avant en arrière et torsion de gauche à droite (fig. 8-3). Ainsi, l'extrémité caudale veineuse du tube cardiaque se porte en haut et en arrière de sorte que l'atrium primitif et le sinus veineux se placent en arrière du ventricule primitif et du bulbe artériel.

L'inflexion et la torsion expliquent que le sinus veineux soit projeté vers la droite et ne s'ouvre que dans la partie de l'atrium primitif qui deviendra l'atrium droit (fig. 8-6). Enfin, cette torsion est, au moins en partie, responsable de la disposition spiralée du tronc artériel.

De l'atrium primitif naissent deux prolongements, l'un gauche, l'autre droit, qui s'enroulent sur les parties latérales du bulbe : ce sont les auricules.

Des anomalies de développement à ce stade expliquent la "transposition corrigée des gros vaisseaux". En effet, si la boucle cardiaque se fait de droite à gauche, toutes les structures dérivées du bulbe et du ventricule primitif (valves auriculo-ventriculaires, ventricules, racines artérielles) se développent à l'envers.

Modelage du tube cardiaque

Alors que les différents segments du tube cardiaque restent placés "en série", le modelage du tube car-

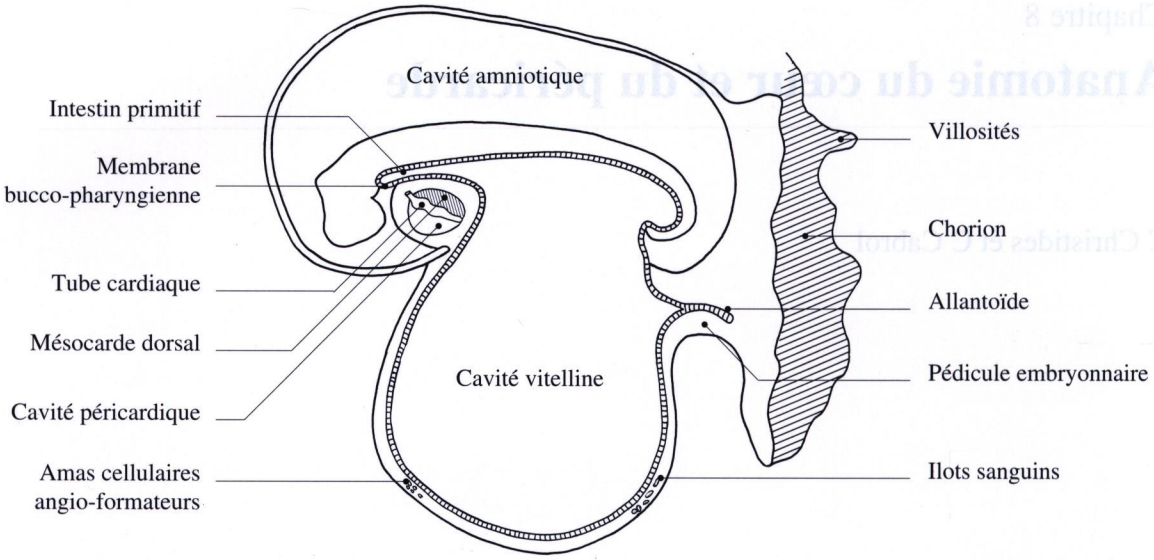

Fig. 8-1. Schéma d'un embryon de trois semaines environ. La cavité péricardique contenant le tube cardiaque est située en avant de la membrane bucco-pharyngienne et de l'intestin primitif

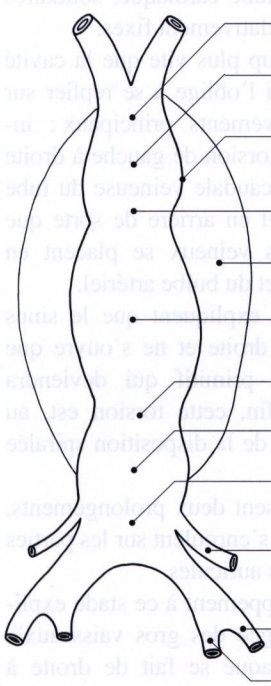

Fig. 8-2. Les premiers stades évolutifs du tube cardiaque

diaque va aboutir à la structure définitive caractérisée par l'existence de quatre cavités et de quatre appareils valvulaires. Trois mécanismes fondamentaux peuvent être distingués : les translations, les cloisonnements et la formation des valves intra-cardiaques.

Les translations

– Translation du tronc artériel vers la gauche grâce à l'effacement du sillon bulbo-ventriculaire ; cette translation va mettre en communication le ventricule primitif (futur ventricule gauche) avec une partie du segment cône-tronc artériel (future aorte). L'absence d'effacement du sillon bulbo-ventriculaire empêche cette translation et aboutit au ventricule droit à double issue.

– Translation de l'orifice atrio-ventriculaire primitif vers la droite qui va mettre en communication le massif auriculaire avec les futurs ventricules, aussi bien droit que gauche (fig. 8-4a). L'absence de translation de cet orifice aboutit à l'atrésie tricuspidienne.

– Translation du futur atrium droit et du sinus veineux vers la droite, permettant au système cave de se drainer dans la seule oreillette droite (fig. 8-6). L'absence de translation est rare et rend compte de quelques cas de veine cave inférieure se jetant dans l'oreillette gauche.

Les cloisonnements (fig. 8-4)

Toutes les cloisons apparaissent et se développent de façon quasi-simultanée. Cependant, pour la clarté de l'exposé, nous les envisagerons les unes après les autres.

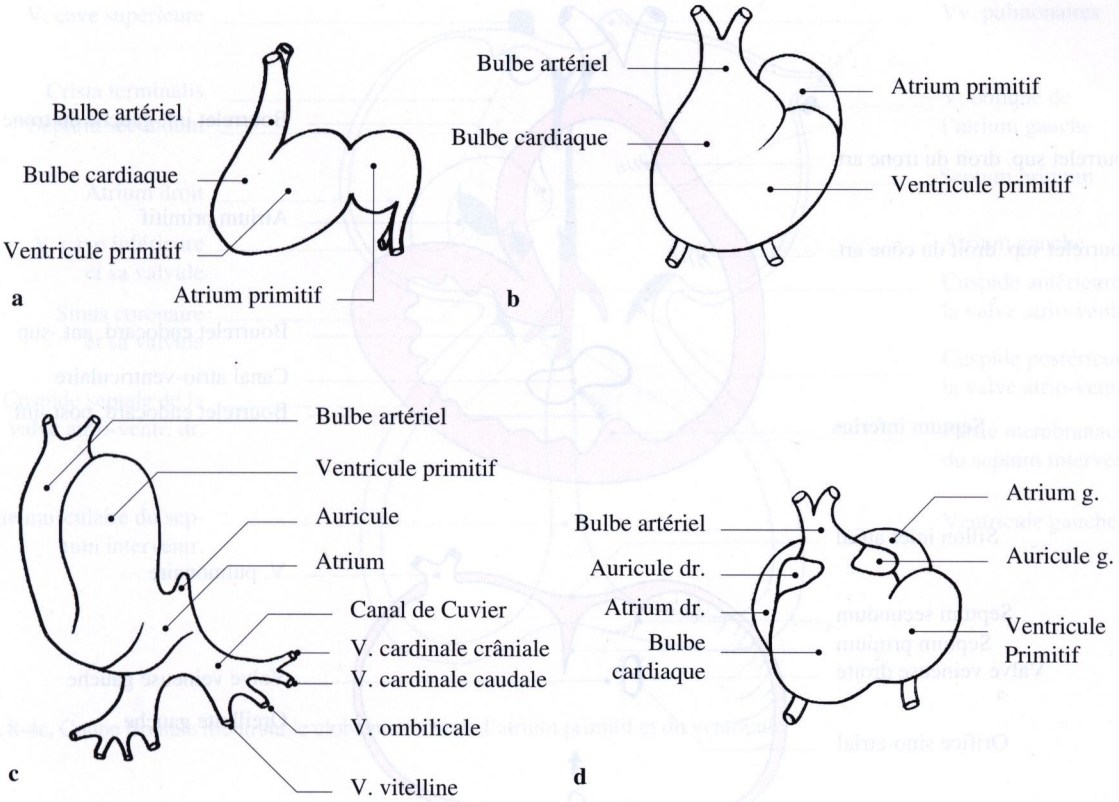

Fig. 8-3a-d. Inflexion et torsion du tube cardiaque

Cloisonnement du canal auriculaire

Initialement, c'est une fente transversale sur laquelle apparaissent deux bourrelets endocardiques, l'un antéro-supérieur, l'autre postéro-inférieur (fig. 8-4a).

Ces bourrelets s'accroissent vers l'intérieur et fusionnent pour délimiter ainsi les deux orifices auriculo-ventriculaires, gauche et droit. Ce cloisonnement du canal auriculaire, appelé *septum intermedium*, élément membraneux comme tout ce qui en découle, envoie (fig. 8-4b et c) :

– vers le haut une expansion qui participe au cloisonnement atrial ;

– vers le bas une expansion qui complète la formation de la cloison inter-ventriculaire ;

– latéralement des expansions qui participent à la formation des valves atrio-ventriculaires gauche et droite.

Une anomalie de développement à ce niveau entraîne la persistance du canal atrio-ventriculaire. Il en existe plusieurs formes selon le degré de défaut de fusion des bourrelets endocardiques :

– un défaut total de fusion aboutit à un orifice atrio-ventriculaire unique avec une communication inter-atriale bas située et une communication inter-ventriculaire au niveau du septum membraneux ;

– dans la forme partielle, les bourrelets endocardiques fusionnent uniquement dans leur partie centrale ; il en résulte une communication inter-atriale de type ostium primum. Le versant gauche du bourrelet ne fusionnant pas, il en résulte une fente du feuillet antérieur de la valve mitrale.

Cloisonnement des oreillettes (figs. 8-4 et 8-5)

Sur la face extérieure de l'atrium primitif, à gauche et près du sinus veineux, apparaît un sillon vertical qui constitue la limite de l'atrium gauche et de l'atrium droit, c'est-à-dire le futur sillon inter-atrial.

A l'intérieur de l'atrium primitif et en regard de ce sillon se détache de la paroi postéro-supérieure une lame verticale antéro-postérieure falciforme qui progresse vers le canal atrial : c'est le *septum primum* qui vient se souder au septum intermedium.

Ce septum intermedium déborde de chaque côté le septum primum sous la forme d'un repli qui est la pre-

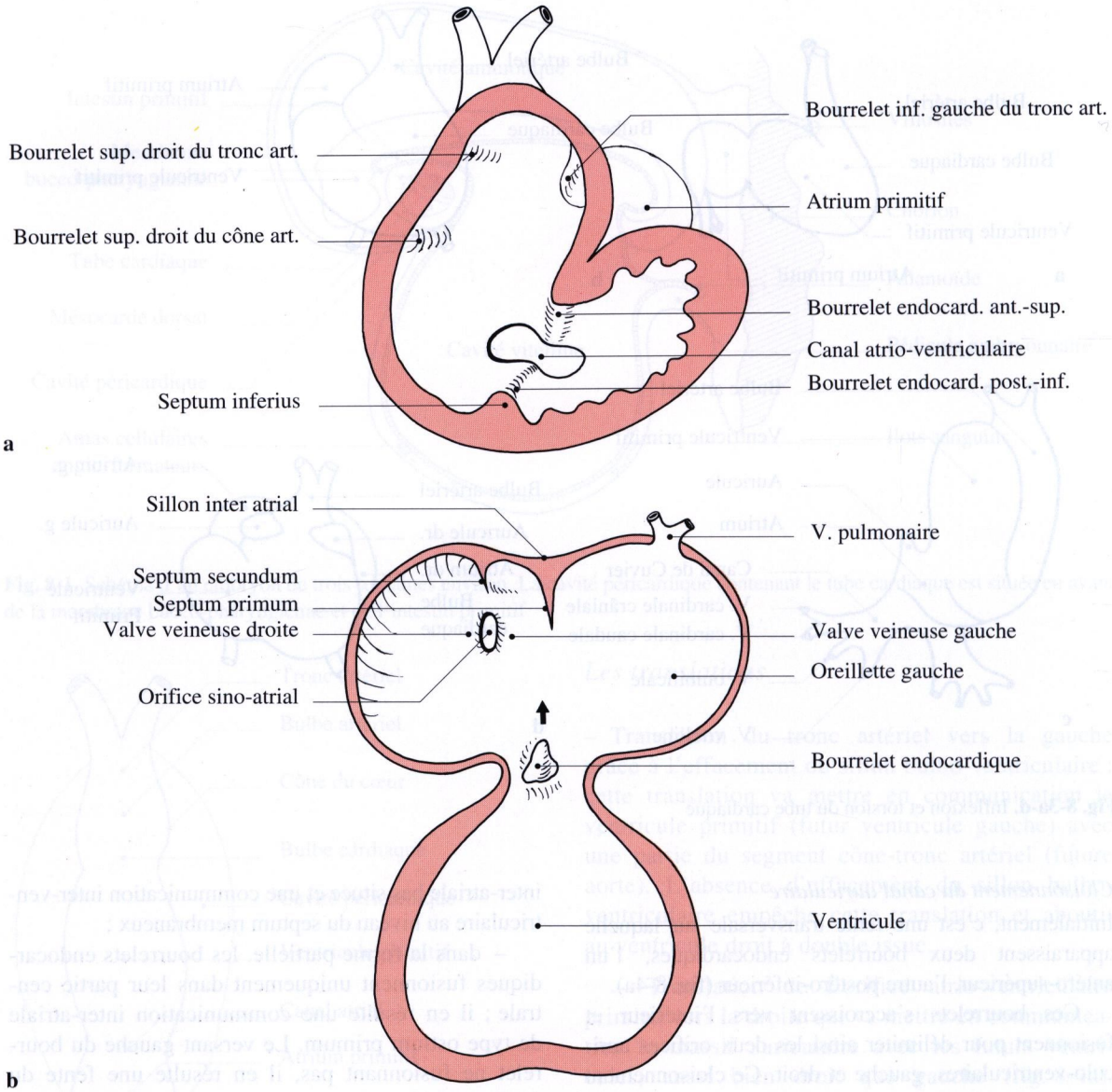

Fig. 8-4a,b. Coupes frontales montrant le cloisonnement de l'atrium primitif et du ventricule

mière ébauche des cuspides (valves internes) des valves atrio-ventriculaires.

Le bord antérieur concave du septum primum forme la limite postérieure d'un orifice ou ostium primum qui s'oblitère progressivement.

Enfin, le septum primum se déchire, se résorbe dans sa partie crâniale, réalisant le foramen ovale (trou de Botal) qui restera perméable jusqu'à la naissance, faisant communiquer les deux atrium droite et gauche.

Mais en même temps que se forme le foramen ovale, apparaît à droite, près du septum primum, sur la paroi antéro supérieure de l'atrium primitif, une deuxième cloison ou *septum secundum* qui se développe en bas et en arrière alors que le septum primum continue à se développer en haut et en avant.

Ce double développement fait que le foramen ovale va être recouvert par le septum secundum et que pendant la vie fœtale le sang passe de l'atrium droit vers l'atrium gauche en repoussant le feuillet mince du septum primum vers la gauche ; à la naissance, la pression dans l'atrium gauche, plus forte que dans l'atrium droit en raison de la mise en route de la petite circulation et de l'arrivée du sang veineux pulmonaire, fait appliquer et souder les deux parties correspondantes des septa

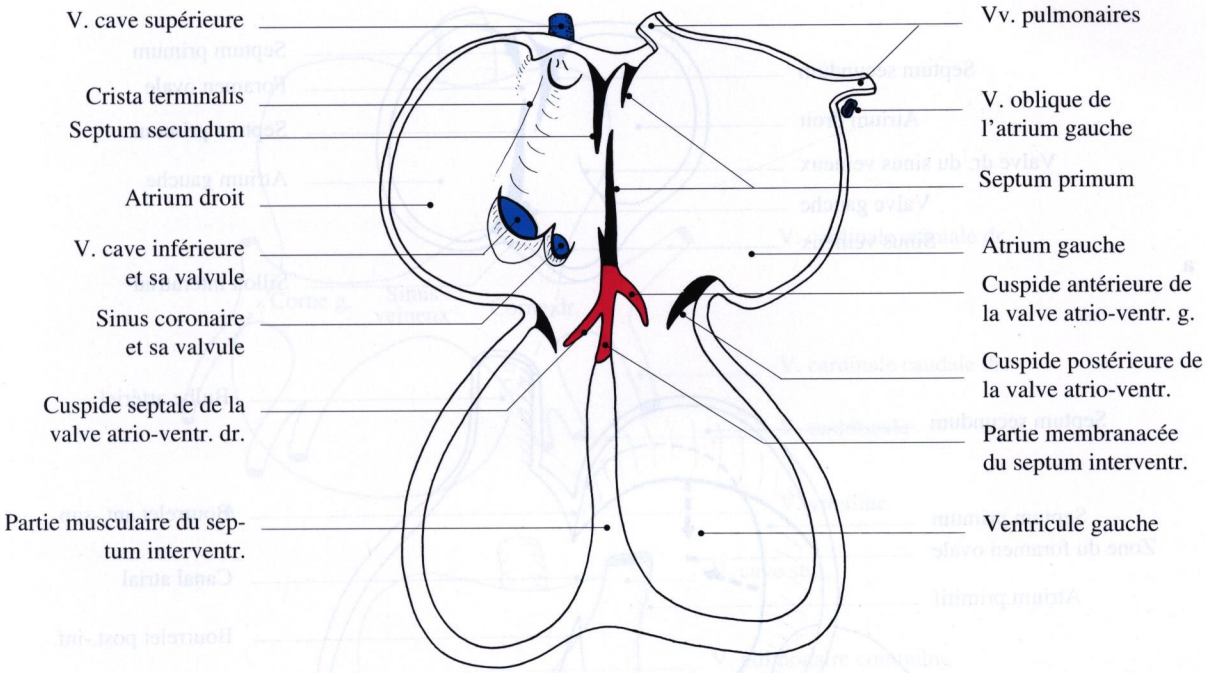

Fig. 8-4c. Coupe frontale montrant le cloisonnement de l'atrium primitif et du ventricule

primum et secundum. Ainsi est fermé le foramen ovale.

Une anomalie du cloisonnement auriculaire peut aboutir à un défaut septal atrial (auriculaire) ou ostium secundum (communication inter-atriale) ou à une oreillette commune par absence totale de septum primum et secundum.

Le sinus veineux est initialement symétrique et systémique : il contient du sang uniquement veineux de la grande circulation ; il reçoit de chaque côté une veine omphalo-mésentérique, un canal de Cuvier et une veine pulmonaire commune et se jette dans l'oreillette primitive. Secondairement, il se déplace vers la droite et va subir des modifications (fig. 8-6) : la veine ombilicale puis la veine vitelline et enfin le canal de Cuvier gauches s'oblitèrent ; la partie distale de la corne gauche du sinus est représentée par la veine oblique de l'atrium (v. de Marshall), et la partie proximale forme le sinus veineux coronaire.

La régression du système veineux gauche entraîne une augmentation de taille du système veineux droit. La corne droite constitue la seule communication entre le sinus veineux et l'atrium et va peu à peu s'incorporer à l'oreillette droite.

La limite entre l'oreillette primitive et le sinus veineux est marquée par un sillon externe ou sulcus terminalis en regard duquel se trouve, du côté interne de ces cavités, la valvule droite du sinus veineux (fig. 8-5a) (la gauche disparaît rapidement) qui va se segmenter en deux parties pour donner d'une part la valvule de la veine cave inférieure (v. d'Eustachi) située à droite et en avant de la terminaison de la veine cave inférieure et d'autre part la valvule du sinus coronaire (v. de Thebesius) située sur le bord antéro-externe de l'orifice du sinus coronaire (fig. 8-4c).

La persistance complète de la grande valve droite du sinus veineux forme dans l'atrium droit un septum séparant la partie de l'atrium situé entre les veines caves du reste de l'atrium : c'est le cœur droit triatrial.

La persistance de la corne gauche du sinus veineux et de la veine cardinale gauche aboutit à l'abouchement de la veine cave supérieure gauche dans le sinus veineux coronaire.

L'oreillette gauche reçoit en arrière le tronc des veines pulmonaires qui, au cours de l'évolution, se dilate et forme la paroi postérieure de l'oreillette gauche. Cette dilatation veineuse se poursuit le plus souvent jusqu'à ce que les veines pulmonaires s'abouchent directement dans la cavité atrium gauche.

La forme totale des anomalies de connection veineuse pulmonaire est vraisemblablement liée à un défaut de développement de la veine pulmonaire commune.

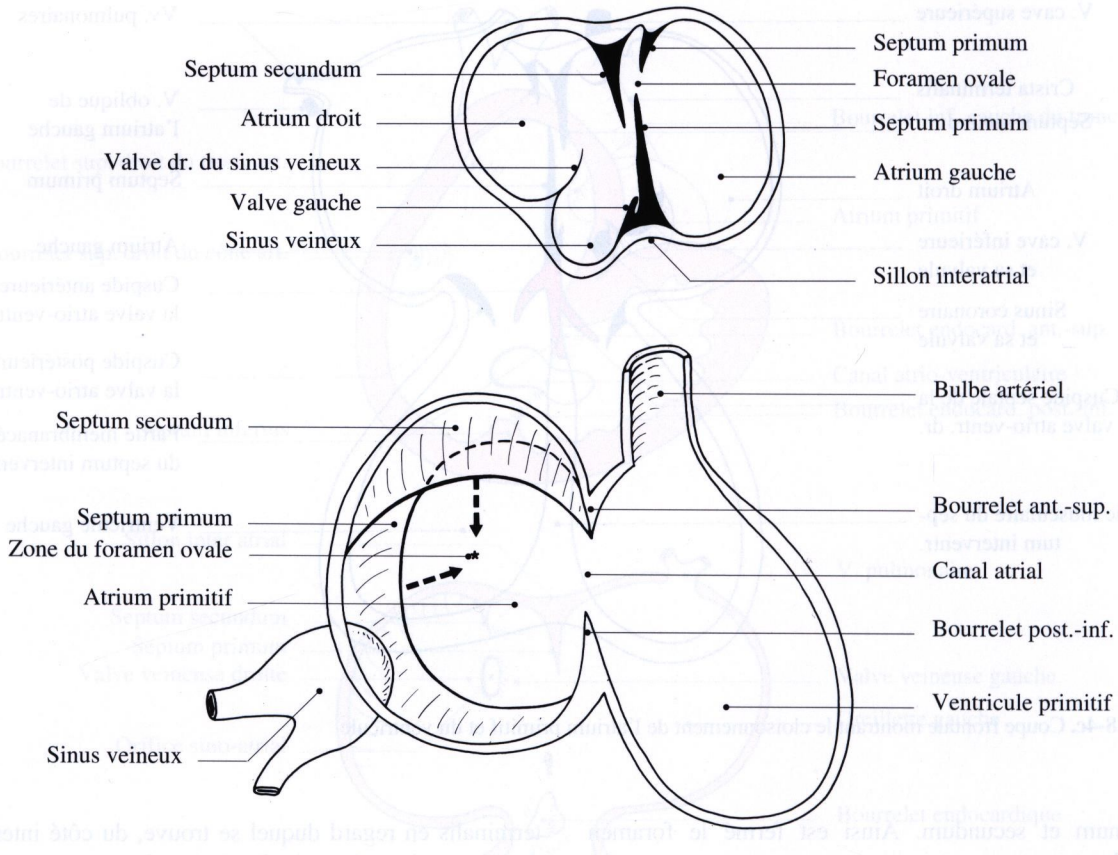

Fig. 8-5a,b. Cloisonnement atrial : **a** coupe transversale, **b** coupe coronale

Une anomalie partielle du retour veineux pulmonaire est liée à la persistance d'une connection entre une partie du système veineux pulmonaire et la circulation veineuse systémique.

Si l'incorporation de la veine pulmonaire commune à l'atrium gauche ne se fait pas et que l'ostium veineux pulmonaire reste étroit, il en résulte une structure qui ressemble à un septum et qui divise l'oreillette gauche en deux parties : c'est le cœur gauche triatrial.

Cloisonnement du ventricule primitif et du bulbe (fig. 8-7)

Il se fait en même temps que le cloisonnement atrial (auriculaire).

a) De la partie postéro-inférieure du ventricule primitif apparaît une cloison ou *septum inferius* qui se développe et se dirige vers la partie droite du septum intermedium auquel il se soude. En regard de l'im-plantation du septum inferius, on remarque sur la face externe un sillon qui sera le futur sillon interventriculaire. Ainsi, il existe entre la cloison interatriale et le bord postéro-supérieur du septum inferius un segment de septum intermedium qui contribue à former (fig. 8-4c) : à droite, la paroi de l'atrium droit, à gauche, la paroi du ventricule gauche. Ce segment est membraneux comme tous les éléments qui dérivent du septum intermedium.

L'absence de septum inferius aboutit au ventricule unique.

b) Le cloisonnement du tronc artériel se fait par l'apparition de deux bourrelets (fig. 8-4) qui se développent et fusionnent pour former une lame aortico-pulmonaire spiralée. Ce cloisonnement se fait après l'apparition des artères coronaires ce qui explique certaines anomalies vasculaires congénitales.

L'origine du bulbe artériel subit une segmentation par une lame spiralée de telle manière que la face qui en haut regarde à gauche, en descendant, devient antérieure en bas et regarde à droite. C'est le septum aortico-pulmonaire. Mais ce septum se prolonge au-dessous de la limite inférieure du bulbe jusqu'au bord supérieur du septum inferius auquel il s'unit et consti-

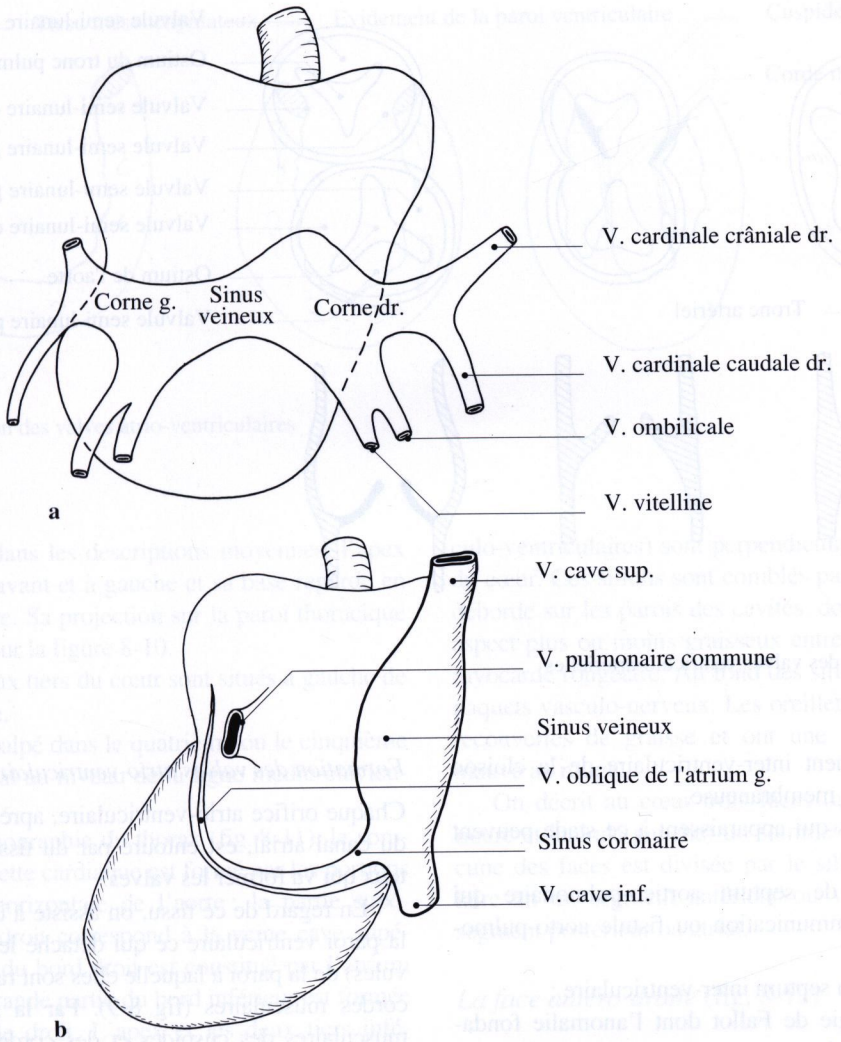

Fig. 8-6a,b. Evolution du sinus veineux. **a** Déplacement du sinus veineux vers la droite ; **b** régression de la corne gauche du sinus veineux

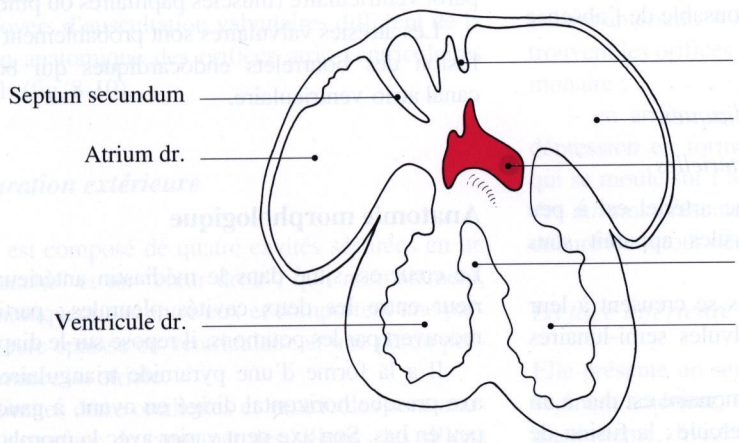

Fig. 8-7. Cloisonnement des cavités cardiaques. Coupe transversale

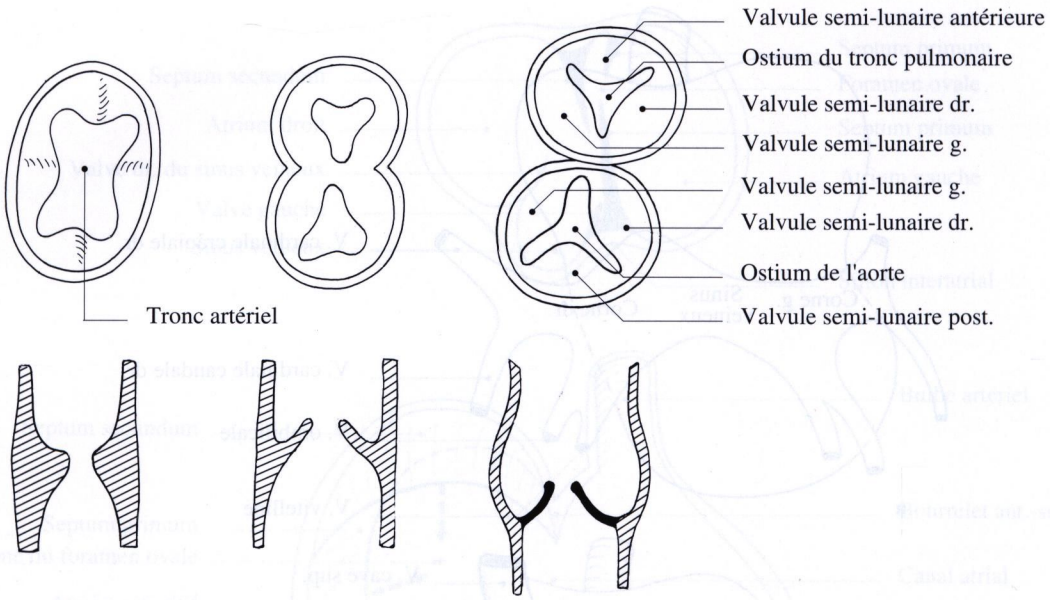

Fig. 8-8. Formation des valves ventriculo-artérielles

tue ainsi le segment inter-ventriculaire de la cloison inter-ventriculaire membraneuse.

Les anomalies qui apparaissent à ce stade peuvent être :

– un défaut de septum aortico-pulmonaire qui aboutit à une communication ou fistule aorto-pulmonaire ;

– un défaut du septum inter-ventriculaire ;

– une tétralogie de Fallot dont l'anomalie fondamentale est le déplacement antérieur du septum conal qui aboutit à une division inégale du cône aux détriments de l'infundibulum du ventricule droit responsable d'un rétrécissement infundibulaire. De plus, le déplacement de ce septum est responsable de l'absence de fermeture inter-ventriculaire.

Formation des valves intra-cardiaques

Formation des valves ventriculo-artérielles

Lorsque le cloisonnement du tronc artériel est à peu près terminé, l'ébauche des valvules apparaît sous forme de trois tubercules.

Progressivement, ces tubercules se creusent à leur face supérieure et forment les valvules semi-lunaires (fig. 8-8).

Une bicuspidie aortique ou pulmonaire est due à un défaut de développement d'un tubercule ; la fusion de deux ou trois feuillets valvulaires aboutit à une sténose ou une atrésie valvulaire ; l'absence de valvule est rare.

Formation des valves atrio-ventriculaires

Chaque orifice atrio-ventriculaire, après cloisonnement du canal atrial, est entouré par du tissu mésenchymateux qui va former les valves.

En regard de ce tissu, on assiste à un évidement de la paroi ventriculaire ce qui détache les cuspides (valvules) de la paroi à laquelle elles sont rattachées par des cordes musculaires (fig. 8-9). Par la suite, les fibres musculaires des cuspides et des cordes dégénèrent et font place à du tissu conjonctif dense formant les cuspides définitives et les cordages tendineux qui les rattachent à de volumineux trabécules myocardiques de la paroi ventriculaire (muscles papillaires ou piliers).

Les atrésies valvulaires sont probablement dues à la fusion des bourrelets endocardiques qui bordent le canal atrio-ventriculaire.

Anatomie morphologique

Le cœur est situé dans le médiastin antérieur et inférieur entre les deux cavités pleurales ; partiellement recouvert par les poumons, il repose sur le diaphragme.

Il a la forme d'une pyramide triangulaire à grand axe presque horizontal dirigé en avant, à gauche et un peu en bas. Son axe peut varier avec la morphologie du thorax : il se verticalise lorsque le thorax est étroit ou au contraire s'horizontalise lorsque le thorax est large.

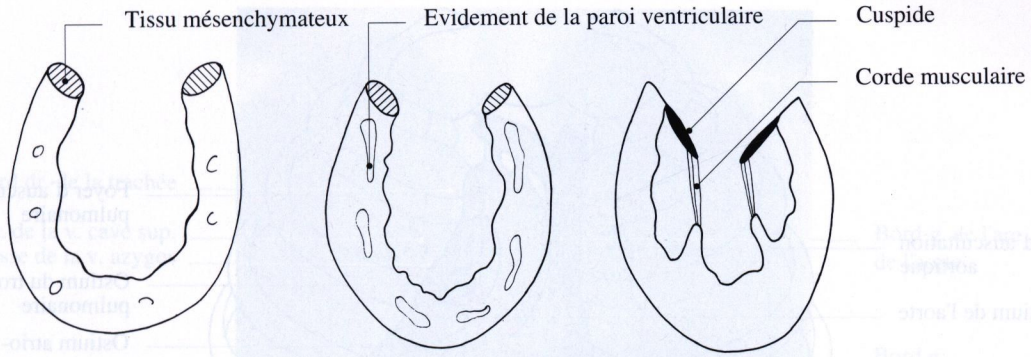

Fig. 8-9. Formation des valves atrio-ventriculaires

C'est dire que dans les descriptions moyennes, l'apex du cœur est en avant et à gauche et sa base regarde en arrière et à droite. Sa projection sur la paroi thoracique est représentée sur la figure 8-10.

Ainsi les deux tiers du cœur sont situés à gauche de la ligne médiane.

L'apex est palpé dans le quatrième ou le cinquième espace intercostal au niveau de la ligne médio-claviculaire.

Sur une radiographie du thorax (fig. 8-11), le sommet de la silhouette cardiaque est formé par les portions ascendante et horizontale de l'aorte ; la partie supérieure du bord droit correspond à la veine cave supérieure ; le reste du bord droit est constitué par l'atrium droit. La plus grande partie du bord inférieur est formée par le ventricule droit. L'apex et les deux tiers inférieurs du bord gauche correspondent au ventricule gauche. L'artère pulmonaire et l'atrium gauche forment l'arc moyen gauche et la crosse de l'aorte, l'arc supérieur gauche.

Les foyers d'auscultation valvulaires diffèrent de la projection anatomique des orifices atrio-ventriculaires et artériels (fig. 8-10).

Configuration extérieure

Le cœur est composé de quatre cavités séparées en un "cœur gauche" et un "cœur droit", qui, normalement, ne communiquent pas entre eux et comportent une partie antérieure épaisse ou ventriculaire et une partie postérieure mince ou atriale.

Les limites entre oreillettes et ventricules sont marquées à la surface du cœur par des sillons : les sillons inter-atriaux et inter-ventriculaires passent par le grand axe de la pyramide ; les sillons coronaires (sillons auriculo-ventriculaires) sont perpendiculaires au grand axe du cœur. Ces sillons sont comblés par de la graisse qui déborde sur les parois des cavités, donnant au cœur un aspect plus ou moins graisseux entremêlé de zones de myocarde rougeâtre. Au fond des sillons cheminent les paquets vasculo-nerveux. Les oreillettes ne sont jamais recouvertes de graisse et ont une couleur allant du mauve au rouge.

On décrit au cœur trois faces (antéro-droite, inférieure et latérale gauche) un sommet et une base. Chacune des faces est divisée par le sillon atrio-ventriculaire en un segment antérieur ou ventriculaire et un segment postérieur ou atrial.

La face antéro-droite (fig. 8-12)

Elle regarde en haut, en avant et à droite et correspond :

– en avant aux deux ventricules (le droit est plus étendu que le gauche) séparés par le sillon inter-ventriculaire antérieur. A la partie postérieure et supérieure se trouvent les orifices ventriculo-artériels, aortique et pulmonaire ;

– en arrière le segment atrial présente une large dépression en forme de gouttière ouverte en avant et qui se moule sur l'aorte et l'artère pulmonaire ; chacun des atriums présente en avant un prolongement diverticulaire à contour dentelé ou auricule.

La face inférieure (fig. 8-13)

Elle présente un segment postérieur, atrial, étroit et un segment antérieur, ventriculaire, large qui repose sur le diaphragme, divisé par le sillon inter-ventriculaire inférieur en une zone ventriculaire droite étendue et une zone ventriculaire gauche plus restreinte.

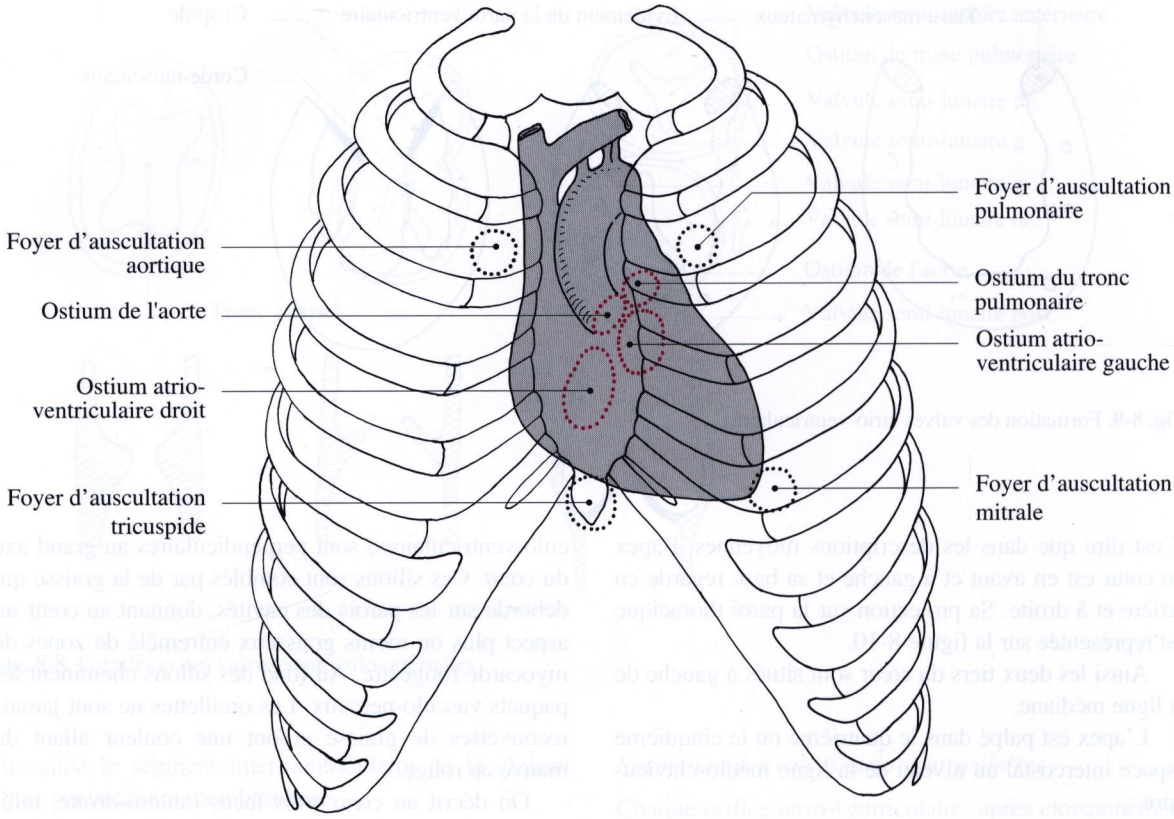

Fig. 8-10. Projection du cœur, des orifices cardiaques et des foyers d'auscultation

La face latérale ou gauche (figs. 8-13 et 8-14)

Elle présente un segment atrial ou postérieur avec l'auricule gauche qui a la forme d'un hippocampe et s'enroule sur la face latérale gauche de l'artère pulmonaire, et un segment ventriculaire qui est la face latérale du ventricule gauche.

Les bords

Ils sont au nombre de trois (fig. 8-14) ; seul le bord droit est marqué, aigu, et sépare la face antéro-droite de la face inférieure. Les autres, antéro-latéral et postéro-latéral, sont mousses et ne sont cités que pour faciliter la description.

La base

Elle est uniquement constituée par les atriums séparées par le sillon inter-atrial.

La face postérieure de l'atrium droite, étroite, reçoit en bas la veine cave inférieure, en haut la veine cave supérieure, ces deux veines semblent se prolonger l'une par l'autre et forment ainsi une paroi droite purement vasculaire (sinus veineux) séparée de la paroi atriale proprement dite par le sulcus terminalis.

La face postérieure de l'atrium gauche, à gauche, occupe la majeure partie de la base du cœur et reçoit les quatre veines pulmonaires, deux gauches et deux droites.

L'apex

Légèrement échancré par le sillon inter-ventriculaire il est uniquement formé par le ventricule gauche.

Configuration intérieure

"Le cœur droit" et "le cœur gauche" sont séparés par un septum (fig. 8-15) et composés chacun d'un atrium et d'un ventricule ; l'atrium est une cavité glo-

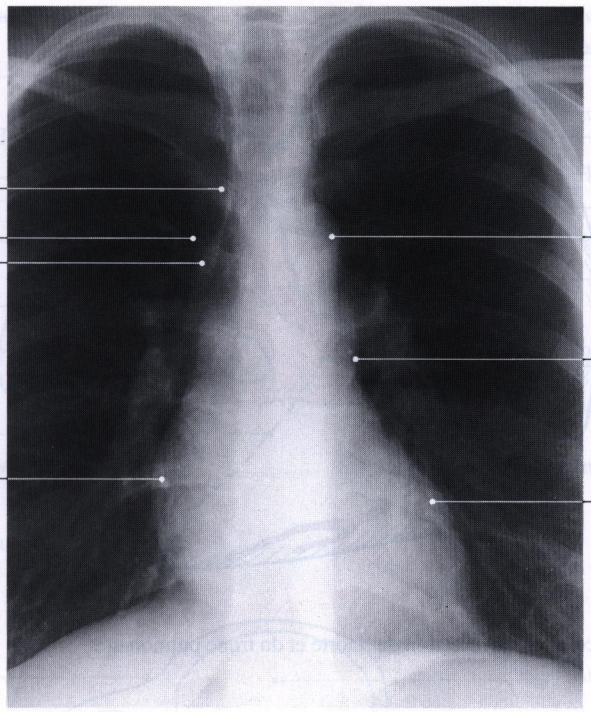

Fig. 8-11. Contours du cœur sur une radiographie standard du thorax de face

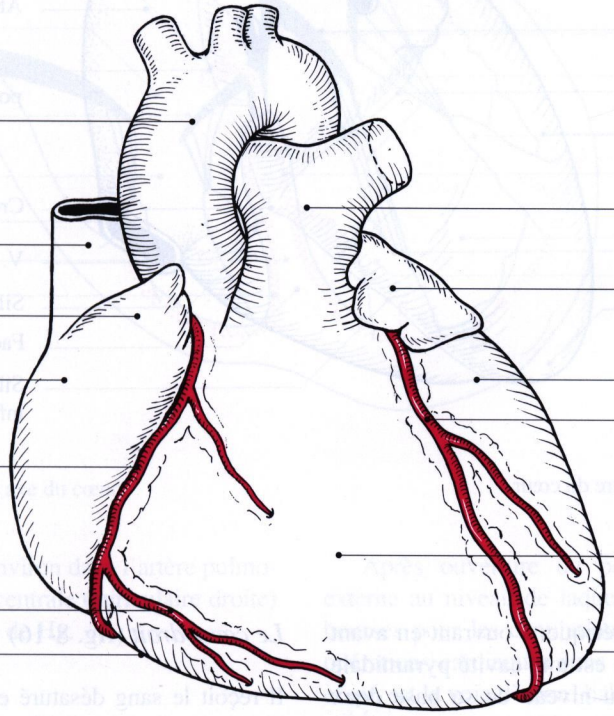

Fig. 8-12a. Vue antérieure du cœur

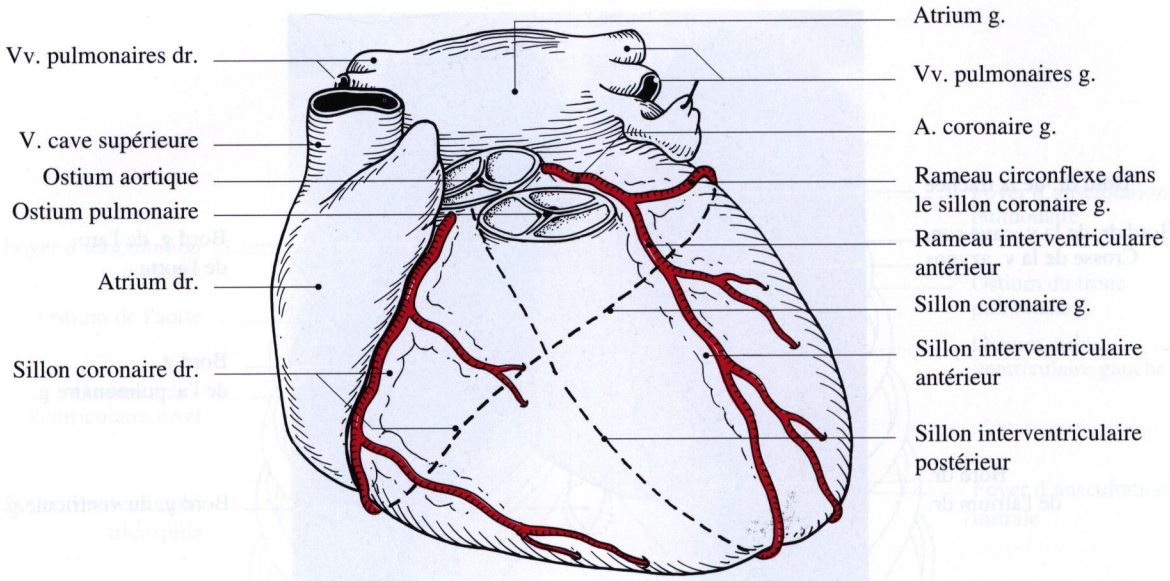

Fig. 8-12b. Vue antérieure du cœur après résection de l'aorte et du tronc pulmonaire

Fig. 8-13. Vue postéro-inférieure du cœur

buleuse, grossièrement sphérique, s'ouvrant en avant dans le ventricule ; celui-ci est une cavité pyramidale ou conoïde qui présente au niveau de sa base deux orifices, l'un atrio-ventriculaire qui met en communication atrium et ventricule, et l'autre artériel qui permet la vidange du ventricule.

Le cœur droit (fig. 8-16)

Il reçoit le sang désaturé et le propulse dans la petite circulation ou circulation pulmonaire où il va se charger en oxygène. Il y règne des pressions basses (ventricule droit : 25/0,5) assurant une pression de perfusion

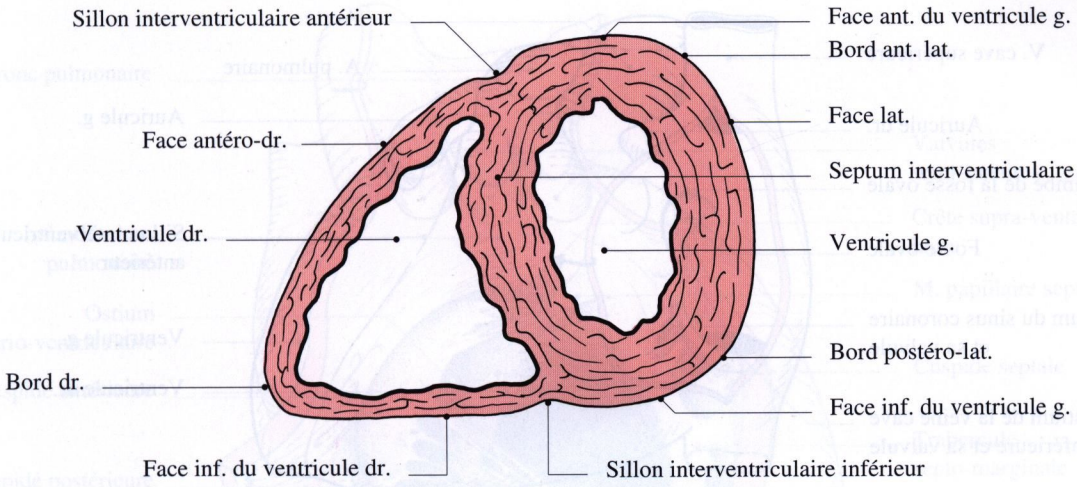

Fig. 8-14. Coupe perpendiculaire au grand axe du cœur

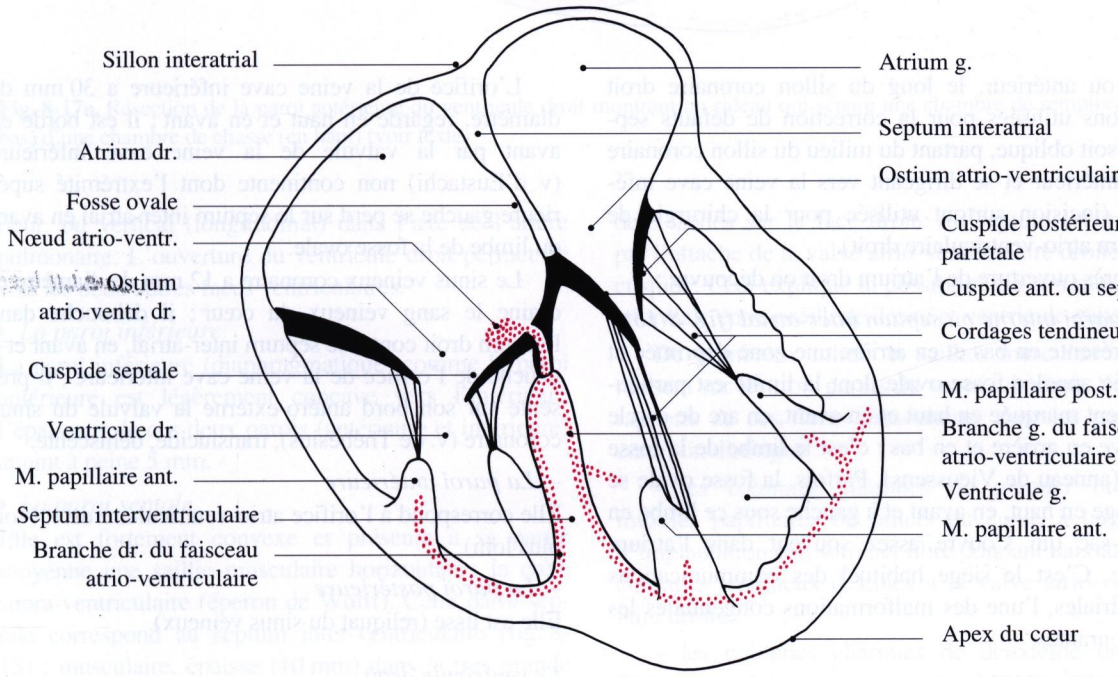

Fig. 8-15. Coupe selon le grand axe du cœur

moyenne de 15 mm de Hg environ dans l'artère pulmonaire. La pression veineuse centrale (auriculaire droite) est comprise entre 0 et 5 mm de Hg.

L'atrium (oreillette) droit

En forme de barillet, il s'étend entre les deux veines caves et se prolonge en avant de l'aorte par l'auricule droit. Il présente schématiquement six parois.

Après ouverture du péricarde, apparaît sa face externe au niveau de laquelle sont confectionnées les bourses pour les canulations veineuses caves lors des opérations cardiaques sous circulation extra corporelle et qui est la voie d'abord habituelle de cet atrium.

Son ouverture chirurgicale peut être obtenue par une incision soit verticale, postérieure, parallèle à l'axe inter-cave, en avant du sillon inter-atrial droit posté-

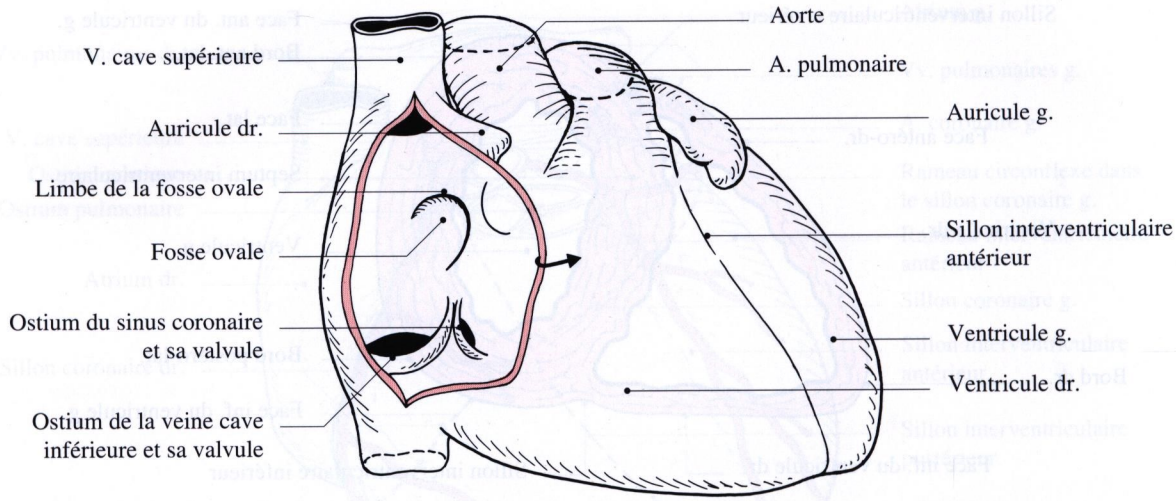

Fig. 8-16. Vue antéro-droite du cœur après ouverture de l'atrium droit verticalement entre les deux veines caves, on voit apparaître la face septale de celle-ci

rieur, ou antérieur, le long du sillon coronaire droit (incisions utilisées pour la correction de défauts septaux), soit oblique, partant du milieu du sillon coronaire droit antérieur et se dirigeant vers la veine cave inférieure (incision surtout utilisée pour la chirurgie de l'ostium atrio-ventriculaire droit).

Après ouverture de l'atrium droit on découvre :

– *La paroi interne ou septum inter-atrial (fig. 8-16)*
Elle présente en bas et en arrière une zone déprimée et amincie appelée fosse ovale dont la limite est particulièrement marquée en haut et en avant, en arc de cercle concave en arrière et en bas : c'est le limbe de la fosse ovale (anneau de Vieussens). Parfois, la fosse ovale se prolonge en haut, en avant et à gauche sous ce limbe en cul-de-sac qui s'ouvre assez souvent dans l'atrium gauche. C'est le siège habituel des communications inter-atriales, l'une des malformations congénitales les plus courantes.

– *La paroi externe*
La paroi externe, droite, présente habituellement des reliefs musculaires appelés muscles pectinés.

– *La paroi supérieure*
Elle est occupée en arrière par l'orifice de la veine cave supérieure, avalvulaire, qui mesure 20 mm de diamètre environ et, en avant, par l'orifice de l'auricule droite qui est un diverticule dont la cavité est cloisonnée par de nombreuses colonnes charnues.

– *La paroi inférieure*
Elle est occupée par les orifices de la veine cave inférieure et du sinus veineux coronaire.

L'orifice de la veine cave inférieure a 30 mm de diamètre, regarde en haut et en avant ; il est bordé en avant par la valvule de la veine cave inférieure (v. d'Eustachi) non continente dont l'extrémité supérieure gauche se perd sur le septum inter-atrial en avant du limbe de la fosse ovale.

Le sinus veineux coronaire a 12 mm de diamètre et draine le sang veineux du cœur ; il débouche dans l'atrium droit contre le septum inter-atrial, en avant et à gauche de l'orifice de la veine cave inférieure ; il présente sur son bord antéro-externe la valvule du sinus coronaire (v. de Thébésius), translucide, déhiscente.

– *La paroi antérieure*
Elle correspond à l'orifice atrio-ventriculaire droit (voir plus loin).

– *La paroi postérieure*
Elle est lisse (reliquat du sinus veineux).

Le ventricule droit

C'est une cavité pyramidale triangulaire placée en avant de l'atrium droit orientée selon le grand axe du cœur.

Il présente trois parois (antérieure, inférieure et septale), un sommet et une base.

• *La paroi antérieure*
La paroi antérieure ou sterno-costale est située entre les sillons inter-ventriculaire antérieur, coronaire droit antérieur et le bord droit du cœur. C'est la face d'abord chirurgical habituel de la cavité ventriculaire droite. Cet abord peut être horizontal (transversal) du sillon coronaire droit antérieur au sillon inter-ventriculaire anté-

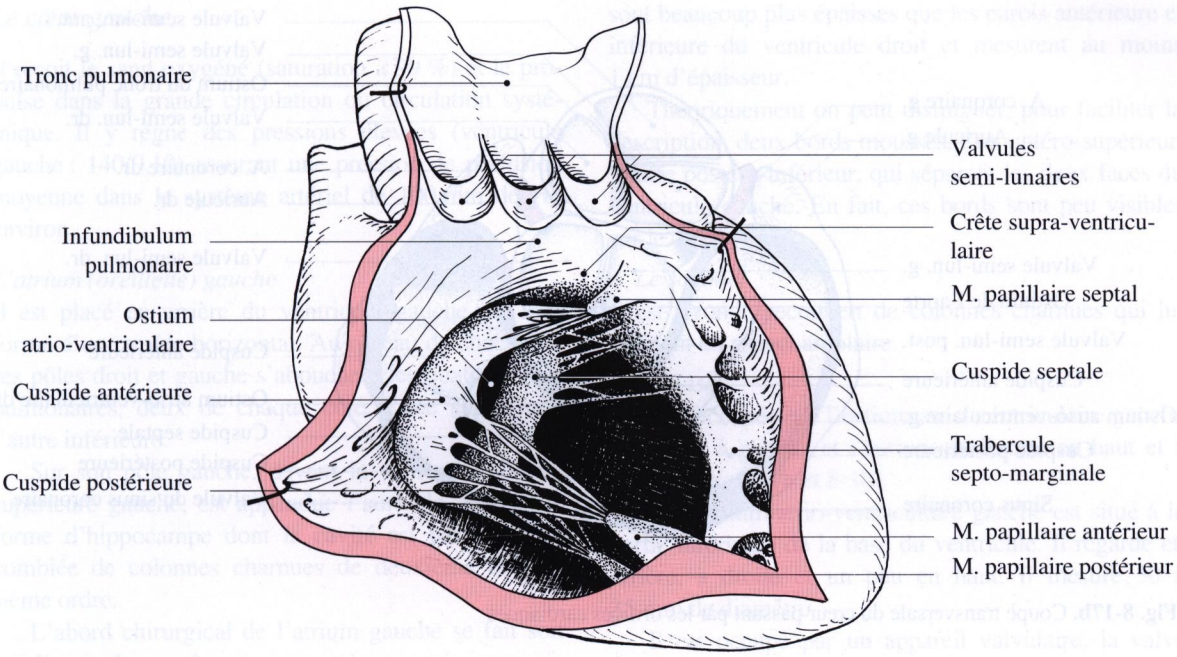

Fig. 8-17a. Résection de la paroi antérieure du ventricule droit montrant un rideau qui sépare une chambre de remplissage (en bas) d'une chambre de chasse (en haut) (voir texte)

rieur, ou vertical (longitudinal) dans l'axe de l'artère pulmonaire. L'ouverture du ventricule droit permet de voir les deux autres faces ventriculaires.

• *La paroi inférieure*

La paroi inférieure (diaphragmatique) comme la paroi antérieure est légèrement concave vers l'intérieur ; l'épaisseur de ces deux parois (antérieure et inférieure) atteint à peine 5 mm.

• *La paroi septale*

Elle est fortement convexe et présente à sa partie moyenne une saillie musculaire horizontale : la crête supra-ventriculaire (éperon de Wolff). Cette paroi septale correspond au septum inter-ventriculaire (fig. 8-15) ; musculaire, épaisse (10 mm) dans la très grande partie de son étendue, elle devient membraneuse, fine sur une petite surface au voisinage de la base du ventricule ; la partie musculaire correspond au septum inferius ; la partie membranacée a pour origine le septum intermedium (voir "Embryologie"). Elle n'est pas toute entière inter-ventriculaire ; en effet, si sa face gauche répond sur toute son étendue au ventricule gauche, par contre sa face droite présente deux segments : l'un antérieur, inter-ventriculaire, très étroit qui répond aux deux ventricules ; l'autre postérieur, inter-atrio-ventriculaire, un peu plus étendu que le précédent, qui sépare l'atrium droit du ventricule gauche ; la limite entre ces deux zones sur la face droite du septum est marquée par l'attache de la valve atrio-ventriculaire droite ou tricuspide. Ceci explique la possibilité de communication anormale entre oreillette droite et ventricule gauche.

De nombreux reliefs et saillies musculaires apparaissent sur les trois parois du ventricule droit. Selon les rapports de ces fibres musculaires avec les parois du cœur, on distingue :

– les colonnes charnues de premier ordre ou muscles papillaires ou piliers du cœur, à large base d'implantation et à sommet libre donnant naissance aux cordages tendineux destinés à la valve atrio-ventriculaire droite ;

– les colonnes charnues de deuxième ordre ou fibres musculaires qui se détachent de la paroi ventriculaire à leur partie moyenne et se fixent sur cette paroi à leurs deux extrémités ;

– les colonnes charnues de troisième ordre qui forment de simples saillies sur la paroi ventriculaire.

La trabécule septo-marginale (ou bandelette modératrice) est une colonne charnue de deuxième ordre et mérite une mention toute particulière. Elle va de la paroi antérieure à la paroi septale du ventricule droit, au niveau de la partie antérieure de la crête supra-ventriculaire qu'elle prolonge et présente une concavité postérieure et droite (fig. 8-17a).

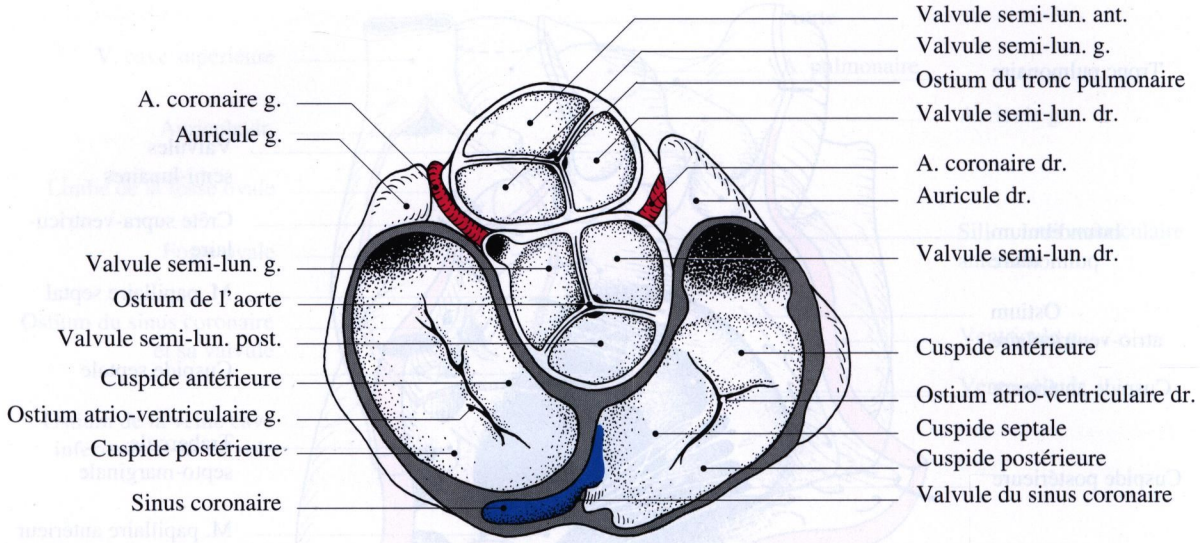

Fig. 8-17b. Coupe transversale du cœur passant par les orifices cardiaques

• *Le sommet du ventricule droit*
Il est au voisinage de l'apex du cœur. On y trouve des colonnes charnues de deuxième et troisième ordre donnant à ce niveau un aspect caverneux.

• *La base du ventricule droit*
Elle est occupée par l'ostium atrio-ventriculaire droit (fig. 17a,b) situé dans un plan sensiblement vertical ; il regarde en arrière et à droite ; son contour à peu près circulaire mesure 35 à 38 mm de diamètre ; il est occupé par la valve atrio-ventriculaire droite (ou tricuspide) formée de trois cuspides répondant aux trois parois du ventricule droit : antérieure, postérieure (inférieure) et septale. Il existe assez souvent deux languettes valvulaires accessoires intercalées entre la cuspide septale et les cuspides antérieure et postérieure.

Chaque cuspide reçoit des cordages issus de piliers implantés sur la partie moyenne de la paroi ventriculaire correspondante. Il existe ainsi :

– un pilier antérieur, implanté sur la paroi à l'endroit où se fixe l'extrémité de la trabécule septo-marginale qui donne des cordages à la cuspide antérieure et à la cuspide postérieure, c'est le muscle papillaire antérieur ;

– un ou deux piliers inférieurs qui donnent des cordages à la cuspide postérieure et à la cuspide septale, ce sont les muscles papillaires postérieurs ;

– plusieurs piliers internes implantés sur le septum inter-ventriculaire, ce sont les muscles papillaires septaux ; l'un d'eux, plus important et le plus haut situé sur la cloison, est appelé muscle papillaire du cône artériel ; il fournit des cordages à la cuspide septale mais aussi à la cuspide antérieure.

Les cordages tendineux s'attachent sur la face périphérique pariétale des cuspides ; ils sont de trois variétés :

– les cordages de premier ordre s'attachent à la base d'insertion de la cuspide près de l'ostium atrio-ventriculaire ;

– les cordages de deuxième ordre se terminent sur la partie moyenne de la face pariétale de la cuspide ;

– les cordages de troisième ordre s'attachent sur le bord libre de la cuspide.

La cuspide antérieure de l'ostium atrio-ventriculaire droit, son pilier antérieur, la trabécule septo-marginale, la crête supra ventriculaire et le muscle papillaire du cône artériel constituent une cloison à claire-voie qui divise la cavité ventriculaire droite en deux zones :

– l'une postéro-inférieure correspondant à l'ostium atrio-ventriculaire et son appareil valvulaire : c'est la chambre de remplissage du ventricule droit ;

– l'autre antérieure et supérieure est une sorte de diverticule en forme d'entonnoir appelé infundibulum ou cône artériel : c'est la chambre de chasse du ventricule droit ; ses parois sont lisses ; son sommet tronqué est occupé par l'ostium pulmonaire qui mesure 20 à 22 mm de diamètre. Cet orifice est orienté en haut et un peu à gauche et en arrière ; il est muni de trois valvules semi-lunaires en nid d'hirondelle, l'une antérieure et les deux autres postérieure droite et gauche formant la valve du tronc pulmonaire ; un nodule occupe la partie moyenne du bord libre de chaque valvule (nodule de Morgani).

Le cœur gauche

Il reçoit le sang oxygéné (saturation à 99 %) et le propulse dans la grande circulation ou circulation systémique. Il y règne des pressions élevées (ventricule gauche : 140/0,10) assurant une pression de perfusion moyenne dans le système artériel de 100 mm de Hg environ.

L'atrium (oreillette) gauche

Il est placé en arrière du ventricule gauche ; il a la forme d'un ovoïde horizontal. Au niveau de chacun de ses pôles droit et gauche s'abouchent les quatre veines pulmonaires, deux de chaque côté, l'une supérieure, l'autre inférieure.

Sur son pôle gauche, devant la veine pulmonaire supérieure gauche, est appendue l'auricule gauche en forme d'hippocampe dont la cavité est partiellement comblée de colonnes charnues de deuxième et troisième ordre.

L'abord chirurgical de l'atrium gauche se fait soit par l'auricule gauche permettant la commissurotomie mitrale classique à cœur fermé, soit par le pôle droit, en arrière du sillon inter-atrial droit postérieur, devant les veines pulmonaires droites.

– *La paroi postérieure*

La paroi postérieure de l'oreillette est lisse et située entre les quatre orifices des veines pulmonaires.

– *La paroi septale*

Devant les orifices des veines pulmonaires droites, elle est constituée par le septum inter-atrial et présente dans sa partie antéro-supérieure un repli arciforme ou repli semi-lunaire concave en haut et en avant.

– *A la face antérieure*

A la face antérieure, s'ouvre l'ostium atrio-ventriculaire gauche (orifice mitral).

– *Les parois supérieure et inférieure*

Elles ne présentent aucune particularité.

Le ventricule gauche (fig. 8-18)

C'est l'élément essentiel du cœur ; il est rarement abordé, en dehors de complications de l'insuffisance coronarienne (anévrisme). Dans ces cas, on ouvre en incisant au centre de la zone pathologique.

Il a la forme d'un cône légèrement aplati et présente donc :

– *Une paroi gauche ou latérale*

Elle est libre et se prolonge un peu en avant et en bas.

– *Une paroi interne ou septale*

Elle répond au septum inter-ventriculaire.

Ces parois, latérale et septale, hérissées de quelques colonnes charnues surtout dans leur moitié antérieure, sont beaucoup plus épaisses que les parois antérieure et inférieure du ventricule droit et mesurent au moins 1 cm d'épaisseur.

Théoriquement on peut distinguer, pour faciliter la description, deux bords mousses, l'un antéro-supérieur, l'autre postéro-inférieur, qui séparent les deux faces du ventricule gauche. En fait, ces bords sont peu visibles sur le cœur.

– *Le sommet*

Il est arrondi, recouvert de colonnes charnues qui lui donnent un aspect aréolaire.

– *La base*

Elle est occupée par l'ostium atrio-ventriculaire gauche en bas et à gauche et l'ostium de l'aorte en haut et à droite (figs. 8-17b et 8-18).

– L'ostium atrio-ventriculaire gauche est situé à la partie inférieure de la base du ventricule. Il regarde en arrière, à droite et un peu en haut. Il mesure 30 à 35 mm de diamètre.

Il est occupé par un appareil valvulaire, la valve atrio-ventriculaire gauche (valve mitrale) composée de deux cuspides : l'une gauche ou externe, la cuspide postérieure (petite valve) ; l'autre, droite ou interne ou septale, la cuspide antérieure (grande valve). Sa face droite regarde le septum inter-ventriculaire et l'orifice aortique.

Les deux cuspides mitrales sont maintenues par des cordages tendineux issus de deux piliers : le muscle papillaire antérieur implanté au niveau du tiers moyen du bord antérieur du ventricule gauche, et le muscle papillaire postérieur, implanté un peu plus près du sommet que le précédent sur le bord postéro-inférieur du ventricule gauche. Ces deux muscles papillaires, plus puissants que les muscles papillaires du ventricule droit, naissent par plusieurs racines qui se continuent vers la pointe du ventricule. La face antérieure du muscle papillaire postérieur est excavée et reçoit le muscle papillaire antérieur lors de la contraction ventriculaire gauche.

Les cordages issus du muscle papillaire antérieur s'implantent sur la moitié supérieure des deux cuspides, ceux du pilier postérieur sur la moitié inférieure. La cuspide postérieure reçoit des cordages de premier, deuxième et troisième ordre, sa face pariétale est donc libre et lisse dans sa portion juxta annulaire.

– L'ostium aortique est situé en avant à droite et au-dessus de l'ostium atrio-ventriculaire gauche auquel il est contigu. Le septum inter-ventriculaire le sépare de l'ostium pulmonaire qui est situé en avant de lui. L'ostium aortique regarde en haut, en arrière et à droite et mesure 20 à 25 mm de diamètre.

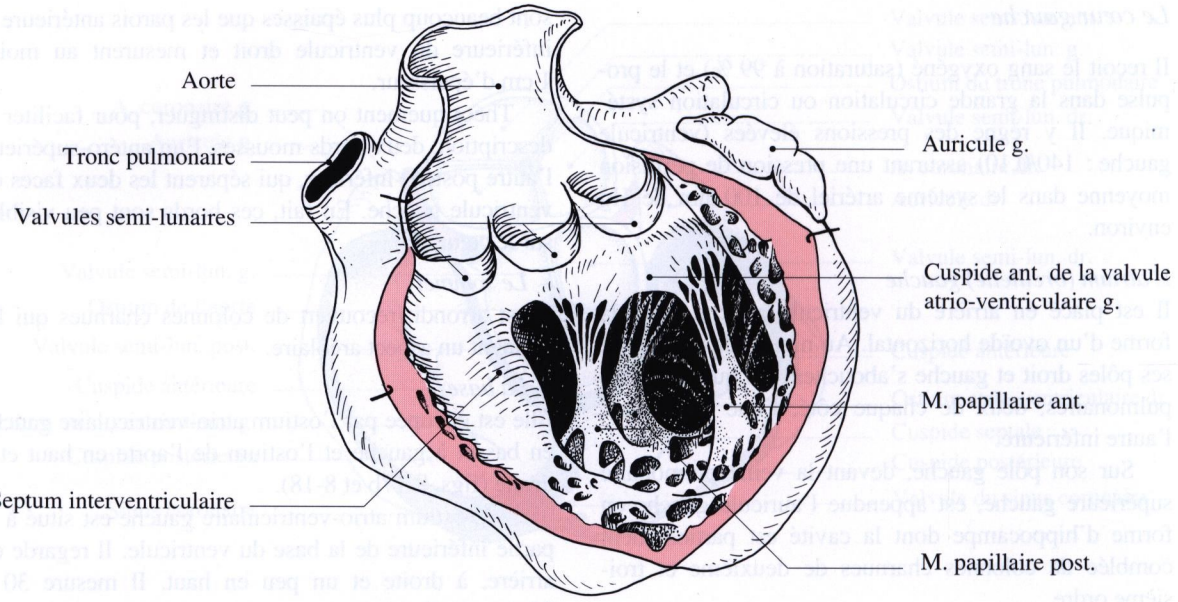

Fig. 8-18. Ouverture latérale du ventricule gauche montrant l'architecture intra-ventriculaire

Son appareil valvulaire comprend trois valvules semi-lunaires de situation inverse à celle des valvules pulmonaires ; on distingue donc deux valvules antérieures, l'une droite ou valvule semi-lunaire droite et l'autre gauche ou valvule semi-lunaire gauche parfois appelées valvule coronaire droite et valvule coronaire gauche, car situées au-dessous des orifices des deux artères coronaires correspondantes, et une valvule semi-lunaire postérieure ; ces valvules présentent également un nodule sur leur bord libre (nodule d'Arantius). En regard de chaque valve, la paroi aortique forme une dilatation appelée sinus de Valsalva.

Bien que de façon moins nette qu'à droite, on peut distinguer deux chambres dans le ventricule gauche, séparées l'une de l'autre par un rideau constitué par la cuspide antérieure de la mitrale et les cordages qui rattachent celle-ci à la paroi. A gauche de ce rideau, se trouve la chambre de remplissage, irrégulière, trabéculée, où s'ouvre l'ostium atrio-ventriculaire gauche, et à droite, la chambre de chasse, lisse, qui s'évacue par l'ostium de l'aorte.

Dans les remplacements valvulaires mitraux, il est important de connaître les dimensions de ces différentes cavités qui sont données par l'échocardiographie et la cinéangiographie.

Structure du cœur

Le cœur est un organe essentiellement musculaire tapissé en dedans par l'endocarde qui se continue par l'endothélium vasculaire. Il est recouvert à sa surface par le péricarde.

Cette masse musculaire ou myocarde est constituée de fibres auriculaires et ventriculaires qui s'insèrent sur une solide charpente de tissu fibreux.

Le squelette fibreux du cœur est formé par les quatre anneaux fibreux valvulaires : l'atrio-ventriculaire gauche situé à gauche et légèrement en arrière de l'atrio-ventriculaire droit, piriforme ; l'aortique en avant des deux orifices atrio-ventriculaires et le pulmonaire en avant et à gauche de l'orifice aortique ; ces deux derniers anneaux sont festonnés.

Ces quatre anneaux sont réunis par trois amas fibreux, plus épais, ou trigones ; ceux-ci apparaissent en grande partie après résection des valves aortiques pour remplacement valvulaire.

Le trigone du rideau mitro-aortique

C'est une lame fibreuse située entre, en haut, la partie de l'anneau aortique correspondant à la valvule semi-lunaire gauche et la valvule semi-lunaire postérieure et en bas, le segment de l'anneau atrio-ventriculaire gauche correspondant à la cuspide antérieure. Cette lame fibreuse répond en arrière à l'atrium gauche d'avec laquelle elle peut être séparée. Sa structure, ses dimensions, ainsi que le fait qu'elle puisse être séparée de l'atrium gauche expliquent que l'on puisse la fendre pour élargir un anneau aortique trop petit au cours des remplacements valvulaires aortiques.

Le trigone antérieur droit

Il est situé au-dessous de la commissure entre la valvule semi-lunaire droite et la valvule semi-lunaire postérieure ; il se poursuit en bas par le septum membranacée inter-ventriculaire. Sa face externe répond à l'oreillette droite de laquelle il peut être séparé. Plus bas et plus en avant, sur sa face externe, s'insère la cuspide septale de la valve atrio-ventriculaire droite. Ainsi, les deux anneaux atrio-ventriculaires et l'anneau aortique sont-ils unis entre eux par un bloc fibreux dense.

Le trigone antérieur gauche

Il est situé au-dessous de la commissure entre les valvules semi-lunaires coronaires droite et gauche ; il est peu étendu et se poursuit par le segment le plus antérieur du septum inter-ventriculaire ; c'est au-dessous de lui, dans le muscle, qu'est effectuée la myotomie de Bigelow dans le traitement de la cardiomyopathie obstructive.

A partir des trigones gauche et droit, des prolongements de tissu fibro-élastique encerclent les anneaux atrio-ventriculaires gauche et droit et s'étendent en avant en formant une couronne festonnée à trois pointes sur laquelle se fixent la racine et les valvules aortiques ; une formation identique à droite de l'aorte constitue la racine et les valvules pulmonaires.

Sur cette charpente fibreuse s'insèrent les fibres myocardiques : en avant les fibres ventriculaires, en arrière les fibres atriales. Parmi ces fibres, certaines sont spécialisées et constituent le système de commande ou système cardio-necteur.

Le système cardio-necteur (fig. 8-19)

Il est chargé de coordonner les contractions des différentes cavités cardiaques. Il est constitué de formations en amas (nœud sino-atrial et nœud atrio-ventriculaire), de fibres unies en faisceaux plus ou moins épais (faisceau atrio-ventriculaire), et leurs branches (fibres sino-auriculaires et auriculo-ventriculaires).

Le nœud sino-atrial

Il fut découvert en 1907 par Keith et Flack. Il est situé sur l'oreillette droite près de l'abouchement de la veine cave supérieure, à la partie supérieure de la jonction sino-atriale marquée à la surface du cœur par un sillon appelé sillon terminal (sulcus terminalis). Cette partie haute du sillon terminal qui sépare l'abouchement de la veine cave supérieure du bord supérieur de l'auricule droite prend le nom d'incisure auriculo-cave au-dessous de laquelle, dans l'épaisseur de la paroi, à 1 mm d'épaisseur, se trouve le nœud sino-atrial, centré par son artère nourricière.

Sa situation précise est importante pour le chirurgien qui doit le respecter. A la surface du cœur, il se projette dans une aire limitée par quatre points :

– point supérieur sur la veine cave supérieure à 2 mm au-dessus de l'incisure auriculo-cave ;

– point inférieur sur l'oreillette droite à 4 mm au-dessous de l'incisure ;

– point droit à 20 mm de l'incisure sur la partie droite du sillon terminal ;

– point gauche à 5 mm de l'incisure sur la partie gauche du sillon terminal.

La pathologie du nœud sino-atrial est étroitement liée à ses rapports immédiats avec l'épicarde et à la pathologie de son artère nourricière.

Ainsi, une péricardite ou une atteinte vasculaire peuvent être responsables de dysfonctionnement du nœud sino-atrial.

Le nœud atrio-ventriculaire

Il fut découvert en 1906 par Aschoff et Tawara ; c'est le segment atrial du faisceau ventriculo-necteur. Il est situé dans l'épaisseur du septum inter-atrial à proximité de la cuspide septale de la valve atrio-ventriculaire droite et de l'orifice du sinus coronaire ; il occupe un espace triangulaire (triangle de Koch) limité par :

– en bas, l'orifice de terminaison du sinus veineux coronaire et la valvule du sinus coronaire ;

– en avant, l'insertion de la cuspide septale de la valve atrio-ventriculaire droite ;

– en arrière et en haut, la bande sinusale qui est le relief déterminé par le tendon de Todaro ; celui-ci occupe le bord libre de la valvule de la veine cave inférieure et se perd dans le septum inter-atrial au-dessus du sinus veineux coronaire.

La face gauche du nœud atrio-ventriculaire répond à une petite dépression de la face septale du ventricule gauche située au sommet de la chambre de chasse ventriculaire gauche ou canal aortique et comprise entre les valvules semi-lunaires aortiques coronaire droite d'une part et postérieure (ou non coronaire) d'autre part ; il repose sur l'anneau atrio-ventriculaire gauche près de la commissure postérieure.

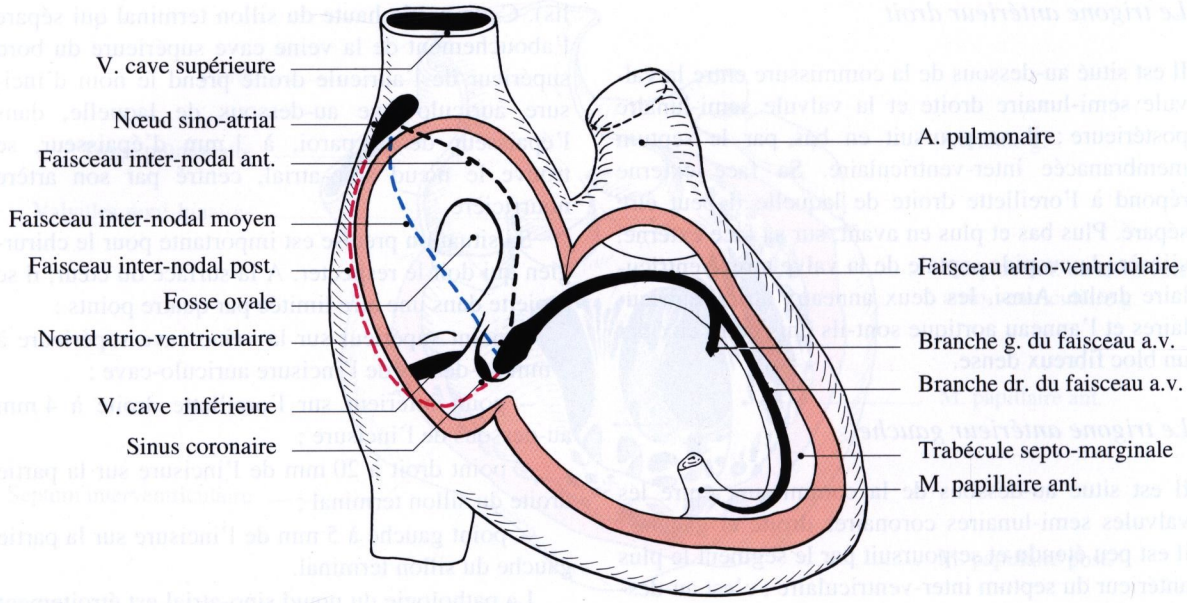

Fig. 8-19a. Système cardio-necteur sur une coupe schématique frontale des cavités droites

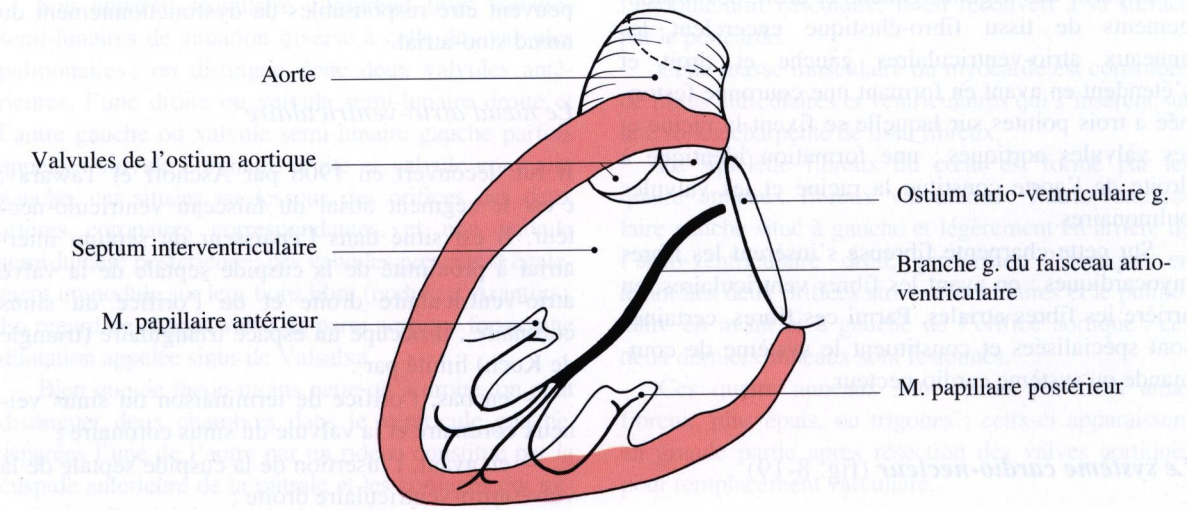

Fig. 8-19b. Branche gauche du faisceau atrio-ventriculaire sur une coupe sagittale du ventricule gauche

L'atteinte la plus fréquente du nœud atrio-ventriculaire est l'infarctus ou la fibrose dûe à une lésion de l'artère coronaire qui fournit son artère nourricière. Il peut également être lésé lors de la chirurgie valvulaire aortique ou atrio-ventriculaire lorsque la zone correspondante du nœud est incluse dans les sutures de prothèses.

Des faisceaux inter-nodaux réunissent les deux formations nodales

Ces connections ont été mises en évidence par l'électrophysiologie. On distingue :

– *Un faisceau antérieur* qui naît du pôle antérieur du nœud sino-atrial s'incurve à proximité de la veine

cave supérieure vers la gauche du toit de l'atrium droit, suit le septum inter-atrial et descend vers le nœud atrio-ventriculaire.

– *Un faisceau moyen* qui naît du pôle postérieur du nœud sino-atrial, fait une boucle derrière la veine cave supérieure, croise la face postérieure de l'atrium droit puis le septum inter-atrial à sa partie moyenne.

– *Un faisceau postérieur* qui suit la crête terminale (crista terminalis) jusqu'au bord postérieur du septum inter-atrial et du nœud atrio-ventriculaire.

Le faisceau atrio-ventriculaire (His)

Constitué de fibres issues du pôle antérieur et inférieur du nœud atrio-ventriculaire, le tronc du faisceau atrio-ventriculaire se dirige en avant et un peu en bas vers le milieu du corps fibreux central, le long du bord postérieur puis inférieur du septum inter-ventriculaire membranacé vers le sommet du septum musculaire. Ce trajet l'amène à passer sous l'angle d'insertion des cuspides septale et antérieure de la valve atrio-ventriculaire droite, sous l'endocarde auriculaire. A ce niveau, bombe le sinus aortique non coronaire ; ainsi, le tronc peut-il être lésé lorsqu'il y a une atteinte des orifices aortique ou atrio-ventriculaires (endocardite) ou lors d'un remplacement valvulaire au niveau de ces orifices.

De section ovalaire, le tronc prend progressivement un aspect triangulaire. Il se divise en deux branches :

– *La branche droite* continue d'abord la direction du faisceau atrio-ventriculaire puis elle s'incline vers le bas, s'engage dans la trabécule septo-marginale pour se terminer près du muscle papillaire antérieur de la valve atrio-ventriculaire droite dans la paroi antérieure du ventricule droit.

– *La branche gauche* ressemble au début à un ruban très large mais très mince (fig. 8-19b). Ses fibres se dispersent sous l'endocarde septal gauche, les fibres les plus antérieures rejoignent le muscle papillaire antérieur et les fibres les plus postérieures aboutissent dans le muscle papillaire postérieur de la mitrale.

Des voies atrio-ventriculaires accessoires

Des voies atrio-ventriculaires accessoires peuvent exister ; elles sont susceptibles d'entraîner des troubles du rythme graves :

– les faisceaux de Kent qui ont été décrits dans les syndromes de Wolff-Parkinson-White ;

– les fibres atrio-Hissiennes qui entraînent une accélération de la conduction auriculo-ventriculaire ;

– les fibres de Manheim.

Visualisation des cavités cardiaques

Méthode non invasive

L'échographie est l'examen le plus simple et le plus couramment effectué (fig. 8-20). Elle ne donne qu'une image assez grossière de l'anatomie des cavités mais cependant, elle permet d'apprécier la fonction cardiaque par l'enregistrement en systole et diastole. Couplée au Doppler, elle explore les appareils valvulaires et permet de déterminer dans certains cas l'hémodynamique intra-cardiaque.

Méthode invasive

La cinéangiographie est l'examen de référence pour étudier la cinétique cardiaque, l'hémodynamique intra-cardiaque et le fonctionnement des appareils valvulaires (fig. 8-21).

Vascularisation du cœur

Les artères coronaires

Le cœur est irrigué par deux artères, l'une gauche, l'autre droite, issues de l'origine de l'aorte ascendante juste au-dessus des valvules semi-lunaires correspondantes.

Leurs troncs principaux cheminent dans les sillons coronaires (atrio-ventriculaires) réalisant ainsi une couronne autour de la base du cœur (d'où leur nom d'artères coronaires) (fig. 8-12b). Sur cette couronne se branchent deux anses, l'une antérieure et inférieure qui chemine dans les sillons inter-ventriculaires antérieur et inférieur, l'autre postéro-supérieure moins importante et moins constante qui est située dans les sillons inter-atriaux. De la couronne et des anses naissent des branches artérielles destinées aux différents secteurs du cœur.

L' artère coronaire droite
(figs. 8-12, 8-22, 8-25)

• *Origine trajet*

Elle naît au flanc antéro-droit de la portion initiale de l'aorte ascendante au niveau du sinus de Valsalva antéro-droit ou sinus coronaire droit. Depuis son origine et sur 3 à 4 mm elle a un aspect en entonnoir par diminution de calibre jusqu'à atteindre 4 à 5 mm de diamètre.

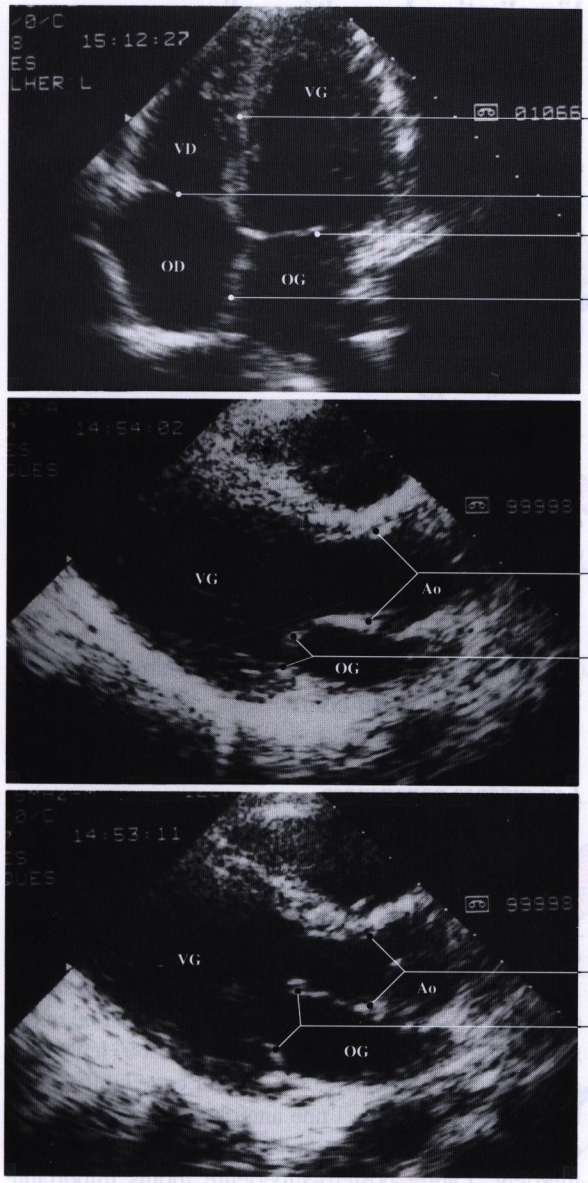

a

b

c

Septum inter-ventr.

Ostium atrio-ventr. dr.

Ostium atrio-ventr. g.

Septum inter-auric.

Valvules semi-lunaires aortiques ouvertes

Cuspides atrio-ventr. g. fermées

Valvules semi-lunaires aortiques fermées

Cuspides atrio-ventr. g. ouvertes

Fig. 8-20a-c. Echocardiographie : **a** vue apicale des quatre cavités, **b** vue parasternale longitudinale en systole, **c** vue parasternale longitudinale en diastole

Puis elle présente trois segments :

– le premier est court, dirigé en avant et légèrement en haut, et amène l'artère de son origine aortique au sillon coronaire droit antérieur ;

– le deuxième segment est vertical, dans ce sillon au fond duquel elle chemine, plus ou moins sinueuse contournant le bord droit du cœur ;

– le troisième segment suit le sillon coronaire droit inférieur et l'amène au voisinage plus ou moins immédiat de la croix des sillons.

Ces trois segments sont séparés par deux coudes, l'un supérieur, l'autre inférieur. Ainsi, l'artère coronaire droite a un aspect coronarographique en cadre ou en C plus ou moins régulier.

• *Ses branches collatérales sont :*

– *des branches ascendantes ou atriales* dont la plus importante est l'artère atriale droite supérieure qui fournit la vascularisation du nœud sino-atrial ; les autres branches atriales (artère atriale du bord droit et artère atriale droite postérieure) sont inconstantes et retrouvées respectivement dans 80 % et 35 % des cas (fig. 8-25).

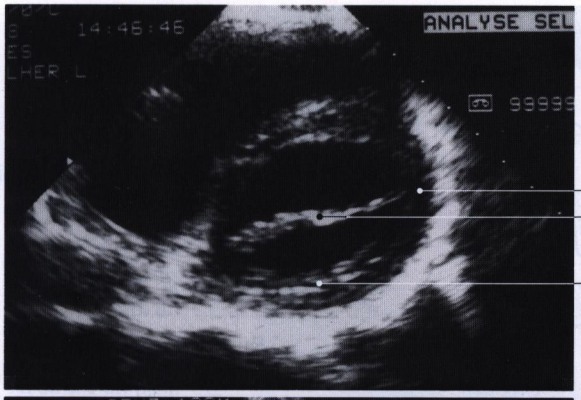

d

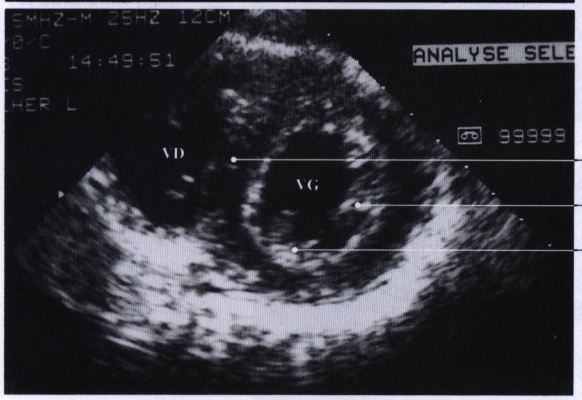

e

Ostium atrio-ventr. g.
Cuspides ant. de la valve atrio-ventr. g.
Cuspide post.
Septum interventriculaire
M. papillaire ant.
M. papillaire post.

Fig. 8-20d,e. Echocardiographie : **d** vue parasternale transversale en diastole, des cuspides de la valve atrio-ventriculaire gauche, **e** vue parasternale transversale

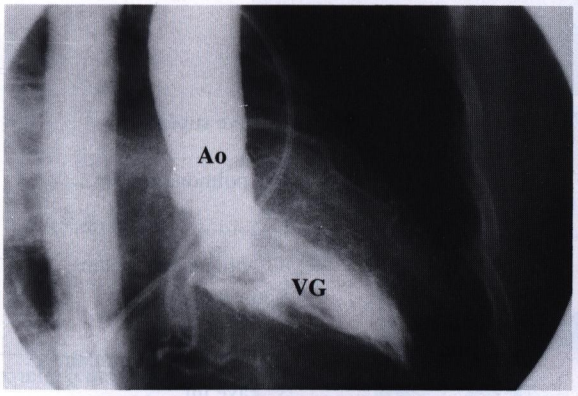

a

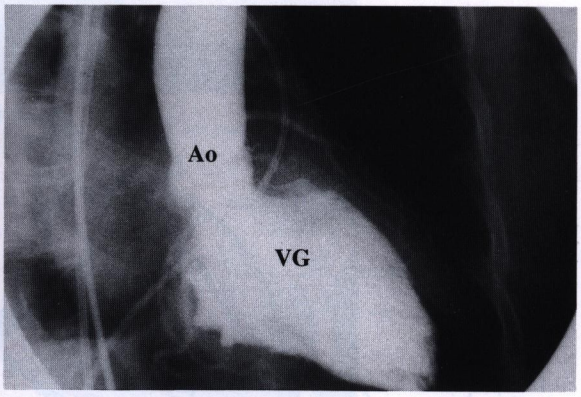

b

Fig. 8-21a,b. Cinéangiographie ventriculaire gauche en oblique antérieure droite, **a** en systole, **b** en diastole

– *des branches descendantes ou ventriculaires droites* que l'on distingue en :

• artères ventriculaires droites antérieures : perpendiculaires à l'axe de l'artère coronaire droite, elles se dirigent vers le sillon inter-ventriculaire antérieur sans l'atteindre. Il en existe 2 ou 3 ; la première est la mieux individualisée et destinée à l'infundibulum pulmonaire d'où son nom d'artère infundibulaire ou artère du conus ;

• artère marginale ou artère du bord droit : plus ou moins sinueuse, elle chemine parallèle au bord droit du cœur et atteint la pointe ;

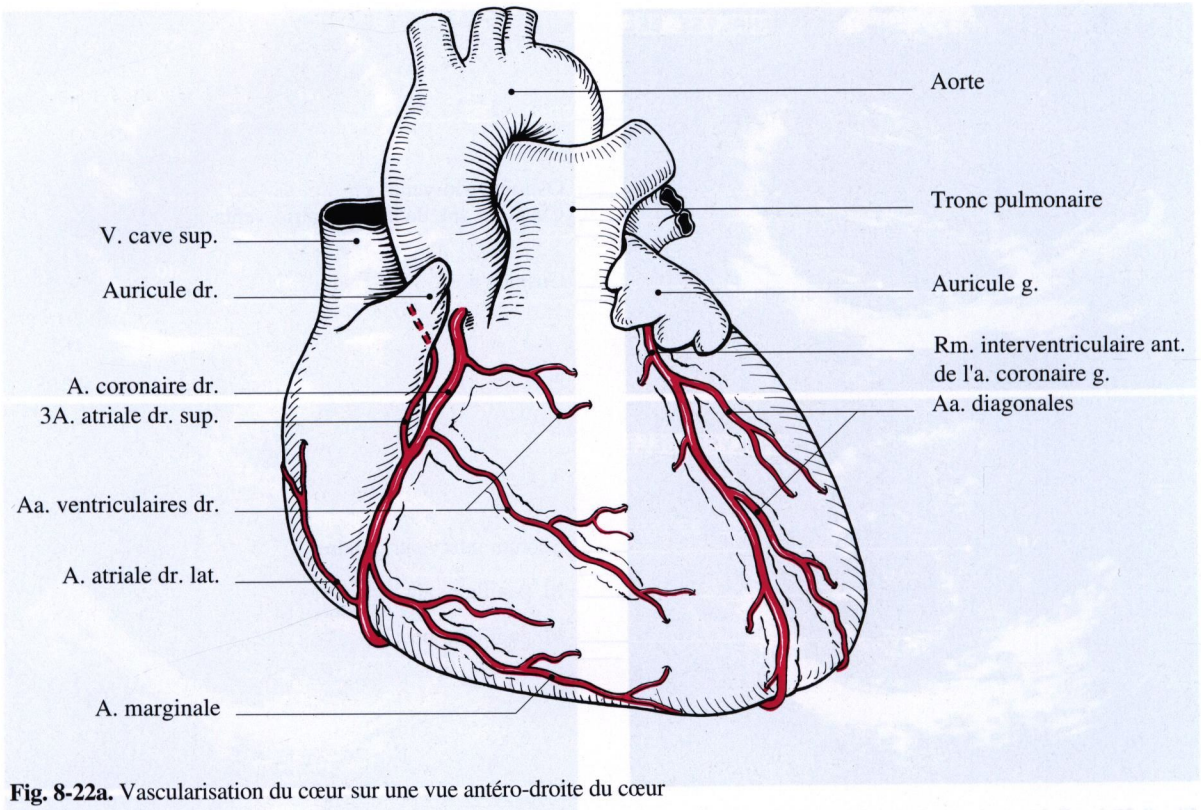

Fig. 8-22a. Vascularisation du cœur sur une vue antéro-droite du cœur

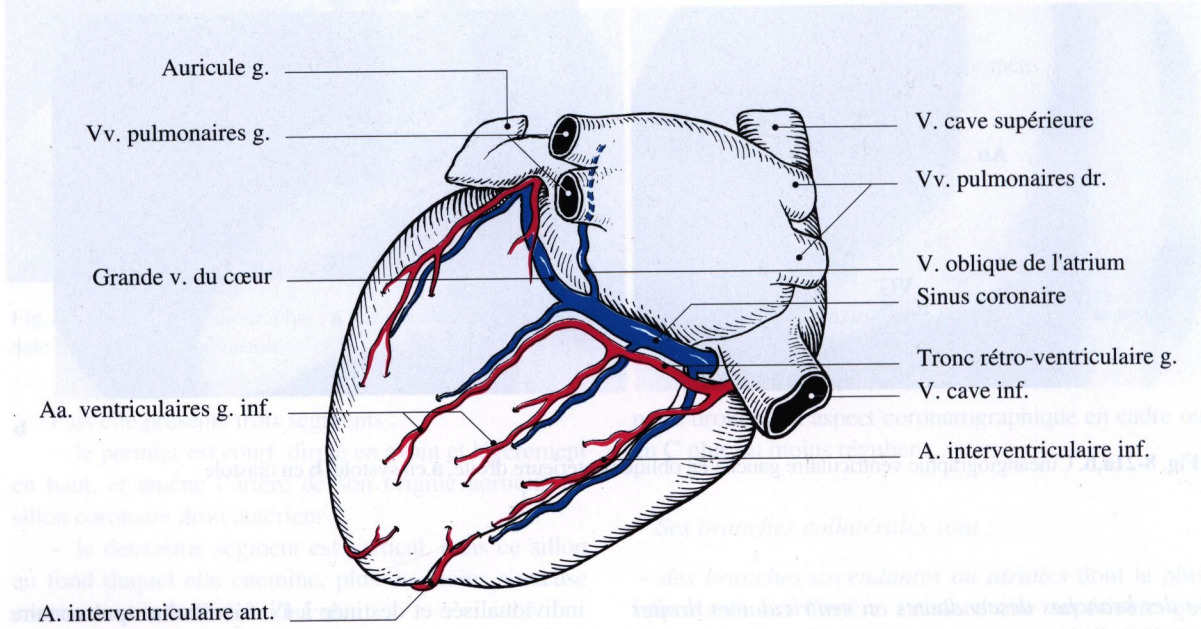

Fig. 8-22b. Vascularisation du cœur sur une vue postéro-inférieure du cœur

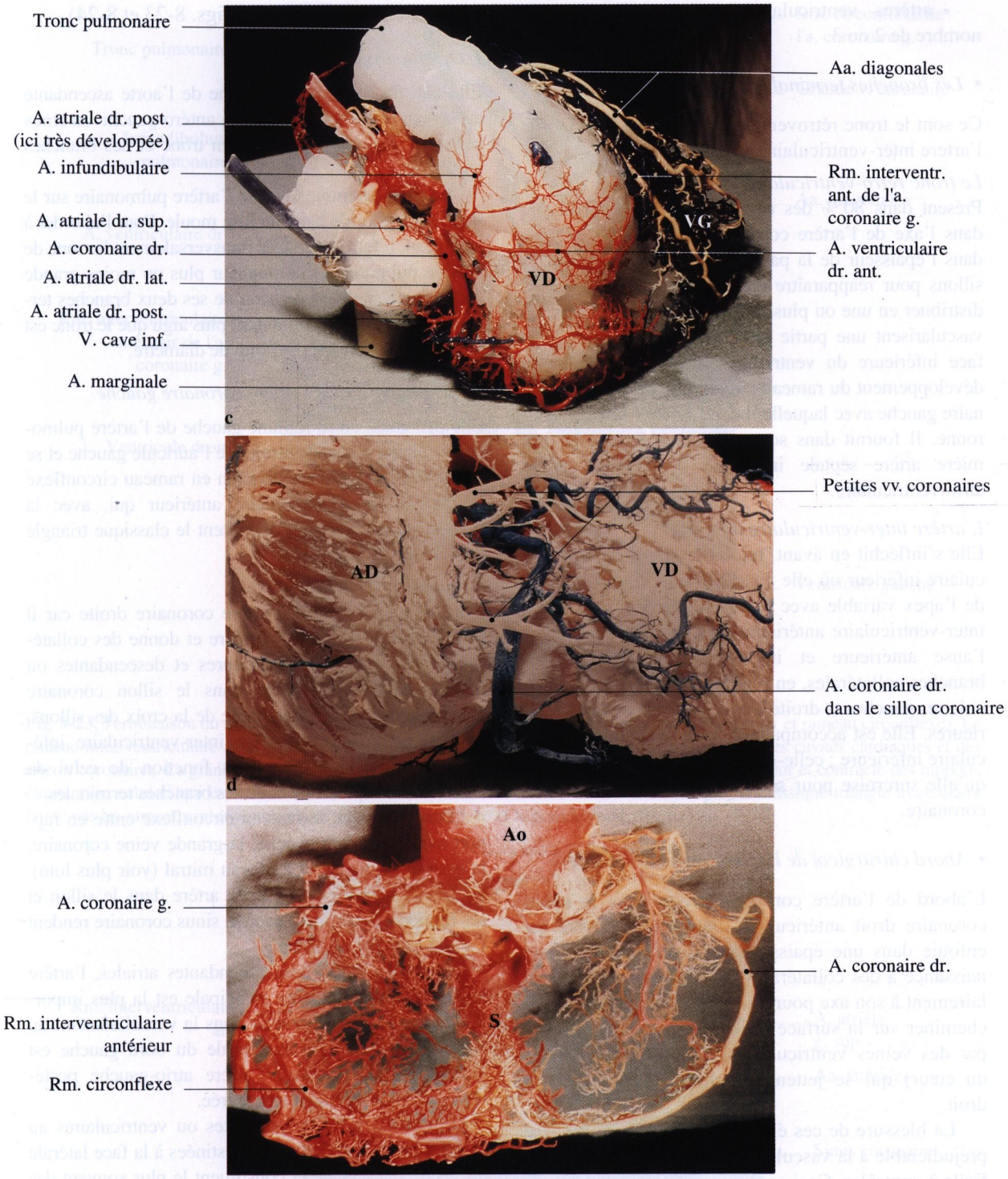

Fig. 8-22c-e. Sur **c**, **d** on voit les collatérales de l'artère coronaire droite sur un moulage de l'artère coronaire droite (**d**) et des moulages des cavités cardiaques et des artères coronaires droite et gauche (**c**). On remarquera la disposition de l'artère coronaire droite dans le sillon coronaire (auriculo-ventriculaire) droit antérieur ainsi que ses rapports avec les petites coronaires *AD* : atrium droit, *VG* : ventricule gauche, *VD* : ventricule droit. **e** La couronne des artères coronaires, vue postérieure d'une injection-corrosion *S* : septum, *Ao* : aorte

• artères ventriculaires droites inférieures au nombre de 2 ou 3.

• *Les branches terminales*

Ce sont le tronc rétroventriculaire gauche inférieur et l'artère inter-ventriculaire inférieure.

Le tronc rétro-ventriculaire gauche inférieur
Présent dans 80 % des cas, il se continue un instant dans l'axe de l'artère coronaire droite puis s'enfonce dans l'épaisseur de la paroi au niveau de la croix des sillons pour réapparaître ensuite plus superficiel et se distribuer en une ou plusieurs branches collatérales qui vascularisent une partie plus ou moins étendue de la face inférieure du ventricule gauche en fonction du développement du rameau circonflexe de l'artère coronaire gauche avec laquelle il contribue à former la couronne. Il fournit dans son trajet intra pariétal la première artère septale inférieure destinée au nœud atrio-ventriculaire.

L'artère inter-ventriculaire inférieure
Elle s'infléchit en avant, rejoint le sillon inter-ventriculaire inférieur où elle va se terminer à une distance de l'apex variable avec le développement de l'artère inter-ventriculaire antérieure avec laquelle elle forme l'anse antérieure et inférieure. Elle fournit des branches collatérales, en règle fines et courtes, ventriculaires gauches et droites, et des artères septales inférieures. Elle est accompagnée de la veine inter-ventriculaire inférieure ; celle-ci chemine à droite de l'artère qu'elle surcroise pour se jeter dans le sinus veineux coronaire.

• *Abord chirurgical de l'artère coronaire droite*

L'abord de l'artère coronaire droite dans le sillon coronaire droit antérieur est délicat car l'artère est enfouie dans une épaisse couche de graisse, donne naissance à des collatérales qui montent perpendiculairement à son axe pour atteindre l'épicarde avant de cheminer sur la surface du cœur où elle est croisée par des veines ventriculaires droites (petites veines du cœur) qui se jettent directement dans l'atrium droit.

La blessure de ces éléments vasculaires peut être préjudiciable à la vascularisation myocardique et difficile à contrôler. Ceci explique que l'abord chirurgical se fait en règle au niveau du 3e segment de l'artère coronaire droite dans le sillon coronaire droit inférieur, le plus souvent avant sa division, où l'artère est assez superficielle, en avant de l'atrium droit et à distance de la terminaison du sinus veineux coronaire.

L'artère coronaire gauche (figs. 8-23 et 8-24)

• *Origine trajet*

Elle naît du flanc antéro-gauche de l'aorte ascendante au niveau du sinus de Valsalva antéro-gauche ou sinus coronaire gauche et présente un tronc et des branches terminales.

Le tronc chemine derrière l'artère pulmonaire sur le flanc postérieur de laquelle il se moule. Pour l'aborder à ce niveau, il faut sectionner transversalement le tronc de l'artère pulmonaire. Sa longueur plus ou moins grande détermine l'angle de division de ses deux branches terminales. Cet angle est d'autant plus aigu que le tronc est court. Son calibre est de 5 mm de diamètre.

• *La terminaison de l'artère coronaire gauche*

Elle est située entre le flanc gauche de l'artère pulmonaire et la face postéro-droite de l'auricule gauche et se fait le plus souvent par division en rameau circonflexe et rameau inter-ventriculaire antérieur qui, avec la grande veine coronaire, délimitent le classique triangle avasculaire.

Le rameau circonflexe
Il peut être comparé à l'artère coronaire droite car il chemine dans le sillon coronaire et donne des collatérales ascendantes ou postérieures et descendantes ou antérieures. Il se termine dans le sillon coronaire gauche, à une distance variable de la croix des sillons, mais il peut fournir l'artère inter-ventriculaire inférieure ; ce développement est fonction de celui de l'artère coronaire droite et de ses branches terminales.

Dans ce trajet, le rameau circonflexe entre en rapport avec l'auricule gauche, la grande veine coronaire, la graisse cardiaque et l'anneau mitral (voir plus loin). La situation profonde de cette artère dans le sillon et ses rapports notamment avec le sinus coronaire rendent l'abord chirurgical délicat.

Parmi les collatérales ascendantes atriales, l'artère atriale gauche supérieure principale est la plus importante car elle peut intervenir dans la vascularisation du nœud sino-atrial ; l'artère atriale du bord gauche est pratiquement constante ; l'artère atrio-gauche postérieure est plus rarement rencontrée.

Les collatérales descendantes ou ventriculaires au nombre de une ou deux sont destinées à la face latérale du ventricule gauche et constituent le plus souvent des branches terminales de l'artère circonflexe.

Elles sont appelées artères latérales du ventricule gauche.

Le rameau inter-ventriculaire antérieur
Il chemine dans le sillon inter-ventriculaire antérieur, contourne l'apex et se termine dans le sillon inter-ven-

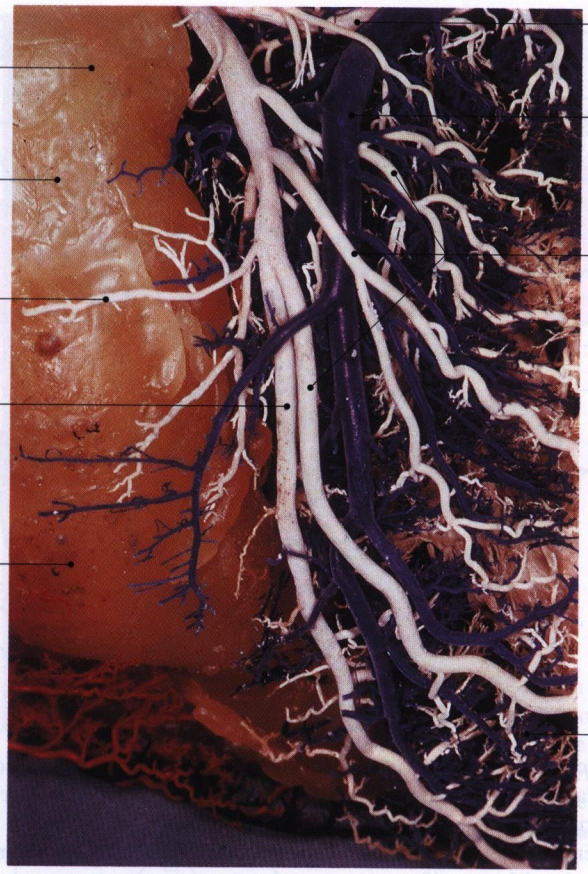

Fig. 8-23. Terminaison du tronc coronaire gauche en bifurcation (rameau inter-ventriculaire antérieur et rameau circonflexe). Le rameau inter-ventriculaire antérieur et ses branches diagonales sont bien dégagés sur un moulage des cavités cardiaques et des artères coronaires. La grande veine coronaire chemine à gauche du rameau inter-ventriculaire antérieur et contracte des rapports étroits avec celui-ci qui est croisé en avant par une branche collatérale veineuse. Remarquer le classique triangle avasculaire limité par les rameaux inter-ventriculaire antérieur, circonflexe et la grande veine coronaire

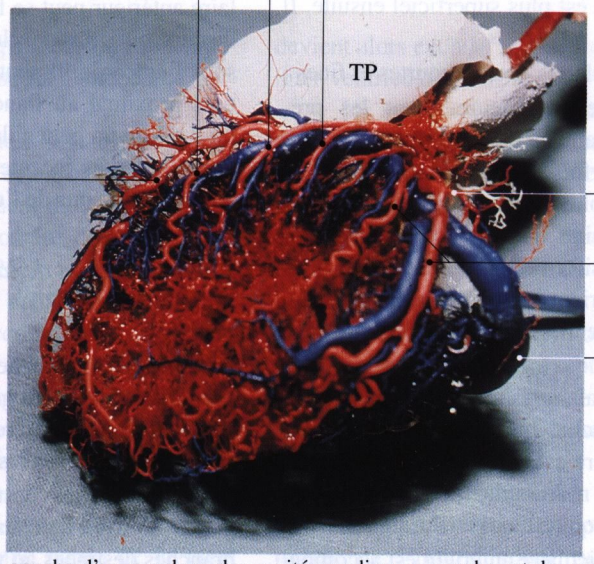

Fig. 8-24. Vue en oblique antérieure gauche d'un moulage des cavités cardiaques gauches et des vaisseaux du cœur. Le rameau circonflexe se termine par une volumineuse artère latérale

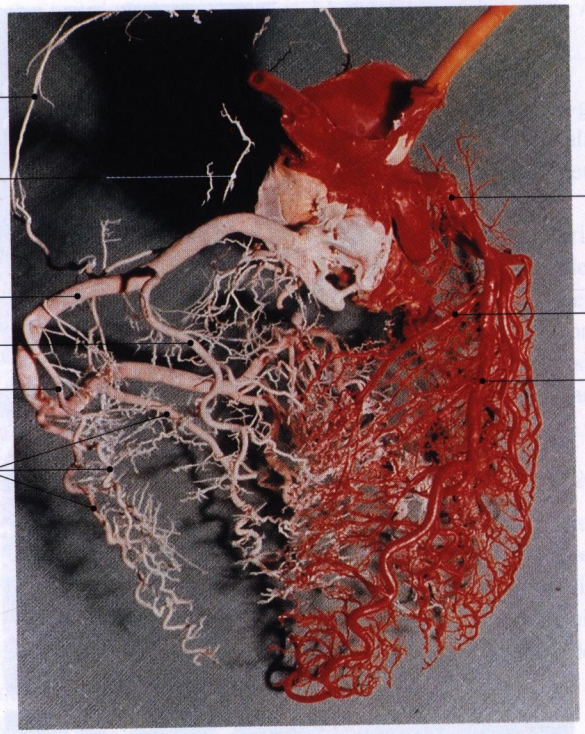

Fig. 8-25. Moulage des artères coronaires sur une vue antérieure. Remarquer sur le réseau coronaire droit, la distribution des artères atriales qui sont ascendantes et des artères ventriculaires qui sont descendantes, sur le réseau coronaire gauche : le rameau inter-ventriculaire antérieur qui contourne la pointe du cœur pour rejoindre l'artère inter-ventriculaire inférieure, les artères septales, surtout les antérieures issues du rameau inter-ventriculaire antérieur, la seconde est la plus volumineuse et la plus longue, elle chemine dans la bandelette ansiforme

triculaire inférieur à une distance variable en fonction du développement de l'artère inter-ventriculaire inférieure. Il est en règle enfoui dans la graisse dans le tiers proximal de son trajet ; il est plus superficiel ensuite. Il fournit :

– des artères ventriculaires droites courtes et fines ;

– des artères septales antérieures dont les premières, les plus importantes, naissent dans le tiers proximal de l'artère, parfois d'un tronc commun ; la deuxième, souvent la plus volumineuse et la plus longue (fig. 8-25), chemine dans la trabécule septo-marginale (bandelette ansiforme) pour se terminer dans le muscle papillaire antérieur et fournit la vascularisation du faisceau atrio-ventriculaire et de sa branche droite ;

– des artères diagonales destinées à la face antérieure du ventricule gauche, qui sont au nombre de deux à quatre. La première est souvent la plus volumineuse et peut naître au niveau de la terminaison de l'artère coronaire gauche qui est alors trifurquée.

Le rameau inter-ventriculaire antérieur est accompagné sur son flanc gauche de la grande veine coronaire. Les collatérales droites de celle-ci enjambent l'artère pouvant alors constituer un obstacle à son abord.

L'approche chirurgicale du rameau inter-ventriculaire antérieur peut se faire aisément dans les deux tiers distaux où il est le plus souvent superficiel et visible sous l'épicarde. Il peut être également abordé dans son tiers proximal au flanc gauche de l'artère pulmonaire où il existe un petit sillon épicardique s'invaginant dans la graisse sous jacente : il se trouve à ce niveau à 5 à 8 mm au-dessous de l'épicarde.

Systématisation de la vascularisation du cœur (fig. 8-26)

Pratiquement aucun territoire cardiaque ne reçoit une vascularisation homogène de type défini ; il y a cependant des zones préférentielles pour tel ou tel système coronaire où les artères ont un aspect caractéristique.

Les branches destinées aux cavités droites sont grêles et superficielles et s'épuisent rapidement. Les branches destinées au ventricule gauche, quelle que soit leur origine, sont plus volumineuses et donnent des col-

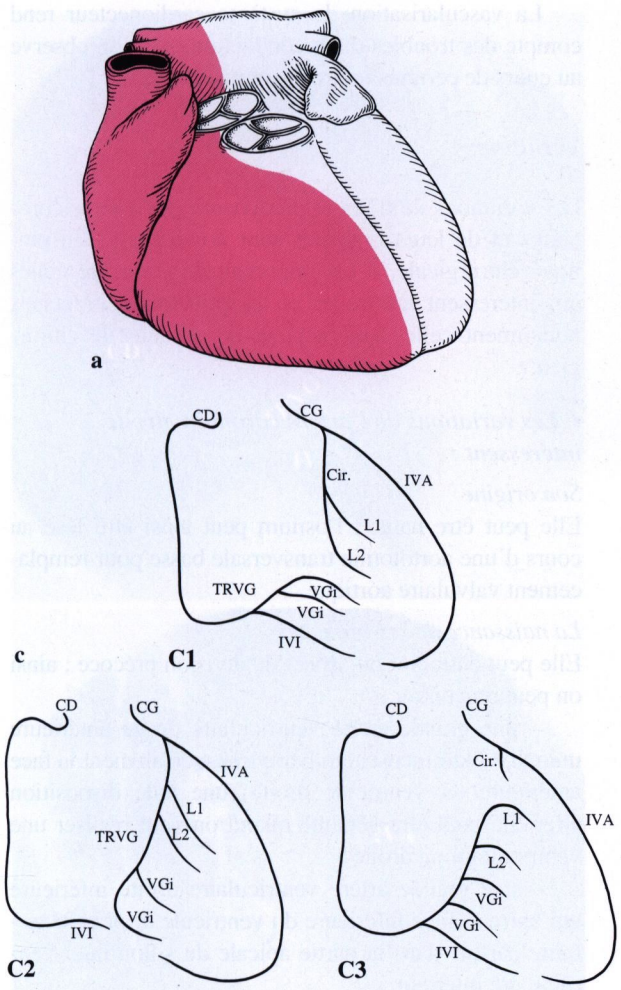

Fig. 8-26a-c. Distribution des artères coronaires. En gris, le territoire du réseau coronaire droit et en blanc, le territoire du réseau coronaire gauche. **a** Vue antérieure des 2 territoires, **b** vue postérieure des 2 territoires, **c** variations entre les 2 systèmes : **c1** distribution équilibrée ; **c2** système coronaire gauche dominant ; **c3** système coronaire droit dominant : *CD* : artère coronaire droite, *IVA* : rameau inter-ventriculaire antérieur, *Cir* : rameau circonflexe, *L1, L2* : artères latérales, *IVI* : artère inter-ventriculaire inférieure, *TRVG* : tronc rétro-ventriculaire gauche, *VGI* : artères ventriculaires gauches inférieures

latérales qui s'enfoncent dans l'épaisseur du myocarde dans lequel elles se ramifient jusqu'à l'endocarde par une arborisation très riche et fine.

Si on considère la distribution des artères coronaires à la surface du cœur, on constate qu'il y a un balancement entre le développement du système coronaire gauche et du système coronaire droit. On peut observer trois possibilités (fig. 8-26c) :

– *Deux artères coronaires équilibrées :* l'artère coronaire droite vascularise la face inférieure du ventricule gauche par une ou deux artères ventriculaires gauches inférieures issues du tronc rétro-ventriculaire gauche, tandis que la face latérale du ventricule gauche est vascularisée par une ou deux artères latérales issues du rameau circonflexe.

– *Un système coronaire gauche dominant :* le rameau circonflexe vascularise une partie de la face inférieure du ventricule gauche, voire la totalité ; il devient alors exclusif et peut dans ce cas fournir l'artère inter-ventriculaire inférieure.

– *Un système coronaire droit dominant :* le tronc rétro-ventriculaire gauche, branche de division de l'artère coronaire droite, vascularise une partie de la face latérale du cœur ou sa totalité et devient alors exclusif.

En fonction du mode de distribution le plus fréquent des artères, on peut déterminer une limite moyenne entre les deux territoires. La limite au niveau atrial passe à gauche du septum inter-atrial. L'artère coronaire droite vascularise donc non seulement l'atrium droit mais aussi le septum inter-atrial et une partie de l'atrium gauche.

Au niveau des ventricules, sur la face antérieure du cœur, la ligne de séparation des deux territoires part du milieu de l'infundibulum pulmonaire pour devenir parallèle au sillon inter-ventriculaire antérieur, à 1 cm à

droite de celui-ci ; puis elle contourne le bord droit du cœur pour aborder la face inférieure où cette ligne va rejoindre la partie moyenne du sillon coronaire gauche inférieur.

La vascularisation du septum inter-ventriculaire est donc double, issue du système coronaire gauche et du système coronaire droit ; le tiers apical du septum est entièrement vascularisé par la coronaire gauche. Dans les deux tiers basaux, l'artère coronaire gauche irrigue les deux tiers craniaux (artères septales antérieures) ; l'artère coronaire droite irrigue le tiers basal (artères septales inférieures).

Vascularisation du système cardio-necteur

• *Vascularisation du nœud sino-atrial*

L'artère du nœud sino-atrial provient le plus souvent du système coronaire droit, parfois du système coronaire gauche, exceptionnellement des deux.

Dans la majorité des cas (67 %), le nœud sino-atrial est vascularisé par l'artère atriale droite supérieure qui atteint le flanc gauche de la jonction auriculo-cave et se divise à ce niveau en un rameau gauche et un rameau droit ; ce dernier se termine en se ramifiant dans le nœud sino-atrial en passant soit en avant soit en arrière de la veine cave supérieure.

Dans 26 % des cas, la vascularisation est assurée par l'artère atriale gauche supérieure qui, cheminant derrière l'artère pulmonaire et l'aorte, atteint le flanc gauche de la jonction atrio-cave et se termine dans le nœud sino-atrial.

Dans 7 % des cas, la vascularisation est double et provient du système coronaire gauche et du système coronaire droit.

• *La vascularisation du nœud atrio-ventriculaire*

Elle est fournie par le système coronaire droit (85 % des cas) ou le système coronaire gauche lorsque celui-ci est exclusif (15 % des cas). Elle est assurée par la première et la plus volumineuse des artères septales inférieures qui se dirige d'abord en haut et en arrière, aborde le nœud atrio-ventriculaire par sa face droite, se coude à angle droit sous les valves semi-lunaires (sigmoïdes) aortiques et s'oriente en avant vers l'apex du cœur en se ramifiant dans la formation nodale.

• *La vascularisation du faisceau atrio-ventriculaire*

La vascularisation du faisceau atrio-ventriculaire et de ses branches est assurée par l'artère du nœud atrio-ventriculaire et/ou une artère septale antérieure (en règle la deuxième).

La vascularisation du système cardionecteur rend compte des troubles de la conduction que l'on observe au cours de certains infarctus du myocarde.

Variations

Les variations de trajet et de division des artères coronaires et de leurs branches sont nombreuses. En pratique chirurgicale, il est important de connaître celles qui intéressent les troncs et les principales branches, notamment celles qui risquent de dérouter le chirurgien.

• *Les variations de l'artère coronaire droite intéressent :*

Son origine

Elle peut être haute ; l'ostium peut ainsi être lésé au cours d'une aortotomie transversale basse pour remplacement valvulaire aortique.

La naissance de ses branches

Elle peut entraîner un aspect de division précoce ; ainsi on peut rencontrer :

– une grande artère ventriculaire droite antérieure unique, volumineuse, qui barre transversalement la face antérieure du ventricule droit ; une telle disposition artérielle peut être gênante quand on veut réaliser une ventriculotomie droite ;

– une grande artère ventriculaire droite inférieure qui barre la face inférieure du ventricule droit et se termine parfois dans la partie apicale du sillon inter-ventriculaire inférieur ;

– une artère inter-ventriculaire inférieure précoce qui chemine dans le sillon coronaire inférieur à côté et en avant du tronc rétro-ventriculaire gauche inférieur. Il peut être ainsi nécessaire de revasculariser ces deux branches lors d'un pontage aorto-coronarien pour lésion proximale de l'artère coronaire droite.

Sa longueur

Elle peut être anormalement brève ; dans 8 % des cas, elle n'atteint pas la croix des sillons voire même s'épuise au bord droit du cœur (figs. 8-25 et 8-27a).

• *Les variations du tronc coronaire gauche concernent :*

Sa longueur

Ceci est important à connaître lorsque l'on doit perfuser le système coronaire gauche afin d'éviter une perfusion sélective de l'une de ses branches terminales. En effet, il peut être inexistant et les rameaux inter-ventriculaires antérieur et circonflexe naissent alors séparément en canon de fusil au niveau de l'aorte.

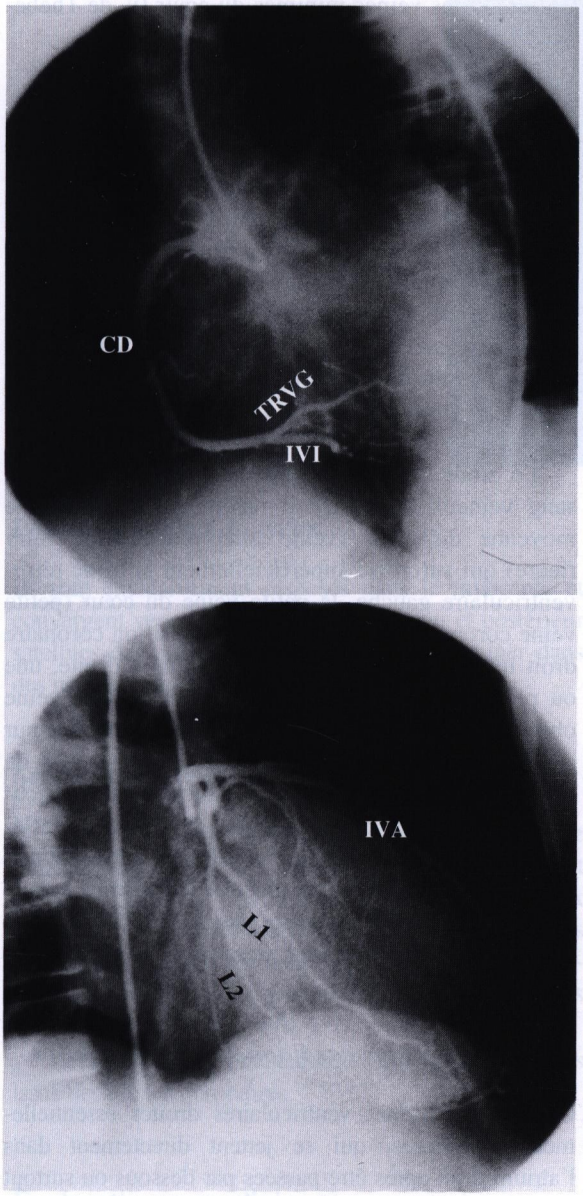

Fig. 8-27. Exploration des artères coronaires : coronarographies sélectives

Sa terminaison
Elle se fait habituellement selon une bifurcation ; mais on peut observer un aspect de trifurcation voire même de quadrifurcation. En effet, une artère diagonale ou une artère septale antérieure ou les deux peuvent naître à ce niveau :

– l'artère diagonale est souvent volumineuse et occupe un territoire vasculaire qui se rapproche de celui de l'artère latérale ;

– l'artère septale est la première ou la seconde des artères septales antérieures. Il s'agit souvent d'un tronc septal commun qui chemine dans le septum inter-ventriculaire sous jacent au rameau inter-ventriculaire antérieur et qui fournit les branches septales antérieures du tiers basal de la cloison.

• *Les variations du rameau inter-ventriculaire antérieur et de ses branches s'appliquent à :*

Sa longueur
Mais dans tous les cas, celui-ci atteint ou dépasse l'apex du cœur.

Son trajet
Il peut être plus ou moins sinueux à la surface du cœur (plus chez la femme que chez l'homme) ; il peut présenter aussi des méandres qui s'enfoncent dans la paroi cardiaque. Ces trajets intra-pariétaux recouverts par la graisse épicardique mais aussi et surtout par des ponts myocardiques peuvent intéresser n'importe quel segment de l'artère et rendent fort délicate la découverte de celle-ci qui nécessite des artifices techniques particuliers (voir plus haut).

L'aspect des artères septales antérieures
Nous avons vu la plus importante.

L'aspect des artères diagonales
La première peut être une branche de trifurcation de l'artère coronaire gauche ; les autres artères diagonales qui naissent du tiers basal du rameau inter-ventriculaire antérieur peuvent présenter un trajet parallèle et parfois très proche de ce rameau. Leurs branches collatérales s'en détachent alors perpendiculairement.

Ainsi, dans le sillon inter-ventriculaire antérieur ou à proximité de celui-ci, on peut rencontrer ce rameau inter-ventriculaire antérieur et une ou deux artères diagonales, ce qui peut parfois rendre délicates l'identification et la dissection de l'une ou de l'autre de ces artères.

La grande veine coronaire chemine à gauche du rameau inter-ventriculaire antérieur (fig. 8-23) ; elle est donc exposée lors de la chirurgie coronarienne, tout particulièrement lorsqu'à ce niveau existe un pont myocardique.

• *Les variations du rameau circonflexe et de ses branches se situent au niveau :*

Du trajet des branches latérales
Il est assez souvent intra-myocardique.

De la longueur
Elle permet de déterminer la dominance d'un système coronaire (fig. 8-26c).

– Dans 58 % des cas, le système coronaire droit est dominant et peut vasculariser les 4/5e, voire les

5/6e de la face inférieure du ventricule gauche. On conçoit alors que l'occlusion de l'artère coronaire droite puisse, de par la masse myocardique intéressée, avoir des conséquences graves.

– Dans 10 % des cas, le système coronaire gauche est dominant ; il est cependant exceptionnel que la face inférieure du ventricule droit soit largement vascularisée par ce système.

– Dans 32 % des cas, les deux systèmes coronaires sont équilibrés.

Anastomoses

Elles existent et font communiquer des branches collatérales d'un même système coronaire ou d'un système coronaire à l'autre. Elles sont particulièrement nombreuses au niveau du septum inter-ventriculaire, de l'apex, de la croix des sillons, de la face antérieure du ventricule droit.

Cependant, l'occlusion aiguë d'une artère coronaire saine entraîne la nécrose du territoire myocardique qui est sous sa dépendance ; les artères se comportent donc comme des artères terminales.

Débit coronarien

Au repos le débit est d'environ 250 ml/mn, soit à peu près 5 % du débit cardiaque. La plus grande partie se fait pendant la diastole. A l'effort, le débit coronaire s'adapte étroitement aux besoins métaboliques accrus du cœur. L'endocarde est moins bien irrigué et donc plus vulnérable à l'ischémie.

Rapport des vaisseaux avec les anneaux atrio-ventriculaires

L'anneau mitral entre en contact avec le réseau coronaire de façon variable avec la dominance. C'est dans le système équilibré ou à coronaire gauche dominante que les distances les plus courtes ont été observées entre l'anneau mitral (moitié antérieure de l'anneau de la cuspide postérieure (petite valve) et le rameau circonflexe, avec des longueurs pouvant être de l'ordre de 1 à 3 cm. Il existe donc un risque non négligeable de blessure ou de ligature de cette artère lors d'un remplacement valvulaire mitral. Ce risque est bien moindre lorsqu'il s'agit d'un système coronaire droit dominant.

Les veines du cœur

Il en existe trois variétés : les veines du système veineux coronaire, les petites veines cardiaques (v. de Galien) et les veines minimes du cœur (v. de Thébésius).

Le système veineux coronaire
(figs. 8-22b, 8-24)

Il comprend avant tout le sinus coronaire dont on a vu la terminaison dans l'atrium droit ; long de 3 cm et large de 12 mm, ampullaire, situé à la partie droite du sillon atrio-ventriculaire gauche inférieur, il représente le segment terminal de la veine cave supérieure gauche dont la partie proximale s'atrophie au cours du développement embryologique et devient la veine oblique de l'oreillette gauche (v. de Marshall).

Le sinus coronaire draine la presque totalité du sang veineux du cœur ; il reçoit en effet la veine moyenne du cœur (veine inter-ventriculaire inférieure) qui surcroise superficiellement le tronc rétro-ventriculaire gauche, la petite veine du cœur (petite veine coronaire) qui chemine dans le sillon coronaire droit inférieur, près de l'artère coronaire droite, une ou plusieurs veines latérales et inférieures, la veine oblique de l'atrium et surtout la grande veine du cœur (grande veine coronaire) (fig. 8-23) ; celle-ci naît de l'apex du cœur, monte dans le sillon inter-ventriculaire antérieur, en règle à gauche de l'artère, s'infléchit à angle droit pour rejoindre le sillon atrio-ventriculaire gauche, délimitant ainsi avec les branches de division de l'artère coronaire gauche le classique triangle avasculaire, puis se continue par le sinus coronaire.

Les petites veines cardiaques (v. de Galien)

Ce sont des veines ventriculaires droites essentiellement antérieures, qui se jettent directement dans l'atrium droit après être passées par dessous ou surtout par dessus l'artère coronaire droite, barrant ainsi l'abord chirurgical de celle-ci à ce niveau (fig 8-22d). La plus importante est la veine de Galien.

Les veines minimes du cœur (v. de Thébésius)

Ce sont des veines des parois cardiaques qui se jettent directement dans les cavités, surtout droites, mais aussi gauches.

Bien que le myocarde ventriculaire gauche soit généralement drainé par le sinus coronaire, des anastomoses larges existent entre les trois systèmes de drainage veineux de sorte que, si le débit du sinus coronaire peut être diminué, le ventricule gauche n'en n'est pas moins bien drainé.

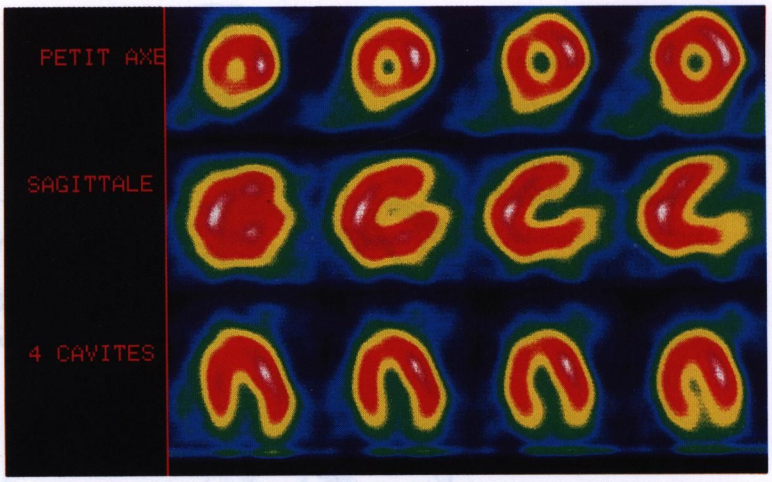

Fig. 8-28. Scintigraphie myocardique au Thallium

Les lymphatiques du cœur

Ils sont exclusivement disposés dans le myocarde et convergent vers deux collecteurs antérieur et postérieur satellites des artères coronaires pour se terminer dans des nœuds lymphatiques trachéo-bronchiques.

Les nerfs du cœur

Ils viennent du plexus cardiaque qui est formé de rameaux du nerf vague et du sympathique et se divisent en deux groupes, les uns allant directement aux oreillettes, les autres constituant autour des artères coronaires le plexus coronaire droit et gauche ; les anastomoses entre les deux groupes forment le plexus sous épicardique (voir chap. 40).

Le plexus sous endocardique est formé de filets issus des plexus coronaires.

Explorations paracliniques

Outre l'échographie-Doppler et la cinéangiographie citées plus haut, il faut rappeler l'électro-cardiogramme qui apporte de précieux renseignements sur le tissu nodal, la coronarographie qui donne une image morphologique précise des artères coronaires (fig. 8-27) et la scintigraphie au thallium qui donne une image fonctionnelle du myocarde (fig. 8-28).

Le péricarde

Le péricarde est un sac fibro-séreux qui enveloppe le cœur. Il a la forme d'un cône creux dont la pointe répond à l'apex du cœur ; ses faces antéro-droite, inférieure et latérale, recouvrent complètement les faces correspondantes du cœur ; il recouvre presque complètement la face postérieure du cœur en laissant seulement le passage pour les artères qui partent du cœur (aorte et artère pulmonaire) et les veines qui s'y terminent (veines caves supérieure et inférieure et les quatre veines pulmonaires).

Le péricarde séreux

Après ouverture de sa face antérieure, on pénètre dans une cavité séreuse à double paroi : une paroi externe ou lame pariétale qui double la face profonde de l'enveloppe fibreuse du péricarde et un feuillet interne ou lame viscérale qui recouvre le cœur, épousant ses moindres reliefs. Dans cette cavité, appelée grande cavité péricardique, on bute sur deux lignes où le péricarde viscéral se réfléchit et se continue en feuillet pariétal, ce sont les lignes de réflexion :

L'une de ces lignes de réflexion située en haut entoure le pédicule artériel

C'est-à-dire à droite l'aorte, à gauche le tronc pulmonaire (fig. 8-29) ; cette ligne de réflexion commence au bord droit de l'aorte au pied de l'émergence du tronc artériel brachio-céphalique, descend oblique en bas et à gauche, croisant la face antérieure de la bifurcation du tronc pulmonaire, puis passe sous l'aisselle de la branche gauche de l'artère pulmonaire, à la face postérieure de la bifurcation du tronc de l'artère pulmonaire pour rejoindre l'aorte et remonter obliquement en haut vers son point de départ au bord droit de l'aorte.

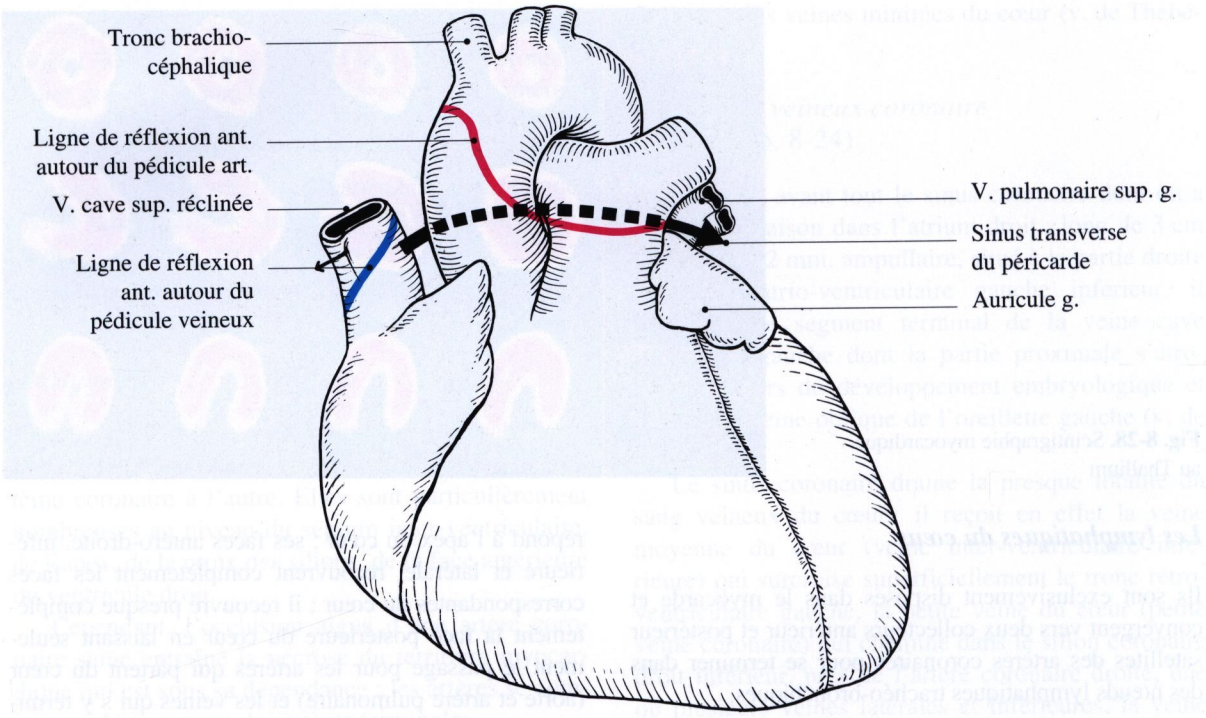

Fig. 8-29. Lignes de réflexion du péricarde viscéral sur le péricarde pariétal sur une vue antéro-droite du cœur, on voit la ligne de réflexion antérieure autour du pédicule artériel (aorte et tronc pulmonaire) et de la veine cave supérieure. Les orifices d'entrée et de sortie du sinus transverse du péricarde se trouvent à droite, entre la veine cave supérieure et l'aorte et à gauche, entre l'artère pulmonaire et l'auricule gauche

L'autre ligne de réflexion, plus complexe, entoure le pédicule veineux (fig. 8-30)

Ainsi, à droite, on bute sur cette ligne de réflexion veineuse qui commence au bord gauche de la veine cave supérieure, descend obliquement en bas et à droite, circonscrit la moitié antérieure de la terminaison de la veine pulmonaire supérieure droite, puis la moitié antérieure de la terminaison de la veine pulmonaire inférieure droite. Cette ligne de réflexion atteint ensuite le milieu de la face postérieure de la veine cave inférieure, contourne sa face droite, sa face antérieure puis sa face gauche et passe ainsi à la face postérieure du cœur en circonscrivant la moitié postérieure de la terminaison de la veine pulmonaire inférieure droite puis celle de la veine pulmonaire supérieure droite ; de là, la ligne se porte transversalement à gauche, à la partie haute de la face postérieure de la veine pulmonaire supérieure gauche dont elle circonscrit la moitié postérieure, puis elle circonscrit la moitié postérieure de la veine pulmonaire inférieure gauche ; ainsi est créé à la face postérieure du cœur un prolongement de la grande cavité péricardique dans laquelle on peut introduire les doigts : le sinus oblique du péricarde (cul-de-sac péricardique de Haller). La ligne de réflexion contourne ensuite le bord inférieur de la terminaison de la veine pulmonaire inférieure gauche, puis celle de la veine pulmonaire supérieure gauche, circonscrit en remontant la moitié antérieure de la terminaison de la veine pulmonaire supérieure gauche ; elle atteint ainsi le toit de l'atrium gauche, se porte transversalement vers la droite, parallèlement et quelques millimètres en avant de la ligne de réflexion postérieure au niveau du sinus oblique du péricarde. Cette ligne de réflexion atteint ainsi la face postérieure de la veine cave supérieure monte le long de son bord gauche pour rejoindre son point de départ.

Le cœur est donc entièrement recouvert de péricarde séreux sauf dans l'espace limité par la ligne de réflexion veineuse qui constitue un véritable méso qui rattache le cœur en arrière au péricarde fibreux.

Le sinus transverse du péricarde

Entre la veine cave supérieure et l'aorte se trouve ainsi l'ouverture d'un tunnel dans lequel on peut introduire l'index et qui permet de contourner la face postérieure du pédicule artériel, aorte et tronc pulmo-

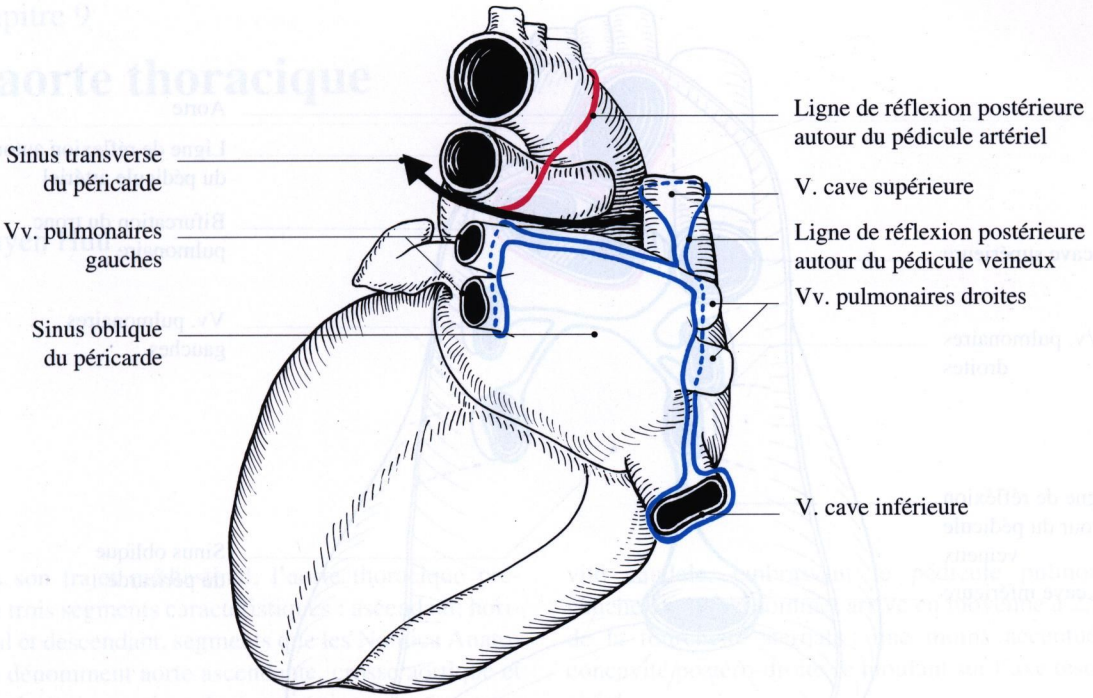

Fig. 8-30. Vue postéro-inférieure du cœur. On y voit les lignes de réflexion postérieure. On retrouve le sinus transverse du péricarde *(flèche)* et le sinus oblique du péricarde situé sur la face postérieure de l'atrium gauche entre les veines pulmonaires gauches et droites

naire. Ce tunnel ou sinus transverse du péricarde (s. de Theile) est limité en avant par la face postérieure du pédicule artériel, en bas par le plafond de l'atrium gauche recouverte du péricarde séreux viscéral, en haut par un toit formé par la lame pariétale du péricarde séreux tendue entre la partie postérieure de la ligne de réflexion artérielle et la partie antérieure de la ligne de réflexion veineuse sur le toit de l'atrium gauche. Le sinus transverse du péricarde s'ouvre à gauche sous l'origine de l'artère pulmonaire gauche, au-dessus de la veine pulmonaire supérieure gauche.

Le péricarde fibreux

La lame pariétale du péricarde séreux est doublée extérieurement par un tassement du tissu fibreux médiastinal qui forme le péricarde fibreux.

Certains renforcements de cette enveloppe fibreuse ont pu être considérés comme de véritables ligaments. On a distingué ainsi :

Un groupe de ligaments inférieurs :

– Ligaments phréno-péricardiques antérieurs droit et gauche,
– ligaments sterno-péricardiques inférieurs.

Un groupe de ligaments supérieurs :

– Ligaments sterno-costo-péricardiques supérieurs,
– ligaments vertébro-péricardiques,
– ligaments trachéo-péricardiques.

Le péricarde peut être le siège de lésions dont les plus fréquentes sont :

– un épanchement qui, s'il se constitue progressivement, peut atteindre un volume dépassant un litre sans traduction clinique aiguë ; par contre, s'il se constitue rapidement, il est responsable d'une compression cardiaque (tamponnade) compromettant sévèrement la fonction du cœur ;

– un épaississement fibreux ou calcaire qui enserre progressivement le cœur entraînant une constriction chronique responsable d'une adiastolie.

La cavité péricardique peut être abordée soit par en avant au cours d'une sternotomie, soit par les côtés au cours des thoracotomies droite ou gauche. Par l'intermédiaire de cette cavité péricardique virtuelle que l'on ouvre ainsi, on peut explorer et aborder le cœur. Une dernière voie d'abord consiste à ouvrir le péricarde à l'alignement de sa face antérieure et de sa face dia-

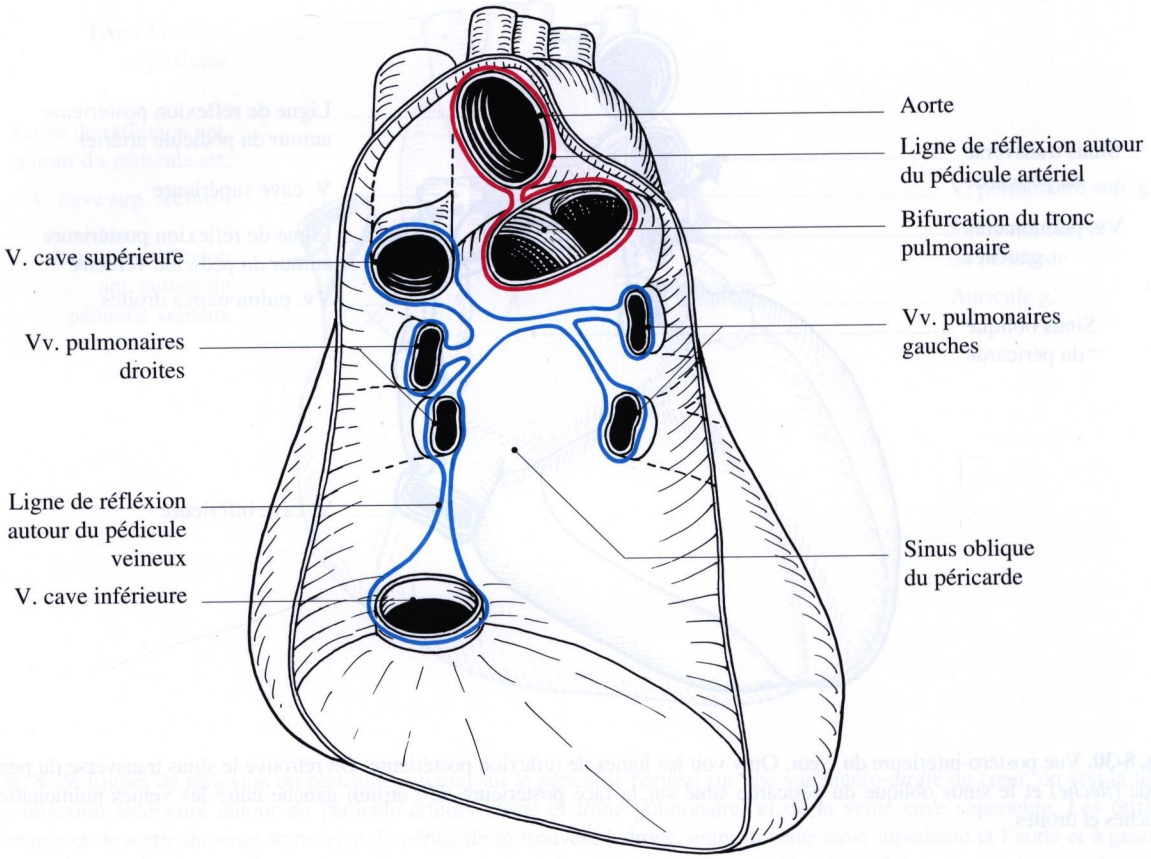

Fig. 8-31. Cavité péricardique telle qu'elle apparaît après prélèvement cardiaque pour transplantation avec les deux lignes de réflexion continues, l'une autour du pédicule artériel, l'autre autour du pédicule veineux

phragmatique après incision abdominale médiane épigastrique, sous péritonéale ; cette voie est très utilisée pour un drainage simple de la cavité péricardique ou pour l'implantation d'électrodes épicardiques de stimulation cardiaque.

Bibliographie

Calmat A, Hammon JC, Chomette G, Conso JF, Cabrol C (1973) Localisation précise du nœud sino-auriculaire. Arch Mal Cœur 66 : 855-859

Christides C, Cabrol C (1975) Vascularisation des nœuds sino-auriculaire et atrio-ventriculaire. Arch Mal Cœur 68 : 1237-1242

Christides C, Cabrol C (1976) Anatomie des artères coronaires du cœur. JB Baillière, Paris

Hurst JW (1985) Le cœur. Masson, Paris

Langman J (1982) Embryologie médicale. Masson, Paris

Liotta D, Cabrol C, Cooley DA (1984) La chirurgie cardiaque d'aujourd'hui. Maloine, Paris

Lüdinghausen MV (1987) Clinical anatomy of cardiac veins. Surg Radiol Anat 9 : 159-168

Mc Alpine WA (1976) Heart and coronary arteries, 2e édition. Springer-Verlag, Berlin, Heidelberg, New-York

Nguyen Huu, Monod-Nguyen, Vallée B, Monod JE (1982) Anatomical relations of the atrio-ventricular junction. Anat Clin 3 : 339-355

Pejkovic B, Bogdanovic D (1992) The great cardiac vein. Surg Radiol Anat 14 : 23-28

Van Mierpo LHS, Kutsche LM (1985) Embryologie du cœur. In : Hurst JW (ed) Le cœur. Masson, Paris

Chapitre 9

L'aorte thoracique

Nguyen Huu

Dans son trajet médiastinal, l'aorte thoracique présente trois segments caractéristiques : ascendant, horizontal et descendant, segments que les Nomica Anatomica dénomment aorte ascendante, crosse aortique et aorte thoracique, répondant respectivement aux trois segments 1, 2 et 3 de la chirurgie vasculaire.

Remarquons que les segments 1 et 2 constituent la crosse aortique de la nomenclature française.

Généralités (fig. 9-1)

L'aorte ascendante

Elle s'étend de l'orifice aortique de la base du ventricule gauche jusqu'à son premier coude, c'est-à-dire, en gros, au pied du tronc brachio-céphalique artériel.

D'abord oblique en haut, en avant et à droite sur ses quatre premiers centimètres, l'aorte ascendante devient ensuite presque verticale avant de se continuer par la crosse aortique.

Elle est entièrement située dans le médiastin antérieur, au niveau de son étage supérieur dit vasculaire.

La crosse aortique ou arc de l'aorte

Elle commence immédiatement après le bulbe aortique. Dirigée obliquement en arrière et à gauche, elle passe du médiastin antérieur au médiastin postérieur en croisant la face latérale gauche de la bifurcation trachéale. Située dans un plan presque transversal, elle dessine une double courbure : une accentuée à concavité caudale, embrassant le pédicule pulmonaire gauche et dont le sommet arrive en moyenne à 2,5 cm de la fourchette sternale ; une moins accentuée, à concavité postéro-droite se moulant sur l'axe œso-trachéal.

L'aorte thoracique

Elle débute après le deuxième coude, pratiquement après l'origine de l'artère subclavière gauche, après l'isthme de Stahel. Elle est entièrement située dans le médiastin postérieur.

Son trajet est, dans l'ensemble, oblique en bas, en dedans et aussi en avant car, latéro-vertébrale à son origine (T4), elle devient nettement prévertébrale à sa terminaison au niveau de la traversée du diaphragme (T12).

Après le hiatus aortique de ce muscle, l'aorte thoracique se continue par l'aorte abdominale.

Les dimensions moyennes des trois segments de l'aorte dans le thorax sont les suivantes :

– L'aorte ascendante mesure de 6 à 8 cm de long, avec un diamètre oscillant entre 25 à 30 mm et présente deux dilatations à ses deux extrémités : le sinus aortique (Valsalva) à son origine et le bulbe aortique (grand sinus) sur la face convexe de sa partie distale.

– Longue de 7 à 9 cm, la crosse aortique offre un diamètre rapidement décroissant à cause du départ des trois troncs supra-aortiques : 30 mm à l'origine, 18 à 20 mm à sa terminaison où l'on peut constater un discret rétrécissement, l'isthme aortique (de Stahel) dont l'exagération congénitale est connue sous le nom de coarctation aortique.

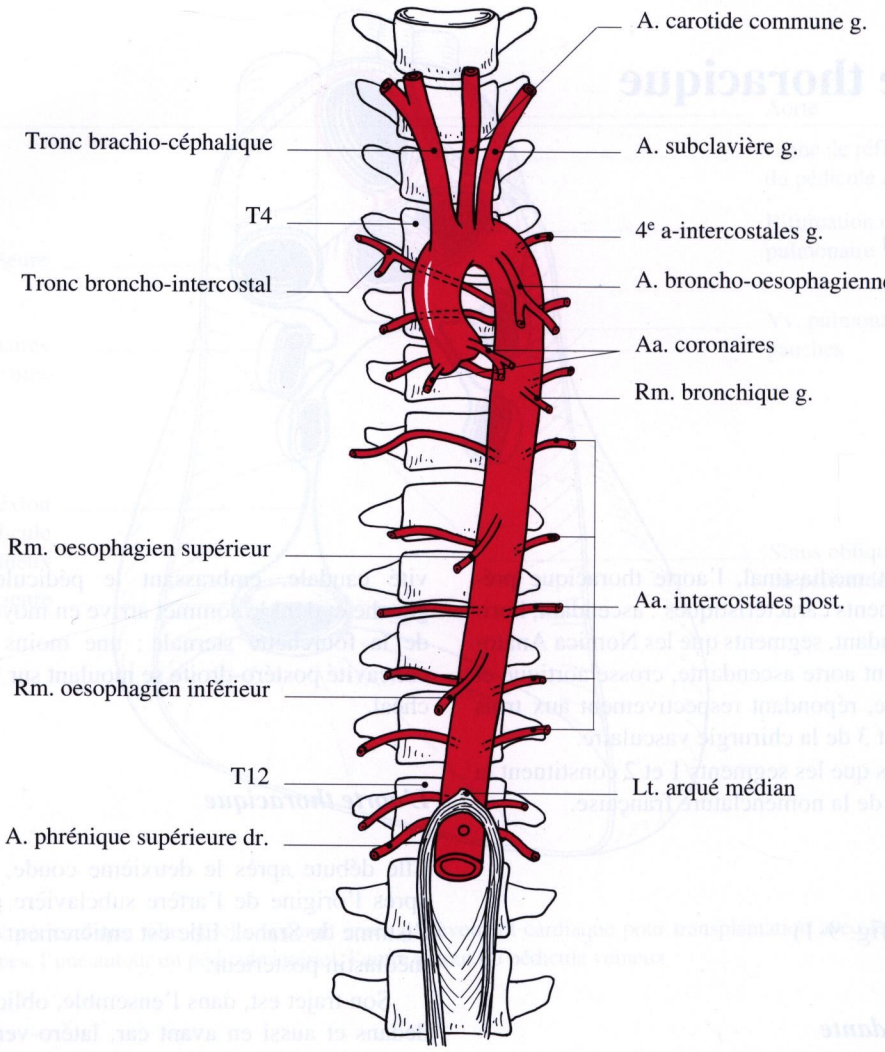

Fig. 9-1. L'aorte thoracique et ses branches : vue antérieure semi schématique

– D'une longueur moyenne de 25 cm, l'aorte thoracique (descendante) présente un calibre quasi constant de 18 à 20 mm en raison de l'absence de grosses collatérales.

Les deux premiers segments de l'aorte, aorte ascendante et crosse aortique, sont solidaires de la masse cardiaque. Au contraire le troisième segment, l'aorte thoracique, est fixé à la colonne dorsale par les artères intercostales postérieures, des tractus fibreux et la plèvre pariétale. La jonction entre la partie fixe et la partie mobile, l'isthme aortique, est donc le siège électif des ruptures traumatiques du vaisseau, en particulier dans les cas de décélération importante brusque.

Rapports

Aorte ascendante (fig. 9-2)

Située dans le médiastin antérieur et supérieur, presque entièrement intrapéricardique, l'aorte ascendante forme avec le tronc pulmonaire le pédicule artériel de la base du cœur.

A l'origine

L'orifice aortique, à la base du ventricule gauche se présente comme un anneau fibreux de 25 mm de dia-

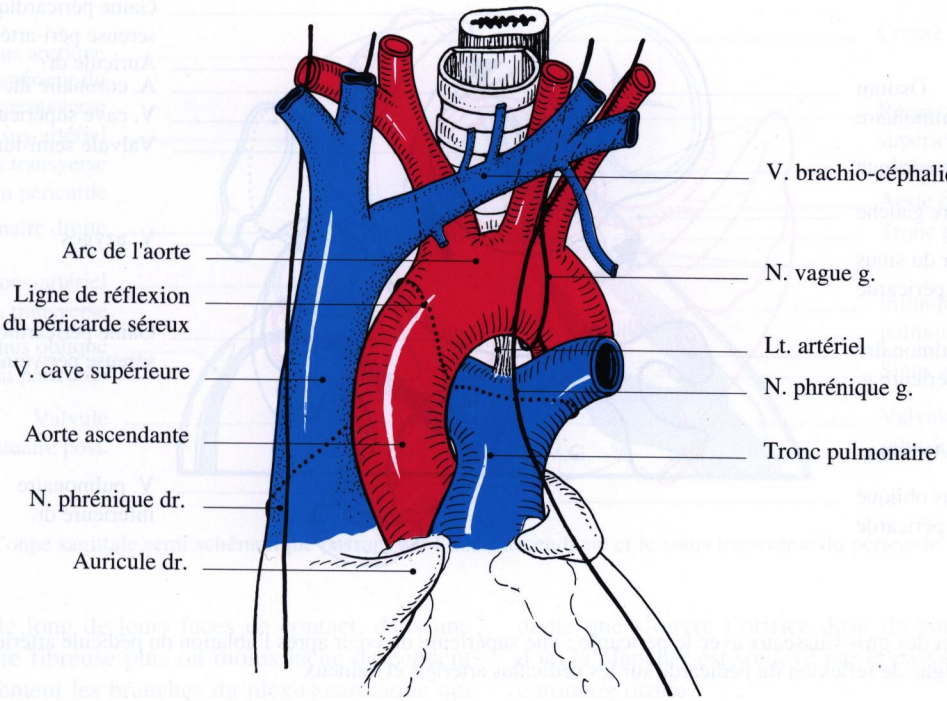

Fig. 9-2. Vue antérieure des gros vaisseaux de la base du cœur

mètre moyen, relevé en trois festons correspondant à la base d'implantation des trois valvules semi-lunaires (figs. 9-3 et 9-4). En regard de chaque valvule, la racine de l'aorte se renfle en un sinus aortique (de Valsalva). Il peut être subdivisé en trois sinus dont le postérieur est dit non ostial ou non coronarien, les deux autres présentent l'ostium des artères coronaires (sinus ostial droit et gauche).

Mc Alpine a montré la continuité fibreuse de cette valve aortique avec la valve atrio-ventriculaire gauche, qui la prolonge en bas et à gauche, les deux valves faisant un angle de 130° ouvert en bas et en avant.

En arrière, la racine aortique avec ses sinus répond à la face antérieure des deux oreillettes : les deux tiers inférieurs de ces sinus sont au-dessous du plancher du sinus transverse du péricarde et entrent en contact direct avec l'étage auriculaire sans interposition de péricarde.

Plus bas, l'orifice aortique surplombe le septum interventriculaire membraneux avec, le long de son bord inférieur le tronc et la branche gauche du faisceau atrio-ventriculaire (f. de His) : ce septum apparait, vu du ventricule gauche, comme une fossette coincée entre les valvules semi-lunaires aortiques droite et postérieure.

En avant, la région des sinus est séparée des culs de sac pleuraux et du plastron sterno-costal par l'infundibulum et le tronc pulmonaire. La projection antérieure de l'orifice aortique serait un ovale oblique de 21 mm partant de l'extrémité sternale du 3e cartilage costal gauche et se terminant sur la ligne médiane, à la hauteur de la partie moyenne du 3e espace intercostal (fig. 9-6).

Rapports avec le péricarde (figs. 9-2, 9-3, 9-4 et 9-5)

L'épicarde

L'épicarde qui remonte du cœur forme autour du tronc pulmonaire et du restant de l'aorte ascendante une gaine artérielle commune. A l'extrémité distale de ce pédicule, la séreuse viscérale se réfléchit dans la séreuse péricardique pariétale selon une courbe concave en haut et en arrière et à gauche (voir chapitre 10).

De son sommet situé un peu au dessous du pied du tronc brachio-céphalique, la ligne de réflexion descend obliquement en bas et à gauche sur la face antéro-droite de l'aorte, saute sur la face antérieure de la bifurcation artério-pulmonaire, contourne l'origine de l'artère pulmonaire gauche, revient à droite sur la face postérieure de la bifurcation pulmonaire, entoure

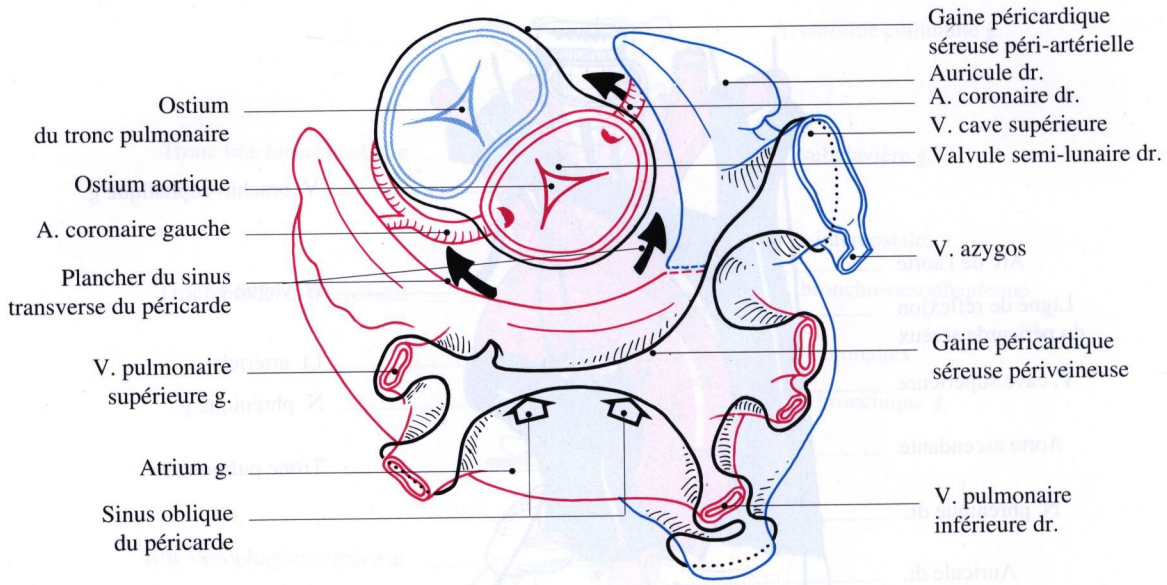

Fig. 9-3. Rapport des gros vaisseaux avec le péricarde : vue supérieure du cœur après l'ablation du pédicule artériel ; représentation de la ligne de réflexion du pédicarde sur les pédicules artériels et veineux

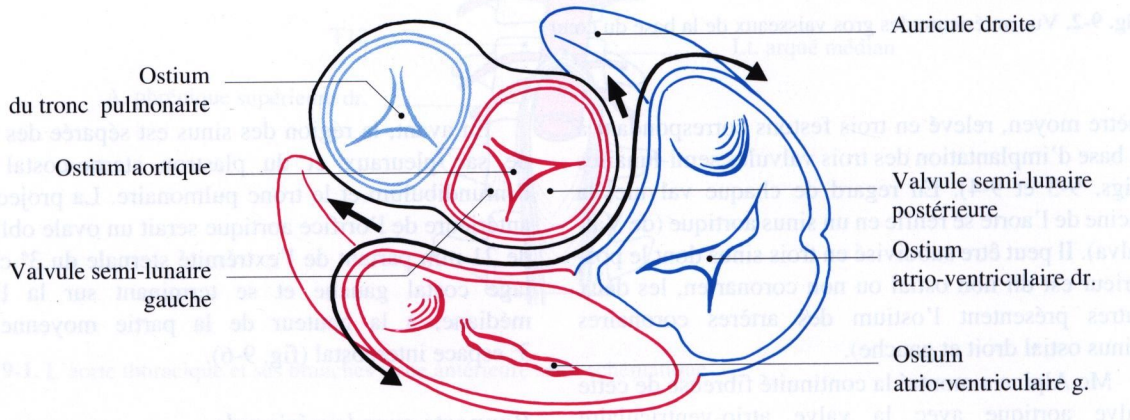

Fig. 9-4. Coupe schématique passant par le pédicule artériel

les trois quarts inféro-antérieurs de l'artère pulmonaire droite avant de remonter sur la face postérieure de l'aorte ascendante jusqu'à son point de départ.

En vue antérieure, la ligne de réflexion dessine classiquement le croissant de Haller avec ses deux cornes, la supérieure sous le pied du tronc brachio-céphalique, l'inférieure entre aorte et bifurcation pulmonaire.

La fibreuse péricardique qui double extérieurement la séreuse pariétale dépasse, vers le haut, la ligne de réflexion et se continue avec l'adventice aortique et se relie au sternum et à la colonne par des ligaments sterno et vertébro-péricardiques.

A l'intérieur de cette gaine péricardique

Le rapport fondamental est représenté par le tronc pulmonaire qui, continué par l'artère pulmonaire droite, embrasse le flanc gauche de l'aorte ascendante dans une courbe à concavité droite, lui étant successivement antérieure, gauche puis postérieure. L'orifice pulmonaire est en avant et sur un plan bien plus élevé que l'orifice aortique. Le trajet du tronc pulmonaire est plus horizontal, sa branche de bifurcation droite passe transversalement derrière la partie haute de l'aorte ascendante avant de gagner la face postérieure de la veine cave supérieure puis le pédicule pulmonaire droit.

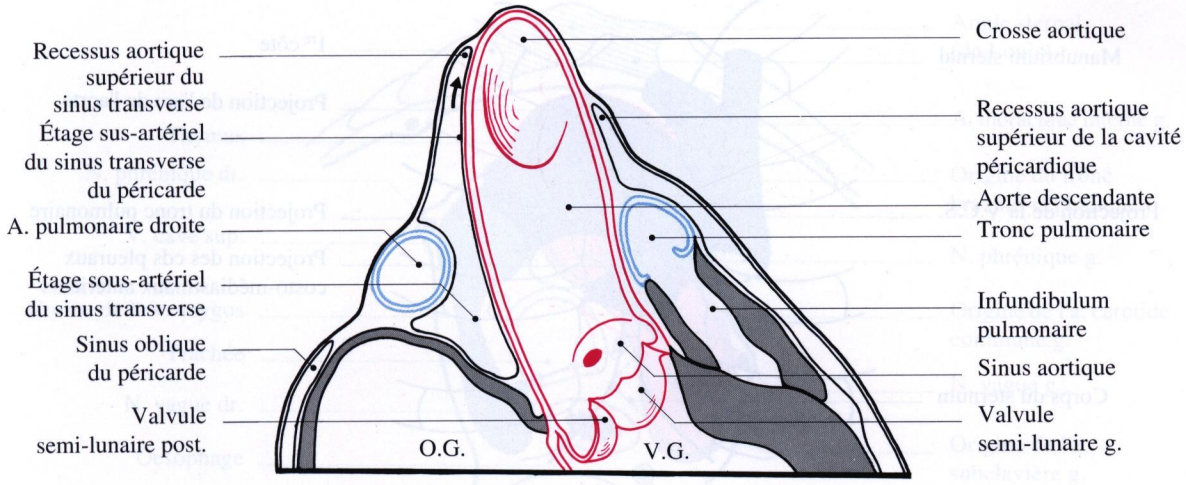

Fig. 9-5. Coupe sagittale semi schématique passant par l'aorte ascendante et le sinus transverse du péricarde

Tout le long de leurs faces de contact, dans une atmosphère fibreuse plus ou moins lâche descendent essentiellement les branches du plexus cardiaque qui gagnent les artères coronaires.

Ces dernières se détachent des sinus aortiques latéraux :

– la droite, née franchement en avant en position opératoire, gagne le sillon coronaire droit,

– la gauche, nettement postérieure, contourne la face postérieure du tronc pulmonaire pour gagner les sillons interventriculaires antérieur et atrioventriculaire gauche.

Par l'intermédiaire de la gaine péricardique séreuse

Par l'intermédiaire de la gaine péricardique séreuse commune, l'aorte ascendante entre en rapport (fig. 9-5) :

– en avant avec le récessus aortique supérieur de la cavité péricardique,

– en arrière avec le sinus transverse du péricarde (s. de Theile) et par son intermédiaire avec la face antérieure des oreillettes : le milieu du sinus aortique postérieur, non ostial, correspond au bord antérieur du septum atrial. Rappelons que les deux tiers inférieurs des sinus aortiques répondent aux oreillettes sans interposition de péricarde (étage inférieur sous-épicardique de la corona cordis),

– à droite, l'aorte ascendante est longée par les deux derniers centimètres intrapéricardiques de la veine cave supérieure et par la face médiale de l'auricule droite : l'incisure cavo-auriculaire repère l'extrémité crâniale du nœud sino-atrial [Keith et Flack] : c'est entre la veine cave supérieure et l'aorte ascendante que s'ouvre l'orifice droit du sinus transverse dont le plancher est soulevé par le passage de l'artère coronaire droite.

Rapports par l'intermédiaire du péricarde

Les rapports antérieurs

Ils s'établissent d'abord avec les culs de sac costo-médiastinaux antérieurs de la plèvre. Presque au contact l'un de l'autre sur la ligne médiane entre la 2e et la 4e côte, ils s'écartent en haut vers les articulations sterno-claviculaires correspondantes, délimitant le triangle interpleural crânial (fig. 9-6). Les bords antérieurs minces des poumons pénètrent plus ou moins profondément dans des culs de sac selon les temps respiratoires.

Dans l'aire du triangle interpleural crânial on trouve le thymus chez l'enfant et le corps adipeux rétrosternal chez l'adulte qui, plus bas, s'insinuera entre péricarde et plèvre (figs. 9-7a et 9-9a).

L'aire de projection de l'aorte ascendante sur le plastron sterno-costal est presque entièrement sternale (fig. 9-6) : son bord inférieur est représenté par la projection de l'orifice aortique ; ses bords droits et gauche seraient deux lignes courbes à convexité droite, remontant des extrémités du bord inférieur jusqu'à la moitié droite de l'angle sternal (de Louis) à la hauteur de la partie moyenne de la deuxième côte. Si l'on ajoute la projection de l'aorte horizontale, cette limite supérieure est reportée à la première articulation chondrosternale.

Le foyer aortique d'auscultation se situe à l'extrémité médiale du 2e espace intercostal droit, en regard du bulbe de l'aorte.

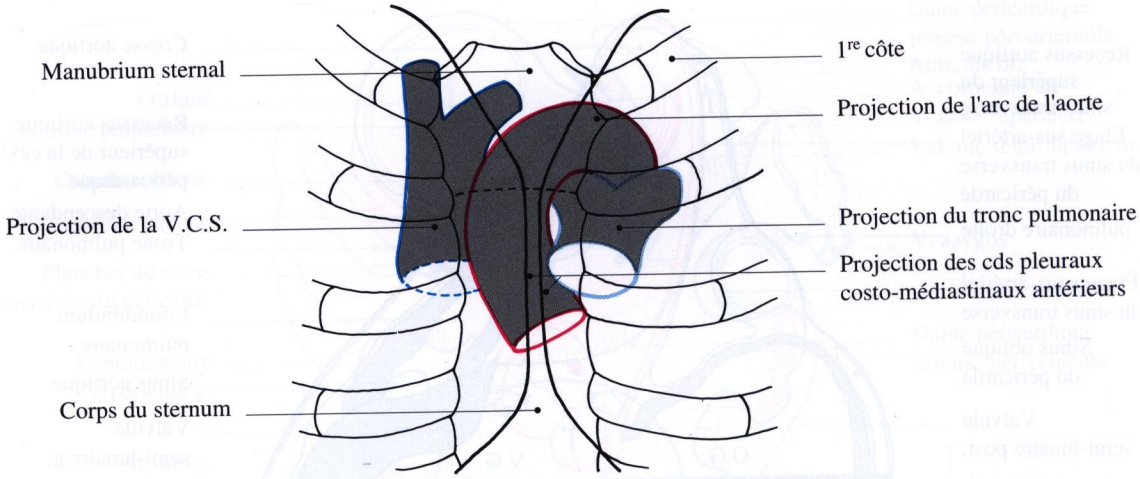

Fig. 9-6. Projection sur le plastron sterno-costal des gros vaisseaux et des culs-de-sac pleuraux costo-médiastinaux antérieurs

Les rapports postérieurs

Ils s'établissent essentiellement avec la bifurcation trachéobronchique qui regarde et surplombe la bifurcation de l'artère pulmonaire et sa branche droite et qui encadre les nœuds lymphatiques de l'amas intertrachéobronchique.

A droite

Légèrement en arrière, la veine cave supérieure se moule sur la convexité droite de l'aorte ascendante : ce segment extrapéricardique de la veine cave supérieure (deux tiers supérieurs du tronc veineux) flanqué latéralement du nerf phrénique et d'une chaine lymphatique soulève un relief sous la plèvre médiastine sus-hilaire et s'interpose entre cette partie postérieure de l'aorte ascendante et le poumon droit : sur une radiographie de face, contrastant avec la clarté pulmonaire, la veine cave supérieure forme l'arc supérieur du contour droit de l'ombre cardiaque (fig. 9-9a).

A gauche

La face médiastine du poumon gauche et la plèvre gauche par contre sont bien loin, séparées de l'aorte ascendante par le tronc de l'artère pulmonaire (fig. 9-9a).

Crosse aortique ou Arc de l'aorte
(figs. 9-2, 9-7, 9-8, 9-13 et 9-14)

Sa situation à la fois dans le médiastin antérieur et postérieur rend son abord chirurgical malaisé et complexe.

Pour la commodité de l'exposé de ses rapports, nous envisageons à la crosse aortique quatre faces : antéro-gauche, postéro-droite, supérieure et inférieure.

La face antéro-gauche (figs. 9-2, 9-7 et 9-8)

La face antéro-gauche renforcée par l'épanouissement du péricarde fibreux et du ligament vertébro-péricardique gauche est croisée par les gros nerfs phrénique et vague gauches ainsi que les nerfs cardiaques du plexus préaortique et les lymphatiques de la chaine médiastinale gauche dite préartérielle.

Le nerf vague gauche quitte le pied de l'artère carotide primitive gauche, se porte très obliquement en bas et en arrière, passe derrière le pédicule pulmonaire pour gagner l'œsophage. Il atteint la concavité de la crosse aortique en dehors du ligament artériel et détache à ce niveau le nerf laryngé récurrent gauche.

Le nerf phrénique gauche, accompagné des vaisseaux diaphragmatiques supérieurs, arrive avec l'artère subclavière gauche, se dirige ensuite en bas et en avant, croise la partie moyenne de l'aorte horizontale, passe en avant du pédicule pulmonaire pour descendre sur le péricarde en regard du ventricule gauche.

Cette face antéro-gauche ainsi que les nerfs vague et phrénique (et parfois les nœuds lymphatiques pathologiques) apparaissent nettement sous la plèvre médiastine qui les recouvre et les sépare de la face médiale du poumon gauche (empreinte de l'aorte sur les poumons formolés, bouton aortique sur les radiographies de face).

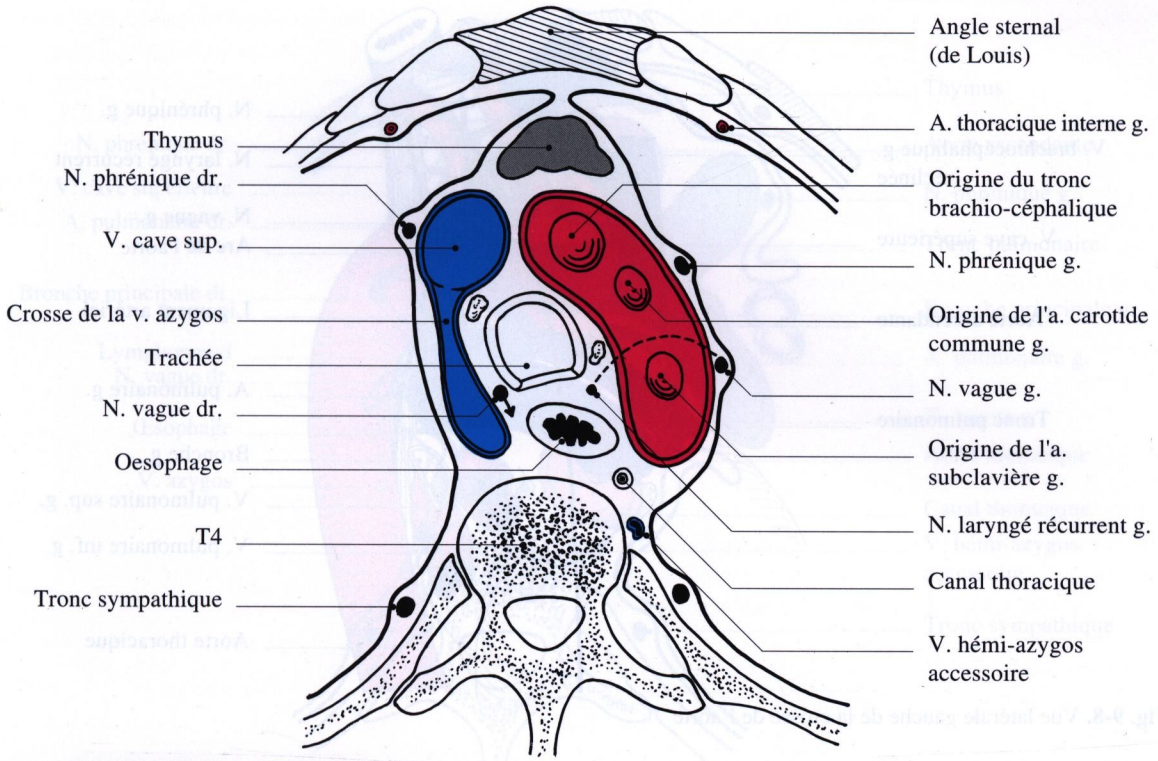

a

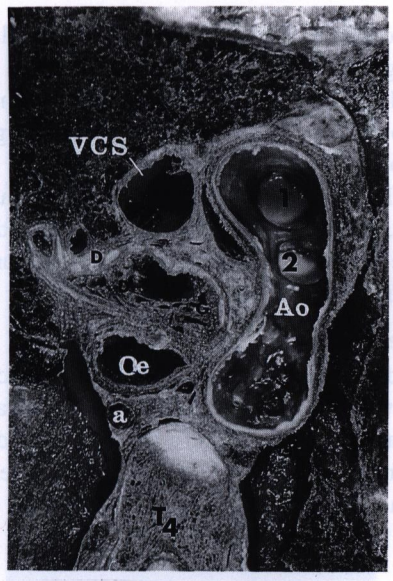

b

Fig. 9-7a,b. Coupe transversale passant par la crosse de l'aorte et la crosse de la veine azygos au niveau de T4. **a** Coupe schématique ; **b** coupe anatomique

La face postéro-droite (figs. 9-2 et 9-7)

La face postéro-droite au contraire est profonde et cachée (fig. 9-7). Elle croise d'avant en arrière : la veine cave supérieure, longée latéralement par le nerf phrénique droit, la face antéro-gauche de la trachée en y laissant une empreinte ovalaire (danger des bronchoscopies rigides dans les anévrysmes aortiques), la face latérale gauche de l'œsophage qui présente à son contact son rétrécissement physiologique aortique (à 22 cm des incisives), et tout en arrière la face gauche de la 4e vertèbre thoracique T4. Dans l'angle dièdre œsotrachéal monte le nerf laryngé récurrent gauche accompagné de sa chaine lymphonodale.

Le canal thoracique est en arrière de l'œsophage : il quitte l'aorte pour devenir satellite dorsal de l'artère subclavière gauche.

La face supérieure

La face supérieure de la crosse aortique, convexe en haut, arrive en moyenne à 2,5 cm au dessous de l'incisure sternale, et donne naissance à la gerbe supra-aortique (figs. 9-13 et 9-14) :

– tronc brachio-céphalique, né sur la ligne médiane, prétrachéal,

– artère carotide commune gauche, latéro-trachéale gauche,

– artère subclavière gauche, presque latéro-œsophagienne.

Entre le tronc brachio-céphalique et l'artère carotide commune gauche, se détache l'inconstante artère thyroidea ima (l'artère de Neubauer).

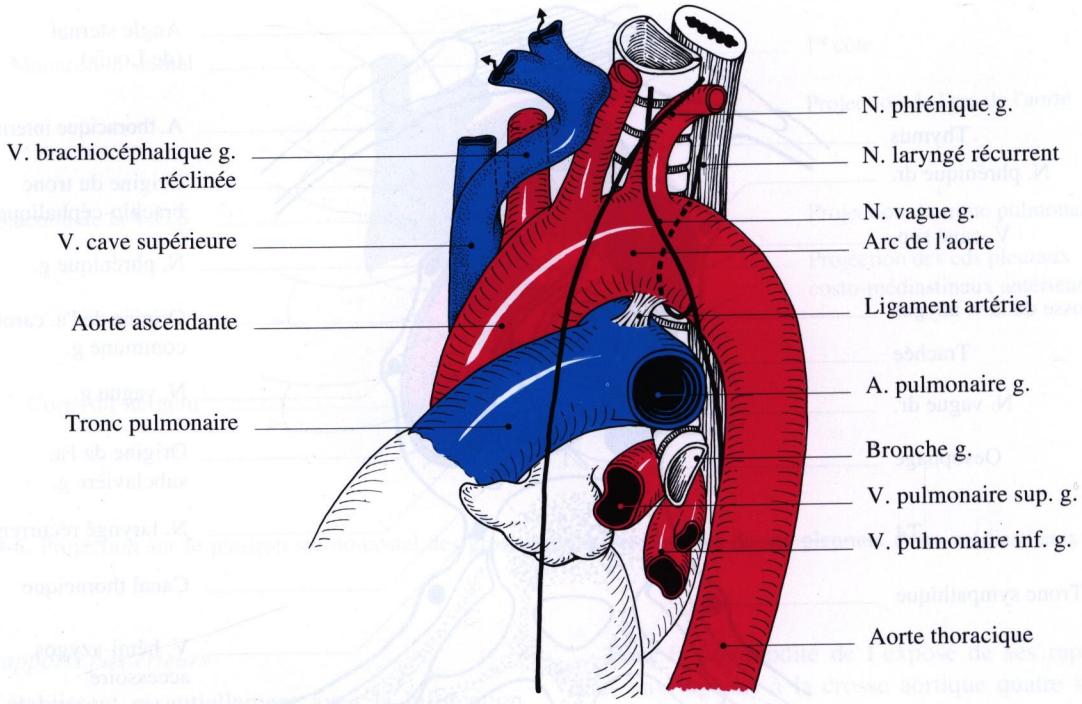

Fig. 9-8. Vue latérale gauche de la crosse de l'aorte

En avant de ce plan artériel, la volumineuse veine brachio-céphalique gauche descend presque horizontalement en bas et à droite et arrive souvent au contact de la crosse aortique.

Entre ces différents vaisseaux verticaux et horizontaux, on décrit classiquement deux espaces vasculaires (figs. 9-2 et 9-8) :

– le triangle prétrachéal, entre le tronc brachio-céphalique et l'artère carotide commune gauche,

– le quadrilatère de Bourgery entre l'artère carotide commune gauche et l'artère subclavière gauche (dans lequel se croisent à distance le nerf phrénique et le nerf vague gauche).

En arrière de l'artère subclavière, au dessus de la crosse aortique, la plèvre se déprime en avant de la colonne dorsale en une fossette : la fossette sus rétro-aortique (de Poirier) rebaptisée triangle supérieur de l'œsophagectomie par Resano.

La face inférieure (figs. 9-2 et 9-8)

La concavité de la crosse aortique surcroise la bifurcation de l'artère pulmonaire et la bronche principale (br. souche) gauche. D'où sa division en deux segments :

Le segment prébronchique

Il répond au losange (ou fenêtre) aorto-pulmonaire ; il est subdivisé en deux loges par le ligament artériel qui relie la concavité aortique à la bifurcation pulmonaire et à l'origine de l'artère pulmonaire gauche :

– la loge de Wrisberg, à droite du ligament, contenant le plexus cardiaque superficiel avec le ganglion de Wrisberg,

– la loge du nerf laryngé récurrent, à gauche du ligament, siège fréquent d'un nœud lymphatique, où la crosse du nerf laryngé récurrent se recourbe vers l'angle dièdre œsotrachéal gauche.

Le segment sus et rétrobronchique (fig. 9-8)

Il répond au pédicule pulmonaire qui s'inscrit dans une "ogive artérielle-repère" constituée en haut et en arrière par la crosse aortique et l'aorte descendante, en avant par le tronc artériel pulmonaire qui "refoule" à droite l'aorte ascendante.

Aorte thoracique (descendante) (fig. 9-1, 9-8 et 9-9a)

En arrière

Fixée à la lisière postéro-gauche du médiastin, elle "s'enroule" sur la moitié gauche de la colonne dorsale :

– elle commence par être latéro-vertébrale au niveau des 4e, 5e et 6e vertèbres thoraciques où elle repose sur les articulations des têtes costales ;

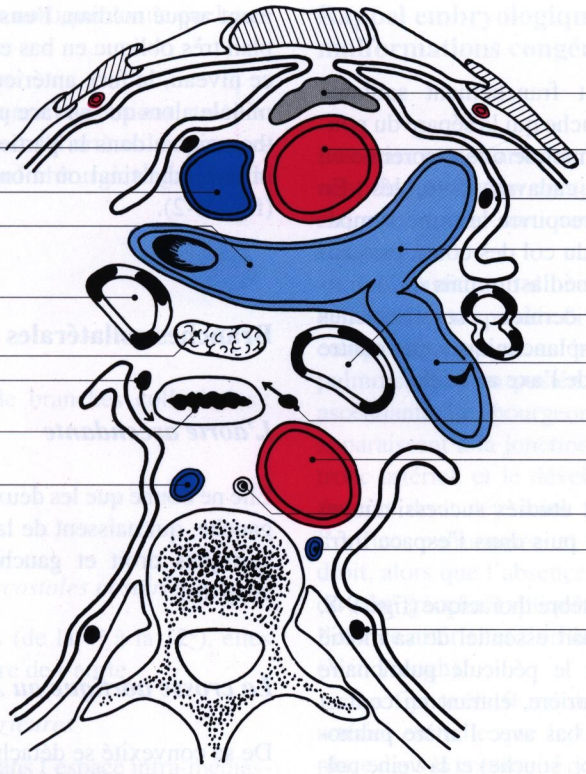

a

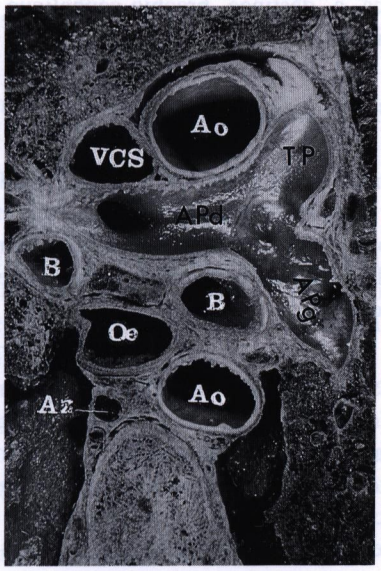

b

Fig. 9-9a,b. Coupe transversale passant par la bifurcation du tronc pulmonaire au niveau de T5. **a** Coupe schématique ; **b** coupe anatomique

– en descendant elle tend à gagner la face antérieure des corps vertébraux, qu'elle atteint sur les 9e, 10e, 11e et 12e vertèbres thoraciques dans sa portion dite inframédiastinale, où elle reste cependant légèrement déjetée à gauche par rapport à la ligne médiane.

A droite

Devant la colonne vertébrale, deux autres vaisseaux longitudinaux du médiastin postérieur montent à droite de l'aorte thoracique : la veine azygos et le canal thoracique.

La veine azygos presque accolée à l'aorte à son origine sus-diaphragmatique, s'en écarte en montant. A la hauteur de T4, elle dessine une crosse qui se jette dans la veine cave supérieure après avoir croisé le flanc droit de l'œsophage et de la bifurcation trachéale (figs. 9-7 et 9-12) : il se forme ainsi un triangle à base supérieure, le triangle inter-azygo-aortique dans l'aire duquel se projettent l'œsophage et le canal thoracique. Ce dernier traverse le diaphragme par le hiatus aortique en se plaçant sur la face postérieure de l'aorte. En montant il devient son satellite postéro-droit.

L'œsophage thoracique constitue l'élément-axe du médiastin postérieur : situé dans un plan plus antérieur, il se décolle progressivement de la colonne vertébrale, donc de l'aorte descendante, tout en déviant à gauche pour traverser le hiatus œsophagien du diaphragme qui se situe à la hauteur de T10, à 6 cm en avant de la vertèbre et à 2,5 cm de la ligne médiane.

L'œsophage inter-azygo-aortique, dans sa partie inférieure, croise donc à distance et en X allongé l'aorte thoracique, les deux éléments étant séparés par le cul-de-sac pleural rétro œsophagien gauche ou cul-de-sac inter-aorto-œsophagien.

A gauche

L'aorte thoracique apparait franchement saillante sous la plèvre médiastine gauche qui la sépare du poumon gauche sur lequel elle marque une empreinte en gouttière verticale sur les cadavres formolés. En arrière de l'aorte, la plèvre recouvre le tronc sympathique qui, située en regard du col des côtes, est anatomiquement en dehors du médiastin mais qu'on rattache cliniquement à ce dernier : ses branches médiales, origines des nerfs splanchniques, par contre sont beaucoup plus proches de l'axe artériel.

En avant

Les rapports antérieurs sont étudiés successivement dans le médiastin postérieur puis dans l'espace infra médiastinal postérieur.

– Au-dessus de la 10e vertèbre thoracique (figs. 9-8, 9-9 et 9-12), le premier rapport essentiel de sa moitié supérieure est constitué par le pédicule pulmonaire gauche qu'elle "borde" en arrière, entrant en contact presque direct et de haut en bas avec l'artère pulmonaire, la bronche principale (br. souche) et la veine pulmonaire inférieure gauche.

Plus bas, ce pédicule se prolonge par le ligament pulmonaire (ligament triangulaire) dont le pied médiastinal s'implante soit sur le bord gauche de l'œsophage, soit plus en arrière le long de l'aorte.

En avant de ce ligament le relief du cœur gauche détermine avec celui de la colonne vertébrale et de l'aorte en arrière, celui du diaphragme en bas, une fosse dans laquelle se déprime la plèvre, constituant le triangle inférieur de l'œsophagectomie décrit par Resano, triangle repère pour la découverte de l'œsophage inférieur et des deux nerfs vagues.

– Au-dessous de T10, l'aorte thoracique perd tout contact avec l'œsophage qui, avec les deux nerfs vagues, a traversé le hiatus œsophagien. Devenu abdominal, l'œsophage ne constitue plus qu'un rapport indirect séparé de l'aorte par le diaphragme qui est presque vertical, constitué par les fibres charnues émanées des piliers principaux, limitant en avant l'espace infra-médiastinal.

Dans cet espace, l'aorte, devenue presque médiane, est flanquée latéralement par les éléments qui traversent les hiatus entre les piliers : tronc sympathique, nerfs splanchniques, racines internes et origine des veines azygos.

– A sa terminaison, le hiatus aortique du diaphragme est entièrement fibreux, constitué par les deux piliers principaux du muscle reliés par le ligament arqué médian, l'ensemble étant orienté dans un plan très oblique en bas et en arrière, expliquant qu'à ce niveau, la face antérieure de l'aorte est déjà abdominale alors que sa face postérieure reste encore intra thoracique, dans la partie la plus déclive de l'espace infra-médiastinal où monte aussi le canal thoracique (fig. 28-2).

Branches collatérales (fig. 9-1)

L'aorte ascendante

Elle ne donne que les deux artères coronaires, droite et gauche, qui naissent de la partie supérieure des sinus aortiques droit et gauche, sinus dits ostiaux (voir chap. 8).

La crosse aortique ou Arc aortique

De sa convexité se détachent essentiellement les trois gros troncs à destinée brachio-céphalique (gerbe supra-aortique) :

Le tronc brachiocéphalique

Le tronc brachiocéphalique croise la face antéro-latérale droite de la trachée thoracique sur 3 cm et se termine par bifurcation derrière l'articulation sterno-claviculaire droite en artère carotide commune et artère subclavière droites.

L'artère carotide commune gauche

L'artère carotide commune gauche, née 3,5 mm plus loin, monte sur la face latérale gauche de la trachée vers l'articulation sterno-claviculaire gauche où elle se continue par son segment cervical.

L'artère subclavière gauche

L'artère subclavière gauche se détache 5,10 mm plus en arrière et monte devant le dôme pleural gauche, en position presque latéro-œsophagienne.

Entre le tronc brachio-céphalique et l'artère carotide commune gauche nait l'inconstante artère thyroidea ima (a. thyroïdienne moyenne ou médiane de Neubauer) ou encore une artère vertébrale.

De sa concavité, la crosse aortique donne quelques collatérales bien plus petites :

– les artères bronchiques,

– une artère œsophagienne ou mieux trachéo œsophagienne qui, sous le nom "d'artère du décroisement" intervient dans l'abord chirurgical gauche de l'œsophage supérieur.

L'aorte thoracique

Elle donne deux groupes de branches collatérales : pariétales et viscérales.

Les branches pariétales

Les 9 dernières artères intercostales postérieures

Dites intercostales aortiques (de la 4e à la 12e), elles naissent de la face postérieure de l'aorte.

Les artères phréniques supérieures

Inconstantes, elles naissent dans l'espace infra-médiastinal postérieur.

Les branches viscérales

Les rameaux bronchiques

Ils sont en nombre variable :

– le droit, souvent né d'un tronc commun avec la 4e artère intercostale (tronc broncho-intercostal),

– le gauche, né 8 fois sur 10 à la hauteur des vertèbres T5 et T6.

Leur origine sur l'aorte doit être bien connue des radiologistes qui pratiquent les artériographies bronchiques sélectives ou leur embolisation dans certaines pathologies broncho-pulmonaires.

Les rameaux œsophagiens

Les uns courts, sans nombre fixe (souvent trachéo ou broncho-œsophagiens), et deux longs : la petite et la grande artère œsophagiennes, destinées au segment inter-azygo-aortique de l'œsophage.

Les rameaux médiastinaux postérieurs

En nombre variable, ils naissent de la face antérieure de l'aorte et sont destinés aux tissus du médiastin, en particulier à la plèvre et au péricarde.

Rappel embryologique, malformations congénitales

Les deux troncs artériels de la base du cœur proviennent de l'évolution complexe du bulbe artériel (voir chap. 8), du sac aortique et des arcs aortiques qui en émanent.

La constitution d'une cloison aortico-pulmonaire hélicoïdale ou spiralée divise le bulbe artériel en deux compartiments : un antéro-latéral répondant au tronc pulmonaire et un postéro-médial répondant à l'aorte ascendante. Les bourgeons des valvules semi-lunaires apparaissent à la jonction entre le cône du cœur et le tronc artériel, et le développement ultérieur du cône du côté droit détermine un décalage important entre l'orifice pulmonaire et l'orifice atrio-ventriculaire droit, alors que l'absence de développement similaire du côté gauche explique la continuité fibreuse entre l'orifice artériel et l'orifice atrio-ventriculaire gauche (Van Praagh).

La figure 9-10 montre que la partition du bulbe artériel est telle que le tronc pulmonaire primitif se place dans la continuité des 6e arcs aortiques qui, dès le stade de 4 mm, ont détaché vers les ébauches pulmonaires deux branches représentant les artères pulmonaires primitives. L'évolution des 6e arcs aortiques dits "arcs pulmonaires" est différente à droite et à gauche : à droite le segment distal régresse totalement après la naissance du tronc pulmonaire primitif, alors qu'il persiste à gauche pour donner le canal artériel qui ne s'oblitère qu'après la naissance (ligament artériel).

Dans la continuité du compartiment postéro-médial du tronc artériel et du sac aortique, le 4e arc aortique gauche et l'aorte dorsale gauche donnent la crosse aortique alors qu'à droite, ces mêmes éléments, prolongés de la 7e intersegmentaire, donnent l'artère subclavière droite.

Ceci explique la topographie différente bien connue de la crosse du nerf laryngé récurrent sous l'artère subclavière à droite et sous la crosse aortique à gauche.

Le segment distal de l'aorte dorsale droite (après la 7e intersegmentaire) régresse en totalité et l'aorte descendante est constituée par l'aorte dorsale gauche (après la 7e intersegmentaire gauche qui devient l'artère subclavière gauche) et le segment fusionné des deux aortes dorsales.

Cet aperçu embryologique permet une meilleure compréhension de la plupart des rapports et des multiples anomalies congénitales des gros vaisseaux artériels de la base du cœur (fig. 9-11).

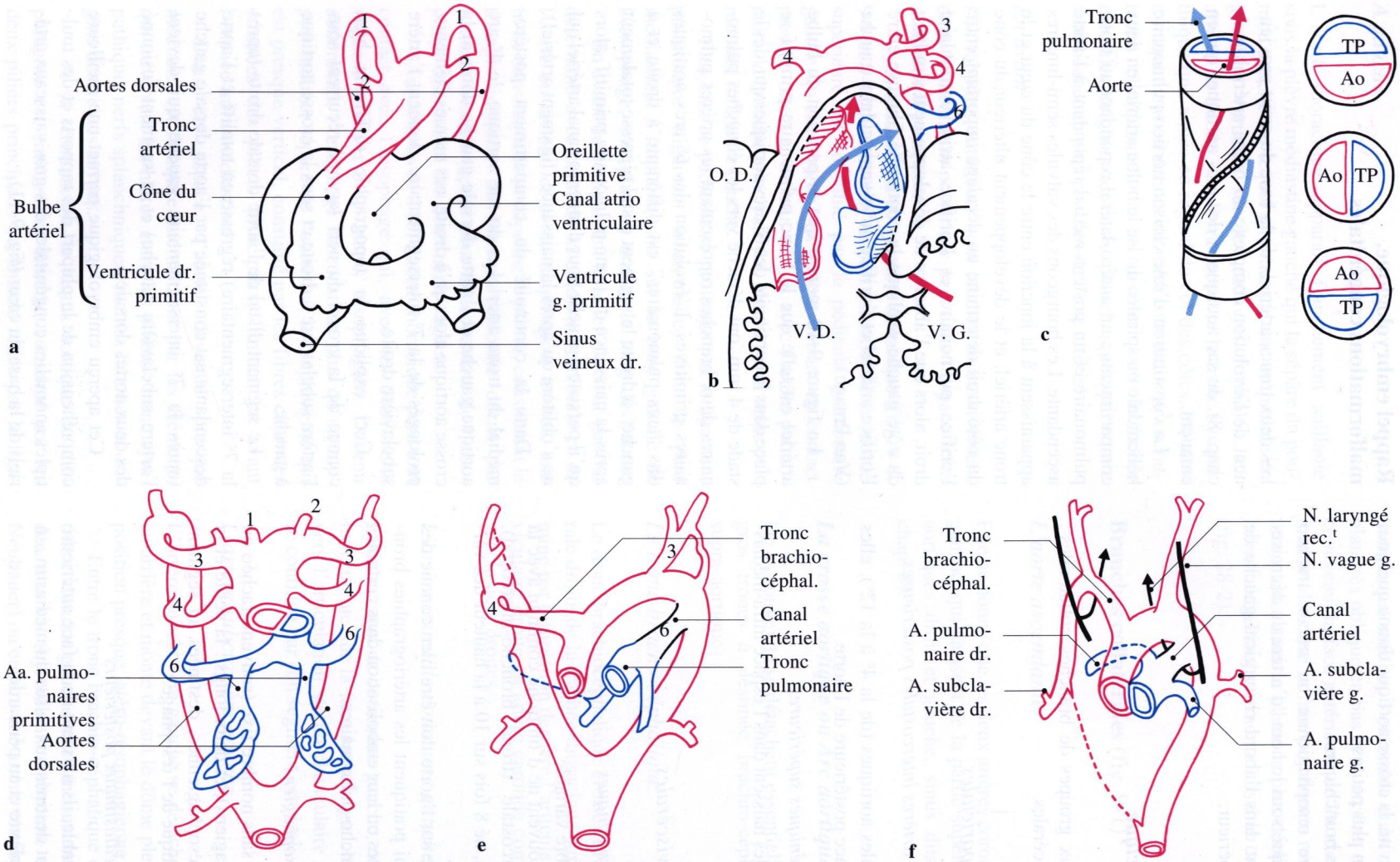

Fig. 9-10a-f. Développement embryologique de l'aorte. **a** Disposition initiale : embryon de 3 mm ; **b** Représentation schématique du cloisonnement du cône du cœur et du tronc artériel ; **c** Le septum aortico-pulmonaire spiralé ; **d** Développement des arcs aortiques chez un embryon de 10 mm : le 4e arc donne en partie la crosse de l'aorte et l'artère subclavière droite, le 6e arc donne les artères pulmonaires et le canal artériel, les chiffres correspondent aux numéros des arcs aortiques ; **e** Développement des arcs aortiques chez un embryon de 14 mm ; **f** Développement des arcs aortiques chez un embryon de 17 mm : noter la situation des nerfs laryngés récurrents

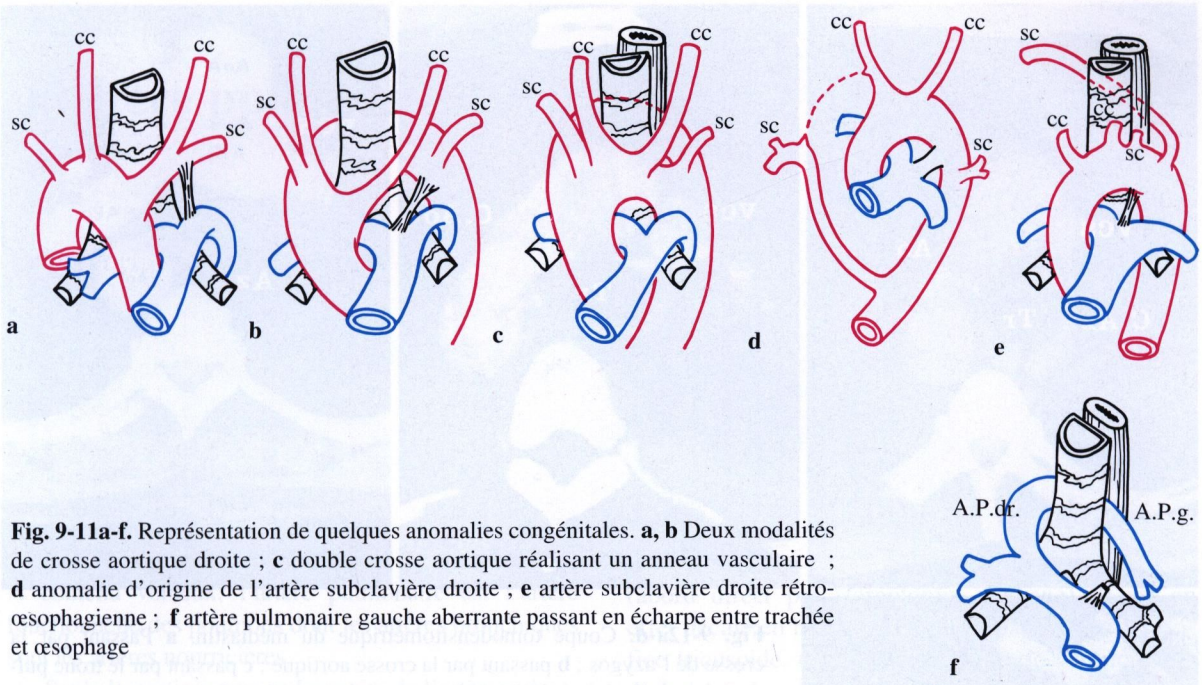

Fig. 9-11a-f. Représentation de quelques anomalies congénitales. **a, b** Deux modalités de crosse aortique droite ; **c** double crosse aortique réalisant un anneau vasculaire ; **d** anomalie d'origine de l'artère subclavière droite ; **e** artère subclavière droite rétro-œsophagienne ; **f** artère pulmonaire gauche aberrante passant en écharpe entre trachée et œsophage

Beaucoup de ces anomalies bénéficient des procédés d'investigations non invasives actuelles (échographie, Doppler, TDM, IRM) et des corrections chirurgicales modernes : persistance du canal artériel, coarctation aortique, fenêtre aorto-pulmonaire, truncus arteriosus, transposition des gros vaisseaux, sténoses pulmonaires, divers anneaux et "écharpes" (rings et slings) artériels constitués par les artères subclavières droites rétro-œsophagiennes, les crosses aortiques doubles, etc.

Anatomie clinique et voies d'abord

Outre l'examen clinique de routine, l'aorte est explorée, sur le vivant, par la radiologie (radioscopie, radiographies standard de face, de profil ou en oblique antérieur gauche, aortographie directe ou temps gauche de l'angio-cardiographie, angiographie numérisée) (fig. 9-13) : les trois segments de l'aorte, déjà bien visibles sur l'incidence de face (en particulier la crosse sous l'aspect du "bouton aortique"), apparaissent bien déroulés sur l'incidence de profil ou mieux en oblique antérieur gauche. On réalise maintenant l'artériographie sélective de certaines petites collatérales comme les artères coronaires et les artères bronchiques. Mais, depuis ces dernières décades, sont venus s'ajouter des techniques bien moins invasives : tomodensitométrie, imagerie par résonance magnétique (fig. 9-14), échocardiographie, Doppler… Avec ces moyens diagnostiques plus précis et surtout avec l'essor de la chirurgie cardiovasculaire, l'aorte est devenue de nos jours hautement chirurgicale. La voie d'abord diffère selon le segment considéré :

– sternotomie médiane pour l'aorte ascendante,

– voies complexes utilisant sternotomie combinée ou non à la thoracotomie postéro-latérale pour la crosse aortique qui est à cheval sur les deux médiastins antérieur et postérieur,

– grande thoracotomie postéro-latérale gauche pour l'aorte descendante thoracique.

Bibliographie

WA Mc Alpine (1978). Heart and coronary Arteries. Springer-Verlag

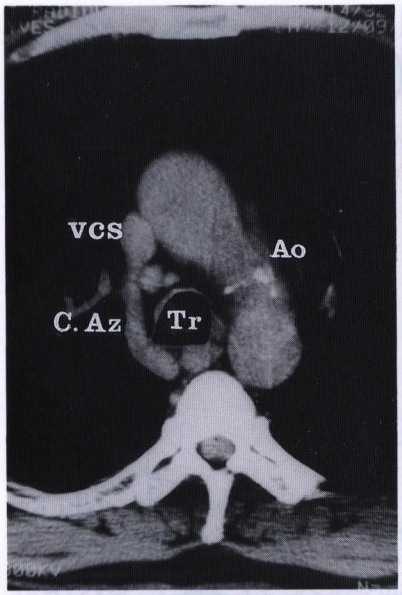

12a

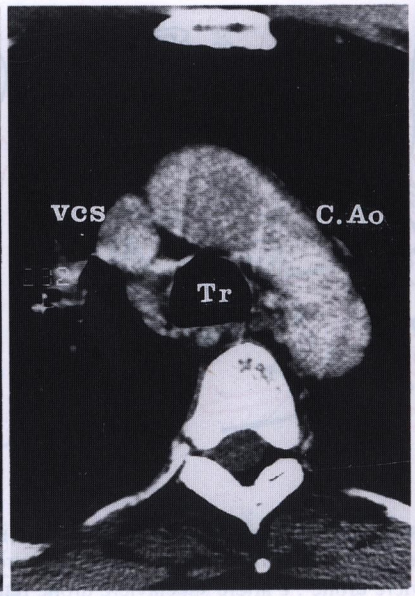

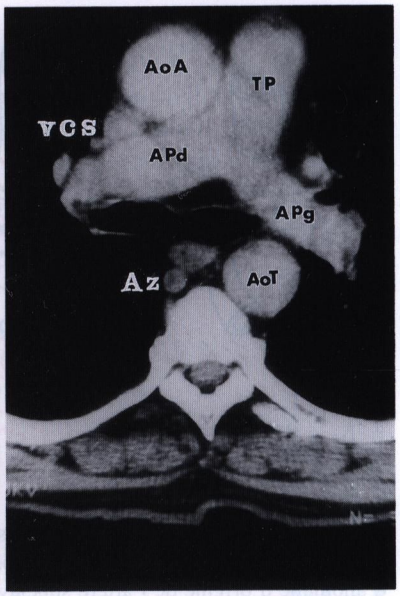

b,c

Fig. 9-12a-d. Coupe tomodensitométrique du médiastin. **a** Passant par la crosse de l'azygos ; **b** passant par la crosse aortique ; **c** passant par le tronc pulmonaire et l'origine des deux artères pulmonaires ; **d** passant par l'espace infra-médiastinal

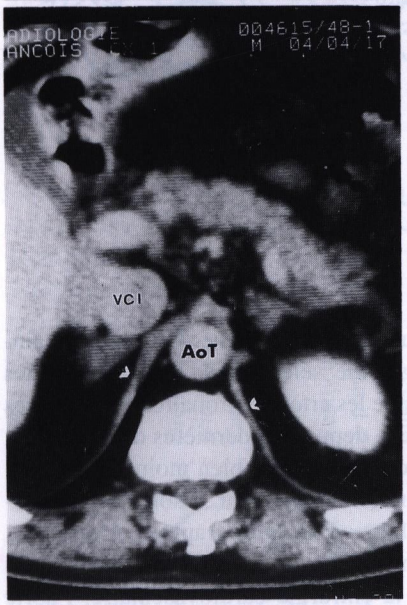

d

Fig. 9-13a,b. Angiographie numérisée. **a** De face ; **b** en oblique antérieur gauche (clichés dûs à l'obligeance du Dr Meunier)

Fig. 9-14. Aorte vue en résonnance magnétique nucléaire : coupe oblique prenant toute l'aorte thoracique et montrant également *1* : le tronc brachio-céphalique et *2* : l'a. carotide commune gauche (clichés dûs à l'obligeance du Dr De Brux)

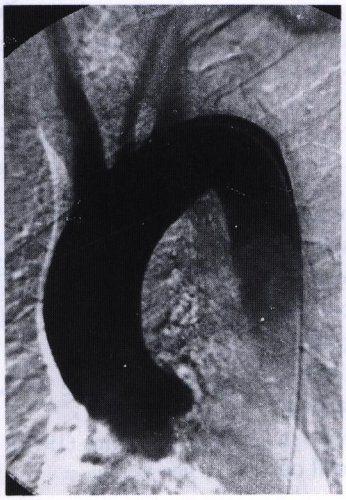

13a,b

14

Chapitre 10

L'artère pulmonaire

Nguyen Huu

A contenu veineux, l'artère pulmonaire est l'artère fonctionnelle des poumons dont les artères bronchiques sont les artères nourricières.

Seule la portion extra pulmonaire de l'artère pulmonaire est traitée dans ce chapitre, la portion intra parenchymateuse est détaillée dans le chapitre 14 (cf. Systématisation pulmonaire).

Faisant suite à la chambre de chasse du ventricule droit, le tronc pulmonaire (tronc de l'artère pulmonaire) commence à l'orifice pulmonaire du ventricule droit, se dirige en arrière, légèrement en haut et à gauche en contournant en spirale le flanc gauche de l'aorte ascendante (figs. 9-2 et 10-1).

En regard de la partie moyenne de la bronche principale gauche, sous la concavité de la crosse aortique, il se termine par bifurcation entre deux branches :

– la branche droite semble continuer la courbe esquissée par le tronc souche, passe à la face postérieure de l'aorte ascendante et constitue l'artère pulmonaire droite,

– la branche gauche paraît se détacher presque à angle droit de cet axe et s'éloigne en haut, légèrement en dehors et nettement en arrière sous le nom d'artère pulmonaire gauche (fig. 10-2).

D'une longueur de 5 cm sur un diamètre de 3 cm, le tronc pulmonaire est presque entièrement intra-péricardique. Comme l'aorte ascendante il est situé dans le médiastin supérieur et antérieur.

Origine

A son origine, l'orifice pulmonaire est l'orifice le plus élevé et le plus antérieur des orifices du cœur (abord direct par sternotomie médiane). Il est en effet décalé en hauteur de 2,5 cm par rapport à l'orifice tricuspide, deuxième orifice, atrio-ventriculaire, de la base du ventricule droit. D'un autre côté, il est situé en avant, légèrement à gauche et surtout franchement au-dessus de l'orifice aortique (1,5 cm de décalage) (fig. 9-3).

Cet orifice, mesurant en moyenne 20-22 mm de diamètre (circonférence 65-70 mm) est formé par un anneau sur lequel s'insèrent en feston trois valvules semi-lunaires (sigmoïdes), une antérieure et deux postéro-latérales, une droite et une gauche. En regard de ces valvules, la racine du tronc pulmonaire présente trois légères dilatations, les sinus pulmonaires.

Le tronc pulmonaire

Trajet

La presque totalité du tronc de l'artère pulmonaire est intra-péricardique : la séreuse péricardique viscérale forme une gaine artérielle commune aux deux artères de la base du cœur.

Nous avons vu (voir chap. 8 et 9) à propos de l'aorte ascendante que la ligne de réflexion du péricarde dessine, en vue antérieure, le croissant de Haller dont la corne inférieure s'insinue entre aorte et tronc pulmonaire, s'incurve sur la face antérieure de la bifurcation pulmonaire, contourne le tout début de l'artère pulmonaire gauche pour devenir postérieure. Là, par un trajet transversal, elle atteint la face inférieure de l'artère pulmonaire droite, remonte sur sa face anté-

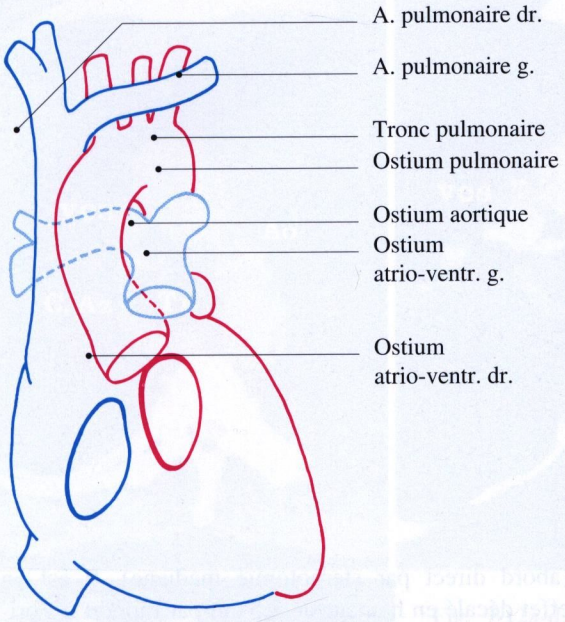

Fig. 10-1. Projection pariétale antérieure du tronc pulmonaire et des artères pulmonaires

rieure avant de rejoindre la face postérieure de l'aorte ascendante (figs. 9-2, 9-3, 9-5 et 10-6).

Rapports

A l'intérieur du péricarde

A l'intérieur du péricarde et dans la gaine épicardique commune, le rapport fondamental du tronc pulmonaire est constitué par l'aorte ascendante qui, dans l'ensemble, est placée à sa droite : en réalité le tronc pulmonaire la contourne en spirale, sa base étant antérieure à l'aorte alors que sa bifurcation ainsi que l'artère pulmonaire droite confinent à sa face postérieure. D'un autre côté, l'aorte ascendante est comme "refoulée" à droite par le tronc pulmonaire qui forme ainsi la constituante antérieure de "l'ogive artérielle repère" du pédicule pulmonaire gauche (la crosse aortique et l'aorte descendante thoracique en sont les constituantes supérieure et postérieure).

Entre aorte ascendante et tronc pulmonaire cheminent les nerfs du plexus cardiaque antérieur, un collecteur lymphatique du cœur et l'artère graisseuse gauche.

L'artère coronaire gauche née du sinus aortique latéro-antérieur correspondant, contourne, sous l'épicarde, les faces postérieure puis gauche du tronc pulmonaire avant d'aborder le sillon interventriculaire antérieur.

Par l'intermédiaire de la gaine séreuse commune le tronc pulmonaire forme avec l'aorte ascendante, la paroi antérieure du sinus transverse du péricarde (Theile) (voir chap. 8). Par l'intermédiaire de ce dernier, il entre en rapport avec la face antérieure de l'oreillette gauche continuée par l'auricule gauche : tronc pulmonaire médialement, auricule gauche latéralement, début de l'artère pulmonaire gauche crânialement, délimitent l'orifice gauche du sinus transverse du péricarde.

A l'extérieur du péricarde

Le tronc pulmonaire répond en avant aux culs de sac pleuraux costo-médiastinaux antérieurs, plus spécialement au gauche avec sa languette pulmonaire ; au thymus ou à ses reliquats qui, au dessous de la 2e côte, s'insinue entre péricarde et plèvre ; enfin au plastron sterno-costal derrière lequel descendent, à 1 cm-1,5 cm en dehors du sternum, les vaisseaux thoraciques internes.

Sa projection sur ce plastron sterno-costal (fig. 9-6) occupe essentiellement l'extrémité interne du 2e cartilage costal et du 2e espace intercostal gauches empiètant un peu sur le sternum. Elle répond, en gros, à un rectangle peu étendu en hauteur, en raison de la direction presque horizontale de l'artère, s'étendant du bord supérieur du 3e cartilage (orifice pulmonaire) au bord supérieur du 2e cartilage costal (bifurcation pulmonaire). Le foyer pulmonaire d'auscultation se situe à l'extrémité médiale du 2e espace intercostal gauche.

A gauche, le tronc pulmonaire répond à la plèvre et au versant préhilaire de la face médiastine du poumon gauche (fig. 9-9) où il laisse une empreinte sur les cadavres formolés et dont la clarté radiologique fait que le tronc pulmonaire, avec l'auricule gauche à sa base, dessine l'arc moyen dit pulmonaire du contour gauche de l'ombre cardiaque sur les radiographies de face.

Sous la plèvre médiastinale et sur le péricarde descend le nerf phrénique gauche accompagné des vaisseaux phréniques supérieurs.

La bifurcation pulmonaire

La bifurcation du tronc pulmonaire présente un très court segment extra-péricardique qui s'oppose en haut à la bifurcation trachéale et à la concavité de la crosse aortique (fig. 10-2).

La bifurcation trachéo-bronchique est située sur un plan plus postérieur, elle est très déjetée à droite par

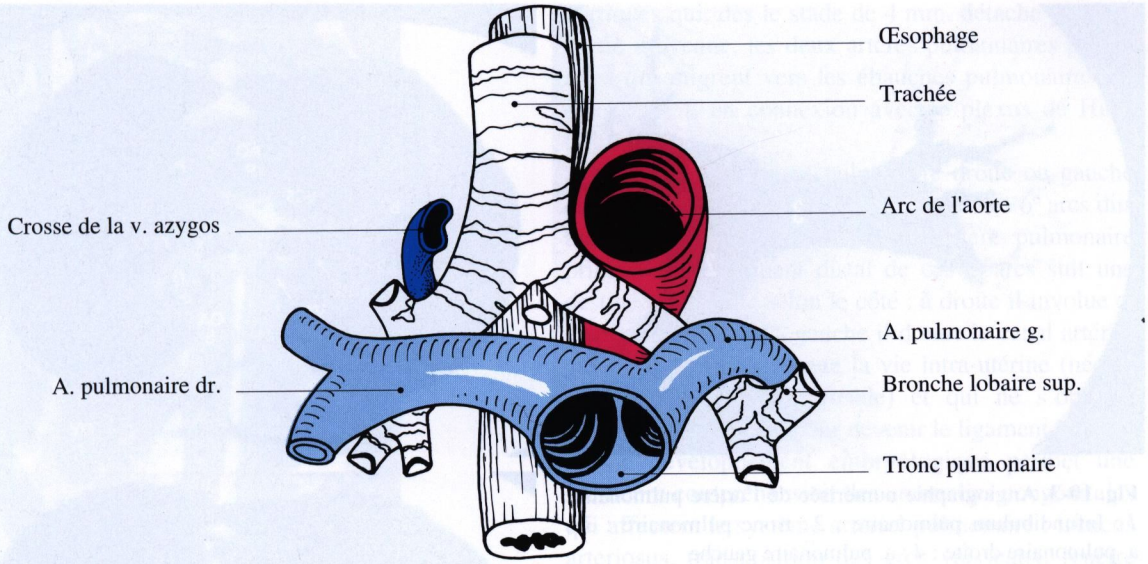

Fig. 10-2. Vue antérieure des deux bifurcations artério-pulmonaires et trachéo-bronchique

rapport à la bifurcation artérielle qui répond à la partie moyenne de la bronche principale gauche, soit à 2 cm, 2,5 cm de la carène. Dans l'espace losangique excentré entre ces deux bifurcations apparaissent les nœuds lymphatiques du groupe inter-trachéo-bronchique qui se profilent juste devant l'œsophage inter-azygo-aortique.

Avant de croiser la face latérale gauche de la bifurcation trachéo-bronchique et de l'œsophage, la crosse de l'aorte passe au dessus du début de l'artère pulmonaire droite et de la bifurcation pulmonaire délimitant la fenêtre aorto-pulmonaire qui apparaît comme un espace clair sur les radiographies de profil ou en oblique antérieur gauche.

Le ligament artériel qui relie la concavité aortique à la bifurcation pulmonaire ou mieux à l'origine de sa branche gauche, divise cet espace en deux loges (fig. 9-2) :

– à gauche la loge de la crosse du nerf laryngé récurrent gauche avec sa chaine ganglionnaire,

– à droite, la loge de Wrisberg contenant le plexus ganglionné cardiaque sous-aortique.

Le canal artériel, en cas de persistance anormale, est repéré chirurgicalement, au-dessus de la bifurcation pulmonaire, entre le nerf vague gauche en arrière et le nerf phrénique gauche en avant (triangle de Gross).

Les artères pulmonaires

Les deux branches de bifurcation du tronc pulmonaire présentent dans le médiastin une direction et des rapports très différents.

L'artère pulmonaire droite

L'artère pulmonaire droite (figs. 9-9 et 10-5) qui continue la courbe esquissée par le tronc souche se porte frontalement et presque horizontalement à droite, visant la bronche intermédiaire qu'elle va précroiser, donc au-dessous de la bronche lobaire supérieure droite, bronche dite épartérielle. Ce segment médiastinal de l'artère pulmonaire droite, long de 5 cm sur un diamètre de 22 mm passe sous deux crosses (crosse de l'aorte puis crosse de la veine azygos) et rétrocroise deux gros vaisseaux de la base du cœur (aorte ascendante puis veine cave supérieure). Suspendue au-dessus des oreillettes, en particulier de la gauche, elle forme classiquement le toit du sinus transverse du péricarde, dans lequel elle fait saillie par sa face inférieure et aussi par sa face antérieure (fig. 9-5). C'est en incisant l'épicarde au devant de l'artère pulmonaire droite, dans la fente aortico-cave, qu'on contrôle la veine cave supérieure pour l'installation d'une circulation extracorporelle.

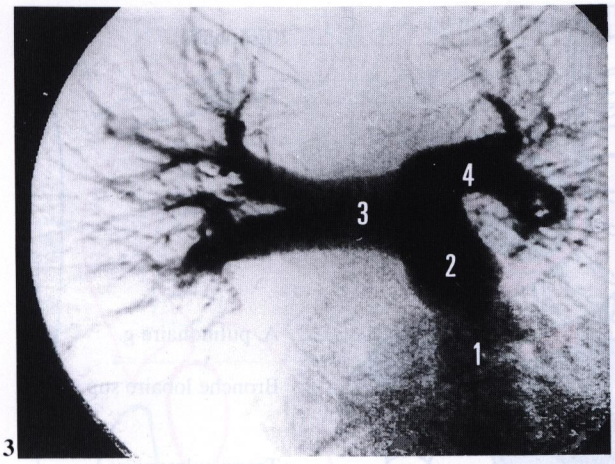

3

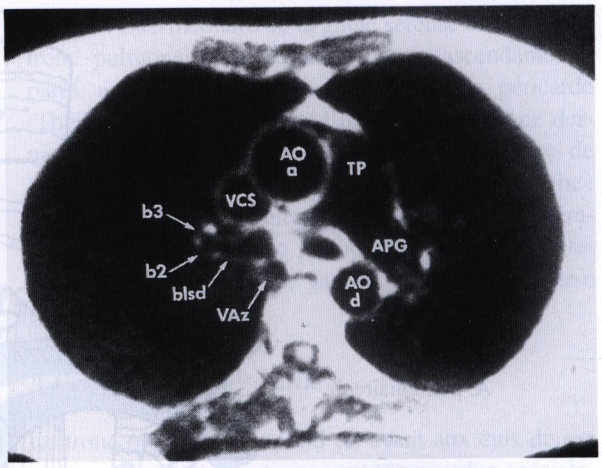

4

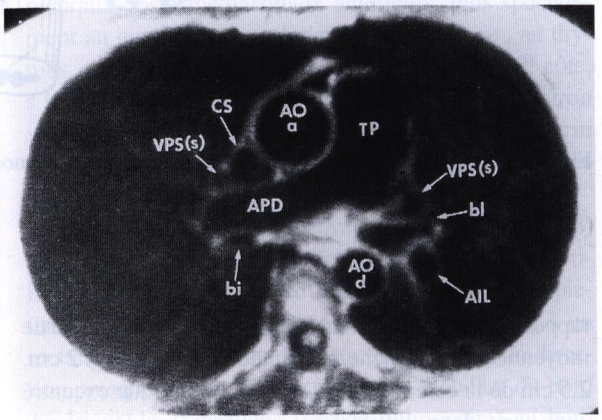

5

Fig. 10-3. Angiographie numérisée de l'artère pulmonaire. *1* : Infundibulum pulmonaire ; *2* : tronc pulmonaire ; *3* : a. pulmonaire droite ; *4* : a. pulmonaire gauche

Fig. 10-4. Coupe axiale en I.R.M. passant par l'artère pulmonaire gauche. *APG* : a. pulmonaire g., *TP* : tronc pulmonaire, *VCS* : v. cave supérieure, *AOa* : aorte ascendante, *AOd* : aorte thoracique (descendante), *VAz* : v. azygos, *Blsd* : bronche lobaire supérieure droite, *b2, b3* : bronches segmentaires

Fig. 10-5. Coupe axiale en I.R.M. passant par l'artère pulmonaire droite, qui apparaît toujours plus basse que la gauche sur les coupes. *APD* : a. pulmonaire dr., *CS* : v. cave supérieure, *VPS* : v. pulmonaire supérieure, *bi* : bronche intermédiaire, *bl* : bronche lingulaire

En "émergeant" de la veine cave supérieure, l'artère pulmonaire droite détache le volumineux rameau apical (artère médiastinale du lobe supérieur) qui apparaît sur les angiopneumographies comme une "branche de bifurcation" de l'artère pulmonaire droite.

Dans le hile pulmonaire droit, bronche principale, artère pulmonaire et veine pulmonaire supérieures sont disposées en marches d'escalier, de haut en bas et d'arrière en avant, la veine pulmonaire inférieure étant l'élément fonctionnel le plus inférieur du pédicule.

L'artère pulmonaire gauche

Elle est moins volumineuse (20 mm) et plus courte (3 cm) que la droite, à cause de déjettement à gauche de la bifurcation pulmonaire.

Contrairement à la droite, elle se met dans un plan presque sagittal, en tout cas oblique légèrement latéralement mais franchement dorsalement. D'abord ascendante, elle précroise la bronche principale gauche puis s'infléchit en bas et latéralement, au-dessus puis en arrière de la bronche lobaire supérieure (bronche hypartérielle) avant de descendre sur la bronche lobaire inférieure. Dans l'ensemble, elle dessine une courbe concave en bas, située au-dessous et à gauche de la crosse aortique, et qui est comme suspendue à l'angle ouvert en haut que forme la bronche principale avec la bronche lobaire supérieure gauche. Le tout début de ses faces antérieure et inférieure est intrapéricardique, formant la limite supérieure de l'orifice gauche du sinus transverse du péricarde (S. de Theile). Il est séparé de la portion intrapéricardique de la veine pulmonaire supérieure gauche par le récessus pulmonaire gauche dont la paroi postérieure est soulevée par le pli vestiginal de Marshall, (vestige du segment supérieur oblitéré de la veine cardinale supérieure gauche de l'embryon).

La convexité de la courbe de l'artère pulmonaire gauche regarde la concavité de la crosse aortique ; à gauche du ligament artériel, le nerf vague gauche qui descend sur la face antéro-gauche de la crosse aortique s'incline rapidement en arrière d'elle pour disparaître derrière le pédicule pulmonaire gauche gagnant ainsi l'œsophage.

Fig. 10-6. Coupe saggitale en I.R.M.

En avant et latéralement, l'artère pulmonaire gauche, extra-péricardique, est recouverte par la plèvre médiastine et répond à la face médiale du poumon gauche dont elle constitue l'élément supérieur du pédicule, au-dessus de la bronche principale, la veine pulmonaire supérieure étant l'élément le plus antérieur (figs. 9-8 et 10-4), et la veine pulmonaire inférieure l'élément le plus inférieur du pédicule juste au-dessus du ligament pulmonaire.

Développement et anomalies

Le développement embryologique du tronc et des artères pulmonaires est lié à celui de l'aorte auquel nous renvoyons le lecteur.

Rappelons que le tronc pulmonaire provient de l'évolution du compartiment antéro-latéral du cône du cœur et du tronc artériel. Proximalement le développement du segment conal donne l'infundibulum pulmonaire et éloigne l'orifice pulmonaire de l'orifice tricuspide (Van Praagh). Distalement ce compartiment se met dans le prolongement des 6e arcs aortiques qui, dès le stade de 4 mm, détache par leur partie moyenne, les deux artères pulmonaires primitives qui migrent vers les ébauches pulmonaires où elles entrent en connexion avec le plexus de Huntington.

Ainsi chaque artère pulmonaire droite ou gauche est constituée par le segment proximal des 6e arcs dits arcs pulmonaires, continué par l'artère pulmonaire primitive. Le segment distal de ces 6e arcs suit une destinée différente selon le côté : à droite il involue et disparaît, tandis qu'à gauche il donne le canal artériel qui persiste pendant toute la vie intra-utérine (nécessité de la circulation fœtale) et qui ne s'oblitère qu'après la naissance pour devenir le ligament artériel.

Ce développement embryologique permet une meilleure compréhension des anomalies congénitales qui affectent le système artériel pulmonaire : truncus arteriosus, transposition des gros vaisseaux, fenêtre ou fistule aorto-pulmonaire, persistance du canal artériel, artère pulmonaire aberrante née de l'aorte, artère pulmonaire gauche "en écharpe" née à droite de la trachée et passant ensuite entre trachée et œsophage (pulmonary sling), agénésie d'une artère pulmonaire.

Intérêt et abord chirurgical

Des connexions privilégiées, presque directes, expliquent l'accès facile du tronc et des artères pulmonaires par voie veineuse périphérique : cathétérisme avec mesure de pression, artériographie pulmonaire sélective soit du tronc soit de chacune de ses branches. L'ensemble du système pulmonaire apparaît d'ailleurs nettement visible aux temps droits d'une angiocardiographie (dextrogramme) (fig. 10-3).

La situation très antérieure de l'infundibulum et du tronc pulmonaire permet leur abord chirurgical aisé par sternotomie médiane qui facilite l'installation d'une circulation extracorporelle, bien des fois nécessaire pour le traitement de l'embolie pulmonaire massive ou des malformations congénitales de la voie pulmonaire, qu'elles soient isolées ou associées aux autres anomalies cardiaques.

Puisqu'elle relève du 6e arc aortique, la persistance du canal artériel est abordée depuis l'aube de la chirurgie cardiaque, par simple thoracotomie postéro-latérale (4e côte) ou même latérale (3e côte) gauche.

Chapitre 11

Le système de la veine cave supérieure

Nguyen Huu

La veine cave supérieure

C'est le tronc collecteur de la circulation de retour de la partie sus-diaphragmatique du corps, correspondant au territoire de distribution de la crosse aortique et de l'aorte thoracique.

Un des trois gros vaisseaux du médiastin antérieur et supérieur, la veine cave supérieure s'aborde facilement par sternotomie médiane ou par thoracotomie haute, soit antérieure, soit postéro-latérale droite.

Le tronc de la veine cave supérieure se constitue, en arrière de la moitié médiale du premier cartilage costal droit, par la réunion des deux veines brachiocéphaliques droite et gauche, la droite presque verticale, la gauche presque horizontale.

De cette origine, la veine cave supérieure descend obliquement en arrière et à droite, se moulant sur le flanc postéro-droit de l'aorte ascendante. Elle pénètre dans le sac péricardique vers l'union de son tiers inférieur et de ses deux tiers supérieurs, devient intrapéricardique et vient s'ouvrir dans l'oreillette droite, à la jonction de ses parois supérieure et postérieure, par un orifice arrondi, avalvulaire, de 20 à 22 mm de diamètre. Dans l'ensemble, la veine cave supérieure décrit une légère courbe à convexité droite (arc supérieur du contour droit de l'ombre cardiaque sur un cliché radiologique de face), ses parois postérieure et droite se poursuivant par le segment sinusal de l'oreillette droite, segment d'aspect veineux interposé entre les deux veines caves supérieure et inférieure.

Sa longueur moyenne est de 7 cm (entre 6 et 8 cm) et son diamètre de 20 à 22 mm.

Rapports

La veine cave supérieure est un organe de l'étage supérieur, dit vasculaire, du médiastin antérieur : elle fait saillie sous la plèvre médiastine droite.

Contrairement à l'aorte ascendante et au tronc pulmonaire qui sont presque entièrement intrapéricardiques, la veine cave supérieure possède un long segment extrapéricardique, et seul son tiers inférieur est à l'intérieur du péricarde.

La portion extrapéricardique

Elle est longue de 4 à 5 cm.

Ventralement (figs. 9-2, 9-6 et 9-9)

Elle répond à l'aorte ascendante et au lobe droit du thymus chez l'enfant ou au corps adipeux rétro-sternal chez l'adulte. Sur un plan plus antérieur, le cul-de-sac costo-médiastinal droit de la plèvre, qui descend obliquement en bas et en dedans, empiète progressivement sur la face antérieure de la veine cave supérieure qu'elle ne recouvre à distance qu'au-dessous de la deuxième côte, c'est-à-dire au-dessous du triangle interpleural. Plus en avant, les rapports s'établissent avec le plastron sterno-costal et la paroi thoracique antérieure sur laquelle l'ensemble de la veine cave supérieure intra et extrapéricardique se projette selon un rectangle s'étendant de la partie moyenne du premier cartilage au bord supérieur du troisième cartilage costal, son bord gauche empiètant de quelques millimètres sur le bord droit du sternum et son bord droit étant à 15-18 mm de ce dernier, dans le premier et le deuxième espace intercostal.

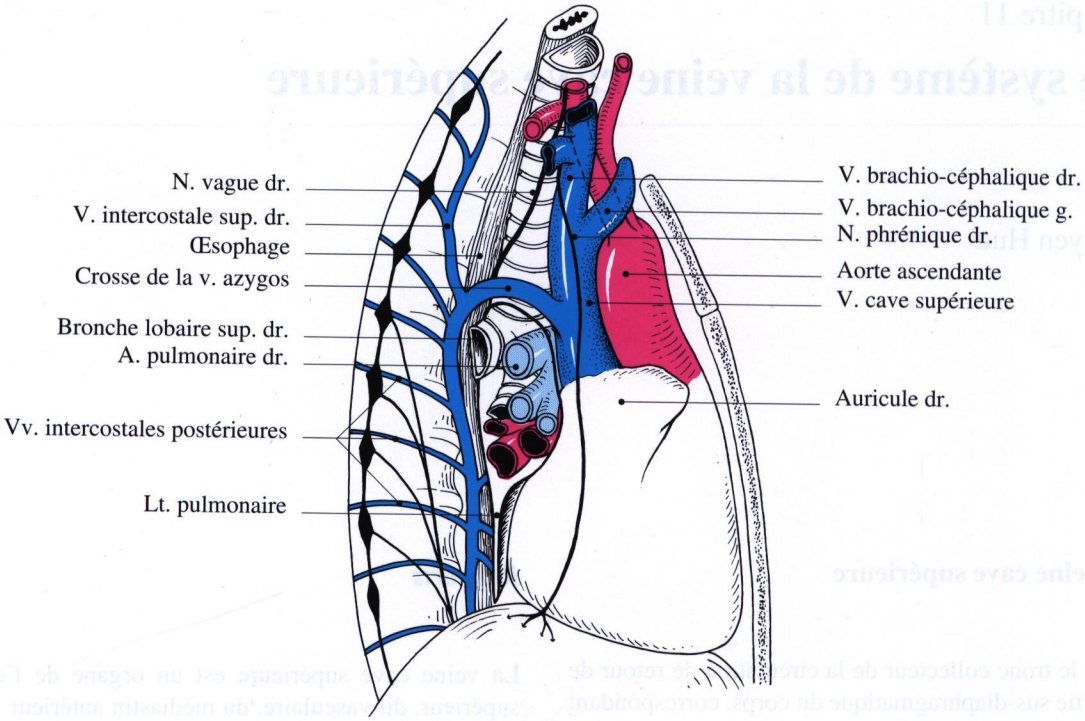

Fig. 11-1. Vue ventro-latérale droite de la veine cave supérieure

Médialement (fig. 9-2)

La face gauche de la veine cave supérieure se moule sur l'aorte ascendante par l'intermédiaire du récessus aortique de la cavité péricardique (figs. 9-7 et 9-11).

La veine cave supérieure est reliée au péricarde fibreux par une lame conjonctive qui s'épaissit de bas en haut et au pied du tronc brachio-céphalique artériel ; il existe même un étroit interstice qui permet de cliver facilement cette lame, de séparer puis de réclíner veine cave supérieure et aorte ascendante pour aborder l'origine de la bronche souche droite (dans le traitement des fistules bronchiques après pneumonectomie droite par exemple).

Latéralement (fig. 11-1)

La veine cave supérieure apparaît nettement saillante sous la plèvre médiastine sus et préhilaire ; par l'intermédiaire de la plèvre, elle répond à la face médiastine du poumon droit. On sait que le pédicule pulmonaire droit s'inscrit dans la concavité d'une "ogive veineuse repère", constituée par la crosse de la veine azygos en haut et la veine cave supérieure en avant. Le nerf phrénique droit descend sur le flanc latéral de la veine brachio-céphalique droite puis de la veine cave supérieure, plaqué par la plèvre médiastine.

Dorsalement

La veine cave supérieure extrapéricardique répond de haut en bas : au flanc droit de la trachée, à la crosse de la veine azygos (fig. 9-7 a) et au pédicule pulmonaire droit, plus spécifiquement à l'artère pulmonaire et à la bronche principale droite (figs. 9-9 et 9-12 c).

Le nerf vague descend en diagonale sur la face latérale droite de la trachée, sous-croise la crosse de la veine azygos avant de passer sur la face postérieure de la bronche principale droite et du pédicule pulmonaire, gagnant ainsi l'œsophage : il s'éloigne donc progressivement de la veine cave supérieure en allant de haut en bas.

La plèvre se déprime très légèrement en arrière de la veine brachio-céphalique droite et de la veine cave supérieure pour aller tapisser la colonne vertébrale : elle est séparée de la trachée par une loge cellulaire (loge de Barety) où en plus du nerf vague, on trouve les nœuds lymphatiques de la chaine latéro-trachéale droite, dont l'engorgement peut déterminer un syndrôme de compression de la veine cave supérieure.

La portion intrapéricardique

La portion intrapéricardique de la veine cave supérieure ne s'étend que sur ses 2 à 3 derniers centimètres.

L'épicarde des oreillettes remonte sur le tronc veineux et lui constitue une gaine à la fois incomplète et inégale : incomplète car un quart de la circonférence de la veine cave supérieure, sur sa face dorsale, n'est pas revêtu de séreuse péricardique ; inégale car la hauteur de cette gaine passe de 2,5 cm à 3 cm sur sa face gauche, à 1 cm sur sa face droite. Le maximum de hauteur (2,5-3 cm) se situe sur la face médiale, à l'aplomb du pied du tronc artériel brachiocéphalique. De ce point culminant, la ligne de réflexion descend obliquement en avant sur la face antérieure, latérale droite, puis postérieure de la veine cave supérieure d'une part et en arrière sur le tiers médial de sa face postérieure d'autre part, pour aller se continuer, la première sur la face postérieure de la veine pulmonaire supérieure droite, la seconde sur le dôme de l'oreillette gauche rejoignant par un trajet transversal le groupe des veines pulmonaires gauches (fig. 9-3). Sur la face postérieure de la veine cave supérieure, cette double ligne de réflexion passe devant l'artère pulmonaire droite. Latéralement, la grande cavité péricardique pousse derrière la veine cave supérieure, au-dessus de la veine pulmonaire supérieure droite, un récessus profond, le récessus rétrocave [Allison]. Du côté médial, derrière la veine cave supérieure, devant la saillie de l'artère pulmonaire droite et au-dessus de l'oreillette gauche, il existe un petit récessus du sinus transverse du péricarde (s. de Theile) que certains proposent d'appeler récessus pulmonaire droit [Levy-Ravetch, Vesely]. C'est en incisant le péricarde tendu entre la veine cave supérieure et l'artère pulmonaire droite que le chirurgien cardiaque contrôle la veine cave supérieure dans l'établissement de la circulation extracorporelle.

Médialement

A l'intérieur du péricarde, le rapport médial de la veine cave supérieure reste toujours l'aorte ascendante sur la convexité de laquelle elle se moule, aorte ascendante contenue dans la même gaine séreuse artérielle que le tronc pulmonaire (voir chap. 9 et 10). Entre aorte et veine cave supérieure s'ouvre l'orifice droit du sinus transverse du péricarde, orifice droit qui n'est que l'étage inférieur du vaste récessus interaortico-cave de l'anatomie classique [Milhier et Jaeger, Cordier et Cabrol].

Ce dernier remonte jusqu'au pied du tronc artériel brachio-céphalique avec ses deux autres étages : un étage moyen, dit artériel, devant l'artère pulmonaire droite et un étage sus-artériel, au-dessus de cette dernière représentant en hauteur presque la moitié de la hauteur totale.

Ventralement

La veine cave supérieure répond à l'auricule droite dont le bord supérieur est séparé du tronc veineux par l'incisure cavo-auriculaire, située à l'extrémité supérieure du sulcus et de la crista terminalis de His (repérant l'extrémité supérieure du nœud sino-atrial). La face médiale de l'auricule continue la face antérieure de l'oreillette droite et recouvre plus ou moins l'aorte ascendante.

Dorsalement

Nous avons vu les rapports de la face postérieure de la veine cave supérieure avec l'artère pulmonaire droite à propos de la ligne de réflexion du péricarde séreux ; plus en arrière et au-dessus de l'artère pulmonaire, par l'intermédiaire du sac péricardique, c'est le rapport avec la bronche principale droite.

Latéralement

Les rapports des faces latéro-droite et antérieure s'établissent par l'intermédiaire du péricarde, respectivement avec :

– la plèvre médiastine recouvrant le nerf phrénique droit, le poumon droit et son pédicule,

– le cul-de-sac pleural costo-médiastinal antérieur avec sa languette pulmonaire antérieure, le plastron sternocostal au-dessus de la troisième côte avec ses muscles et le pédicule thoracique interne (voir ci-dessus).

Branches de la veine cave supérieure

Branches d'origine

Ce sont les veines brachiocéphaliques droite et gauche.

Branches efférentes

Normalement la veine cave supérieure n'a qu'un seul affluent, la veine azygos qui, par sa crosse, se jette sur sa face dorsale, juste au-dessus de son segment intrapéricardique (voir plus loin).

Anormalement elle peut recevoir une collatérale de sa branche d'origine droite : veine thyroïdienne inférieure, veine thymique, veine phrénique supérieure, veine thoracique interne du côté droit.

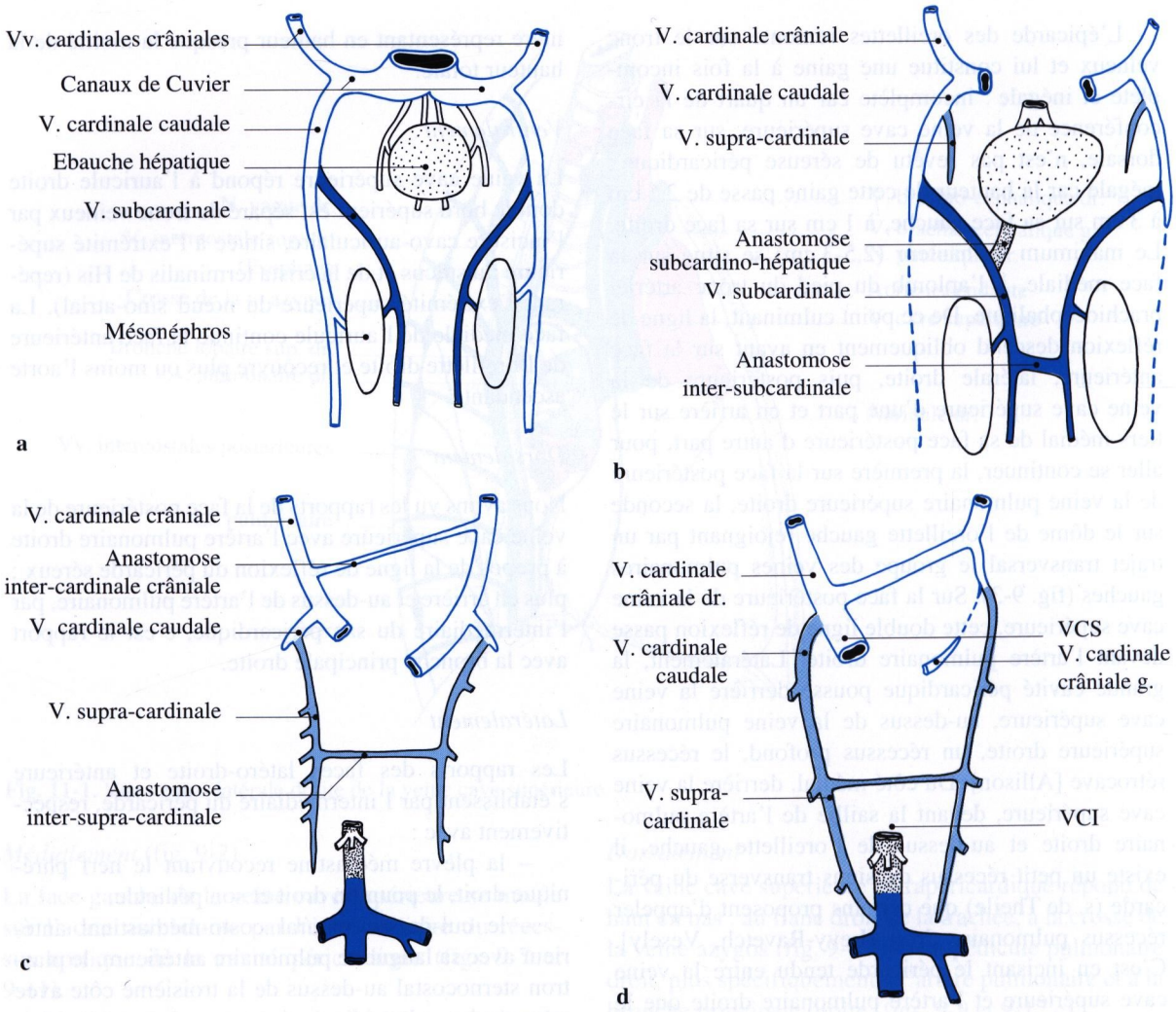

Fig. 11-2. Développement de la veine cave supérieure et des veines azygos

Développement embryologique et variations (figs. 11-2 et 11-3)

Le système cave, surtout la veine cave supérieure, provient principalement des veines cardinales qui drainent le corps de l'embryon (fig. 11-2). De chaque côté, les deux veines cardinales crâniale (supérieure) et caudale (inférieure) se rejoignent en une veine cardinale commune (ou canal de Cuvier) avant de se jeter dans la corne correspondante, (droite ou gauche) du sinus veineux.

Après la 4e semaine, ce système des veines cardinales perd son aspect symétrique à la suite de l'apparition d'anastomoses transversales qui amènent un drainage préférentiel du sang de retour vers le côté droit avec, en conséquence, des régressions à gauche.

L'anastomose intercardinale crâniale, qui devient la veine brachiocéphalique gauche, entraîne la disparition du segment d'aval de la veine cardinale crâniale gauche dont la partie terminale devient le sinus coronaire. Le segment infra-anastomotique de la veine cardinale droite et le sinus de Cuvier droit vont se développer pour devenir la veine cave supérieure qui est donc droite.

L'anomalie dénommée veine cave supérieure gauche se présente sous deux aspects : ou bien la veine cave supérieure gauche existe seule, la droite étant réduite à un simple cordon fibreux (fig. 11-3b) ; ou bien on observe deux veines caves supérieures, une droite et une gauche, sans anastomose transversale (fig. 11-3c) (dans certains cas, il peut exister une volumineuse veine anastomotique nommée jugulaire trans-

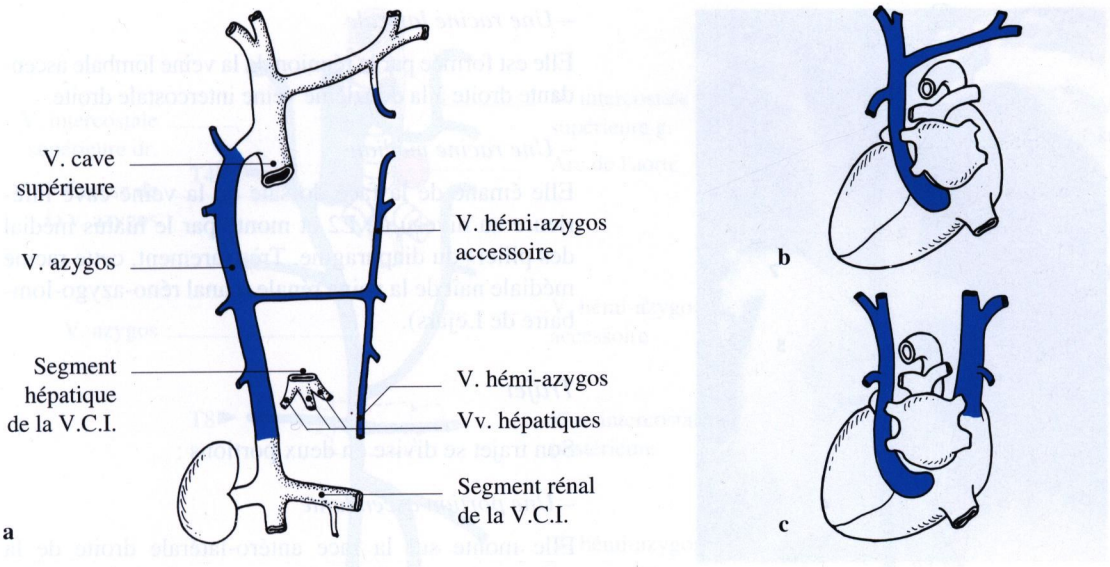

Fig. 11-3a,b,c. Variations de la veine cave supérieure. **a** Prolongement azygotique de la veine cave inférieure (absence de VCI) ; **b** veine cave supérieure gauche unique ; **c** veine cave supérieure double

verse et la veine cave supérieure gauche est toujours bien moins volumineuse [Paturet].

L'évolution des veines cardinales caudales est bien plus complexe (voir chap. 28).

Elle est caractérisée par l'apparition de veines nouvelles :

– les veines supra-cardinales qui donnent l'essentiel des veines azygos,

– les veines subcardinales (ou veines internes du corps de Wolff) drainant principalement les ébauches rénales,

– les veines sacro-cardinales qui assurent la circulation de retour des membres inférieurs.

De ces deux derniers groupes dérive la veine cave inférieure, par l'apparition d'anastomoses transversales avec canalisation vers la droite du retour veineux et par leur connexion avec le segment hépatique de la veine cave inférieure dérivé des veines vitellines (anastomose subcardino-hépatique).

La veine azygos (v. grande azygos) provient de la veine supra-cardinale droite qui en bas s'anastomose avec le segment rénal de la veine cave inférieure et en haut se continue par le segment supérieur de la veine cardinale inférieure droite qui devient la crosse de la veine azygos.

A gauche, la veine hémiazygos (v. hémiazygos inférieure) dérive du segment infra-anastomotique de la veine supra-cardinale gauche (anastomose transversale entre les deux supra-cardinales). Crânialement par rapport à l'anastomose, la veine supra-cardinale gauche donne la veine hémiazygos accessoire (v. hémiazygos supérieure), tandis que son segment tout supérieur continué par un petit segment vestigial de la veine cardinale caudale va constituer la veine intercostale supérieure gauche. Parmi les variations du système azygos, la plus intéressante est le drainage de la veine cave inférieure par une énorme veine azygos qui débouche dans la veine cave supérieure. Cette "continuation azygos de la veine cave inférieure" est connue dans la littérature anglo-saxonne sous le nom d'absence de la veine cave inférieure (fig. 11-3a) : il manque le segment rétrohépatique de cette dernière et les veines hépatiques (vv. sus-hépatiques) se jettent par un tronc commun dans l'oreillette droite.

Explorations paracliniques et abord chirurgical

La veine cave supérieure est couramment explorée par cavographie conventionnelle (fig. 11-4) ou numérisée par la tomodensitométrie (TDM), et par la résonance magnétique (IRM).

La phlébographie sélective de la veine azygos s'obtient en cathétérisant son orifice dans la veine cave supérieure à partir de la veine fémorale droite. Le système des azygos apparaît bien sur les coupes TDM et IRM.

L'abord chirurgical se fait le plus souvent par thoracotomie antéro-latérale ou postéro-latérale droite.

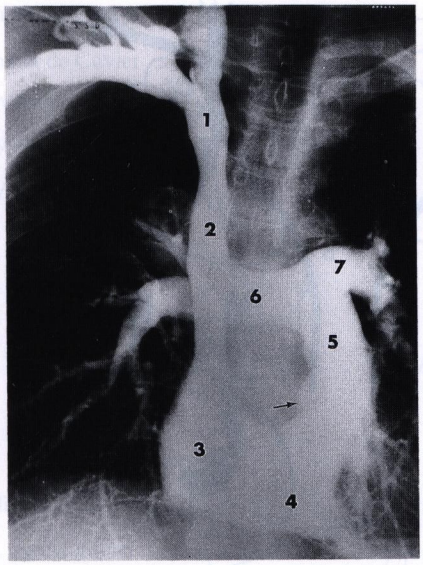

Fig. 11-4. Angiocardiographie : le cœur droit. *1* Veine brachio-céphalique droite ; *2* : veine cave supérieure ; *3* : oreillette droite ; *4* : ventricule droit ; *5* : tronc pulmonaire (la flèche repère le sinus pulmonaire) ; *6* : artère pulmonaire droite ; 7 : artère pulmonaire gauche

Pour des lésions complexes on leur préfère la sternotomie médiane qui facilite, en cas de besoin, l'installation d'une circulation extra-corporelle.

Les veines azygos

Les veines azygos (du grec = non jumelées) comprennent classiquement : une veine principale, droite, la veine azygos, tributaire directe de la veine cave supérieure et deux petites veines gauches, l'une inférieure, l'autre supérieure, dénommées respectivement hémiazygos et hémiazygos-accessoire.

Répondant au territoire de l'aorte thoracique descendante et aux artères intercostales suprêmes des artères subclavières, le système azygos constitue avant tout une grande voie anastomotique postérieure cave supérieure-cave inférieure.

Veine azygos (fig. 11-5)

Origine

Elle naît dans l'espace inframédiastinal postérieur, à la hauteur du 11e espace intercostal droit par la fusion de deux racines :

– Une racine latérale

Elle est formée par la réunion de la veine lombale ascendante droite à la douzième veine intercostale droite.

– Une racine médiale

Elle émane de la face dorsale de la veine cave inférieure au niveau de L2 et monte par le hiatus médial des piliers du diaphragme. Très rarement, cette racine médiale naît de la veine rénale (canal réno-azygo-lombaire de Lejars).

Trajet

Son trajet se divise en deux portions :

– Une portion ascendante

Elle monte sur la face antéro-latérale droite de la colonne dorsale, d'abord presque verticale jusqu'à T6 puis obliquement en haut et à droite jusqu'à T4.

– Une portion sagittale, la crosse de la veine azygos

A la hauteur de T4, en effet, la veine azygos s'incurve en avant, passe du médiastin postérieur au médiastin antérieur en enjambant le pédicule pulmonaire droit.

Terminaison

Elle se termine en s'abouchant dans la face dorsale de la veine cave supérieure avant son entrée dans le péricarde.

D'une longueur moyenne de 25 cm, la veine azygos accuse un diamètre progressivement croissant, allant de 3-4 mm à son origine jusqu'à 10-12 mm à sa terminaison. Elle présente à sa partie moyenne une paire de valvules orientées vers le haut.

Rapports (figs. 11-1 et 11-6)

Dans sa portion ascendante

La portion ascendante de la veine azygos est l'un des trois vaisseaux longitudinaux prévertébraux du médiastin postérieur.

Dorsalement

En effet elle est plaquée contre la face antéro-latérale droite de la colonne dorsale dont elle est séparée cependant par les artères intercostales droites qui gagnent les gouttières sous-costales correspondantes.

Le tronc sympathique droit descend verticalement devant les articulations costo-vertébrales, donc à distance de la veine ; il en est de même de ses branches médiales, les nerfs splanchniques.

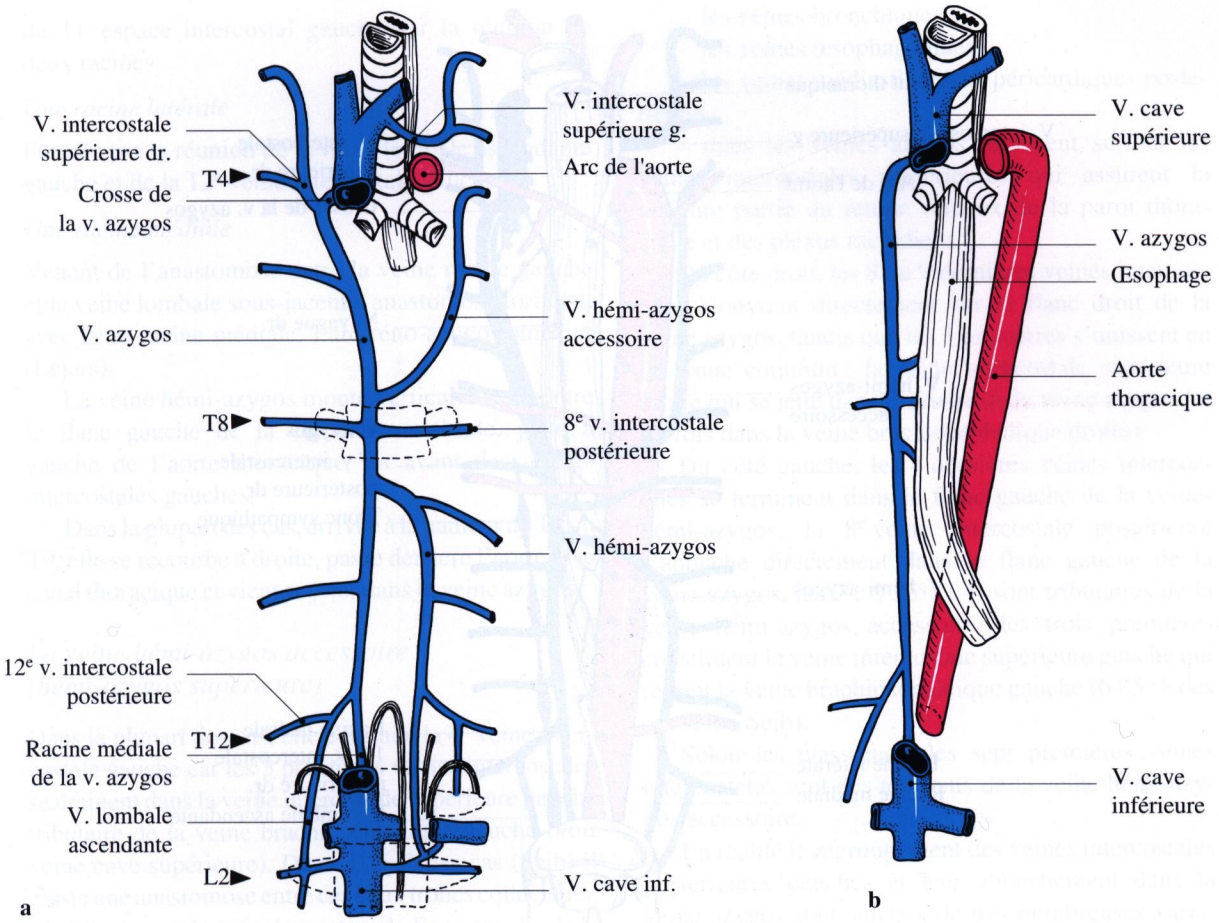

Fig. 11-5a,b. Vue ventrale schématique du système azygos. **a** Conception classique ; **b** le triangle inter-azygo-aortique

A gauche

Toujours plaquée sur la colonne vertébrale, l'aorte thoracique descend à gauche de la veine. Presque en contact l'une de l'autre dans l'espace inframédiastinal, les deux vaisseaux s'écartent en haut formant le triangle interazygo-aortique (fig. 11-6).

Dans l'aire de ce triangle cheminent d'une part le canal thoracique, satellite postéro-médial de l'aorte, d'autre part l'œsophage interazygo-aortique. Celui-ci, accompagné des deux nerfs vagues, se décolle progressivement de la colonne en descendant vers le hiatus œsophagien qui est à 6 cm en avant de T10.

Ventralement

Au dessous de T10, c'est donc le versant postérieur presque vertical du diaphragme qui constitue le rapport antérieur de l'aorte comme du début de la veine azygos, dans l'espace infra-médiastinal.

Au dessus de T10, l'œsophage, avec les deux nerfs vagues, s'interpose entre la veine azygos et le péricarde fibro-séreux de la base du cœur. Un cul-de-sac pleural peu marqué s'insinue parfois entre l'œsophage et le péricarde.

A droite

La veine azygos entre en rapport avec la plèvre médiastine qui s'interpose entre elle et la face médiale du poumon droit dont elle se rapproche de bas en haut : elle y laisse même une empreinte sur le versant rétropédiculaire du lobe supérieur.

La plèvre médiastine s'invagine derrière l'œsophage en un cul-de-sac rétroœsophagien droit, le cul-de-sac interazygo-œsophagien, plus creusé que le gauche, dépassant parfois la ligne médiane. Les deux culs-de-sac rétroœsophagiens sont reliés par le ligament interpleural [Morosow].

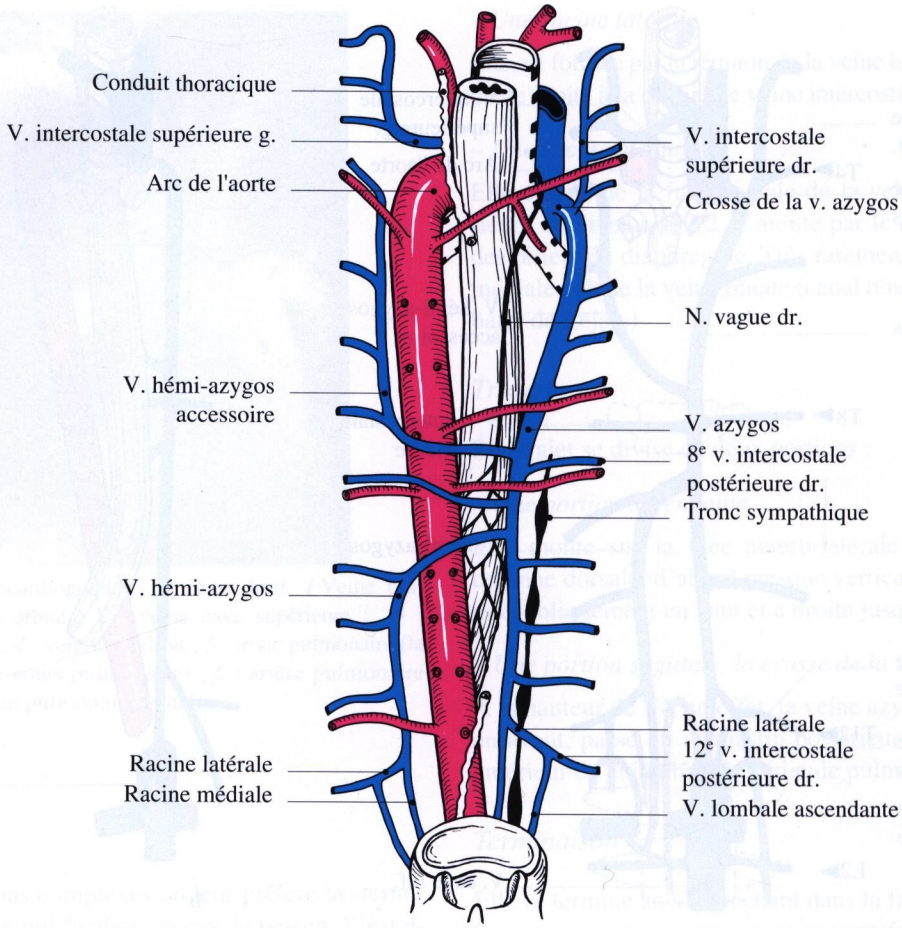

Fig. 11-6. Vue dorsale du médiastin postérieur après ablation de la colonne vertébrale : le système azygos

Crosse de la veine azygos
(figs. 11-6, 9-7 a et 9-12 a)

Au niveau de T4, la veine azygos change de direction se recourbe en avant pour passer du médiastin postérieur au médiastin antérieur en s'arrondissant sur la partie supérieure du pédicule pulmonaire :

Latéralement
Elle apparaît nettement saillante sous la plèvre médiastine qui la sépare du poumon droit. Une erreur de migration dans l'ébauche pulmonaire isole, chez l'adulte, le lobe azygos avec son "méso pleural" et son image en larme sur les radiographies.

Médialement
Elle croise l'œsophage et la face latérale droite de la bifurcation trachéo-bronchique qui apparaît ainsi, à la hauteur de T4 la vertèbre-clé du thorax, entre deux crosses, celle de la veine azygos à droite, celle de l'aorte à gauche.

Crânialement
La convexité de la veine forme avec le saillant de la veine cave supérieure la loge paratrachéale droite (Barety) avec le nerf vague droit et sa chaîne lymphonodale dont le nœud lymphatique de la crosse de la veine azygos.

Caudalement
La concavité de la crosse surplombe le pédicule pulmonaire droit : nous avons vu que la crosse de la veine azygos forme avec la veine cave supérieure une "ogive veineuse-repère" à l'intérieur de laquelle on cherche et traite les éléments pédiculaires dans les pneumonectomies droites.

Veines hémi-azygos (figs. 11-5 et 11-6)

La veine hémi-azygos (hémi-azygos inférieure)

La veine hémi-azygos naît, comme la veine azygos, dans l'espace inframédiastinal postérieur, en regard

du 11e espace intercostal gauche par la réunion de deux racines.

Une racine latérale

Formée par la réunion de la veine lombale ascendante gauche et de la 12e veine intercostale gauche.

Une racine médiale

Venant de l'anastomose entre la veine rénale gauche et la veine lombale sous-jacente, anastomose formant, avec cette racine médiale, l'arc réno-azygo-lombaire (Lejars).

La veine hémi-azygos monte verticalement contre le flanc gauche de la colonne vertébrale, juste à gauche de l'aorte thoracique, en avant des artères intercostales gauches.

Dans la plupart des cas, arrivée à la hauteur de T8 ou T9, elle se recourbe à droite, passe derrière l'aorte et le canal thoracique et vient se jeter dans la veine azygos.

La veine hémi-azygos accessoire (hémi-azygos supérieure)

Dans la plupart des cas, elle continue la 4e veine intercostale gauche car les 3 premières veines intercostales se drainent dans la veine intercostale supérieure gauche tributaire de la veine brachiocéphalique gauche (voir veine cave supérieure). Dans 31,5 % des cas (Seib) il existe une anastomose entre ces deux troncs collecteurs.

Elle descend verticalement sur le flanc gauche de la colonne vertébrale, en arrière de l'aorte thoracique dont les 3 ou 4 premières artères intercostales la rétrocroisent pour gagner les espaces intercostaux correspondants.

Cheminant en arrière de l'aorte et en avant du tronc sympathique, elle s'incurve à droite, à la hauteur de T7, toujours plaquée contre le corps vertébral, pour aller se terminer dans la veine azygos un peu au-dessus de la veine hémi-azygos. Assez souvent (54 % selon Seib), les deux veines hémi-azygos se réunissent en une seule veine inter-azygos pour rejoindre la veine azygos. Parfois la 8e veine intercostale gauche est directement tributaire de cette dernière.

Branches collatérales des veines azygos (fig. 11-6)

Le système azygos reçoit, à droite et à gauche, et selon le niveau :

– les veines bronchiques,
– les veines œsophagiennes,
– les veines médiastinales et péricardiques postérieures,
– mais les veines azygos reçoivent surtout les veines intercostales postérieures qui assurent la majeure partie du retour veineux de la paroi thoracique et des plexus rachidiens.

Du côté droit, les 8 ou 9 dernières veines intercostales s'ouvrent directement sur le flanc droit de la veine azygos, tandis que les 3 premières s'unissent en un tronc commun : la veine intercostale supérieure droite qui se jette dans la crosse de la veine azygos (et parfois dans la veine brachiocéphalique droite).

Du côté gauche, les 4 dernières veines intercostales se terminent dans le flanc gauche de la veine-hémi-azygos, la 8e veine intercostale postérieure s'abouche directement dans le flanc gauche de la veine azygos, les 7e, 6e, 5e et 4e sont tributaires de la veine hémi-azygos accessoire, les trois premières constituent la veine intercostale supérieure gauche qui rejoint la veine brachiocéphalique gauche (64,5 % des cas selon Seib).

Selon les classiques, les sept premières veines intercostales sont des affluents de la veine hémi-azygos accessoire.

En réalité le regroupement des veines intercostales postérieures gauches et leur abouchement dans la veine azygos sont sujets à de très nombreuses variations.

Anastomoses

Le système azygos constitue un vaste système anastomotique entre la veine cave supérieure et la veine cave inférieure :

– anastomose presque directe par l'origine et la terminaison de la veine azygos,
– anastomoses indirectes multiples et très fournies par leurs collatérales, en particulier par l'intermédiaire des riches plexus veineux extra et intra-rachidiens.

Les veines azygos s'anastomosent aussi avec le système porte au niveau du bas œsophage (application : varices œsophagiennes) et du diaphragme (avec les veines portes accessoires des ligaments coronaires et falciforme du foie).



Chapitre 12

Les grandes voies lymphatiques du thorax

M Riquet et G Hidden

A côté de la grande voie de passage représentée par le conduit thoracique, trois courants normalement ascendants parcourent les lymphocentres du thorax. Leur importance et leur origine sont différentes mais ils établissent entre eux des rapports qui, difficiles à objectiver chez le sujet normal, deviennent essentiels dans certains états pathologiques.

Anatomie descriptive des voies lymphatiques du thorax

Les courants ascendants sont au nombre de trois : pariétal ventral, pariétal dorsal, et médiastinal.

Le courant pariétal ventral

Il parcourt le lymphocentre thoracique ventral dont les nœuds lymphatiques s'échelonnent le long du trajet de l'artère thoracique interne (fig. 12-1) :

– caudalement, c'est le groupe des nœuds lymphatiques diaphragmatiques prépéricardiques composé d'un amas rétro xiphoïdien et d'amas latéraux droit et gauche situés au niveau de la partie antérieure de la 7e côte et du 7e cartilage costal ;

– crânialement, il s'agit des nœuds lymphatiques situés le long de l'artère thoracique interne, plus nombreux à droite et plus volumineux au niveau des deux premiers espaces intercostaux.

Le courant pariétal dorsal

Il parcourt le lymphocentre dorsal, ensemble de nœuds lymphatiques situés à l'extrémité dorsale des espaces intercostaux ou plus médialement sur les faces antéro- latérales du rachis (fig. 12-1) : nœuds lymphatiques intercostaux postérieurs échelonnés le long des pédicules vasculo nerveux intercostaux, et nœuds lymphatiques juxta vertébraux (latéro-vertébraux et pré-vertébraux) situés sur le trajet des efférents de ces nœuds intercostaux. Nombreux au niveau des cinq derniers espaces où ils réalisent un dense et complexe réseau lymphatique pré-vertébral, ils se raréfient au niveau des espaces sus jacents et parfois même font défaut.

Le courant médiastinal

C'est le plus important. Il comprend lui même trois courants : médiastinal central, médiastinal dorsal et médiastinal ventral.

Le courant médiastinal central péri-trachéo-bronchique

C'est le plus complexe.

La bifurcation trachéo-bronchique permet de décrire quatre quadrants : supérieur et inférieur droits et supérieur et inférieur gauches [Caplan, 1990].

Les quadrants inférieurs, droit et gauche

Ils comprennent :

– les nœuds lymphatiques du ligament pulmonaire (lt. triangulaire) ; plus fréquents à gauche qu'à droite et

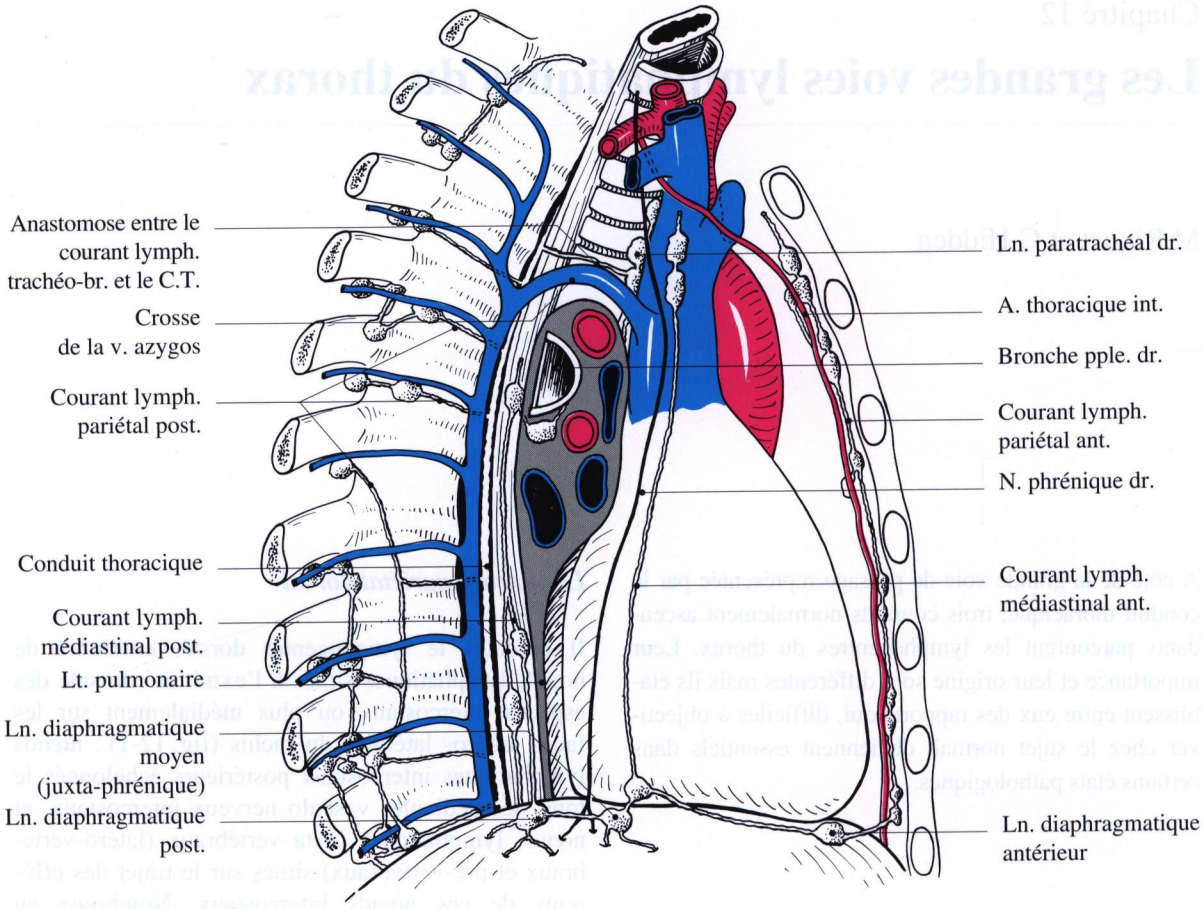

Fig. 12-1. Les éléments lymphonodaux pariétaux du thorax et le courant lymphatique médiastinal viscéral médian (vue latérale droite)

dont le nœud supérieur, situé sous la veine pulmonaire inférieure, est le plus constant ;

– le groupe constant des nœuds lymphatiques inter-trachéo-bronchique (ou groupe de la bifurcation), constitué d'un nombre variable de nœuds lymphatiques sous-bronchiques droits, sous-carinaires et sous-bronchiques gauches.

Le quadrant médiastinal supérieur droit

Il comprend :

– la chaîne des nœuds lymphatiques prétrachéaux droits (nœuds lymphatiques para ou latéro-trachéaux) située dans la loge dite de Barety, dont le premier élément est le nœud sus-bronchique droit, dit de l'azygos et qui comprend plus en avant le groupe des nœuds précarinaires ;

– la chaîne trachéo-œsophagienne, située en arrière de la trachée, au bord antéro-droit de l'œsophage, est séparée anatomiquement de la précédente par le nerf vague.

Le quadrant médiastinal supérieur gauche

Il comprend :

– la chaîne latéro-trachéale ou récurrentielle gauche qui commence avec l'important groupe des lymphonœuds sus-bronchiques gauches (fig. 12-2) ;

– la chaîne des nœuds lymphatiques pré-aorto-carotidiens, séparée de la précédente par la crosse de l'aorte, qui commence avec le nœud lymphatique volumineux et quasi constant du ligament artériel, à la naissance de l'artère pulmonaire gauche.

Le courant médiastinal dorsal

Il commence en bas avec le groupe des nœuds lymphatiques diaphragmatiques dorsaux, placé en arrière du péricarde, autour de l'œsophage et de l'aorte, en contact avec le diaphragme. Il se poursuit par les nœuds lymphatiques latéro-œsophagiens à hauteur où au-dessous des veines pulmonaires inférieures et par

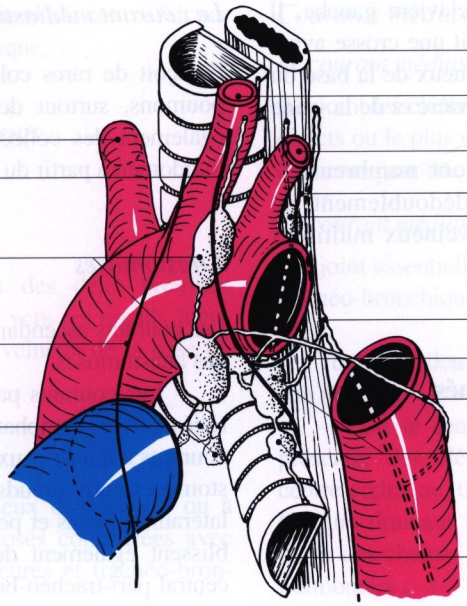

Fig. 12-2. Le courant lymphatique médiastinal viscéral médian (vue latérale gauche)

les nœuds lymphatiques inter-aortico-œsophagiens situés au même niveau.

Au-dessus de la limite que représentent les veines pulmonaires inférieures, il n'est plus représenté que par les nœuds lymphatiques épi-œsophagiens.

Essentiellement péri-œsophagien, il doit être distingué du groupe des nœuds lymphatiques des ligaments pulmonaires.

Le courant médiastinal ventral

Il commence avec les nœuds lymphatiques diaphragmatiques latéro-péricardiques ou juxta-phréniques, surtout nets à droite où ils sont au contact de la veine cave supérieure sus-diaphragmatique.

Il se poursuit crânialement en longeant les nerfs phréniques droit et gauche. Les nœuds lymphatiques sont rares sauf à la partie supérieure du thorax au niveau des vaisseaux thoraciques internes.

Le conduit thoracique (ou canal thoracique) (fig. 12-3)

Quelque soit le siège de son origine (voir chap. 30) le conduit thoracique est essentiellement intra-thoracique et chemine entre le courant pariétal dorsal et le courant médiastinal. Il monte en avant de la colonne vertébrale, inter-azygo-aortique, puis croise la face médiale de

Fig. 12-3. Lymphographie du conduit thoracique

l'arc de l'aorte et suit l'artère subclavière gauche. Il pénètre alors dans le cou où il décrit une crosse avant de s'aboucher dans les éléments veineux de la base du cou, à la jonction de la veine subclavière et de la veine jugulaire interne gauche.

Les variations anatomiques sont nombreuses : siège variable de son origine, dédoublement au long de son trajet, abouchement veineux multiples fréquents.

Territoires lymphatiques drainés par les courants ascendants

Courants ascendants pariétaux

Le courant dorsal

Il ne reçoit que des collecteurs pariétaux : espaces intercostaux, plèvre pariétale, vertèbres et muscles spinaux.

Le courant ventral

Il reçoit essentiellement des collecteurs pariétaux : étage sus-ombilical de l'abdomen, paroi ventrale du thorax et glande mammaire, la plus grande partie du diaphragme et de la plèvre et surtout, le groupe des nœuds lymphatiques diaphragmatiques reçoit des collecteurs de la partie ventrale et crâniale du foie. Il reçoit aussi quelques lymphatiques du thymus au niveau des nœuds lymphatiques supérieurs.

Courants ascendants médiastinaux

Le courant ascendant péri-trachéo-bronchique

Il reçoit la lymphe des poumons, de l'œsophage, du cœur, du péricarde et d'une partie du thymus.

Le courant médiastinal ventral (juxta-phrénique)

Il reçoit des lymphatiques de la partie voisine du diaphragme, du péricarde, des plèvres, du thymus, du cœur et quelques rares lymphatiques du poumon. Il reçoit aussi des lymphatiques abdominaux par des collecteurs péri-caves provenant du lymphocentre juxta-cœliaque et du foie [Hidden et coll., 1973 ; Santos Ferreira, 1973].

Le courant médiastinal dorsal

Il reçoit de rares collecteurs des lobes inférieurs des poumons, surtout des lymphatiques œsophagiens et également des collecteurs œsophagiens provenant de l'abdomen à partir du lymphocentre cœliaque.

Anastomoses

Les courants ascendants du thorax établissent entre eux des anastomoses.

– Les courants pariétaux ventraux et dorsaux sont reliés par les lymphatiques pariétaux intercostaux, les courants médiastinaux ventraux et dorsaux par des anastomoses entre nœuds lymphatiques diaphragmatiques latéraux moyens et postérieurs. Ces deux courants établissent également des anastomoses avec le courant central péri-trachéo-bronchique dont le plus important, constant, fait communiquer chaîne médiastinale dorsale et le groupe des nœuds lymphatiques inter-trachéo-bronchiques.

– Les courants médiastinaux et pariétaux ventraux communiquent entre eux dans un plan ventro-dorsal au niveau des nœuds lymphatiques diaphragmatiques prépéricardiques ventraux et par des anastomoses lymphatiques situées au sein du diaphragme lui-même.

Au niveau de la partie supérieure du médiastin le courant pariétal ventral communique, mais de façon moins importante, avec le courant médiastinal ventral et la partie haute de la chaîne trachéo-bronchique.

Des anastomoses existent également dans le plan transversal, réalisant des communications gauche-droite, secondaires pour les courants pariétaux et médiastinaux ventraux et dorsaux, mais importantes au niveau du courant médiastinal trachéo-bronchique. Au sein de ce dernier, des collecteurs provenant d'un poumon peuvent se drainer de façon controlatérale, non pas tant en longeant la veine brachio-céphalique gauche ce qui correspond à la chaîne médiastinale ventrale transverse de Rouvière que par des collecteurs reliant entre eux les nœuds lymphatiques péri-trachéo-bronchiques de la bifurcation, sus-bronchiques gauches, pré-trachéaux droits et trachéo-œsophagiens [Riquet, 1987].

Drainage des voies lymphatiques du thorax

Ces différents courants lymphatiques se drainent globalement en direction crâniale vers les éléments veineux du cou. Toutefois, dans près d'un quart des cas,

ce drainage vers les éléments veineux du cou se fait par l'intermédiaire du conduit thoracique.

Efférents rejoignant les éléments veineux du cou

Courants pariétaux dorsaux

Seuls les nœuds lymphatiques des deux premiers espaces intercostaux se drainent vers les nœuds jugulaires internes ou les confluents veineux de la base du cou.

Courants pariétaux ventraux

Ils rejoignent les éléments veineux directement ou à par l'intermédiaire des anastomoses contractées avec les chaînes médiastinales antérieures et trachéo-bronchiques.

Courant central médiastinal trachéo-bronchique

Le groupe des nœuds lymphatiques inter-trachéo-bronchiques

Il se draine habituellement vers les chaînes lymphonodales latéro-trachéales ascendantes droite et gauche. Parfois, il se draine directement sans relais médiastinal dans les confluents veineux cervicaux droits, le plus souvent en longeant la face antéro-droite de la trachée, plus rarement en suivant la chaîne trachéo-œsophagienne thoracique postérieure.

La chaîne pré-trachéale droite

Elle est située dans la loge de Barety, s'abouche normalement aux éléments veineux basi-cervicaux par une ou plusieurs crosses. L'existence d'une crosse unique, de ce fait volumineuse, a pu faire parler de grande veine lymphatique, véritable équivalent d'un conduit thoracique à droite. Cette notion doit être abandonnée à l'heure actuelle.

Près de 15 % de la lymphe drainée par ces chaînes droites va se déverser dans les confluents basi-cervicaux gauches par des collecteurs situés en arrière du tronc veineux innominé gauche (chaîne médiastinale transverse de Rouvière).

Les chaînes latéro-trachéales gauches (récurrentielle et aorto carotidienne)

Elles se drainent dans les éléments veineux du creux sus-claviculaire gauche. Un courant important, près d'un tiers, se draine vers les chaînes para-trachéales droites à partir du groupe des nœuds lymphatiques sus-bronchiques gauches.

Courants médiastinaux ventraux et dorsaux

Le courant médiastinal antérieur

Il rejoint les éléments basicervicaux par des collecteurs directs ou le plus souvent par des anastomoses avec les éléments para-trachéaux droit et gauche.

Le courant médiastinal postérieur

Il rejoint essentiellement les nœuds lymphatiques inter-trachéo-bronchiques dont il partage le mode de drainage.

Toutefois deux notions doivent être soulignées à son niveau :

– c'est le seul courant lymphatique thoracique à présenter des éléments descendant vers le lymphocentre cœliaque, trajets qu'empruntent parfois des collecteurs drainant les pyramides basales du poumon à partir des chaînes de nœuds lymphatiques du ligament pulmonaire ;

– des collecteurs lymphatiques issus du cardia ou du bas œsophage peuvent suivre l'œsophage jusqu'au cou, soit dans la sous-muqueuse, soit dans la musculeuse et sont une des caractéristiques du drainage lymphatique propre à cet organe.

Efférents rejoignant le conduit thoracique

Le conduit thoracique n'est pas seulement une voie de traversée pour la lymphe de l'étage sous-diaphragmatique.

Il reçoit des afférents (lymphocentre dorsal) des 3e, 4e et 5e espaces intercostaux, soit isolément, soit par un collecteur commun et les afférents des 6 derniers espaces intercostaux, plus volontiers par un collecteur commun descendant.

Il reçoit de nombreux afférents du lymphocentre viscéral. Outre les afférents du tiers inférieur de l'œsophage, il reçoit des afférents provenant du bloc cœur-poumons [Riquet, 1988] et il est possible d'individualiser :

– de rares afférents provenant des lobes inférieurs des poumons ;

– des afférents provenant du groupe des nœuds lymphatiques inter-trachéo-bronchique et contournant d'avant en arrière l'œsophage aussi bien sur sa droite que sur sa gauche ;

– des afférents, les plus nombreux, issus de groupe des nœuds lymphatiques sus-bronchiques gauches ;

– des afférents droits provenant des voies trachéo-bronchiques et longeant la crosse de la veine azygos et dénommés de ce fait, chaîne azygotique majeure [Caplan, 1990] et leurs équivalents gauches, plus rares,

longeant la crosse de l'aorte d'avant en arrière, et de ce fait appelée chaîne azygo-aortique mineure.

Il reçoit à ses deux extrémités :

– au niveau de l'abdomen, près de son origine, des afférents de la voie médiastinale postérieure à partir du lymphocentre cœliaque [Riquet, Hidden et Debesse, 1987] ;

– au niveau du cou, près de sa terminaison, des afférents paratrachéaux gauches (ceux-ci ne représentent que de 10 à 20 % des abouchements de ces chaînes au creux sus-claviculaire gauche, la plupart d'entre elles s'abouchant directement dans le confluent veineux).

Anatomie clinique

L'intérêt de ces courants et de leurs anastomoses, en carcinologie de l'œsophage et des poumons doit être envisagé à propos de ces organes. Nous ne retiendrons ici que l'importance du rôle joué par ces courants dans la pathogénie de certaines affections au premier plan desquelles vient le chylothorax.

En cas de malformation ou de pathologie acquise du canal thoracique, le chyle intestinal et la lymphe empruntent les voies sus décrites ce qui a été parfaitement illustré par les travaux de Servelle [Servelle et Nogues, 1982].

Parfois deux canaux lymphatiques néoformés peuvent se développer aux dépens des anastomoses entre la terminaison des lymphatiques intercostaux (voie pariétale dorsale) : les lymphatiques intercostaux se dilatent et la lymphe part rejoindre les canaux lymphatiques latéro-thoraciques, axillaires et subclaviers et également ceux qui accompagnent les artères thoraciques internes (courant pariétal antérieur). Dans ces cas des chylothorax peuvent apparaître, non pas tant par rupture spontanée, qu'après ponction pleurale.

Le plus souvent les lymphatiques du muscle diaphragme servent de voies de dérivation prépondérantes à la lymphe qui emprunte, soit les lymphatiques du foie, soit les lymphatiques péri-pancréatiques.

La rupture des lymphatiques du diaphragme distendus explique la moitié des chylothorax spontanés.

Ces lymphatiques rejoignent la base du cou par les chaînes thoraciques internes (voie pariétale antérieure), et par les lymphatiques médiastinaux ; dans ce cas, le chyle gagne le cou par les voies péri-trachéo-bronchiques. Une stase peut se produire alors dans les lymphatiques du poumon et des chylothorax peuvent se voir par rupture des vaisseaux lymphatiques superficiels du poumon (1/3 des cas).

La distension des voies lymphatiques peut s'étendre aux bronches et la rupture des lymphatiques bronchiques peut provoquer une expectoration de chyle. Enfin on peut aussi observer un reflux de chyle dans le péricarde à partir de la distension de ces courants médiastinaux, à l'origine d'un chylopéricarde qui est associé deux fois sur trois à un chylothorax.

Bibliographie

Caplan I (1979) Révision anatomique du drainage lymphatique des lobes pulmonaires. Etude et recherche de 250 cas. Travail Laboratoire d'Anatomie, Université de Buenos Aires

Caplan I (1990) Anatomical review of the lymph nodes of human mediastinum. Surg Radiol Anat 12 : 9-18

Hidden G, Padovani JP, Desvignes G, Berteaux D (1973) Les lymphatiques hépato-diaphragmatiques. Arch Anat Path 21 : 349-354

Riquet M, Hidden G, Debesse B (1987) Lymphonœuds intertrachéo-bronchiques : afférences et efférences étudiées à partir de segments pulmonaires de 200 sujets adultes. Bull Assoc Anat 71 : 43-48

Riquet M, Debesse B, Hidden G (1988) Thoracic duct in the mediastinum and lymph nodes of the respiratory tract. Progress in Lymphology XI. Elsevier Science Publishers BV, Amsterdam, pp 153-158

Riquet M, Hidden G, Debesse B (1988) The lymphatic drainage of the lung into the thoracic duct in the mediastinum. Surg Radiol Anat 10 : 165-166

Riquet M, Hidden G, Debesse B (1988) Abdominal nodal connexions of lymphatics of lung. Surg Radiol Anat 10 : 251-252

Rouvière H (1932) Anatomie des lymphatiques de l'homme. Masson, Paris

Santos Ferreira A (1973) Les grandes voies lymphatiques abdomino-thoracocervicales (As grandes correntes linfaticas abdomino toracico cervicalis). Dos Anjos, Lisbonne

Servelle M, Nogues C (1982) Les chylifères. Expansion Scientifique Française, Paris

Chapitre 13

La trachée

JP Chevrel

La trachée est une portion des voies respiratoires interposée entre le larynx et les bronches.

Elle fait suite au larynx, au niveau du bord inférieur du cartilage cricoïde, à la hauteur de C6.

Elle se termine en se divisant en deux bronches principales, droite et gauche, à la hauteur de T5. La plus grande partie de son trajet est donc intra-thoracique.

Organogénèse (fig. 13-1)

L'appareil respiratoire provient d'une évagination ven-trale de l'intestin primitif, d'origine entoblastique, si-tuée immédiatement en arrière de la cinquième poche pharyngienne entobranchiale.

Cette évagination forme tout d'abord une gouttière profonde, médiane et longitudinale : la gouttière respiratoire. Cette gouttière s'approfondit régulièrement, surtout dans sa partie caudale, où va se former une ébauche pulmonaire saculaire.

La partie crâniale de la gouttière s'isole secondairement du tube entoblastique : ce dernier va devenir l'œsophage tandis que la gouttière respiratoire, transformée à son tour en un tube situé ventralement par rapport au tube digestif, donnera la trachée par allongement parallèle à la croissance de l'œsophage.

Celle-ci communique crânialement avec le pharynx par un orifice linéaire, la glotte.

Anatomie morphologique

Configuration externe (fig. 13-2)

La trachée a la forme d'un tube cylindrique aplati sur sa face dorsale. Celle-ci correspond au quart ou au cinquième de la circonférence. La partie cylindrique de la trachée correspond au relief des anneaux de cartilage fibreux qui la constituent : au nombre de 16 à 20, ceux-ci ont la forme d'un fer à cheval incomplet relié aux anneaux voisins par des ligaments inter-annulaires (ou ligaments annulaires). Le quart ou le cinquième postérieur de la trachée est occupé par un muscle lisse, le muscle trachéal.

Les saillies des anneaux cartilagineux sont séparées les unes des autres par des dépressions inter-annulaires.

La trachée est dans l'ensemble oblique en direction caudale et dorsale : à son origine elle n'est qu'à 15 mm des téguments de la région antérieure du cou, c'est à ce niveau qu'on l'aborde lorsque l'on veut faire une trachéotomie. Dans le thorax elle devient de plus en plus profonde au fur et à mesure qu'elle descend. Juste au-dessus de sa bifurcation terminale, située chez le sujet vivant au niveau de T5, on observe sur la face gauche de la trachée, une empreinte aortique dûe à la pression de l'arc aortique.

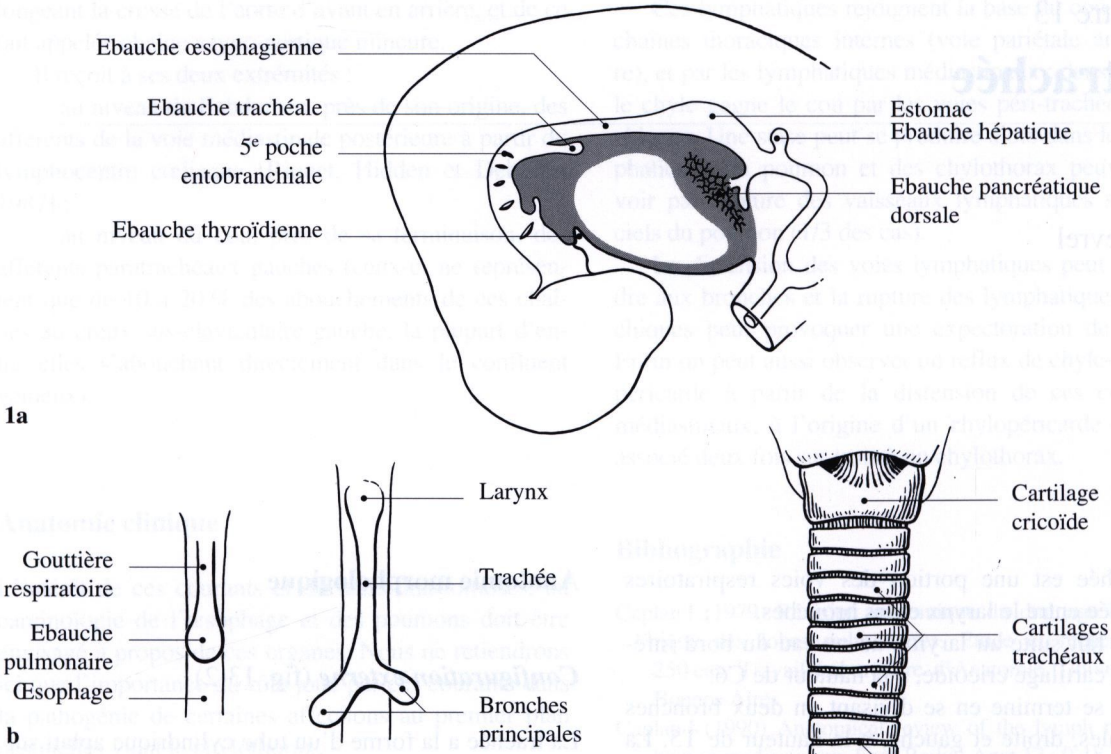

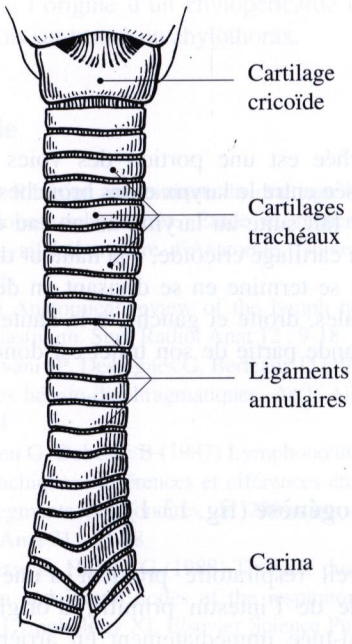

Fig. 13-1. a Les dérivés de l'intestin antérieur (d'après A Giroud et A Lelièvre), **b** formation de l'appareil respiratoire

Fig. 13-2. Vue ventrale de la trachée thoracique

Variations

Les variations morphologiques de la trachée sont diversement appréciées par les auteurs qui se sont intéressés à ce problème : à côté de l'aspect en fer à cheval le plus classique, certains décrivent les coupes trachéales comme un U, comme un cylindre, comme une ellipse ou encore comme un anneau ouvert. Une classification morphologique a été établie en 1976 par Mc Kenzie (fig. 13-3).

De toutes façons, la morphologie et la taille de la trachée sont influencées par divers facteurs : les plus importants sont la respiration et la toux, et ces modifications morphologiques s'expliquent par l'activité des ligaments annulaires et du muscle trachéal.

Lorsqu'ils sont au repos la trachée retrouve sa taille et sa morphologie initiales grâce à l'élasticité du cartilage trachéal.

Dimensions

La longueur moyenne de la trachée varie entre 11 cm chez la femme et 12 cm chez l'homme.

La connaissance du calibre de la trachée trouve ses applications pratiques dans l'intubation trachéale et la ventilation assistée.

Le calibre trachéal est toujours plus étroit chez le vivant que sur le cadavre, il est plus important chez l'homme que chez la femme.

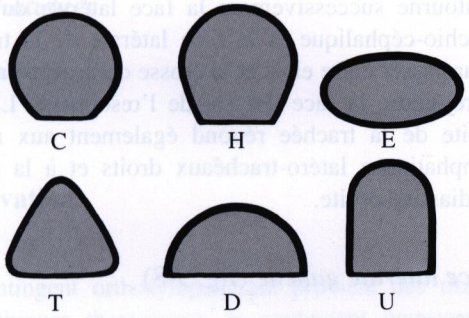

Fig. 13-3. Classification morphologique de Mc Kenzie. *C* : cylindrique, *H* : en fer à cheval, *E* : elliptique, *T* : triangulaire, *D* : en demi-cercle, *U* : en U inversé

Les mesures ne sont pas les mêmes selon le niveau étudié : au niveau du 7e anneau, situé en regard de l'articulation sterno-claviculaire, le diamètre transversal moyen est de 17,2 mm chez l'homme et 12,1 mm chez la femme tandis que le diamètre ventro-dorsal est de 17,1 mm chez l'homme et 11,6 mm chez la femme.

Ces diamètres sont plus importants au niveau de la trachée thoracique : à hauteur du 12e anneau, le diamètre transversal moyen est de 18,4 mm chez l'homme et 14,2 mm chez la femme tandis que le diamètre ventro-dorsal est de 16 mm chez l'homme et 13,4 mm chez la femme [Baer et coll., 1987].

Constitution

La trachée comporte deux couches : l'une externe, fibro-musculo-cartilagineuse et l'autre interne, muqueuse.

La couche fibro-musculo-cartilagineuse

Elle est constituée de *cartilages trachéaux* au nombre de 16 à 20, noyés dans une membrane fibro-élastique qui les relie les uns aux autres.

Les anneaux cartilagineux sont incomplets, ouverts sur leur face dorsale où il manque environ un quart ou un cinquième de la circonférence. Leur hauteur moyenne est de 2 à 5 mm. La membrane fibro-élastique enveloppe tous les cartilages et forme entre eux *les ligaments annulaires*. Elle comble le défect dorsal des cartilages trachéaux en formant *la lame transverse*.

Au niveau de la face ventrale de cette lame transverse existe une lame musculaire lisse de 1 à 2 mm d'épaisseur qui forme *le muscle trachéal*.

Les fibres de ce muscle sont transversales, insérées à l'extrémité des cartilages trachéaux.

Cette structure semi-rigide permet à la trachée de ne pas se collaber pendant l'expiration.

La couche muqueuse

La muqueuse trachéale est de couleur rosée, soulevée par des reliefs circulaires des fibro-cartilages. Elle est recouverte d'une couche de mucus qui évite la déshydratation et retient les particules solides. Les cellules ciliées de l'épithélium, grâce à des mouvements permanents, mobilisent la couche de mucus de bas en haut et remontent ces particules jusqu'au pharynx d'où elles sont dégluties ou expectorées.

La couche muqueuse est doublée dans l'intervalle situé entre les cartilages trachéaux, par une couche de tissu cellulo-graisseux.

Au niveau de l'extrémité caudale de la trachée les orifices des deux bronches principales sont séparés l'un de l'autre par une crête médiane ventro-dorsale : la carina (éperon trachéal).

Anatomie topographique

Rapports de la trachée cervicale

Les rapports de la trachée cervicale sont étudiés dans le volume " tête et cou ".

Rapports de la trachée thoracique

Face ventrale

Au niveau de sa pénétration dans le thorax

La face ventrale de la trachée répond à la face postérieure du manubrium sternal dont elle est séparée par le reliquat graisseux du thymus.

A la hauteur de T3 (fig. 15-2)

La trachée est pré-croisée par la veine brachio-céphalique gauche qui reçoit à ce niveau une ou plusieurs veines thyroïdiennes inférieures.

Ces éléments veineux, ainsi que les nœuds lymphatiques de la chaîne médiastinale antérieure transversale sont situés entre les deux feuillets de l'aponévrose thyro-péricardique (fig. 9-2).

A la hauteur de T4 (fig. 9-7)

La face ventro-latérale gauche de la trachée répond à l'arc aortique qui la dévie légèrement vers la droite et marque sur elle une empreinte appelée dépression aor-tique.

Au-dessus de cet arc aortique la face ventrale de la trachée répond de droite à gauche aux deux premières grosses branches de l'arc aortique, à savoir le tronc artériel brachio-céphalique à droite et l'artère carotide commune gauche à gauche. Ces deux vaisseaux s'écartent progressivement l'un de l'autre. Entre eux on trouve parfois une artère thyroïdea ima (a. thyroïdienne moyenne de Neubaeur) inconstante. Entre la trachée et l'aorte s'insinuent les éléments du plexus cardiaque postérieur.

A la hauteur de T5 (fig. 9-9)

Au niveau de la bifurcation trachéale, la face ventrale de cette bifurcation répond à la bifurcation de l'artère pulmonaire et à sa branche droite.

La bifurcation pulmonaire est dans l'ensemble en situation un peu plus caudale que la bifurcation trachéale et légèrement latéralisée à gauche (fig. 10-2).

L'aorte ascendante monte devant l'artère pulmonaire droite (fig. 9-12c).

Enfin la veine cave supérieure descend en avant du flanc droit de la trachée dont elle est séparée par la fossette de Baréty (figs. 9-7a et b). Cette fossette est comprise entre la veine cave supérieure et la veine brachio-céphalique droite ventralement, la trachée, l'arc aortique et le tronc brachio-céphalique artériel médialement, l'artère subclavière crânialement, et la crosse de la veine azygos caudalement.

Cette fossette est occupée par des nœuds lymphatiques de la chaîne latéro-trachéale droite.

Face dorsale

Dorsalement la trachée répond à la face ventrale de l'œsophage qui la déborde légèrement sur sa gauche. La trachée et l'œsophage sont réunis par un tissu conjonctif peu dense, des fibres musculaires lisses et du tissu fibro-élastique.

Face latérale droite (fig. 11-1)

La face latérale droite de la trachée est croisée transversalement, dans sa portion caudale, par la crosse de la veine azygos. Le tronc brachio-céphalique, en montant, se place de plus en plus sur la face latérale droite de la trachée (fig. 9-2), le nerf vague droit contourne successivement la face latérale du tronc brachio-céphalique et la face latérale de la trachée pour passer entre elles et la crosse de la veine azygos et rejoindre la face dorsale de l'œsophage. La face droite de la trachée répond également aux nœuds lymphatiques latéro-trachéaux droits et à la plèvre médiastine droite.

Face latérale gauche (fig. 9-8)

La face latérale gauche de la trachée répond à l'arc aortique avec le départ de l'artère carotide commune gauche, au nerf vague gauche, à l'artère subclavière gauche, au nerf laryngé récurrent gauche situé dans l'angle trachéo-œsophagien, aux nœuds lymphatiques latéro-trachéaux gauches et à la plèvre médiastinale gauche.

Vascularisation

Artères

Elles proviennent :

– de l'artère thyroïdienne inférieure qui donne de chaque côté, des rameaux trachéaux descendants,

– de l'artère thyroidea ima (a. thyroïdienne moyenne) quand elle existe (15 %),

– des artères bronchiques qui donnent des rameaux à la partie caudale de la trachée et à la carina : dans 80 % des cas, une artère bronchique droite vient de la division d'un tronc artériel broncho-intercostal, né de l'aorte au niveau de T5 (fig. 9-1). A gauche, l'origine des artères bronchiques est moins systématisée qu'à droite, un peu plus basse sur l'aorte (T6).

Dans 25 à 60 % des cas, il n'existe qu'un tronc artériel pour les deux arbres bronchiques, qui vascularise également la partie caudale de la trachée.

Veines

Elles rejoignent les veines thyroïdiennes inférieures qui se drainent en majeure partie dans la veine brachio-céphalique gauche, et les veines bronchiques qui rejoignent également les veines brachio-céphaliques.

Lymphatiques

Voir chap. 12 et 14.

Innervation

Le contingent orthosympathique provient des troncs sympathiques thoraciques, le contingent parasympathique provient des nerfs vagues et du nerf laryngé récurrent gauche.

Bibliographie

Baer GA, Terho M, Tiensuu T (1987) Morphologic stu-dy of the adult trachea at the 7 th and 12 th ring. A study on specimens from 205 autopsies. Surg Radio Anat 9 : 169-172

Croteau JR, Cook CD (1961) Volume-pressure and length-tension measurements in human tracheal and bronchial segments. J Appl Physiol 16 : 170-172

Mc Kenzie CF, McAslan TC, Shin B, Schellinger D, Helrich M (1978) The shape of the human adult trachea. Anesthesiology 49 : 48-50

Mehta S, Myat HM (1984) The cross-sectional shape and circumference of the human trachea. AM Royal Coll Surg Engl 66 : 356-358

A la hauteur de T4 (fig. 9-7)

La face ventrale de la trachée répond à la face dorsale de la tige du tronc brachio-céphalique droite, à la face dorsale de la crosse de l'aorte et à la face ventrale de l'œsophage.

De chaque côté de la trachée répond à droite du tronc brachio-céphalique droite, à gauche de la crosse de l'aorte et à droite de l'œsophage.

Derrière la trachée répond à droite du tronc brachio-céphalique droite, à gauche de la crosse de l'aorte et à droite de l'œsophage.

Devant la trachée répond à droite du tronc brachio-céphalique droite, à gauche de la crosse de l'aorte et à droite de l'œsophage.

A la bifurcation de T5 (fig. 9-8)

Au niveau de la bifurcation trachéale, la face ventrale de cette bifurcation répond à la bifurcation de l'artère pulmonaire et à la branche droite.

La bifurcation pulmonaire est dans l'ensemble en situation un peu plus caudale que la bifurcation trachéale et légèrement latéralisée à gauche (fig. 10-31).

L'aorte ascendante croise devant l'artère pulmonaire droite (fig. 9-12a).

Enfin, la veine cave supérieure descend en avant du flanc droit de la trachée dont elle est séparée par la fossette de Barety (figs. 9-7a et 9). Cette fossette est comprise entre la veine cave supérieure et la veine brachio-céphalique droite ventralement, la trachée, l'arc aortique et le tronc brachio-céphalique artériel médialement, l'artère subclavière latéralement, et la crosse de la veine azygos caudalement.

Cette fossette est occupée par des vaisseaux lymphatiques de la chaîne latéro-trachéale droite.

Face dorsale

Dorsalement la trachée répond à la face ventrale de l'œsophage qui la déborde légèrement sur sa gauche. La trachée et l'œsophage sont réunis par un tissu conjonctif peu dense, des fibres musculaires lisses et du tissu fibro-élastique.

Face latérale droite (fig. 11-1)

La face latérale droite de la trachée est érosée transversalement, dans sa portion caudale, par la crosse de la veine azygos. Le tronc brachio-céphalique, en montant, se place de plus en plus sur la face latérale droite de la trachée (fig. 9-21), le nerf vague droit contourne successivement la face latérale droite de la trachée, le tronc brachio-céphalique et la face latérale de la trachée pour passer entre elles et la crosse de l'aorte et rejoindre la face dorsale de l'œsophage. La face droite de la trachée répond également aux nerfs lymphatiques latéro-trachéaux droits et à la plèvre médiastinale droite.

Innervation

Le continent orthosympathique, pour ce tronc sympathique thoracique, le continent parasympathique (pneumogastrique) vagues et des nerf laryngé supérieur droit et gauche.

Le tronc sympathique droit, à partir de l'anse cervicale droite, au nerf vague gauche, à l'artère subclavière droite, au nerf laryngé récurrent gauche sont dans l'angle trachéo-œsophagien, aux ganglis lymphatiques latéro-trachéaux gauches et à la plèvre médiastinale gauche.

Vascularisation

Artères

Elles proviennent :

- de l'artère thyroïdienne inférieure qui double de chaque côté des rameaux trachéaux descendants.

Les artères thyroïdiennes moyennes, quand elle existe (15 %).

- des artères bronchiques qui donnent des rameaux à la partie caudale de la trachée et d'un commun, dans 80 % des cas, une artère bronchique droite issue de la division d'un tronc artériel bronchio-intercostal, né de l'aorte au niveau de T5 (fig. 9-17). A gauche, l'origine des artères bronchiques est moins systématique qu'à droite, un peu plus haut sur l'aorte (10).

Dans 25 à 50 % des cas, il n'existe qu'un tronc artériel pour les deux artères bronchiques, qui vascularise également la partie caudale de la trachée.

Veines

Elles rejoignent les veines thyroïdiennes inférieures qui se drainent en majeure partie dans la veine brachio-céphalique gauche, et les veines bronchiques qui rejoignent également les veines brachio-céphaliques.

Chapitre 14

Les poumons

A Bourgeon et JP Chevrel*

L'appareil respiratoire est l'appareil de l'hématose, c'est-à-dire qu'il permet l'oxygénation de l'hémoglobine réduite et la libération du gaz carbonique. La pièce maîtresse de ces échanges est la membrane alvéolo-capillaire, interposée entre l'air inspiré au travers de l'arbre trachéobronchique et le sang véhiculé par la petite circulation.

L'appareil respiratoire comprend :

– les voies respiratoires qui véhiculent l'air grace aux mouvements de la cage thoracique : cavités nasales, parties nasales et orales du pharynx, larynx, trachée et bronches ;

– les poumons, sièges des échanges gazeux ;

– les plèvres, enveloppes d'origine cœlomique, permettant le glissement des poumons.

Organogénèse

Développement des poumons

L'ébauche de l'appareil respiratoire apparaît au 26e jour de la vie embryonnaire.

Elle provient d'une évagination ventrale de l'intestin primitif, qui se développe en direction crânio-caudale dans le mésoblaste environnant et donne naissance à la trachée. Trachée ventrale et œsophage dorsal se séparent mais restent en communication à leur extrémité crâniale au niveau du futur larynx (fig. 13-1).

Vers le 30e jour de la vie fœtale, la trachée se prolonge par deux bourgeons droit et gauche qui sont à l'origine des futures bronches principales.

Du 30e au 32e jour les bronches lobaires apparaissent, puis du 32e au 34e jour les bronches segmentaires et enfin jusqu'au 40e jour les bronches sous-segmentaires. Par une succession de ramifications dichotomiques, on compte au 6e mois 18 générations bronchiques. Cependant, d'après certains auteurs, cette ramification dichotomique ne semble pas s'arrêter là et continuerait jusqu'après la naissance pour arriver à 24 générations à l'âge adulte.

Ainsi se termine le 1er stade, canalaire, de la formation des poumons. Tous les éléments issus de la gouttière trachéale et de ses branches constituent le revêtement épithélial trachéo-broncho-alvéolaire du poumon ; l'épithélium respiratoire a donc une origine entoblastique.

Le mésenchyme environnant se différencie pour édifier les autres tuniques bronchiques, les structures vasculaires, les fibres élastiques, les cloisons interalvéolaires.

Il est admis que les alvéoles se forment durant la vie fœtale à partir du 5e mois. L'épithélium alvéolaire résulte seulement de l'applatissement extrême de l'épithélium entoblastique qui revêt tout l'arbre respiratoire au niveau des "culs-de-sacs bronchiques".

La sécrétion du surfactant par certaines cellules épithéliales alvéolaires intervient entre la 23e et la 24e semaine et termine l'édification des alvéoles qui deviennent alors fonctionnelles.

Le bourgeon bronchique primitif est vascularisé, de même que le tube digestif dont il est issu, par le réseau de Hutington, d'origine systémique ; les artères bronchiques représentent les vestiges de ce réseau.

---

* *avec la collaboration de M Riquet*

Dès la 4e semaine les artères pulmonaires se développent à partir de la partie initiale des 6e arcs aortiques : à droite la partie distale de cet arc disparaît, à gauche elle donne naissance au canal artériel. Les branches des artères pulmonaires se raccordent à celles du système précédent. Ainsi s'expliquent les anastomoses qui persisteront durant toute la vie entre les artères pulmonaires et les artères bronchiques.

Les veines pulmonaires sont issues d'une évagination de la paroi postérieure de l'atrium primitif gauche et pénètrent le mésenchyme pulmonaire où elles se raccordent aux branches des artères correspondantes.

La maturation nerveuse intervient plus tardivement, après le 5e mois, date à partir de laquelle le fœtus devient viable.

Développement des plèvres

Les bourgeons pulmonaires se développent en direction caudale et latérale, pénétrant dans la cavité cœlomique au niveau du canal péricardo-pleuro-péritonéal situé de part et d'autre de l'intestin antérieur. L'expansion des poumons remplit ce canal qui se divise dès la 3e semaine, du fait du développement du septum transversum, en cavité péritonéale et cavité pleuro-péricardique ; plus tard, cavité péricardique et cavité péritonéale se sépareront vers le 50e jour. La splanchnopleure devient la plèvre viscérale, la somatopleure devient la plèvre pariétale.

Malformations

Les malformations de l'appareil respiratoire peuvent intéresser chacun des éléments constitutifs du poumon, isolément ou en totalité. On les explique à partir des données de l'organogénèse.

Les arrêts du développement bronchique

Agénésie

Un seul bourgeon trachéal se développe, la trachée se poursuit par une seule bronche principale.

Aplasie

Après évolution normale des deux bourgeons pulmonaires, la croissance de l'un d'eux s'arrête, formant un cul-de-sac.

Fistule œso-trachéale

La fréquence de cette anomalie est de 1/5 000, elle est souvent accompagnée de sténose, voire d'atrésie œsophagienne. C'est une urgence néo-natale.

Les anomalies par excès

– Bronches surnuméraires, le plus souvent représentées par des bronches trachéales surnuméraires, véritables diverticules trachéaux (1 à 3 %) ;

– poumon en miroir, qui peut s'associer à une vascularisation systémique et à un retour veineux pulmonaire anormal pour donner un syndrome de Halasz ;

– situs inversus.

Les anomalies dues au détachement ou à la séquestration bronchique

Elles peuvent aboutir à l'isolement d'un fragment de bronche formant un kyste, à l'origine de territoires pulmonaires non fonctionnels. Elles peuvent donner lieu à une séquestration bronchique véritable, qui est l'isolement d'un volume parenchymateux (souvent intralobaire, parfois extra-lobaire) conservant sa vascularisation systémique primitive par un rameau de l'aorte (souvent une artère inter-costale) et dont la bronche, isolée, ne fait pas partie de l'arbre trachéo-bronchique.

L'absence ou le déficit de surfactant

C'est une cause majeure de maladie des membranes hyalines, responsable de détresse respiratoire du nouveau-né.

Généralités

L'arbre bronchique

La trachée se divise au niveau de T5 en deux *bronches principales* droite et gauche qui vont se ramifier, réalisant une succession de conduits. A l'intérieur de chaque poumon, chaque bronche principale donne les *bronches lobaires* qui donnent elles-mêmes les *bronches segmentaires*. La division se poursuit jusqu'aux *bronchioles terminales*.

Les bronchioles terminales ne contiennent ni cartilage, ni glande, ni muscle lisse, à la différence des bronches souches. Mais tout l'épithélium respiratoire depuis la trachée jusqu'au alvéoles est recouvert d'une couche continue de mucus qui évite la déshydratation et englue les particules solides. Les cellules ciliées de l'épithélium en mouvement permanent mobilise cette couche de bas en haut, c'est-à-dire des alvéoles vers le pharynx où elle est déglutie. Ce "tapis roulant" mucocilié représente la principale défense naturelle des poumons contre les particules aériennes inhalées.

Les poumons

Ce sont des organes élastiques, spongieux et parenchymateux au nombre de deux, séparés par le médiastin.

Au niveau du hile pulmonaire, pénètrent les bronches principales, les vaisseaux nourriciers du poumon et la vascularisation fonctionnelle. L'ensemble forme *la racine du poumon* (pédicule pulmonaire).

Chaque poumon présente une segmentation calquée sur la segmentation de l'arbre aérien. Un lobe pulmonaire reçoit une bronche lobaire. A l'intérieur d'un lobe, les segments pulmonaires reçoivent chacun une bronche segmentaire. A l'intérieur de chaque segment, les lobules pulmonaires reçoivent les bronchioles terminales. Le poumon droit présente trois lobes (fig. 14-5), le poumon gauche deux lobes. A la surface des poumons, les lobes sont limités par un sillon visible portant le nom de scissure (fissure).

Le lobule pulmonaire est l'unité anatomique et fonctionnelle du poumon. Chaque lobule est un poumon en miniature (fig. 14-4). Chaque bronchiole pénètre dans son lobule accompagnée par une branche de l'artère pulmonaire. Les bronchioles se divisent par dichotomie en canaux alvéolaires qui se terminent dans les alvéoles. Les artérioles pulmonaires se ramifient dans l'interstitium inter-alvéolaire, formant un riche réseau capillaire où s'effectue l'hématose. Le sang oxygéné repart par la périphérie du lobule et rejoint les veines pulmonaires.

Les vaisseaux du poumon se regroupent, d'une part, en pédicule fonctionnel comprenant : les bronches principales, l'artère pulmonaire (droite ou gauche), les veines pulmonaires, et, d'autre part, en pédicules nourriciers qui comprennent les vaisseaux bronchiques, artères et veines de faible importance, les lymphatiques, les nerfs.

A l'intérieur de chaque poumon, de chaque lobe, de chaque segment, de chaque lobule, l'axe aérien et artériel est regroupé en position centrale, le drainage veineux du sang oxygéné est periphérique.

La plèvre

C'est une membrane séreuse double qui enveloppe chaque poumon. Elle comporte un feuillet viscéral et un feuillet pariétal séparé par une cavité virtuelle : c'est le cavum pleuræ contenant un film liquidien (fig. 14-3).

Les deux feuillets se continuent l'un avec l'autre au niveau de la ligne de réflexion du hile pulmonaire et du ligament pulmonaire (lt. triangulaire). Les deux feuillets facilitent le glissement des poumons sur la paroi thoracique et leur expansion au cours de la respiration. La cavité virtuelle pleurale présente de véritables expansions ou diverticules ou les deux feuillets pleuraux pariétaux sont directement en contact, sans interposition de parenchyme pulmonaire ; ainsi se forment les récessus pleuraux (culs-de-sac) : récessus costo-diaphragmatique, costo-médiastinal et médiastino-diaphragmatique. En cas d'épanchement intra-pleural, les liquides s'accumulent en priorité dans ces récessus, réalisant un comblement radiologique.

Au niveau des fissures pulmonaires, le feuillet viscéral qui tapisse le parenchyme pénètre à l'intérieur de la fissure, alors que le feuillet pariétal reste au contact de la paroi thoracique.

Les muscles respiratoires

La forme et les dimensions de la cage thoracique changent au cours du cycle respiratoire.

L'inspiration est un phénomène actif dépendant essentiellement du muscle diaphragme (voir chap. 5).

Il existe des muscles inspiratoires accessoires. Ce sont : les muscles intercostaux externes, les muscles élévateurs des côtes (m. surcostaux).

D'autres muscles sont encore plus accessoires : muscles sterno-cléido-mastoidien, scalènes, grand et petit pectoral, grand dorsal et dentelé antérieur (m. grand dentelé).

Tous les muscles inspirateurs agissent en agrandissant le volume du thorax. Lors de l'expansion du thorax en inspiration, la plèvre pariétale collée à la paroi thoracique entraîne la plèvre viscérale (étant donné le mince film de liquide pleural existant entre les deux feuillets pleuraux, ceux-ci sont indissociables tout comme deux lamelles de verre mouillées soumises à la pression atmosphérique), et donc le poumon : il y a alors distension pulmonaire et dépression à l'intérieur des alvéoles, d'où une aspiration d'air.

L'expiration est un phénomène essentiellement passif. Pendant l'inspiration, l'expansion pulmonaire entraîne une déformation élastique de la paroi thoracique et du poumon qui demande une certaine énergie. Pendant l'expiration, le poumon reprend sa forme initiale et restitue l'énergie potentielle qu'il a emmagasinée pendant l'inspiration. La fin de l'inspiration correspond à l'égalisation des pressions alvéolaires et athmosphériques.

Il est à noter qu'en fin d'expiration le poumon n'a pas restitué la totalité de l'énergie potentielle ; l'existence du vide pleural le maintient accolé à la paroi tho-

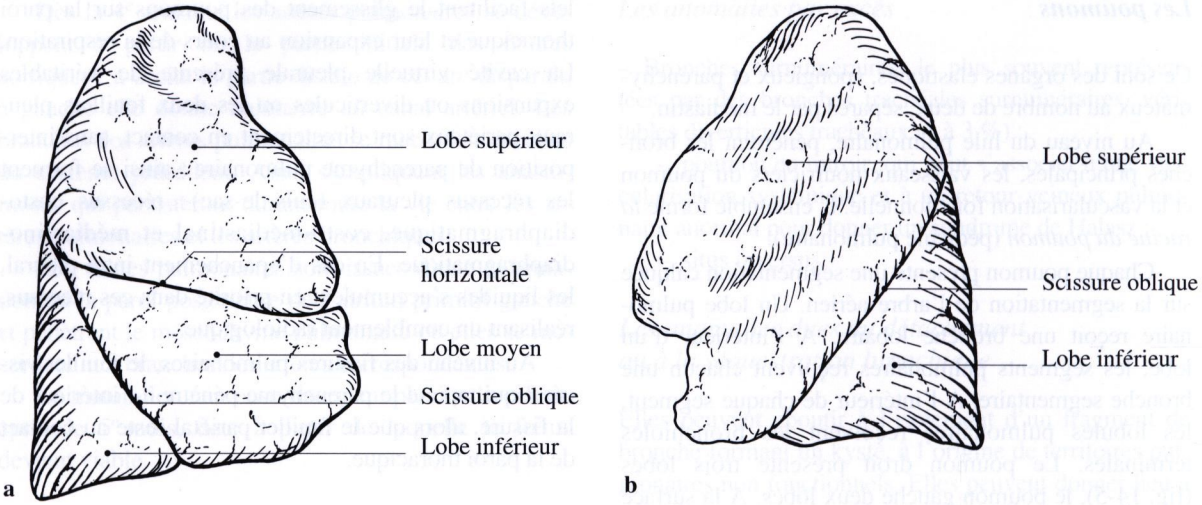

Fig. 14-1a,b. Configuration externe des poumons. **a** Poumon droit, face costale ; **b** poumon gauche, face costale

racique. Lorsque de l'air pénètre dans la cavité pleurale, le vide pleural disparaît, et le poumon se rétracte sur lui-même en raison de sa structure élastique restituant ainsi la tota1ité de l'énergie potentielle. La contraction des muscles intercostaux internes assiste ce temps respiratoire.

Si les conditions le nécessitent, lors d'une expiration forcée, les puissants muscles de la paroi abdominale entrent en jeu et, en augmentant la pression abdominale, favorisent l'ascension du diaphragme et la chasse de l'air à l'extérieur.

Anatomie descriptive

Pairs et asymétriques, les poumons occupent la plus grande partie de la cage thoracique. Ils sont séparés l'un de l'autre par une cloison sagittale, le médiastin ; les racines du poumon (pédicules pulmonaires) mettent en relation poumons et médiastin.

Caudalement ils sont séparés des viscères abdominaux par le diaphragme.

Dans le sens crânial ils débordent la cage thoracique pour atteindre les creux sus-claviculaires.

Configuration externe (fig. 14-1)

Les poumons se présentent sous la forme de demi cônes irréguliers de 20 cm environ de hauteur, 18 à 20 cm d'épaisseur et 8 à 10 cm transversalement ; le poumon droit est un peu plus volumineux que le gauche ; de ce fait la capacité et le poids du poumon gauche sont inférieurs à ceux du poumon droit (600 g en moyenne contre 700 g). Ces valeurs sont un peu inférieures chez la femme.

On leur décrit un sommet ou apex, une base concave reposant sur le diaphragme, une face médiale légèrement concave présentant une excavation à sa partie moyenne, le hile pulmonaire, orienté vers le médiastin, et une face latérale fortement convexe en rapport avec la paroi chondro-costale ; on peut y voir des empreintes obliques en bas et en avant déterminées par les côtes et des sillons plus ou moins profonds, les scissures, qui entament le parenchyme pulmonaire et le divise en lobes.

Poumon droit

A droite la scissure oblique (grande scissure), oblique en bas et en avant depuis le bord dorsal jusqu'à la base, et la scissure horizontale (petite scissure), délimitent trois lobes : supérieur, moyen et inférieur (fig. 14-1a).

Le lobe supérieur (ou culmen)

C'est le plus volumineux ; il présente une face latérale costale convexe, limitée par un bord antérieur long et un bord postérieur court ; sa face médiale est concave, médiastino hilaire, sa face inférieure comprend deux segments : dorsal, en rapport avec la scissure oblique et par son intermédiaire avec le lobe inférieur, et ventral, correspondant à la scissure horizontale et en rapport avec le lobe moyen.

Le lobe moyen

Véritable coin enfoncée entre lobe supérieur et lobe inférieur il présente, outre une face latérale, costale et une face médiale médiastinale, une face supérieure répondant à la partie antérieure du lobe supérieur dont elle est séparée par la scissure horizontale, et une face dorsale séparée du lobe inférieur par la partie antérieure de la scissure oblique.

Le lobe inférieur

Egalement dénommé pyramide basale, il présente quatre faces et un sommet. La face latérale est au contact des côtes, la face médiale est creusée par la partie inférieure du hile pulmonaire et porte l'insertion du ligament pulmonaire (lt. triangulaire), la face postérieure est au contact des côtes et la face antérieure répond dans sa partie supérieure au lobe supérieur et dans sa partie inférieure au lobe moyen. Le sommet est appelé lobe de Fowler.

A côté des scissures à proprement parlé, le lobe supérieur du poumon droit peut être rarement divisé par une fausse scissure sagittale en deux lobes secondaires dont l'interne porte le nom de *lobe azygos*.

Tout se passe comme si la crosse de la veine azygos se situait plus latéralement qu'à l'ordinaire, formant ainsi une corde tendue dans la cavité pleurale. La croissance du poumon l'oblige à passer de part et d'autre de l'obstacle formé par le vaisseau.

Poumon gauche

A gauche une seule scissure oblique en bas et avant depuis le bord postérieur du poumon jusqu'à l'extrémité inférieure de son bord antérieur isole un lobe supérieur et un lobe inférieur (fig. 14-1b).

Le lobe supérieur

Il présente une face latérale, costale, une face médiale, médiastino-hilaire, une face inférieure séparée de la face supérieure du lobe inférieur par la scissure.

Le lobe inférieur, pyramidal

Il présente les mêmes faces que du côté droit, sa face supérieure est en rapport sur toute sa surface avec le lobe supérieur, l'extrémité antérieure du lobe s'effile en un processus linguiforme ou lingula.

Enfin rappelons dans ce chapitre la possibilité de variation des scissures dans leur nombre (en plus ou en moins) et aussi en profondeur, isolant plus ou moins complètement les lobes et rendant plus ou moins aisé le temps parenchymateux d'une exérèse lobaire.

Hile du poumon (fig. 14-2)

Sur la face médiale le hile du poumon est une surface déprimée correspondant à la pénétration de la racine du poumon (pédicule pulmonaire).

Il est situé près du bord postérieur de cette face. Sa forme est sensiblement quadrangulaire à droite, mesurant environ 6 cm de hauteur et 4 cm de largeur. A gauche sa forme a été comparée à celle d'une raquette à manche dirigé vers la base.

En avant et au-dessous du hile la face interne du poumon est excavée de façon plus marquée à gauche qu'à droite en rapport avec la masse cardiaque. Au-dessus du hile des empreintes vasculaires sont visible ; à droite, tronc et veine brachio-céphaliques de direction verticale, et à gauche l'arc de l'aorte, horizontal ; en arrière on peut voir des empreintes verticales, à gauche, profonde, de l'aorte, à droite, plus discrète, de la veine grande azygos.

Aspect

Le poumon de l'adulte est normalement rosé, brillant du fait de la plèvre. On distingue à sa surface des figures polygonales régulières correspondant à la base des lobules pulmonaires, la limite de ces lobules est parfois très apparente lorsqu'elle est soulignée par l'anthracose due aux fumées et poussières inhalées.

Chez le fœtus, c'est-à-dire avant toute respiration, le poumon est rouge foncé.

Consistance

La consistance des poumons est molle, spongieuse ; ils se laissent déprimer lors d'une pression. A l'inspiration ils se laissent distendre plus ou moins (compliance plus ou moins grande) et reviennent spontanément à leur volume initial, ce qui traduit leur élasticité mesurée en clinique par l'élastance.

Volumes pulmonaires et exploration fonctionnelle respiratoire

Le volume des poumons est très variable d'un sujet à l'autre et en fonction du temps respiratoire. Le poumon droit plus volumineux que le gauche assure environ 55 % de la ventilation.

L'exploration fonctionnelle respiratoire permet de définir la capacité totale (CT) qui correspond au volume gazeux contenu dans les poumons après une inspiration forcée : 5 l environ.

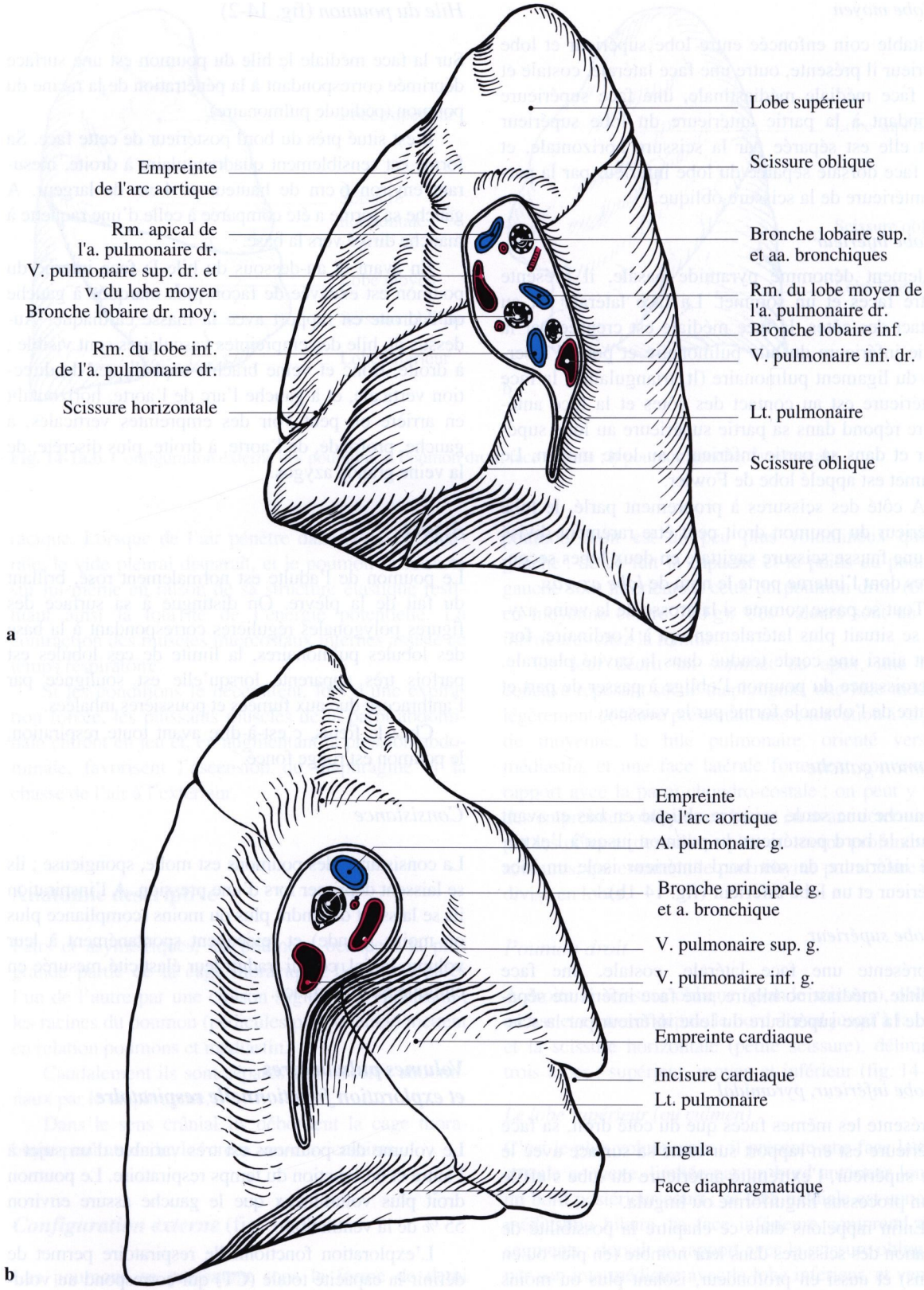

Fig. 14-2a,b. Configuration externe des poumons. **a** Poumon droit, face médiale ; **b** poumon gauche, face médiale

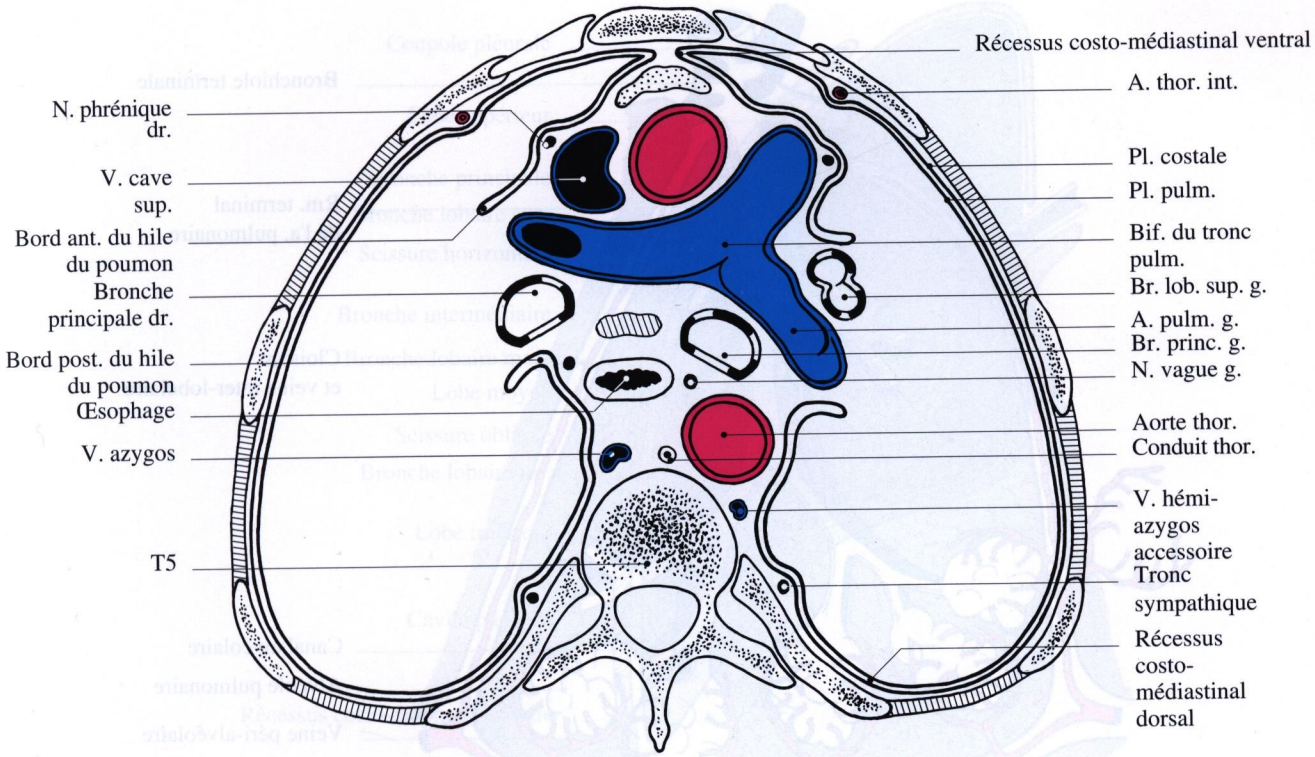

Fig. 14-3. Coupe transversale passant par les hiles pulmonaires au niveau de T5

Le volume courant (VC) est le volume d'air mobilisé à chaque inspiration normale : 0,5 l.

Le volume de réserve expiratoire (VRE) est celui qui est mobilisé, après une expiration normale, au cours d'une expiration forcée, environ : 1,5 l.

Le volume de réserve inspiratoire (VRI) est le volume mobilisé par une inspiration forcée après une inspiration normale environ : 1,5 l.

Le volume résiduel (VR) correspond au volume d'air occupant l'arbre aérien et qui ne peut être mobilisé lors de la respiration, environ : 1,5 l.

Structure des poumons

Elle est hétérogène du fait de la diversité de ses composants. A partir du hile du poumon, l'arbre bronchique, l'artère pulmonaire, les artères et veines bronchiques, les lymphatiques et les nerfs sont contenus dans un tissu conjonctif, la gaine péri-bronchovasculaire en continuité avec le tissu conjonctif du médiastin. La division dichotomique de la bronche, base de la segmentation pulmonaire, entourée des éléments cités, conduit de la bronche principale aux bronches lobaires, segmentaires, sous segmentaires et, après 20 divisions environ, à la bronche sus-lobulaire, qui pénètre dans le lobule pulmonaire où elle devient intra-lobulaire ; elle se résout en bronchioles terminales de "transition" aux nombres de 60 à 100 par lobule, qui se divisent encore pour donner des canaux alvéolaires s'ouvrant dans les alvéoles.

Le lobule pulmonaire (fig. 14-4)

Le lobule pulmonaire, de forme polyédrique, est un poumon en miniature de 10 à 15 mm de base, de 20 à 25 mm de hauteur. C'est l'unité anatomique, histologique, physiologique du poumon. Il est séparé des lobules voisins par des cloisons conjonctives dites interlobulaires, ou intersticium, où se situent les veines pulmonaires dont le cheminement est donc indépendant des autres éléments. Toujours situé en périphérie des volumes pulmonaires représentés successivement par le lobule et plus loin, les sous-segments, segments et lobes, le système veineux indique au chirurgien le plan correct de clivage intersegmentaire ou interlobaire.

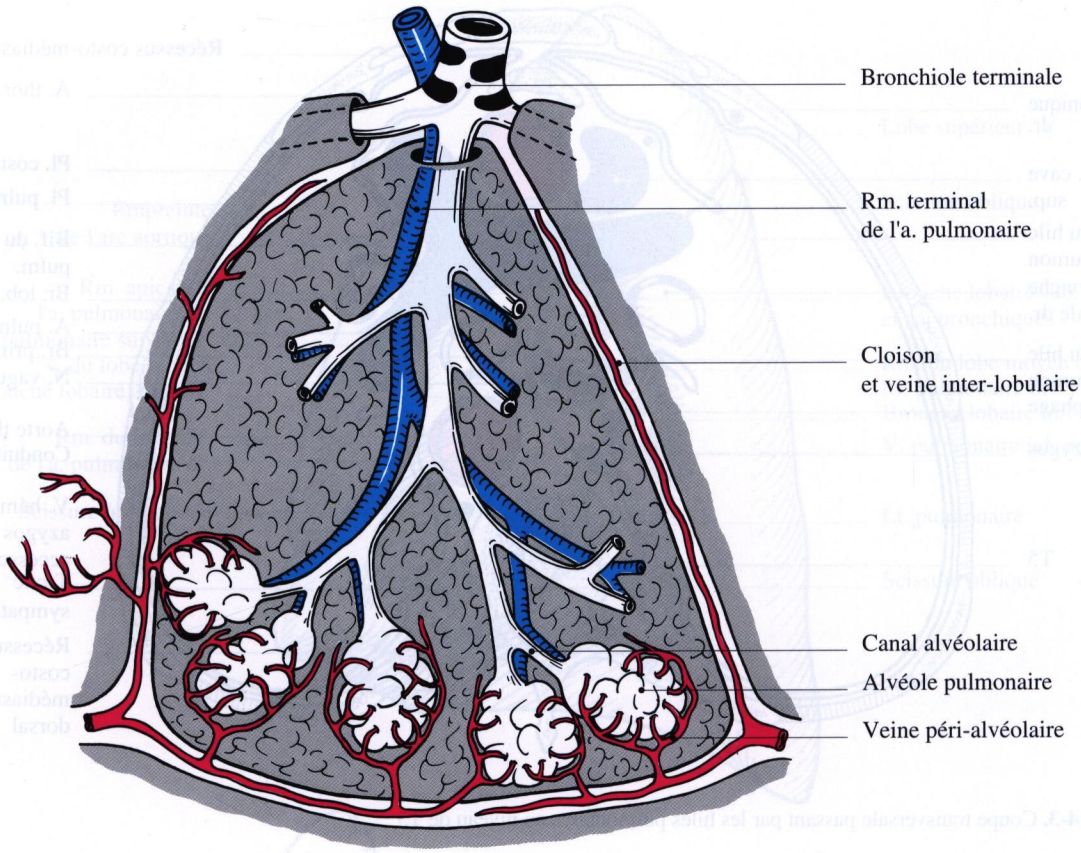

Fig. 14-4. Représentation schématique du lobule pulmonaire

La charpente fibreuse pulmonaire

Les tissus péribronchiques d'une part, les cloisons intersegmentaires et interlobulaires d'autre part, constituent la charpente fibreuse du poumon. L'élasticité de ces structures explique que l'on puisse parler d'un point de vue fonctionnel de système de tension du poumon ; ainsi s'explique la rétraction du poumon sur le hile lors d'un pneumothorax.

Considéré dans son ensemble, sur une coupe frontale, le poumon présente trois zones bien différentes du hile vers la périphérie :

– la zone hilaire où les éléments broncho-vasculaires et nerveux se regroupent et commencent à se diviser en pédicules lobaires. Cet ensemble forme un noyau fibreux ;

– une zone dite centrale où on assiste à la formation des pédicules segmentaires et où apparaît du tissu pulmonaire et l'intersticium contenu dans les plans intersegmentaires ;

– enfin une zone périphérique, sous-pleurale constituée de tissu pulmonaire et d'intersticium.

Au plan fonctionnel, on peut considérer que chaque lobe est fait d'un noyau central inextensible constitué par les éléments bronchovasculaires et d'un manteau périphérique de 4 cm d'épaisseur environ contenant des lobules pulmonaires et les cloisons interlobulaires parcourues par les veines pulmonaires correspondant au système de tension du poumon.

La racine du poumon (pédicule pulmonaire) (fig. 14-9)

La racine du poumon est constituée par la bronche principale, l'artère pulmonaire, les veines pulmonaires, les artères et veines bronchiques, les lymphatiques et les nerfs.

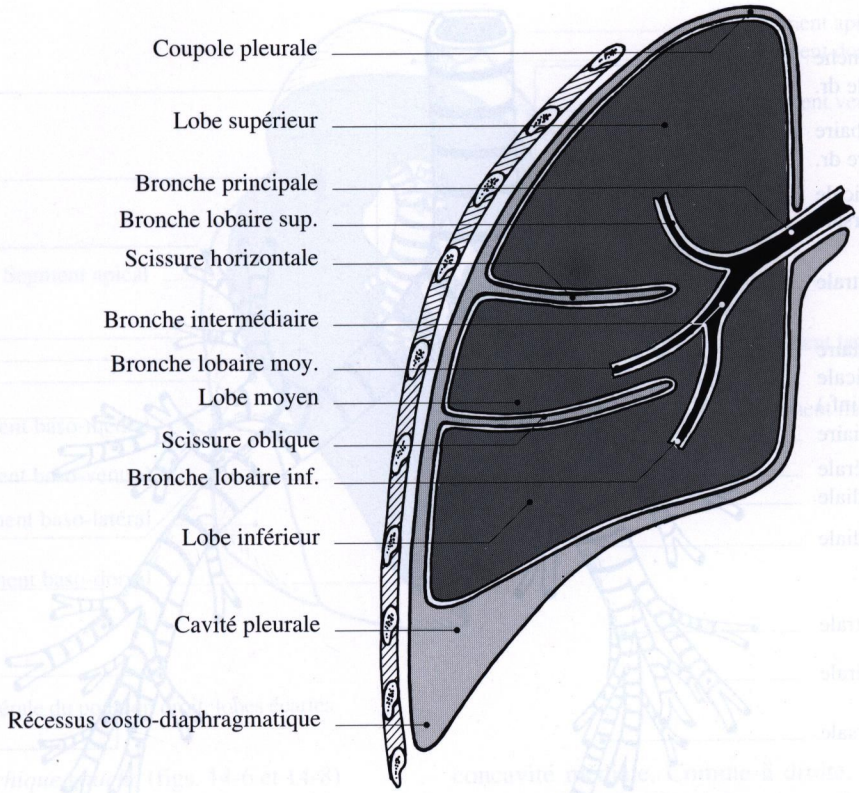

Fig. 14-5. Coupe coronale schématique du poumon droit passant par les deux scissures

Etude analytique

Les bronches

L'étude précise des divisions bronchiques a débouché sur la mise en évidence de la segmentation pulmonaire, c'est-à-dire la reconnaissance de volumes pulmonaires, lobaires (3 à droite, 2 à gauche), segmentaires (10 pour chaque poumon) et sous-segmentaires, ventilés par une bronche lobaire, segmentaire ou sous segmentaire selon un modèle certes variable mais transposable d'un sujet à l'autre.

• *Les bronches principales (bronches souches)* (fig. 14-6)

Elles naissent de la bifurcation trachéale au niveau du disque T4-T5 en arrière, de l'angle sternal en avant, à 1 cm à droite du plan sagittal médian.

Réunies par le ligament interbronchique, elles s'écartent l'une de l'autre formant un angle de 50 à 70° fonction de l'âge et du morphotype du sujet dorsalement et latéralement.

– *La bronche principale droite*

Légèrement oblique en arrière et en dehors, elle se dirige en bas, presque verticalement, dessinant un angle de 20° avec le plan médian. Elle décrit globalement un arc à concavité médiale. Cette direction explique que les corps étrangers inhalés se logent plus souvent à droite qu'à gauche. Son diamètre est de 16 mm environ et sa longueur de 25 mm environ, quelquefois réduite par l'origine précoce de la bronche lobaire supérieure.

– *La bronche principale gauche*

Egalement oblique en bas, en arrière et en dehors, elle est plus horizontale que la droite, s'écartant à 45° du plan médian. Elle est de plus petit diamètre, 11 mm environ, elle est aussi plus longue que la droite, 40 à 50 mm, et sinueuse, décrivant une première courbe à concavité crâniale et latérale lorsqu'elle passe sous l'arc aortique, puis une 2e courbe à concavité médiale.

Elle est située dans un plan plus ventral que la bronche droite.

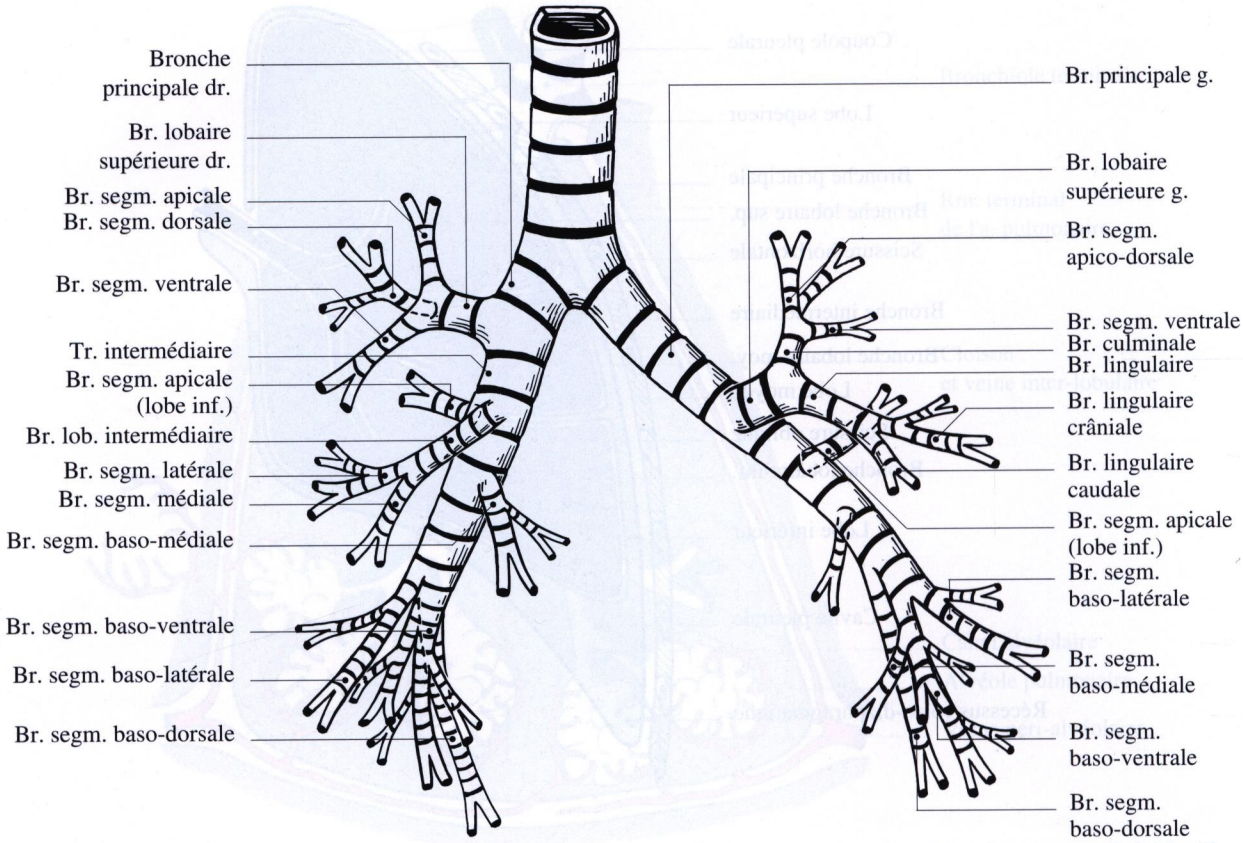

Fig. 14-6. Représentation schématique de l'arbre bronchique

• *L'arbre bronchique droit* (figs. 14-6 et 14-7)

Il comprend trois bronches lobaires destinées aux trois lobes supérieur, moyen et inférieur et dix bronches segmentaires.

– *La bronche lobaire supérieure*

Elle prend son origine au bord latéral de la bronche principale, se dirige presque horizontalement en dehors un peu en avant et en haut. Très courte – 15 mm – et volumineuse elle donne naissance à trois bronches segmentaires : *apicale* se divisant en deux rameaux sous segmentaires ventral et dorsal, *dorsale* avec deux rameaux dorsal et latéral, et *ventrale*, avec aussi deux rameaux ventral et latéral.

Elle se poursuit après l'origine de la bronche lobaire supérieure par le tronc intermédiaire qui donne naissance à la bronche lobaire moyenne et à la bronche lobaire inférieure.

– *La bronche lobaire intermédiaire*

Elle se détache de la face ventrale du tronc intermédiaire, se dirige en bas, en avant et un peu en dehors. Elle donne deux bronches segmentaires : *latérale* qui se bifurque en deux rameaux, ventro-médial et latéral, et *médiale* également à l'origine de deux rameaux supérieur et inférieur.

– *La bronche lobaire inférieure*

Continuant le tronc intermédiaire, elle est oblique en bas, en dehors et en arrière. Elle se divise en une bronche apicale du lobe supérieur (dite de Nelson) et se poursuit par la bronche basale.

– La bronche apicale du lobe inférieur naît le plus souvent très haut en regard de la bronche du lobe moyen, réduisant plus ou moins la longueur de la bronche lobaire inférieure.

– La bronche basale se divise en quatre bronches destinées aux quatre segments du lobe inférieur réunis sous le nom de pyramide basale : bronche *baso-médiale* (paracardiaque), bronche *baso-ventrale* (ventro-basale), bronche *baso-latérale* (latéro-basale), bronche *baso-dorsale* (termino-basale). Chacune de ces bronches donne deux rameaux, le plus souvent latéral et médial.

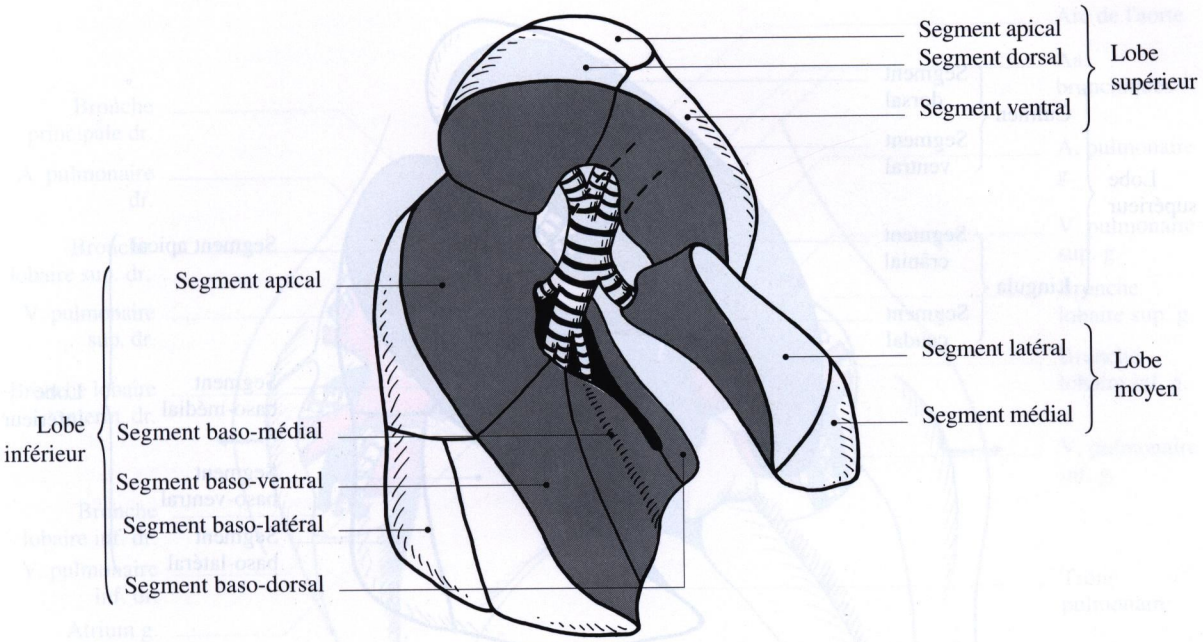

Fig. 14-7. Vue latérale du poumon droit, lobes écartés

• *L'arbre bronchique gauche* (figs. 14-6 et 14-8)

La bronche principale gauche après un trajet d'environ 4 cm se divise pour donner la bronche lobaire supérieure perpendiculairement à sa direction, et la bronche lobaire inférieure qui la prolonge.

– *La bronche lobaire supérieure*

Courte, 1 cm en moyenne, de gros calibre, elle prend naissance de la face ventro-médiale de la bronche principale, se dirige horizontalement en dehors et en avant et se divise en une bronche crâniale ou culminale et, une bronche caudale ou lingulaire.

La bronche *culminale*, oblique en haut en arrière et en dehors, donne naissance le plus souvent à un tronc apico-dorsal et une bronche ventrale, plus rarement à 3 bronches : *apicale*, *dorsale*, et *ventrale*. Les bronches ventilent des segments portant les mêmes noms. Elles donnent naissance aux mêmes bronches sous-segmentaires qu'à droite.

La bronche *lingulaire*, oblique en bas en dehors et en avant, se divise après un trajet de 1 cm environ en une bronche crâniale de même direction que la bronche lingulaire et une bronche caudale, dirigée médialement, s'écartant de la précédente.

Ces deux bronches donnent chacune naissance à deux rameaux latéral et médial.

– *La bronche lobaire inférieure*

Elle prolonge la bronche principale en bas en arrière et en dehors en décrivant une courbe à concavité médiale. Comme à droite, elle se termine par une bronche baso-dorsale ; elle a auparavant donné naissance à la bronche apicale du lobe inférieur puis au tronc de la pyramide basale comportant le tronc ventro-paracardiaque, et les bronches baso-latérale et baso-dorsale.

– La bronche apicale du lobe inférieure est très comparable à celle du côté droit par son origine au niveau de la face dorsale de la bronche lobaire inférieure, sa direction dorso-latérale et ses rameaux sous-segmentaires crânial, dorsal et latéral.

– Le tronc ventro-paracardiaque issu de la face ventrale du tronc de la pyramide basale se dirige en bas, en avant et un peu en dehors. Après 1 cm environ il se divise en bronche *baso-médiale* orientée en bas, avant dedans et en bronche *baso-ventrale* orientée en bas avant dedans, qui poursuit la direction du tronc. La bronche baso-médiale de petit calibre faisant figure de collatérale donne deux rameaux : ventro-médial et dorso-latéral. La bronche ventro-basale donne deux rameaux, médial et latéral.

– La bronche *baso-latérale* naît à quelques millimètres au-dessous de l'origine du tronc ventro-paracardiaque, se dirige en bas, en dehors et en avant et donne un rameau latéral et un rameau médial.

– La bronche *baso-dorsale* est oblique en bas et en arrière et donne deux rameaux : latéral et médial.

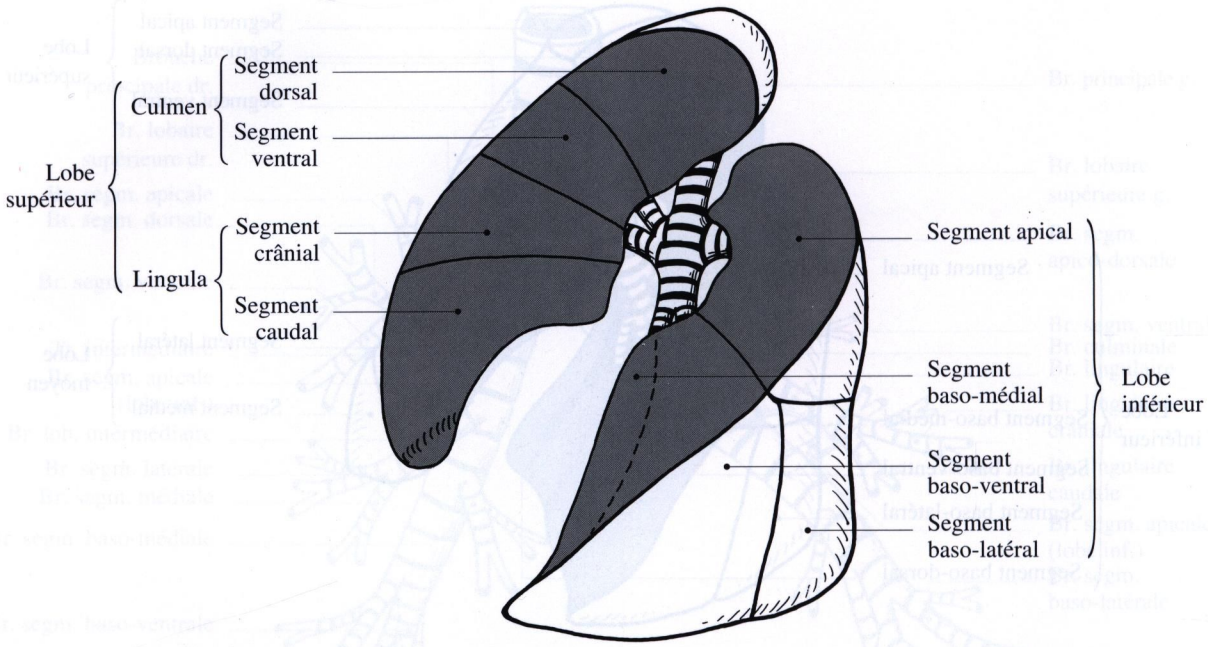

Fig. 14-8. Vue latérale du poumon gauche, lobes écartés. Les segments apical du lobe supérieur et baso-dorsal du lobe inférieur ne sont pas visibles sur ce schéma

• *Les bronches sub-apicales*

Ce sont des bronches supplémentaires, généralement au nombre de deux, dénommées supérieure et inférieure à droite comme à gauche.

– La bronche sub-apicale supérieure droite naît de la face dorsale du tronc bronchique entre l'origine des bronches baso-ventrale et baso-latérale ; de direction oblique en bas et en arrière, elle donne deux rameaux latéral et médial. A gauche elle naît entre l'origine de la bronche apicale du lobe inférieur et le tronc ventro-paracardiaque ou plus souvent entre le tronc ventro-paracardiaque et la bronche baso-latérale.

– La bronche sub-apicale inférieure presque constante (80 % des cas), identique à droite et à gauche, naît de la bronche baso-dorsale, et donne deux rameaux, latéral et médial.

• *Le système parabronchique (Lucien)*

Ce sont des rameaux bronchiques inconstants issus des bronches segmentaires, rarement du tronc bronchique principal. On les classe en parabronches latérales et parabronches médiales en fonction de leur origine.

– Les parabronches latérales sont au nombre de cinq à droite comme à gauche : une pour le lobe supérieur, une pour le lobe moyen, trois pour le lobe inférieur.

– Les parabronches médiales appartiennent au lobe inférieur et ventilent le segment baso-médial.

Vascularisaton

Il faut distinguer parmi les vaisseaux du poumon ceux qui concourent à l'hématose : artères et veines pulmonaires et ceux qui assurent la nutrition des bronches : artères et veines bronchiques.

Les artères pulmonaires amènent aux poumons le sang veineux issu du cœur droit. Leurs branches accompagnent les bronches dans leur division jusqu'au lobule pulmonaire dont bronche et artères représentent l'axe. Leur étude clinique se fait par angiographies et prises de pression à différents niveaux jusqu'au capillaire pulmonaire. Le scanner et surtout l'IRM permettent la visualisation de leurs principaux troncs.

La portion extra parenchymateuse des artères pulmonaires est étudiée au chapitre 10.

Les vaisseaux pulmonaires (fig. 14-9)

Les artères pulmonaires

Les artères pulmonaires donnent naissance à des collatérales, généralement satellites des bronches, à quel-

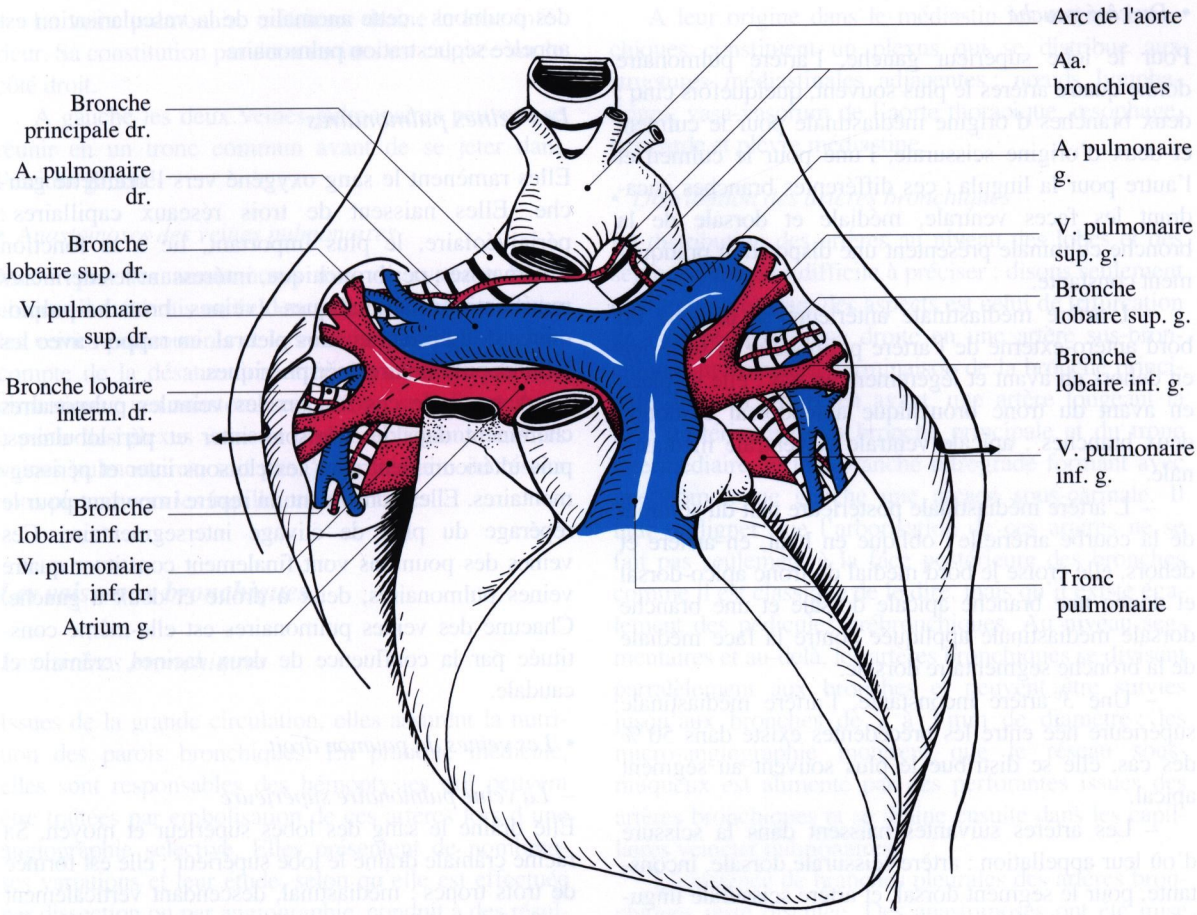

Fig. 14-9. Les racines du poumon

ques exceptions près : artères segmentaires, nées directement du tronc artériel, artères multiples pour une bronche, variations de distribution.

• *Du côté droit*

Pour le lobe supérieur droit il existe en général deux artères :

– L'artère médiastinale du lobe supérieur : très volumineuse, née du versant crânial de l'artère pulmonaire, très tôt dans le médiastin, en arrière de la veine cave supérieure et en avant du tronc bronchique intermédiaire, elle se dirige obliquement en haut en dehors et en arrière, en masquant l'origine de la bronche lobaire supérieure. Elle donne une branche pour chaque segment du lobe supérieur : une branche antéro-inférieure pour le segment ventral, et une branche apico-dorsale qui se subdivise ensuite en un rameau apical et un rameau dorsal pour les segments correspondants (les branches apicale et dorsale peuvent plus rarement naître isolément).

– L'artère scissurale (dite rétro-bronchique d'Hovelacque) est inconstante, mais très fréquente ; elle naît de l'artère pulmonaire au-dessous de la précédente, dans la scissure, et se distribue le plus souvent au segment dorsal, plus rarement au segment ventral.

Pour le lobe moyen, il y a le plus souvent deux artères, rarement une seule ; quoiqu'il en soit, son origine se fait à partir de l'artère pulmonaire dans la grande scissure et il existe, soit d'emblée, soit après division, une branche pour chaque segment médial et latéral du lobe moyen.

Pour le lobe inférieur, il y a une artère par bronche :

– le rameau apical du lobe inférieur naît comme la bronche correspondante très haut dans la grande scissure ;

– l'artère basale poursuit la direction de l'artère pulmonaire et donne une artère pour chaque segment de la pyramide basale.

• *Du côté gauche*

Pour le lobe supérieur gauche, l'artère pulmonaire donne quatre artères le plus souvent, quelquefois cinq ; deux branches d'origine médiastinale pour le culmen, et deux d'origine scissurale, l'une pour le culmen et l'autre pour la lingula ; ces différentes branches encadrant les faces ventrale, médiale et dorsale de la bronche culminale présentent une disposition pratiquement constante.

– L'artère médiastinale antérieure se détache du bord antéro-externe de l'artère pulmonaire et se dirige en dehors en avant et légèrement en bas ; elle se place en avant du tronc bronchique apicodorsal et donne deux branches : apicale ventrale et ventrale médiastinale.

– L'artère médiastinale postérieure naît du sommet de la courbe artérielle ; oblique en haut, en arrière et dehors, elle croise le bord médial du tronc apico-dorsal et donne une branche apicale dorsale et une branche dorsale médiastinale appliquée contre la face médiale de la bronche segmentaire dorsale.

– Une 3e artère inconstante, l'artère médiastinale supérieure née entre les précédentes existe dans 50 % des cas, elle se distribue le plus souvent au segment apical.

– Les artères suivantes naissent dans la scissure d'où leur appellation : artère scissurale dorsale, inconstante, pour le segment dorsal, et artère scissurale lingulaire, née de la face ventrale du tronc artériel ; elle se dirige oblique en bas, en avant et en dehors, puis se divise en rameaux lingulaires supérieur et inférieur. Cette artère peut naître plus haut d'un tronc commun avec l'artère médiastinale antérieure où plus bas avec l'artère ventro-paracardiaque.

Pour le lobe inférieur gauche, les artères sont superposables à celles du lobe inférieur droit.

• *Variations*

Les variations des branches gauches de l'artère pulmonaire sont donc peu nombreuses. sauf pour le lobe supérieur pour lequel comme nous l'avons vu, on peut trouver de 3 à 7 artères.

Leur reconnaissance lors des exérèses pulmonaires est nécessaire pour ne pas dévasculariser un lobe ou un segment laissé en place (il s'agit là d'une notion théorique puisqu'en pratique ce geste n'a aucune conséquence alors que la ligature de la branche de drainage veineux d'un volume pulmonaire laissé en place entraîne un infarctus veineux).

Certains territoires des lobes inférieurs peuvent recevoir des artères systémiques issues directement de l'aorte et cheminant dans les ligaments triangulaires des poumons ; cette anomalie de la vascularisation est appelée séquestration pulmonaire.

Les veines pulmonaires

Elles ramènent le sang oxygéné vers l'oreillette gauche. Elles naissent de trois réseaux capillaires : périalvéolaire, le plus important, lié à la fonction d'hématose ; péribronchique, intéressant les dernières ramifications bronchiques (veines broncho-pulmonaires de Lefort) ; et sous pleural, en rapport avec les lobules pulmonaires périphériques.

A partir de ces réseaux les veinules pulmonaires cheminent dans les cloisons inter et péri-lobulaires, puis ultérieurement dans les cloisons inter et péri-segmentaires. Elles constituent un repère important pour le repérage du plan de clivage intersegmentaire. Ces veines des poumons vont finalement constituer quatre veines pulmonaires, deux à droite et deux à gauche. Chacune des veines pulmonaires est elle-même constituée par la confluence de deux racines, crâniale et caudale.

• *Les veines du poumon droit*

– *La veine pulmonaire supérieure*

Elle draine le sang des lobes supérieur et moyen. Sa racine crâniale draine le lobe supérieur ; elle est formée de trois troncs : médiastinal, descendant verticalement sur la face médiastinale du lobe supérieur ; interlobaire antérieur, situé dans la scissure horizontale entre segment ventral du lobe supérieur et lobe moyen ; et tronc scissural supérieur situé dans la scissure oblique entre segment dorsal et apical du lobe inférieur.

La racine caudale draine le lobe moyen ; elle est située dans la scissure horizontale.

– *La veine pulmonaire inférieure*

Elle draine le lobe inférieur ; elle est formée d'une racine crâniale, le tronc inter-apico-basal entre segment apical du lobe supérieur et pyramide basale et d'une racine caudale issue de la pyramide basale.

• *Les veines du poumon gauche*

Les veines du poumon gauche sont superposables à celles du poumon droit.

La veine pulmonaire supérieure draine le lobe supérieur. Sa racine crâniale est formée de trois troncs : un tronc réunissant la veine de l'arête du segment apical, la veine inter-apico-dorsale et la veine inter-dorso-ventrale, un tronc médiastinal, et un tronc inter-culmino-lingulaire.

Sa racine caudale est constituée par le tronc veineux lingulaire.

La veine pulmonaire inférieure draine le lobe inférieur. Sa constitution par deux racines est calquée sur le côté droit.

A gauche les deux veines pulmonaires peuvent se réunir en un tronc commun avant de se jeter dans l'atrium gauche.

• *Anastomoses des veines pulmonaires*

Mis à part les anastomoses avec le système bronchique, il a été mis en évidence des anastomoses entre les veines pulmonaires et le système porte qui rendent compte de la désaturation artérielle observée chez le cirrhotique ; ces anastomoses se font, soit directement à partir des plexus veineux péri-œsophagiens vers les veines pulmonaires, soit par l'intermédiaire du réseau sous pleural vers les capillaires alvéolaires.

Les vaisseaux bronchiques

Les artères bronchiques

Issues de la grande circulation, elles assurent la nutrition des parois bronchiques. En pratique médicale, elles sont responsables des hémoptysies qui peuvent être traitées par embolisation de ces artères lors d'une angiographie selective. Elles présentent de nombreuses variations et leur étude, selon qu'elle est effectuée par dissection ou par angiographie, conduit à des résultats quelque peu discordants. Un intérêt nouveau pour la connaissance de ces artères vient des transplantations pulmonaires dont la suture bronchique reste le point faible.

• *Du côté droit*

L'arbre bronchique droit est vascularisé dans 76 à 95 % des cas par une artère issue du tronc artériel intercosto-bronchique droit, dont l'origine aortique se fait le plus souvent en face de T5 ou du disque sous-jacent à cette vertèbre. Cette artère irrigue aussi la trachée basse et la carina dans plus de 80 % des cas ainsi qu'une partie de l'arbre bronchique gauche. Dans 15 à 30 % des cas il y a une artère bronchique isolée irriguant la bronche droite.

Un tronc commun pour les deux arbres bronchiques est présent dans 25 à 60 % des cas.

• *Du côté gauche*

L'arbre bonchique gauche reçoit plusieurs artères plus fines et moins systématisées qu'à droite, en moyenne 1,2 à 1,4 par sujet ; leur origine aortique est située une vertèbre plus bas que celle des artères bronchiques droites (T6).

A leur origine dans le médiastin les artères bronchiques constituent un plexus qui se distribue aux structures médiastinales adjacentes : nœuds lymphatiques, vasa-vasorum de l'aorte thoracique, œsophage, péricarde et plèvre médiastine.

• *Distribution des artères bronchiques*

La distribution des artères au niveau des lobes et des segments est plus difficile à préciser ; disons seulement que le plus constant des aspects est celui de trifurcation de l'artère bronchique droite en une artère sus-bronchique surcroisant la terminaison de la bronche principale droite d'arrière en avant, une artère longeant la face postérieure de la bronche principale et du tronc intermédiaire, et une branche rétrograde formant avec une homologue gauche une arcade sous-carinale. Il faut souligner que l'arborisation de ces artères ne se fait pas seulement à la face postérieure des bronches comme il est classique de le dire, mais qu'il existe également des pédicules prébronchiques. Au niveau segmentaires et au-delà, les artères bronchiques se divisent parralèlement aux bronches et peuvent être suivies jusqu'aux bronches de 2 à 3 mm de diamètre ; les micro-angiographie montrent que le réseau sous-muqueux est alimenté par des perforantes issues des artères bronchiques et se draine ensuite dans les capillaires veineux pulmonaires.

L'existence de branches pleurales des artères bronchiques reste discutée. Des anastomoses ont été mise en évidence entre les artères bronchiques et d'autres vaisseaux : anastomoses précapillaires avec les branches distales des artères pulmonaires, avec les artères coronaires aussi bien chez des sujets normaux qu'athéromateux.

Les veines bronchiques

Issues d'un plexus muqueux et d'un plexus sous muqueux, les veines bronchiques se drainent soit dans les veines pulmonaires pour les réseaux qui entourent les bronches de petit calibre (environ 1 à 2 mm de diamètre), soit dans les veines bronchiques pour les réseaux entourant les bronches de gros et moyen calibres.

Les veines bronchiques se jettent à droite dans la crosse de la veine azygos, plus rarement dans la veine cave supérieure ou dans les veines intercostales supérieures droites ; à gauche elles se jettent dans la veine hémi-azygos accessoire (v. hémi-azygos supérieure).

Entre le système veineux des parois bronchiques et le système de l'artère pulmonaire existent des anastomoses artério-veineuses par l'intermédiaire de segments d'arrêt ; ceci explique la possibilité de shunts entre les deux lits vasculaires.

Les lymphatiques [M Riquet]
(voir aussi chap. 12)

Selon Caplan [1990], le médiastin peut être divisé en quatre quadrants centrés par l'axe trachéo-bronchique : les nœuds lymphatiques intéressés par les drainages lymphatiques des poumons constituent onze groupes formant autant de voies de passage de la lymphe, communément appelées chaînes. Dans le quadrant supérieur droit se trouve deux chaînes fréquemment concernées : la chaîne pré- ou para-trachéale droite et la chaîne trachéo-œsophagienne, et deux chaînes moins souvent intéressées : la chaîne phrénique supérieure droite et la chaîne de la crosse de la veine azygos. Dans le quadrant supérieur gauche se trouvent deux chaînes fréquemment injectées : la chaîne pré-aorto-carotidienne et la chaîne bronchique supérieure gauche, et deux chaînes plus rarement concernées : la chaîne phrénique supérieure gauche et la chaîne de l'arc de l'aorte. Au niveau des quadrants inférieurs droit et gauche se trouve l'important groupe des nœuds lymphatiques de la bifurcation ou inter-trachéo-bronchique et, de part et d'autre de l'axe trachéo-œsophagien, les nœuds lymphatiques juxta-œsophagiens et des ligaments pulmonaires.

La taille et le nombre des nœuds lymphatiques constituant ces chaînes varient non seulement en fonction de leur siège dans les chaînes elles-mêmes, mais aussi d'un individu à l'autre.

A partir de ces chaînes, la lymphe se déverse dans les confluents veineux de la base du cou et peut également rejoindre la grande circulation par l'intermédiaire d'anastomoses avec le conduit thoracique dans le médiastin.

La lymphe issue des segments pulmonaires transite par les nœuds lymphatiques des segments du lobe, du hile avant d'atteindre les nœuds lymphatiques du médiastin, puis ceux au stade ultime les nœuds lymphatiques situés aux confins du médiastin et considérés comme N3 en carcinologie. Ce schéma n'est pas la règle : dans moins de 5 % des cas, la lymphe peut se drainer sans aucun relais nodal, soit dans les creux sus claviculaires, soit dans le conduit thoracique au médiastin. Plus fréquemment (dans 20 à 35 % des cas selon le segment considéré), la lymphe se rend directement aux nœuds lymphatiques du médiastin sans relais nodal intrapulmonaire. Enfin, il est des cas où seuls les nœuds lymphatiques périlobaires semblent concernés. Dans ces cas, ce ne sont pas forcément les nœuds lymphatiques du lobe drainé au médiastin, mais parfois ceux d'un autre lobe pulmonaire. Ces drainages directs, confirmés par la carcinologie, justifient et imposent à eux seuls la nécessité de curages systématiques des nœuds lymphatiques du médiastin. Il est important également de faire des curages au niveau de la bronche du lobe restant en cas de lobectomie pour ne pas méconnaître des nœuds lymphatiques tumoraux au niveau du lobe restant.

En fonction du territoire drainé, la lymphe, qu'elle ait ou non transité par des nœuds lymphatiques intrapulmonaires, atteint une première chaîne des nœuds lymphatiques du médiastin. Au hasard de ces drainages, la chaîne peut être unique ou double, plus rarement trois chaînes peuvent être injectées en même temps.

A partir de ce premier relais nodal, la lymphe poursuit sa progression vers la grande circulation, c'est-à-dire vers les confluents veineux jugulo-subclaviers ou par l'intermédiaire du conduit thoracique dans le médiastin. En fonction du groupe nodal atteint en premier relais, cette grande circulation peut être atteinte tout de suite, ou parfois un autre groupe nodal du médiastin, voire deux, peuvent être successivement concernés et les passages dans les sites nodaux controlatéraux sont alors fréquents.

Innervation

Elle provient de deux sources : les nerfs vagues et les troncs sympathiques thoraciques (voir chap. 40).

Le contingent vagal para-sympathique se détache des nerfs vagues entre l'origine des nerfs laryngés récurrents en haut et le niveau des veines pulmonaires inférieures en bas. Ces nerfs sont en situation crâniale et dorsale par rapport à l'axe bronchique.

Le contingent sympathique naît du ganglion cervical inférieur, des deuxième, troisième et quatrième ganglions thoraciques, et des nerfs cardiaques ; ce sont des nerfs splanchniques médiastinaux. Ces nerfs se disposent surtout en avant de l'axe aérien.

En fait ces éléments nerveux s'associent en plexus situés à la face antérieure et à la face postérieure des bronches en suivant leur division ; ils sont contenus dans l'épaisseur de la péri-bronche. Ils apportent une innervation motrice aux muscles lisses des bronches, vasomotrice aux vaisseaux bronchiques et pulmonaires, et sensitive à la muqueuse bronchique.

Etude synthétique de la racine du poumon (pédicule pulmonaire) (figs. 14-3 et 14-9)

Chaque racine du poumon regroupe les éléments broncho-vasculaires se rendant au poumon ou issus du pou-

mon et entourés par la plèvre tendue entre médiastin et hile pulmonaire.

La racine du poumon droit

L'axe est représenté par la bronche principale droite, courte, donnant naissance à la bronche lobaire supérieure ; elle est accompagnée par les vaisseaux bronchiques : artère se ramifiant à la face postérieure de la bronche, veine avec un plan prébronchique et un plan rétrobronchique, nerfs disposés en un plexus antérieur et un plexus postérieur.

L'artère pulmonaire droite la croise en avant horizontalement, en aval de l'origine de la bronche lobaire supérieure ; elle se divise en branche médiastinale pour le lobe supérieur qui continue la direction de l'artère, tandis que l'artère pulmonaire s'incurve vers le bas.

En avant et au-dessous de l'origine de l'artère médiastinale convergent les trois troncs donnant naissance à la racine crâniale, oblique en bas, en dedans, et en arrière, de la veine pulmonaire supérieure.

La racine caudale, légèrement ascendante est située au-dessous des éléments précédents ; elle se dirige vers la racine crâniale pour donner naissance à la veine pulmonaire supérieure.

La veine pulmonaire inférieure presque horizontale, est l'élément le plus postérieur et inférieur de la racine du poumon.

Les lymphatiques présentent plusieurs groupes de nœuds lymphatiques :

– antérieurs : préveineux, préartériels et prébronchiques,
– postérieurs : rétrobronchiques,
– inférieurs : sous bronchiques.

Ils se drainent essentiellement dans les chaînes médiastinale antérieure, latéro-trachéale, trachéo-bronchique inférieure, et accessoirement dans les chaînes médiastinale postérieure et du ligament pulmonaire.

Ainsi l'abord antérieur du pédicule pulmonaire amène sur la veine pulmonaire supérieure et l'artère pulmonaire ; la bronche est disséquée en ouvrant la plèvre en arrière du pédicule ; enfin l'abord de la veine pulmonaire inférieure nécessite la section du ligament pulmonaire (lt. triangulaire).

Les pédicules lobaires droits (fig. 14-2a)

Les pédicules lobaires sont constitués au niveau du hile pulmonaire sauf pour le pédicule moyen seulement accessible au croisement des scissures.

Pédicule lobaire supérieur : il comporte d'avant en arrière : le plan veineux fourni par la racine supérieure de la veine pulmonaire supérieure, le plan artériel représenté par l'artère médiastinale du lobe supérieur et le plan bronchique.

Pédicule lobaire moyen : après ouverture de la plèvre au croisement des scissures, on trouve d'avant en arrière, le plan veineux représenté par la racine inférieure de la veine pulmonaire supérieure, la bronche, le plan artériel.

Pédicule lobaire inférieur : la bronche est entourée en avant par le plan artériel et en arrière par le plan veineux ; en fait les éléments sont plus souvent intriqués.

La racine du poumon gauche (fig. 14-9)

La bronche principale est l'élément dorsal, elle donne naissance plus latéralement à la bronche lobaire supérieure. L'artère bronchique supérieure surcroise la bronche et devient antérieure, l'artère bronchique inférieure reste à la face postérieure de la bronche.

Les veines bronchiques se disposent de même qu'à droite, ainsi que les nerfs.

Les lymphatiques se drainent comme à droite dans les chaînes médiastinale antérieure, latéro-trachéale gauche et trachéo-bronchique inférieure. Il existe comme à droite un drainage médiastinal postérieur et du ligament pulmonaire.

L'artère pulmonaire se dirige en arrière en haut et à gauche, l'arc aortique passant en avant puis au-dessus d'elle.

Les troncs constituant la racine supérieure de la veine pulmonaire supérieure, et la racine elle-même, obliques en bas, en dedans et en arrière, sont situés au-dessus et à gauche de l'artère et de la bronche et rejoignent la racine inférieure de la veine pulmonaire supérieure.

Cette racine inférieure presqu'horizontale reste au-dessous de la racine supérieure.

La veine pulmonaire inférieure et ses deux racines gagnent horizontalement l'atrium gauche après un trajet horizontal sous-jacent et postérieur par rapport aux autres éléments du pédicule.

A gauche, l'abord chirurgical antérieur du pédicule pulmonaire conduit également sur les éléments artério-veineux pulmonaires mais la veine est située nettement au-dessous de l'artère pulmonaire ; les autres rapports sont les mêmes qu'à droite.

Les pédicules lobaires gauches (fig. 14-2b)

Ils sont plus variables qu'à droite.

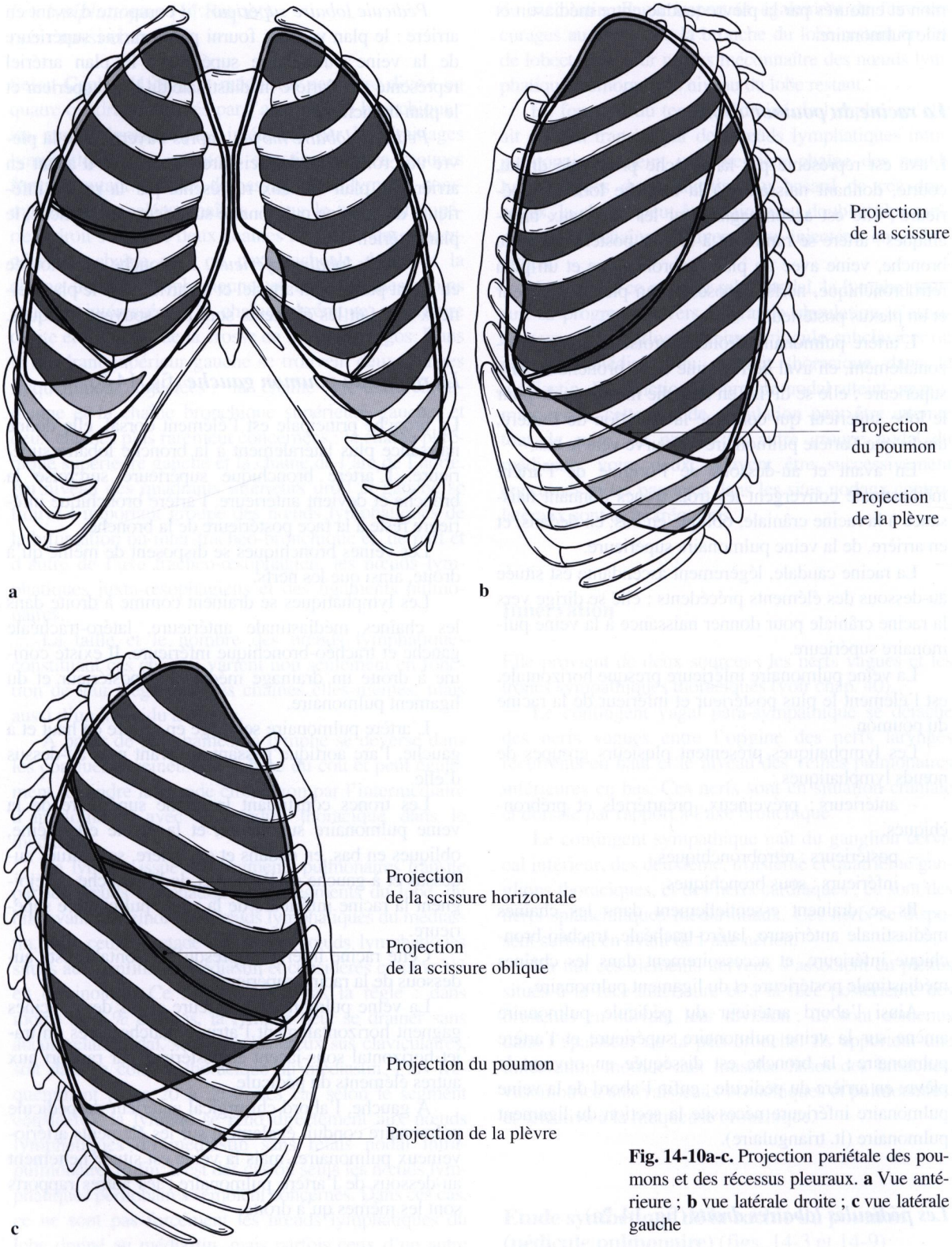

Fig. 14-10a-c. Projection pariétale des poumons et des récessus pleuraux. **a** Vue antérieure ; **b** vue latérale droite ; **c** vue latérale gauche

Pédicule lobaire supérieur : il comporte d'avant en arrière : le plan veineux et le plan bronchique compris entre deux plans artériels.

Pédicule lobaire inférieur : il présente d'avant en arrière, un plan artériel, un plan bronchique et un plan veineux intriqués comme à droite. Il est accessible après ouverture de la plèvre, au fond de la scissure.

Les plèvres (figs. 14-3, 14-5 et 14-10)

Les plèvres sont des membranes séreuses qui enveloppent les poumons droit et gauche séparément. Elles sont constituées de deux feuillets :

– feuillet viscéral, qui tapisse le poumon, et se continue au niveau du hile et du ligament pulmonaire avec le feuillet pariétal ;

– feuillet pariétal, qui tapisse la face profonde de la cavité thoracique.

Entre ces deux feuillets, maintenus au contact l'un de l'autre par des pressions négatives, se trouve la cavité pleurale, cavité virtuelle qui ne contient qu'un mince film liquidien facilitant leur glissement.

La plèvre viscérale

Mince, transparente, elle revêt le poumon dont elle ne peut être séparée et lui donne son aspect lisse et brillant. Elle pénètre au fond des scissures.

La plèvre pariétale

Elle tapisse la face profonde de la cavité thoracique à laquelle elle est unie par une couche celluleuse plus ou moins épaisse, le fascia endothoracique.

Suivant les régions, on distingue :

La plèvre costale

Elle est plaquée contre les côtes et les espaces correspondants auxquels elle adhère plus au moins. Elle se réfléchit en avant en regard du sternum, en arrière au niveau de gouttières paravertébrales, en bas sur le diaphragme, en haut au niveau du dome pleural.

La plèvre diaphragmatique

Elle recouvre les coupoles auxquelles elle adhère également fortement.

La plèvre médiastinale

Mince, transparente, elle recouvre les organes médiastinaux ; on peut la subdiviser en trois étages :

– au-dessus du hile du poumon elle s'étend sans interruption du sternum à la colonne vertébrale ;

– au niveau du hile elle se réfléchit autour des pédicules pulmonaires qu'elle engaine et rejoint ainsi la plèvre viscérale ;

– au-dessous du hile elle se réfléchit suivant une ligne sensiblement verticale déterminant deux lames à double feuillet appelées ligaments pulmonaires (lts. triangulaires).

Les récessus pleuraux (fig. 14-10)

Ces différents segments pleuraux se continuent l'un avec l'autre en formant cinq récessus (culs-de-sac) pleuraux :

Costo-médiastinal ventral, rétrosternal

Il s'étend de la première articulation sterno-costale au septième cartilage costal. Il contient le bord antérieur du poumon sauf en bas.

Costo-médiastinal dorsal

Arrondi il se moule sur la gouttière para-vertébrale depuis la première côte jusqu'au onzième espace intercostal.

Costo-diaphragmatique ou récessus inférieur

Il s'ouvre lors de l'inspiration, se ferme à l'expiration. Il est oblique en bas et en arrière, et sinueux jusqu'à la douzième côte qu'il dépasse en bas.

Médiastino-diaphragmatique, large

Il s'étend sagittalement du sternum à la onzième côte.

Supérieur ou dôme

Il représente l'union des différentes portions de la plèvre pariétale au-dessus de l'orifice supérieur du thorax limité par la première côte. Il est donc extra-thoracique et occupe la base du cou où il est particulièrement vulnérable.

Lignes de réflexion des plèvres et ligaments pulmonaires

Le feuillet pariétal et le feuillet viscéral de la plèvre se continuent l'un par l'autre en regard de la racine du poumon qu'ils engainent en avant, en arrière et au-dessus ; au-dessous de la racine du poumon cette réflexion donne naissance aux ligaments pulmonaires (lts. triangulaires) (fig. 15-1a).

Ces ligaments sont constitués des deux feuillets pleuraux accolés deux à deux, constituant une cloison frontale tendue du médiastin à la face médiale du poumon ; on a pu les comparer a un drap de lit étendu sur un fil représenté par la racine du poumon.

Chaque ligament présente donc un bord supérieur en regard du bord inférieur de la racine du poumon, un bord inférieur ou les deux feuillets se réfléchissent sur le diaphragme ou au-dessus de lui, un bord latéral en regard de la face médiastinale du lobe inférieur, et un bord médial, médiastinal en rapport, à droite avec le bord droit de l'œsophage, et à gauche avec le péricarde et l'aorte thoracique. Les feuillets postérieurs du ligament pulmonaire envoient des prolongements vers la ligne médiane : recessus inter-aortico-œsophagien à gauche, inter-azygo-œsophagien à droite, réunis par le ligament interpleural (fig. 15-3).

A l'intérieur du ligament pulmonaire cheminent quelques artérioles issues des artères bronchiques ou œsophagiennes, des veinules et des lymphatiques.

Moyens de fixité de la plèvre

Ils sont assurés par le fascia endothoracique au niveau de la plèvre costo-diaphragmatique, et les ligaments suspenseurs de la plèvre au niveau du dôme pleural.

Le fascia endothoracique, ou fascia sous-pleural, est une couche de tissu celluleux peu vasculaire, plus ou moins épaisse et dense en fonction de la zone considérée (épais en regard de la plèvre costale et du dôme pleural, presque inexistante en regard de la plèvre diaphragmatique) ; c'est un plan de clivage utilisé chirurgicalement ou autrefois lors de la création d'un pneumothorax thérapeutique extrapleural.

Les ligaments suspenseurs du dôme pleural correspondent à des formations fibreuses et musculaires :

– *bandelette vertébro-pleurale*, tendue de l'aponévrose pré-vertébrale des dernières vertèbres cervicales au versant antéro-médial du dôme pleural ;

– *ligament transverso-pleural*, unissant le tubercule carotidien de la sixième vertèbre cervicale (tub. de Chassaignac) au versant antéro-latéral du dôme pleural ;

– *ligament costo-pleural*, entre le col de la première côte et la plèvre ;

– *muscle scalène antérieur*, né du processus transverse de C7 et se terminant sur la première côte.

Vascularisation – innervation de la plèvre

Plèvre viscérale

La plèvre viscérale est vascularisée par des rameaux des artères bronchiques ; le drainage veineux est tributaire des veines pulmonaires, réalisant un shunt droit-gauche. Les lymphatiques et les nerfs sont ceux du poumon.

Plèvre pariétale

La plèvre pariétale reçoit les vaisseaux artériels, veineux et lymphatiques et les nerfs de voisinage : artères thoraciques internes, intercostales, les veines correspondantes se drainant dans la veine cave inférieure et les rameaux nerveux proviennent des nerfs intercostaux, des nerfs phréniques et des troncs sympathiques.

Anatomie topographique de la plèvre et des poumons

Rapports pariétaux

Topographie thoraco-pleurale

• *Récessus costo-médiastinal ventral* (fig. 14-10a)

Le récessus costo-médiastinal ventral se projette suivant une ligne arciforme à concavité latérale présentant trois segments :

– le premier est oblique en bas et en dedans depuis le milieu de l'articulation sterno claviculaire jusqu'au niveau du deuxième cartilage costal, tout près de la ligne médiane ;

– le deuxième est vertical, suivant la ligne médiosternale du deuxième au quatrième cartilage costal, si bien que les recessus droits et gauches sont au contact et peuvent parfois se recouvrir ; ceci explique qu'ils puissent être ouverts lors d'une sternotomie médiane ;

– le troisième se dirige obliquement en bas et en dehors pour atteindre le sixième cartilage costal au niveau de son extrémité sternale à droite, à 3 cm en dehors de la ligne médiane à gauche.

• *Récessus costo-diaphragmatique* (fig. 14-10b, c)

Le récessus costo-diaphragmatique (cul-de-sac inférieur de la plèvre), en continuité avec le précédent, se projette également suivant une ligne arciforme à concavité médiale depuis l'extrémité sternale du sixième cartilage costal en avant, jusqu'au col de la douzième côte en arrière ; trois segments peuvent aussi être décrits :

– le premier est antérieur, oblique en bas et en dehors, croisant le septième espace intercostal sur la ligne mamelonnaire, et atteignant la dixième côte sur la ligne axillaire moyenne ;

– le deuxième, latéral est presque horizontal, croisant la onzième côte à 12 cm de la ligne médiane postérieure ;

– le troisième est postérieur, légèrement ascendant, croisant la douzième côte à 6 cm de la ligne médiane si elle est longue, restant au-dessous d'elle si elle est courte.

• *Récessus costo-médiastinal dorsal*

Le récessus médiastinal dorsal poursuit verticalement dans le sens caudo-crânial le recessus précédent depuis le col de la douzième côte jusqu'à celui de la première côte.

Topographie thoraco-pulmonaire (fig. 14-3)

• *Bord antérieur du poumon*

Le bord antérieur du poumon suit le fond du recessus costo-médiastinal ventral à droite ; à gauche il s'écarte de lui, croise le cinquième cartilage à 2 ou 3 cm de la ligne médiane, dessinant ainsi l'échancrure cardiaque.

• *Bord inférieur du poumon*

Le bord inférieur du poumon reste à environ un espace intercostal au-dessus du récessus costo-diaphragmatique ; sa projection, pratiquement horizontale, répond au sixième espace sur la ligne mamelonnaire, au septième espace sur la ligne axillaire moyenne, au neuvième espace sur la ligne scapulaire, et, à son extrémité postérieure, au bord inférieur du col de la onzième côte c'est-à-dire au niveau du sommet du processus épineux de la dixième vertèbre dorsale.

Il existe donc entre le bord inférieur du poumon et le fond du cul-de-sac pleural un espace ou les deux feuillets pleuraux sont en contact : c'est la zone muette de la plèvre.

• *Bord postérieur du poumon*

Le bord postérieur du poumon suit le récessus costo-médiastinal postérieur.

• *Projection des scissures*

La scissure oblique gauche se projette suivant une ligne oblique en bas et en avant, depuis le niveau de la quatrième côte jusqu'à la sixième articulation chondro-costale.

La scissure oblique droite commence en arrière et en haut en regard du quatrième espace intercostal et se termine au même niveau qu'à gauche.

Les scissures obliques croisent le cinquième espace intercostal sur la ligne axillaire.

La scissure horizontale se détache de la scissure oblique droite dans le quatrième espace intercostal sous la scapula et suit le bord de la quatrième côte jusqu'à son articulation sternale.

• *Face inférieure, diaphragmatique*

Par l'intermédiaire du diaphragme auquel adhère la plèvre diaphragmatique, la face inférieure des poumons répond à l'étage sus-mésocolique de l'abdomen.

A droite, les lobes inférieur et moyen sont en rapport avec la face supérieure du foie par l'intermédiaire de l'espace sous-phrénique et, plus en arrière, le récessus costo-diaphragmatique est en rapport avec le pôle supérieur du rein droit et la glande surrénale.

A gauche, et d'avant en arrière, le lobe inférieur et la lingula répondent au lobe gauche du foie au fundus gastrique, et en dehors, au pôle supérieur de la rate ; comme à droite, le recessus pleural est au niveau du pôle supérieur du rein gauche et de la glande surrénale.

• *Face médiale, médiastinale*

La face médiale des poumons, concave d'avant en arrière, presque plane de haut en bas, présente le hile du poumon circonscrit par la ligne de réflexion pleurale qui se prolonge en bas par le ligament pulmonaire.

D'une manière générale la racine du poumon (pédicule pulmonaire) est encadrée à droite comme à gauche par des éléments nerveux, nerf phrénique en avant, nerf vague en arrière, et des éléments vasculaires : à droite ces éléments sont veineux, à gauche artériels.

– *A droite* (fig. 11-1)

Dans le médiastin antérieur, le lobe supérieur et le lobe moyen entrent en rapport avec : la veine brachio-céphalique droite et la veine cave supérieure qui pénètre dans le péricarde et se termine dans l'atrium droit ; le nerf phrénique, accompagné des vaisseaux phréniques supérieurs, est situé sur sa face latérale et se poursuit sur le péricarde.

Dans le médiastin moyen, au-dessus du hile, cette face médiastinale répond à la face latérale droite de la trachée avec le nerf vague droit gagnant la face postérieure de la bronche principale droite ; au-dessus de la

racine du poumon, la crosse de la veine azygos avec le lymphonœud de la crosse de l'azygos, élément inférieur de la chaîne lymphatique latéro-trachéale droite.

Dans le médiastin postérieur, se trouve l'œsophage avec le nerf vague droit qui a rejoint sa face postérieure ; la veine azygos recevant les veines intercostales monte plus en arrière sur le flanc de la colonne vertébrale et, plus en arrière, en regard des têtes costales, le tronc sympathique latéro-vértébral est le rapport le plus postérieur.

– *A gauche* (fig. 15-1a)

Dans le médiastin antérieur, le ventricule gauche contenu dans le sac péricardique déprime fortement la lingula et la partie antérieure du lobe inférieur. Il est surmonté par l'aorte ascendante qui laisse aussi une profonde empreinte en avant et au-dessus du hile. Le pédicule phrénique descend obliquement vers l'avant appliqué sur le péricarde.

Dans le médiastin moyen, se trouve l'arc de l'aorte qui enjambe la racine du poumon ; la trachée est plus à distance. Le nerf vague, oblique en bas et en arrière, croise le nerf phrénique dans l'aire du quadrilatère de Bourgery ; il donne le nerf laryngé récurrent et rejoint la face postérieure de la bronche principale gauche.

Dans le médiastin postérieur, l'œsophage est au contact de la face postérieure de la bronche principale, le nerf vague se place à sa face antérieure.

L'aorte descendante et l'artère subclavière en haut laissent une large empreinte sur la face médiale du poumon ; le conduit thoracique, rétro-œsophagien puis rétro-subclavier est à distance, de même que le tronc sympathique latéro-vertébral.

• *Rapports supérieurs*

Ce sont les rapports de l'apex pulmonaire revêtu du dôme pleural.

Le sommet du poumon affleure l'extrémité postérieure de la première côte en arrière, mais reste découvert sur 3 à 5 cm en avant étant donnée l'obliquité de cette côte.

Nous décrirons les rapports du versant antérieur et du versant postérieur du dôme pleural.

– *Versant antérieur du dôme pleural*

Sur le versant antérieur, très oblique en bas, en avant et en dehors, se trouvent l'artère subclavière et en avant la veine subclavière séparés par l'insertion sur la première côte du muscle scalène antérieur. De dehors en dedans le nerf phrénique, l'anse du sympathique, le nerf vague qui donne du coté droit le nerf laryngé récurrent, s'insinuent entre artère et veine. Le conduit thoracique à gauche, la grande veine lymphatique à droite se jettent dans les confluents veineux jugulo-subclaviers correspondants.

– *Versant postérieur du dôme pleural*

Le versant postérieur du dôme pleural en avant, l'extrémité postérieure de la première côte en arrière, les ligaments pleuraux en dehors limitent la fossette sus et rétro-pleurale (Sébileau). Cette fossette contient le ganglion cervico-thoracique (stellaire), les racines nerveuses C8 et D1, les branches du tronc artériel costo-cervical ; son couvercle est représenté par l'artère vertébrale.

– *Versant médial du dôme pleural*

En dedans du dôme pleural se trouvent les éléments qui font issu ou pénètrent dans le médiastin : la trachée et l'œsophage, les veines brachio-céphaliques droite et gauche, le tronc brachio-céphalique artériel droit, les artères carotide commune et subclavière gauche, le conduit thoracique rétro-subclavier.

– *Versant latéral du dôme pleural*

En dehors du dôme pleural, les muscles scalènes antérieur et moyen se terminent sur la première côte.

Bibliographie

Baer GA, Terho M, Tiensuu T (1987) Morphologic study of the adult trachea at the 7th and 12th ring. A study on specimens from 205 autopsies. Surg Radiol Anat 9 : 169-172

Caplan I (1990) Anatomical review of the lymph nodes of the human mediastinum. Surg Radiol Anat 12 : 9-18

Cordier GP, Cabrol C (1952) Les pédicules segmentaires du poumon. Tome I et II. L'Expansion Scientifique Française, Paris

Delaunay M, Amar A, Elisabeth L (1982) Anévrismes artério-veineux pulmonaires. Bordeaux Méd 15 : 525-528

Dubrez J, Clerc F, Drouillard J, Couraud L (1992) Bases anatomiques de la revascularisation artérielle bronchique dans les transplantations bi-pulmonaires. Ann Chir : Chir Thorac Cardio-Vasc 46 : 97-104

Harris P, Heath D (1977) The human pulmonary circulation. 2nd ed, Churchill Livingstone, London, pp 441-450

Riquet M, Dupont P, Hidden G, Debesse B (1990) Lymphatic drainage of the middle lobe of the adult lung. Surg Radiol Anat 12 : 231-233

Riquet M, Dupont P, Brière J, Weber S, Hidden G, Debesse B (1991) Anastomoses entre artères bronchiques et coronaires : incidence de l'athérome. Surg Radiol Anat : 28-29

Riquet M, Dupont P, Hidden G, Debesse B (1991) Mediastinal lymphatic pathways of the azygos and aortic arches : injection based on segments of the adult lung. Surg Radiol Anat 13 : 149-154

Rouvière H (1932) Anatomie des lymphatiques de l'homme. Masson, Paris, pp 190-197

Sarrazin R, Dyon JF (1974) Les lymphatiques du poumon. Bull Assist Anat 58 : 1043-1059

Chapitre 15

Le médiastin – L'œsophage thoracique

JP Francke

Le médiastin, (littéralement "qui est au milieu"), est l'espace médian de la cavité thoracique interposé entre les deux loges pleuro-pulmonaires. Il est limité en avant par la face postérieure du plastron sterno-chondro-costal et en arrière par la saillie des corps vertébraux thoraciques et les gouttières costo-vertébrales. Il communique en haut avec la base du cou et les régions sus-claviculaires. Cette région frontière correspond au plan de la première côte, oblique en bas et en avant, faisant un angle de 45° avec un plan transversal : elle porte le nom de vestibule cervico-médiastinal. Le diaphragme le sépare en bas de la cavité abdominale.

L'exploration de cette région profonde bénéficie des techniques nouvelles d'imagerie : scanographie et imagerie par résonance magnétique, de l'endoscopie par voie sus-sternale ou voie trans-œsophagienne et de l'échographie trans-œsophagienne.

Divisions topographiques du médiastin

Classification anatomique

Le médiastin est classiquement subdivisé en trois régions : antérieure, moyenne et postérieure, séparées par deux plans frontaux passant respectivement par la face antérieure et par la face postérieure de la trachée, des bronches et du péricarde. Cette division anatomo-radiologique est corrélée à la localisation préférentielle des tumeurs médiastinales. Dans le sens crânio-caudal, il est habituel pour les chirurgiens de distinguer un médiastin supérieur qui s'arrête à l'arc aortique, un médiastin moyen jusqu'à la partie inférieure du hile pulmonaire et un médiastin inférieur jusqu'au diaphragme.

Classification radiologique

Les radiologues préfèrent actuellement la classification anatomo-radiologique de Heitzman avec, en avant de l'aorte ascendante et de la veine cave supérieure, le vestibule médiastinal et le médiastin antérieur étendu jusqu'au diaphragme et, en arrière, les aires supra et infra-aortiques à gauche, les aires supra et infra-azygos à droite. Les hiles pulmonaires sont inclus dans le médiastin dans la classification de Heitzman.

Classification internationale

Les *Nomina Anatomica* retiennent une division en deux étages :

Le médiastin supérieur est limité en bas par un plan transversal passant par la bifurcation trachéale. Il contient de part et d'autre de la trachée : en avant et à gauche, l'arc aortique et ses branches, à droite la crosse de la veine azygos, en avant les veines brachio-céphaliques, les nerfs phréniques et le thymus, en arrière le nerf laryngé récurrent gauche, l'œsophage et le conduit thoracique.

Le médiastin inférieur est situé au-dessous du précédent, il est subdivisé dans le sens ventro-dorsal en médiastins antérieur, moyen et postérieur. Le médiastin antérieur est un espace étroit situé entre la face antérieure du péricarde et la face postérieure de la paroi thoracique. Il contient les vaisseaux thoraciques internes et les chaînes lymphatiques satellites. Le médiastin moyen est occupé par le cœur, le péricarde,

les nerfs phréniques et les vaisseaux péricardo-phréniques. Le médiastin postérieur est interposé entre la face postérieure du péricarde et la face antérieure de la colonne thoracique. Il est parcouru par l'œsophage et les nerfs vagues avec, en arrière le conduit thoracique et à gauche l'aorte thoracique. Au contact de la colonne thoracique se trouve le système veineux azygos, les pédicules intercostaux et les troncs sympathiques. Le médiastin postérieur se termine caudalement par l'espace infra-médiastinal postérieur interposé entre la partie verticale du diaphragme et la face antérieure des dernières vertèbres thoraciques.

Toutes ces régions contiennent des groupes de nœuds lymphatiques dont la connaissance est primordiale en oncologie.

Cloisonnements et espaces médiastinaux

Le médiastin est cloisonné en différents espaces qui sont utilisés pour l'exploration endoscopique : l'école Grenobloise [Sarrazin et coll., 1965, 1987] a précisé les ensembles fibreux du médiastin, essentiellement disposés en trois gaines concentriques, trachéale, viscérale et vasculaire.

La gaine trachéale

Il s'agit d'une enveloppe cellulo-élastique solidaire des angles postérieurs de la trachée alors qu'elle se laisse facilement cliver en avant. Elle se poursuit avec la gaine propre des bronches. Au niveau de la bifurcation trachéale elle entoure le carrefour lymphatique principal du médiastin constitué par le groupe des nœuds lymphatiques trachéo-bronchiques inférieurs qui surplombent le toit de l'atrium gauche.

La gaine viscérale

Entourant la trachée et l'œsophage, elle est en continuité avec la gaine cervicale. Dans l'angle trachéo-œsophagien gauche elle contient le nerf laryngé récurrent gauche et les nœuds lymphatiques récurrentiels et juxta-œsophagiens. Elle loge également les nœuds trachéaux de la chaîne para-trachéale droite. Elle se continue sur le seul œsophage au-dessous de la bifurcation trachéale.

La gaine vasculaire

Cette gaine circonscrit les principaux axes artériels et veineux du médiastin et se confond avec leur adventice. Elle est confondue en avant, au niveau de la veine brachio-céphalique gauche, avec la lame thyro-péricardique qui forme la limite postérieure de la loge thymique. Entre la gaine viscérale et la gaine vasculaire descendent les nerfs vagues qui se dirigent vers le médiastin postérieur et l'œsophage. L'espace ainsi limité contient également les nœuds lymphatiques trachéo-bronchiques supérieurs situés dans l'angle de la trachée et des bronches principales notamment, à droite, le nœud lymphatique de la crosse de la veine azygos situé à la partie basse de la loge de Baréty et point de départ de la chaîne para-trachéale droite.

En arrière de l'axe viscéral s'individualise l'espace rétro-viscéral, rétro-œsophagien et pré-vertébral en continuité vers le haut avec l'espace rétro-viscéral du cou. En avant, la région cervicale et le médiastin communiquent et ces voies peuvent être empruntées par des goitres plongeants soit en situation pré-vasculaire, soit en situation rétro-vasculaire et pré-viscérale, arrêtés à gauche par l'arc aortique et refoulés à droite vers l'espace médiastinal postéro-supérieur droit.

Contenu du médiastin

La plupart des éléments situés dans le médiastin ont déjà été étudiés dans les chapitres précédents : cœur et péricarde au chapitre 8, aorte thoracique au chapitre 9, artère pulmonaire au chapitre 10, veine cave supérieure et veine azygos au chapitre 11, lymphatiques et conduit thoracique au chapitre 12, trachée au chapitre 13.

Nous envisagerons donc essentiellement dans ce chapitre l'étude de l'œsophage thoracique.

L'œsophage thoracique

L'œsophage, dans sa partie thoracique, parcourt l'ensemble du médiastin postérieur, depuis l'orifice supérieur du thorax, où il fait suite à la partie cervicale, jusqu'au hiatus œsophagien. Il présente des rapports particulièrement étroits, dans son segment supérieur avec la trachée et dans son segment inférieur avec l'atrium gauche. Au niveau de la bifurcation trachéale, il est croisé à droite par la crosse de la veine azygos et à gauche par l'arc aortique, ce qui conditionne l'abord chirurgical qui se fait de préférence par thoracotomie postéro-latérale droite dans le 6e ou 5e espace, la voie gauche étant réservée surtout, mais non exclusivement, à l'abord du tiers inférieur.

Anatomie morphologique

Direction (figs. 11-1 et 15-1)

L'œsophage est un élément médian dévié à gauche par rapport à la trachée dans sa partie cervicale et thoracique supérieure jusqu'au croisement aortique (T4), puis rejeté légèrement à droite avant de se porter à nouveau vers la gauche à partir de T7 jusqu'au hiatus œsophagien (T10) et au cardia. Sagittalement, il est au contact de la colonne vertébrale dont il épouse la concavité antérieure jusqu'en T6-T7, puis il est progressivement refoulé en avant par l'aorte descendante.

Dimensions

L'œsophage thoracique a une longueur moyenne chez l'adulte de 16 à 18 cm et un diamètre moyen de 2 à 3 cm. Il présente des rétrécissements en regard du croisement de l'aorte et de la bronche principale gauche, et lors de la traversée diaphragmatique. Cependant il est très extensible et s'accomode normalement de tout ce qui peut, ou presque, être avalé.

Constitution et configuration

Il apparaît en coupe plus ou moins cylindrique, la lumière œsophagienne pouvant être indiquée en imagerie par la présence d'air.

Sa constitution ne diffère pas de celle de la partie cervicale. Sa paroi est faite d'une muqueuse épaisse plissée longitudinalement et d'une lame sous-muqueuse bien vascularisée, ainsi que d'une couche musculaire mince formée de deux plans, un plan profond de fibres circulaires serrées et un plan superficiel de fibres longitudinales plus lâches. En fibroscopie la muqueuse apparaît rosée et elle montre, à une distance du cardia variable de 0 à 3 cm, c'est-à-dire au niveau de l'œsophage abdominal, une ligne muqueuse en Z marquant la frontière entre la muqueuse de type œsophagien et la muqueuse de type gastrique (voir chap. 18).

Anatomie topographique

Le croisement avec la crosse de l'azygos et l'arc aortique permet d'individualiser trois étages :

Un étage supérieur sus-azygo-aortique (figs. 11-6 et 15-2)

A ce niveau, l'œsophage répond :

Dorsalement : aux corps des vertèbres T2 et T3 dont il reste séparé par un espace rétro-viscéral virtuel.

Ventralement : à la trachée qu'il déborde à gauche et à laquelle il est uni par un tissu cellulaire dense et de fins tractus musculo-élastiques. Les deux organes sont situés dans une même gaine viscérale qui descend de la région cervicale. Elle contient également le nerf laryngé récurrent gauche dans l'angle trachéo-œsophagien et les chaînes lymphatiques paratrachéales droite et gauche. En avant du bord gauche monte l'artère subclavière gauche accompagnée du conduit thoracique et l'artère carotide commune gauche. Ces deux éléments limitent avec la veine subclavière gauche en haut et l'arc aortique en bas le classique *quadrilatère de Bourgery* traversé par le nerf vague gauche et croisé par la veine intercostale supérieure gauche.

Latéralement, à droite : à la plèvre médiastinale qui tapisse étroitement la face latérale droite de la trachée, partiellement sa face postérieure avant de rejoindre le flanc droit de l'œsophage.

Latéralement, à gauche : à la plèvre médiastinale gauche et au poumon gauche qui peut rester à distance ou former le récessus pleural sus-aortique.

Un étage inter-azygo-aortique (fig. 9-7)

L'œsophage est ici plus profond, ses rapports essentiels sont :

Latéralement et à droite : l'arc aortique qui s'appuie sur son flanc gauche, déterminant l'empreinte aortique et rendant très difficile un abord chirurgical de l'œsophage par thoracotomie gauche.

Latéralement et à gauche : la crosse de la veine azygos, surplombée par un nœud lymphatique, point de départ de la chaîne paratrachéale droite. Le nerf vague droit est encore au contact de la face latérale de la trachée. La section de la crosse de la veine azygos entre deux ligatures est la clé qui permet l'abord chirurgical de l'œsophage par thoracotomie droite.

Dorsalement : le conduit thoracique et la face ventrale de T4.

Ventralement : la trachée et la bifurcation trachéale, le nerf récurrent gauche qui naît à ce niveau et la chaîne lymphatique récurrentielle dont le premier nœud lymphatique est en situation sous-aortique, en relation avec le nœud lymphatique du ligament artériel.

Un étage sous-azygo-aortique (figs. 9-9 et 15-3)

A ce niveau , l'œsophage est accompagné par les nerfs vagues : le droit rejoint sa face dorsale, le gauche sa face ventrale. Les rapports principaux sont :

Ventralement : la face postérieure de la bronche principale gauche, la face postérieure du péricarde et le

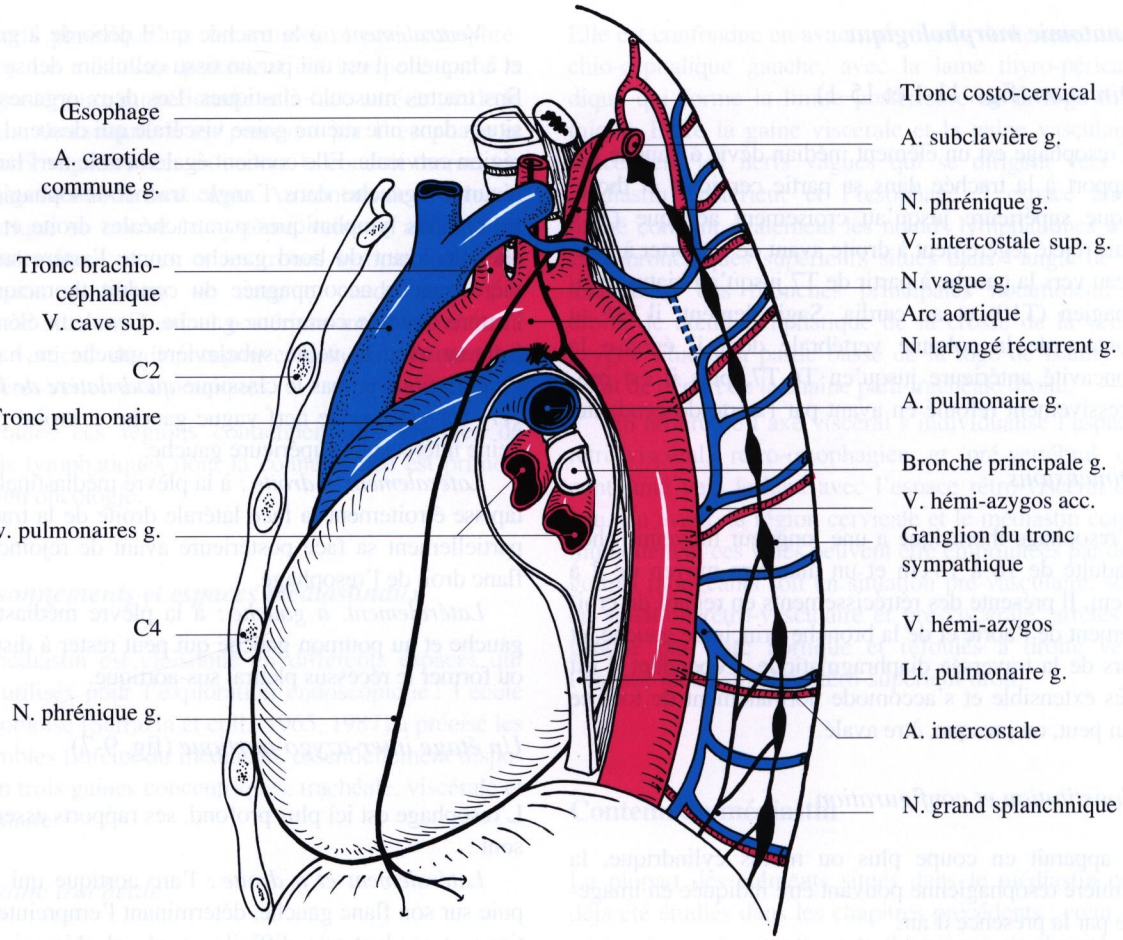

Fig. 15-1a. Vue latérale gauche du médiastin

sinus oblique qui le séparent de l'atrium gauche et, plus bas, la partie oblique du diaphragme, représentée par la face dorsale des piliers, au-dessus de l'espace inframédiastinal postérieur. La proximité de l'œsophage et des cavités cardiaques est à la base de l'échographie trans-œsophagienne.

Dorsalement : à gauche, l'aorte thoracique descendante tend à se placer en arrière de l'œsophage, à droite la veine azygos située le plus souvent, presque sur la ligne médiane, à la face antérieure du rachis et enfin, dans l'angle des vaisseaux, le conduit thoracique. Au niveau des hiles pulmonaires, l'œsophage est croisé par la terminaison des veines hémi-azygos et les artères intercostales.

Latéralement : en arrière du ligament pulmonaire, le poumon et la plèvre médiastinale.

Au niveau de l'hiatus œsophagien du diaphragme, l'œsophage présente un rétrécissement surmonté par une dilatation appelée ampoule épiphrénique.

Vascularisation et innervation de l'œsophage thoracique

Les artères

L'œsophage cervico-thoracique supérieur reçoit des rameaux des artères thyroïdiennes inférieures. La zone du croisement œsophago-aortique est richement vascularisée par l'artère œsophago-trachéale antérieure et l'artère dite "du croisement", très courte, collatérale directe de l'arc aortique ou collatérale d'une artère bronchique. D'autres rameaux proviennent de l'artère bronchique gauche souvent dédoublée, et de l'artère bronchique droite dont la naissance à partir d'un tronc commun broncho-intercostal est fréquente (fig. 9-1). Le segment sous-jacent reçoit des rameaux d'origine aortique, notamment un rameau œsophago-péricardique, l'artère petite œsophagienne, l'artère grande œsophagienne et des rameaux d'origine intercostale. La zone

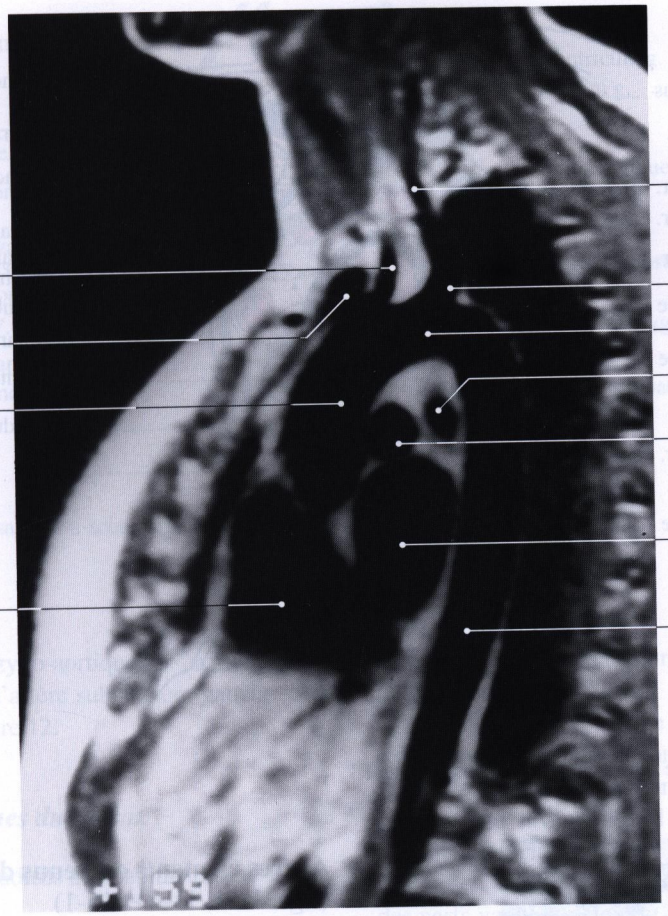

Fig. 15-1b. Coupe sagittale gauche en IRM du médiastin passant par l'aorte thoracique

immédiatement sus-diaphragmatique apparaît moins bien irriguée, ce qui a une incidence directe sur le choix du siège électif des anastomoses portant sur le bas œsophage.

Les veines

Elles se déversent dans les veines adjacentes. Elles naissent à partir de deux plexus, l'un sous-muqueux très développé, l'autre périœsophagien surtout important dans le tiers inférieur de l'œsophage. Elles rejoignent les veines adjacentes, veines azygos et, pour la partie sus-aortique, les veines thyroïdiennes inférieures. Elles participent à la constitution de la principale anastomose porto-cave supérieure, les veines crâniales rejoignant le système cave supérieur et les veines caudales le système veineux porte par la veine gastrique gauche. En cas d'hypertension portale la dilatation des veines œsophagiennes est à l'origine de varices œsophagiennes dont la rupture peut être la source d'hémorragies cataclysmiques.

Les lymphatiques

Ils naissent à partir de deux réseaux d'origine, l'un muqueux disposé en deux plans intra-muqueux et sous-muqueux, l'autre musculeux. Les troncs collecteurs gagnent les nœuds lymphatiques périœsophagiens et les nœuds lymphatiques médiastinaux postérieurs, puis les nœuds trachéo-bronchiques inférieurs et le conduit thoracique. Quelques collecteurs rejoindraient directement ce dernier. Le drainage descendant se dirige vers les nœuds lymphatiques de la région cœliaque.

Innervation

Les nerfs appartiennent au système nerveux végétatif. Les nerfs viscéraux d'origine sympathique sont en relation avec le centre primaire médullaire disposé de T2 à T7.

Les nerfs vagues apportent le contingent parasympathique. Ils constituent un plexus périœsophagien (fig. 40-23) qui, à la partie inférieure, se rassemble en un tronc vagal dorsal et un tronc vagal antral (voir chap. 40).

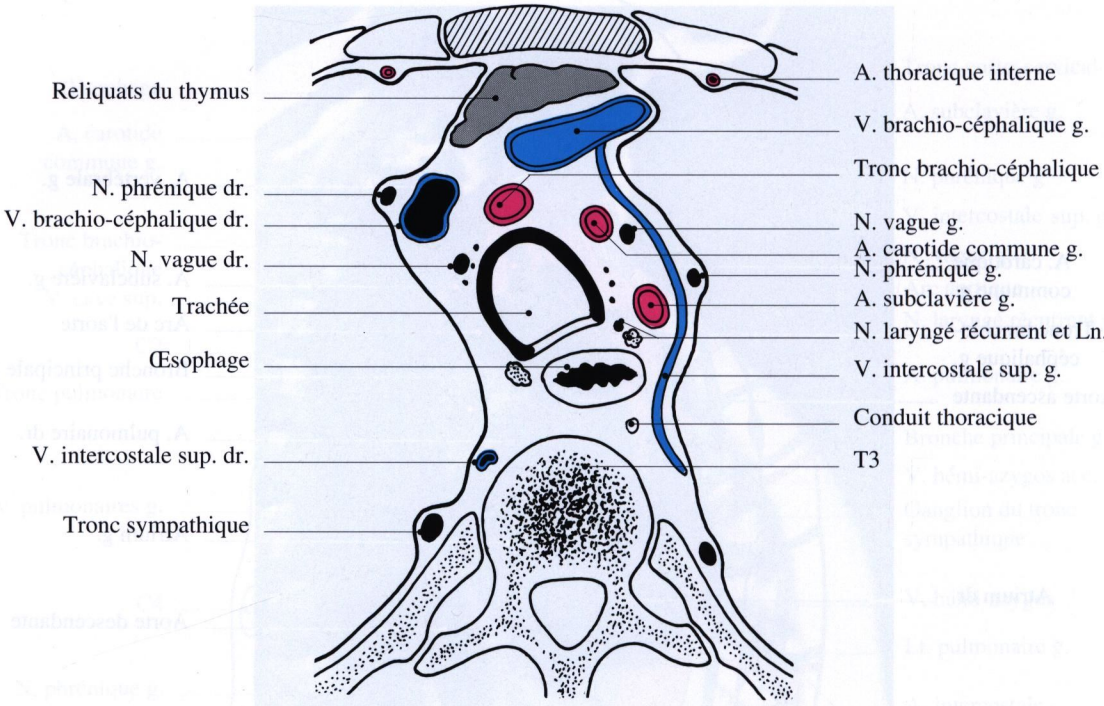

a

Fig. 15-2a. Coupe transversale semi-schématique passant par T3

b

Fig. 15-2b. Coupe transversale anatomique, même niveau (Pr Nguyen Huu). *1* : tronc brachio-céphalique, *2* : a. carotide commune gauche, *3* : a. subclavière gauche, *4* : v. brachio-céphalique droite, *5* : v. brachio-céphalique gauche *Tr.* : trachée, *Œ* : œsophage, *A* : v. intercostale sup. droite

Autres éléments contenus dans le médiastin (figs. 11-1, 11-6 et 15-1)

Le cœur et le péricarde

Ils occupent la partie moyenne du médiastin inférieur. Leur étude est faite au chapitre 8.

L'aorte thoracique

Elle traverse successivement le médiastin supérieur et la partie postérieure du médiastin inférieur. Son étude est faite au chapitre 9.

Le système des veines azygos (fig. 11-5a)

Il occupe le médiastin postérieur. Son étude est faite au chapitre 11.

Le conduit thoracique

A partir de l'espace infra-médiastinal postérieur, le conduit thoracique monte en avant de la colonne vertébrale entre l'aorte et la veine azygos, formant la bissec-

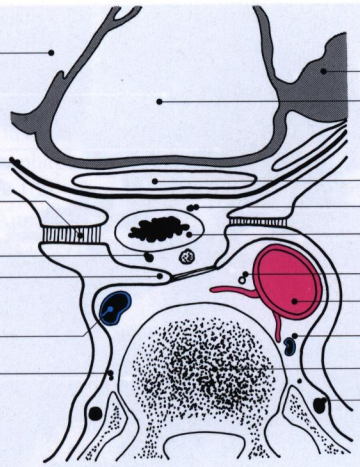

Fig. 15-3. Coupe transversale semi-schématique passant par T8

trice de l'angle interazygo-aortique. Il croise ensuite l'arc de l'aorte et suit l'artère subclavière gauche. Son étude est faite au chapitre 12.

Les voies lymphatiques du thorax

Elles sont également étudiées au chapitre 12.

Les troncs sympathiques thoraciques (fig. 40-21)

Ils cheminent de part et d'autre de la colonne vertébrale, en regard des articulations costo-vertébrales.

Chaque tronc comporte 11, plus rarement 12 ganglions (fig. 40-15).

Des cinq premiers ganglions se détachent les nerfs à destinée aortique et pulmonaire ; les 7e, 8e et 9e ganglions donnent naissance au nerf grand splanchnique, les 10e et 11e au nerf petit splanchnique, et le 12e au nerf petit splanchnique quand il existe .

Leur étude est faite au chapitre 40.

L'espace infra-médiastinal postérieur

Cet espace prolonge vers le bas le médiastin postérieur. Il est limité en haut par un plan transversal passant par T10, en arrière par la colonne vertébrale de T10 à T12, en avant par la face postérieure des piliers du diaphragme. Il a la forme d'un bec de flute dont l'extrémité effilée est inférieure.

Dans cet espace, l'aorte est médiane, séparée de la colonne vertébrale par le conduit thoracique. Elle quitte le médiastin postérieur par l'hiatus aortique du diaphragme au niveau de T12 (figs. 26-1 et 26-2). Le conduit thoracique aborde le médiastin postérieur en passant en arrière de l'aorte. L'œsophage, accompagné des nerfs vagues, s'éloigne de l'aorte et traverse le diaphragme au niveau de T10.

Dans cet espace infra-médiastinal postérieur le tronc sympathique latéro-vertébral quitte le médiastin postérieur en passant entre le pilier et les fibres issus du ligament arqué médial. Les nerfs grand et petit splanchniques passent à travers le pilier ou entre le pilier et les fibres issues du ligament arqué médial. La veine lombale ascendante accompagne le nerf grand splanchnique ou le tronc sympathique, plus rarement elle accompagne l'aorte.

Méthodes d'exploration

Les différentes techniques d'imagerie permettent de bien visualiser le médiastin et son contenu : radiographies standards, tomographies, tomodensitométries, imagerie en résonnance magnétique.

Deux méthodes d'apparition récente apportent de précieux renseignements sur la pathologie médiastinale : l'écho-endoscopie œsophagienne, et la médiastinoscopie, cette dernière permettant d'effectuer des prélèvements pour examen anatomo-pathologique.

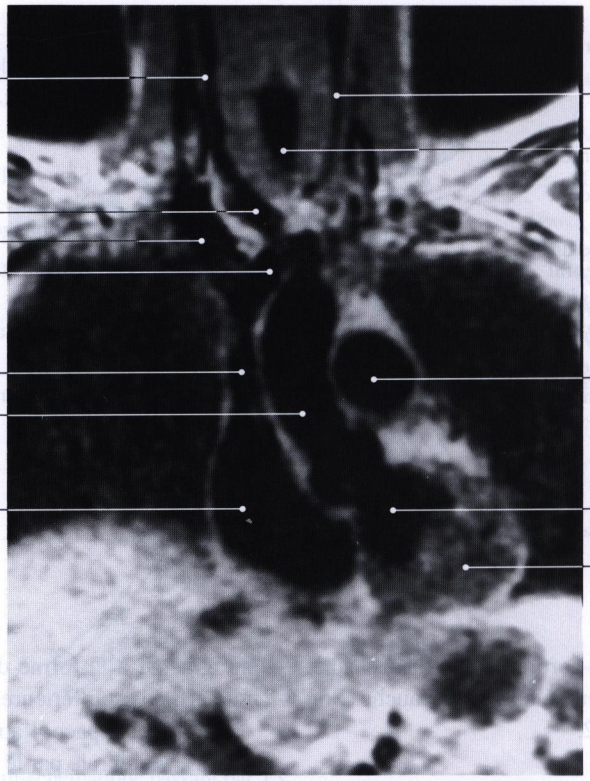

4

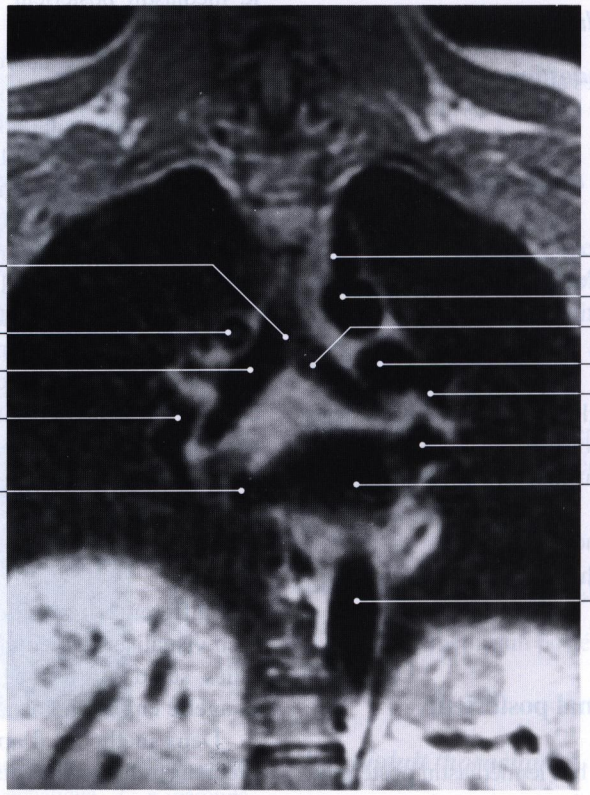

5

Fig. 15-4. Coupe coronale en IRM du médiastin antérieur
Fig. 15-5. Coupe coronale en IRM du médiastin moyen

Bibliographie

Borrelly J, Vaysse P (1978) La jonction œso-gastrique. Anat Clin 1 : 157-165

Caix M, Descottes B, Rousseau D, Grousseau D (1981) La vascularisation artérielle de l'œsophage thoracique, moyen et inférieur. Anat Clin 3 : 95-106

Chevallier JM, Vitte E, Derosier C, Aupart M, Jeanbourquin D, Sarcy JJ, Hannoun L, Parc R (1991) The thoracic œsophagus : sectional anatomic sections and CT images. Surg Radiol Anat 13 : 313-321

Delattre JF, Palot JP, Ducasse A, Flament JB, Hureau J (1985) The crura of the diaphragm and diaphragmatic passage. Anat Clin 7 : 271-283

Delmas A, Gonzalez M (1971) Angio-architecture de l'œsophage. Bull Acad Nat Méd 155 : 621-626

Dyon JF, de Marliave H, Gamondès JP, Sarrazin R Explorations du médiastin et de la cavité pleurale par endoscopie chirurgicale. Encycl Méd Chir Paris, Techniques Chirurgicales, Thorax, 42175, 4.8.09

Halber MD, Daffner RH, Thompson WM (1979) CT of the œsophagus I. Normal appearance. AJR 133 : 1047-1050

Heitzman ER (1988) The mediastinum. Radiologic correlations with anatomy and pathology. Springer-Verlag, Berlin

Mourot J, Bastian D (1985) Anatomie chirurgicale de l'œsophage. Encycl Méd Chir Paris, Techniques chirurgicales, Appareil Digestif, 40170, 4.8.12

Rémy J (1987) Tomodensitométrie du thorax. Vigot, Paris

Ribet M (1989) Chirurgie thoracique générale. Masson, Paris

Sarrazin R, Champetier J, Contamin C (1965) Quatorze coupes sagittales du médiastin. Maloine, Paris

Sarrazin R, Le Bas JF, Coulomb M (1987) The mediastinum in sagittal sectioning. Anatomy and magnetic resonance imaging (MRI). Surg Radiol Anat 9 : 95-106

Fig. 13-4. Coupe coronale en IRM du médiastin antérieur

Fig. 13-5. Coupe coronale en IRM du médiastin moyen

Chapitre 16

Glande mammaire et sein

J Cuilleret

Généralités

La glande mammaire, organe de la lactation, très développée chez la femme où nous l'étudierons principalement, rudimentaire chez l'homme et chez l'enfant, occupe la région ventrale et superficielle du thorax.

Elle repose en profondeur sur le plan ostéo-musculaire de la paroi ventrale du thorax et est recouverte en superficie par la peau et le tissu cellulaire sous-cutané, centrée par l'aréole et le mamelon.

Elle forme en superficie le relief du sein (ou mamelle) dont le volume et la forme sont très variable selon l'âge, le sexe, l'ethnie et les différentes périodes de la vie génitale.

Embryologie

La glande mammaire est une annexe cutanée, d'origine ectodermique, développée à partir d'un bourgeon mammaire primitif.

Structure (fig. 16-1)

La glande mammaire est formée d'une quinzaine de lobes, en moyenne, mal individualisés, séparés par des cloisons conjonctives et étroitement intriqués avec le tissu cellulaire sous-cutané dans lequel la glande pénètre. Chaque lobe est lui même fait de lobules, qui se drainent par un canal excréteur ou canal galactophore qui s'ouvre au sommet du mamelon.

Forme, volume et variations

La glande mammaire et le sein ont un volume et une forme qui varient en fonction de l'âge, du sexe et de la période d'activité génitale, et suivant les sujets.

Chez l'homme et chez l'enfant

La glande mammaire est réduite à une petite galette glandulaire, située en arrière de l'aréole et responsable d'une simple petite surélévation au niveau de la paroi ventrale du thorax, centrée par la plaque aréolo-mamelonnaire.

Chez la femme

Chez la femme, au contraire, la glande mammaire se développe à partir de la puberté pour atteindre les dimensions moyennes de 10 cm de haut, 12 cm de large, et 5 à 6 cm d'épaisseur. Le volume de la glande est cependant variable selon les sujets et augmente en période pré-menstruelle, lors de la grossesse et surtout lors de la lactation, alors qu'elle s'atrophie en période post-ménopausique, et subit une involution graisseuse (fig. 16-2) ou fibreuse (fig. 16-3).

Chez la femme, la forme du sein conférée par la glande mammaire est variable selon les sujets et l'on a ainsi décrit des seins discoïdaux, coniques, piriformes et pédiculés (fig. 16-4). Chez la femme, la glande mammaire a grossièrement une forme extérieure conique, avec une face dorsale lisse qui repose sur la paroi thoracique par l'intermédiaire du tissu cellulo-adipeux rétro-mammaire, et une face ventrale convexe, vallonnée par des crêtes qui forment les crêtes fibro-

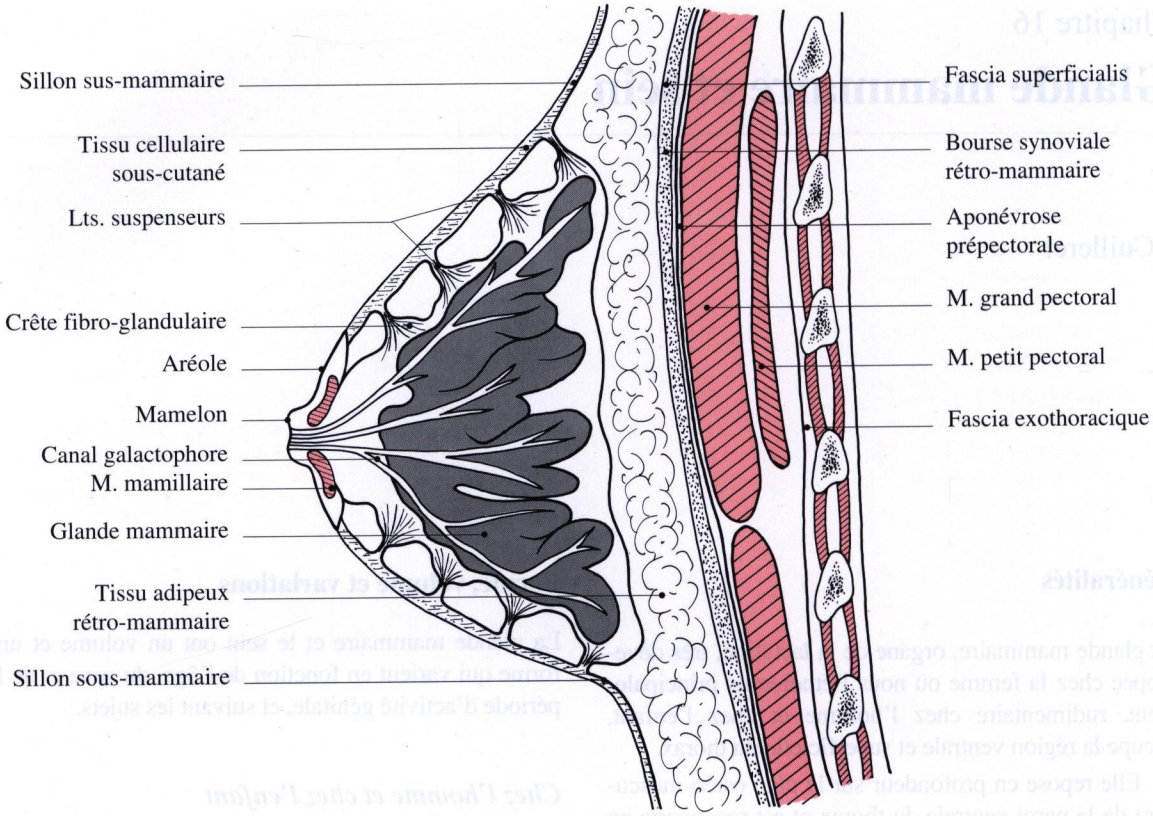

Fig. 16-1. Coupe sagittale du sein et de la paroi ventro-latérale du thorax

glandulaires (de Duret), amarrées au derme par des lames conjonctives qui dissocient le tissu cellulaire sous-cutané et forment les ligaments suspenseurs de la mamelle (ligaments de Cooper) (fig. 16-1). La périphérie de la glande est très irrégulière et peut être marquée par un certain nombre de prolongements dont le seul constant est le prolongement axillaire, en situation supéro-latérale.

A côté de ces variations de forme et de volume, il faut noter qu'il existe le plus fréquemment une asymétrie des deux seins, le sein gauche étant souvent le plus volumineux ; il existe par ailleurs, parfois, des seins surnuméraires, reliquats embryonnaires sur une ligne allant du creux axillaire à la région inguinale.

Situation générale – repères

La glande mammaire est située à la face ventrale du thorax, se projetant chez la femme du bord latéral du sternum à la ligne axillaire moyenne et de la deuxième côte en haut à la sixième côte en bas ; la projection de la plaque aréolo-mamelonnaire se fait approximativement au niveau de la partie ventrale du 4e espace intercostal (fig. 16-5). Chez l'homme la glande mammaire est très réduite et se projette en regard de la plaque aréolo-mamelonnaire. Chez la femme, la limite supérieure de la glande est marquée en superficie par le sillon sus-mammaire peu visible, sa limite inférieure constituée par le sillon sous-mammaire est plus nette (fig. 16-1).

Les plans de couverture

Ils sont représentés essentiellement par la peau qui s'individualise au niveau du sommet de la glande en aréole, centrée par le mamelon formant la plaque aréolo-mamelonnaire.

Entre la peau et la glande mammaire, on trouve le tissu cellulaire sous-cutané, scindé par les ligaments suspenseurs (de Cooper) qui amarrent la glande à la peau. La peau qui recouvre la glande mammaire est en dehors de l'aréole, une peau lisse et souple dont l'épaisseur diminue de la périphérie vers le centre ; glabre chez la femme et l'enfant, elle est recouverte de poils plus ou moins abondants chez l'homme surtout sur la ligne médiane.

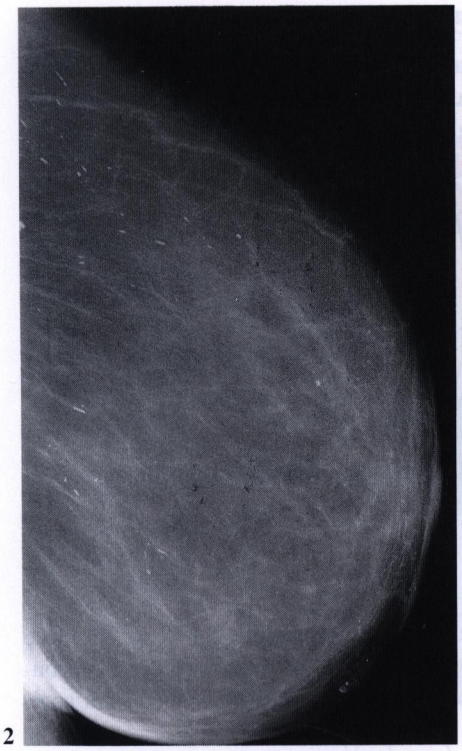

2

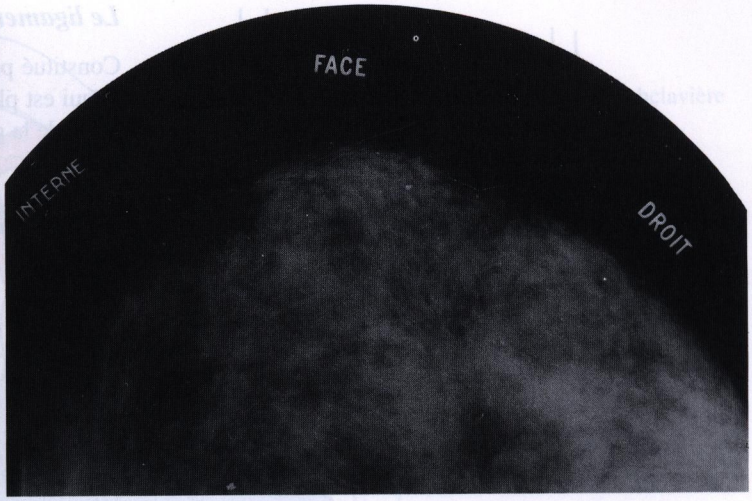

3

Fig. 16-2. Glande mammaire en involution graisseuse (mammographie)
Fig. 16-3. Glande mammaire en involution fibreuse (mammographie)

Cette peau se différencie au centre de la région mammaire pour former la plaque aréolo-mamelonnaire.

L'aréole

C'est une zone arrondie de 15 à 40 mm de diamètre dont la coloration brunâtre la différencie du reste de la peau de la région mammaire. Ses limites sont assez floues et irrégulières. Sa surface aussi est irrégulière, marquée par les tubercules de Morgagni correspondant à des glandes aréolaires qui se développent au cours de la grossesse, pour former les tubercules de Montgomery et qui correspondent à des glandes sébacées. Dans l'épaisseur de l'aréole, existent aussi des glandes sudoripares et des glandes mammaires accessoires.

Le mamelon

De forme cylindrique ou conique il est situé au centre de l'aréole, d'un diamètre moyen de 10 mm et d'une hauteur de 10 à 12 mm, de la même coloration brune que l'aréole et marqué à son sommet par 15 à 20 orifices qui correspondent à l'abouchement des canaux galactophores.

Enfin, à la face profonde de la plaque aréolo-mamelonnaire, se trouve le muscle aréolaire ou muscle ma-millaire, muscle cutané (peaucier) formé essentiellement de fibres circulaires et dont la contraction est responsable de la projection en avant du mamelon (télotisme).

Entre la peau et la glande mammaire, existe du tissu cellulaire sous-cutané d'épaisseur variable selon les individus, à l'intérieur duquel va se développer la glande mammaire et qui est scindée par les ligaments suspenseurs (de Cooper). Ce tissu cellulaire sous-cutané s'interrompt au niveau de l'aréole et du mamelon, qui reposent directement sur la surface de la glande mammaire dont ils sont difficilement dissociables.

Le support ostéo-musculaire de la glande mammaire

Il est représenté par la face ventrale du thorax avec un plan superficiel formé par le muscle grand pectoral, recouvert de son aponévrose, séparé de la glande par une couche de tissu cellulo-adipeux rétro-mammaire et qui forme un plan de glissement de la glande par rapport au plan musculaire sous-jacent. Plus en profondeur, on trouve le muscle petit pectoral. Et enfin la face ventrale des côtes, de la 2e à la 6e, avec les cartilages

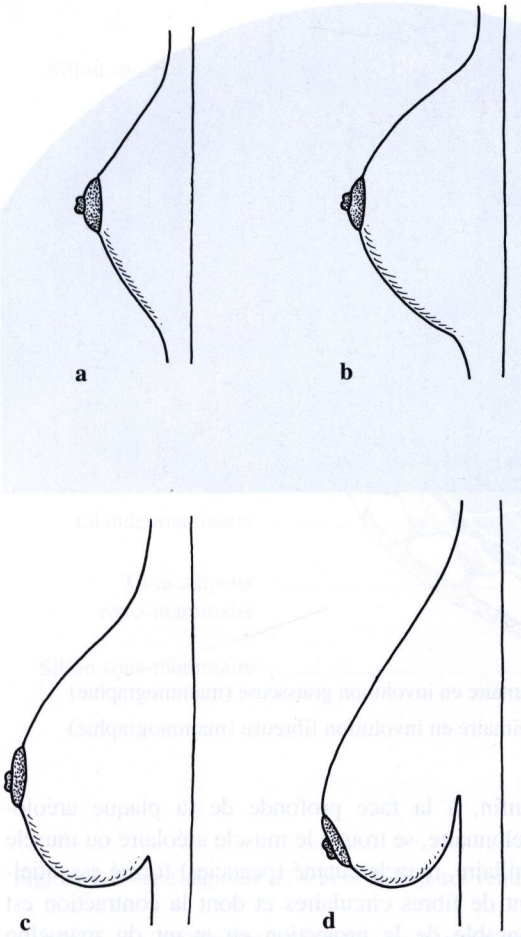

Fig. 16-4a-d. Différentes formes du sein chez la femme. **a** Sein discoïdal ; **b** sein conique ; **c** sein piriforme ; **d** sein pédiculé

costaux correspondant et les espaces intercostaux, contenant les muscles intercostaux et le pédicule vasculo-nerveux intercostal.

Moyen de fixité

Ils sont représentés par :

Les crêtes de Duret

Elles amarrent la glande au tissu cellulaire sous-cutané par l'intermédiaire de petits ligaments suspenseurs (fig. 16-1).

La plaque aréolo-mamelonnaire

Au niveau de laquelle la glande adhère directement à la peau.

Le ligament suspenseur du sein

Constitué par le tissu cellulo-adipeux rétro-glandulaire et qui est plus un plan de glissement qu'un élément de fixité de la glande.

Les pédicules vasculaires enfin

Rapports

Ils se font :

En avant

Avec les plans de couverture, tissu cellulaire sous-cutané et peau.

En arrière

Avec la paroi thoracique ventrale, du 2e au 6e espace intercostal ; et plus à distance avec la plèvre et le poumon et vers la ligne médiane avec le médiastin antérieur.

En dehors et en haut

Avec la région axillaire.

Vascularisation

Vascularisation artérielle (figs. 16-5 et 16-6)

La vascularisation artérielle de la glande mammaire provient de trois sources :

- l'artère axillaire en dehors,
- l'artère thoracique interne en-dedans,
- les artères intercostales en arrière.

Cette vascularisation s'organise en 5 pédicules, les deux plus importants étant formés par le pédicule supéro-latéral correspondant aux branches de l'artère thoracique latérale, elle-même branche de l'artère axillaire. Le deuxième pédicule est le pédicule supéro-médial, correspondant aux branches supérieures de l'artère thoracique interne, elle-même branche de l'artère subclavière, et qui émerge par les 2e, 3e et 4e espaces intercostaux.

Les trois autres pédicules sont plus accessoires et sont représentés par le pédicule supérieur, correspondant aux branches thoraciques de l'artère thoraco-acromiale et aux artères thoracique suprême et petite thoracique. Les deux pédicules postérieur et inférieur sont

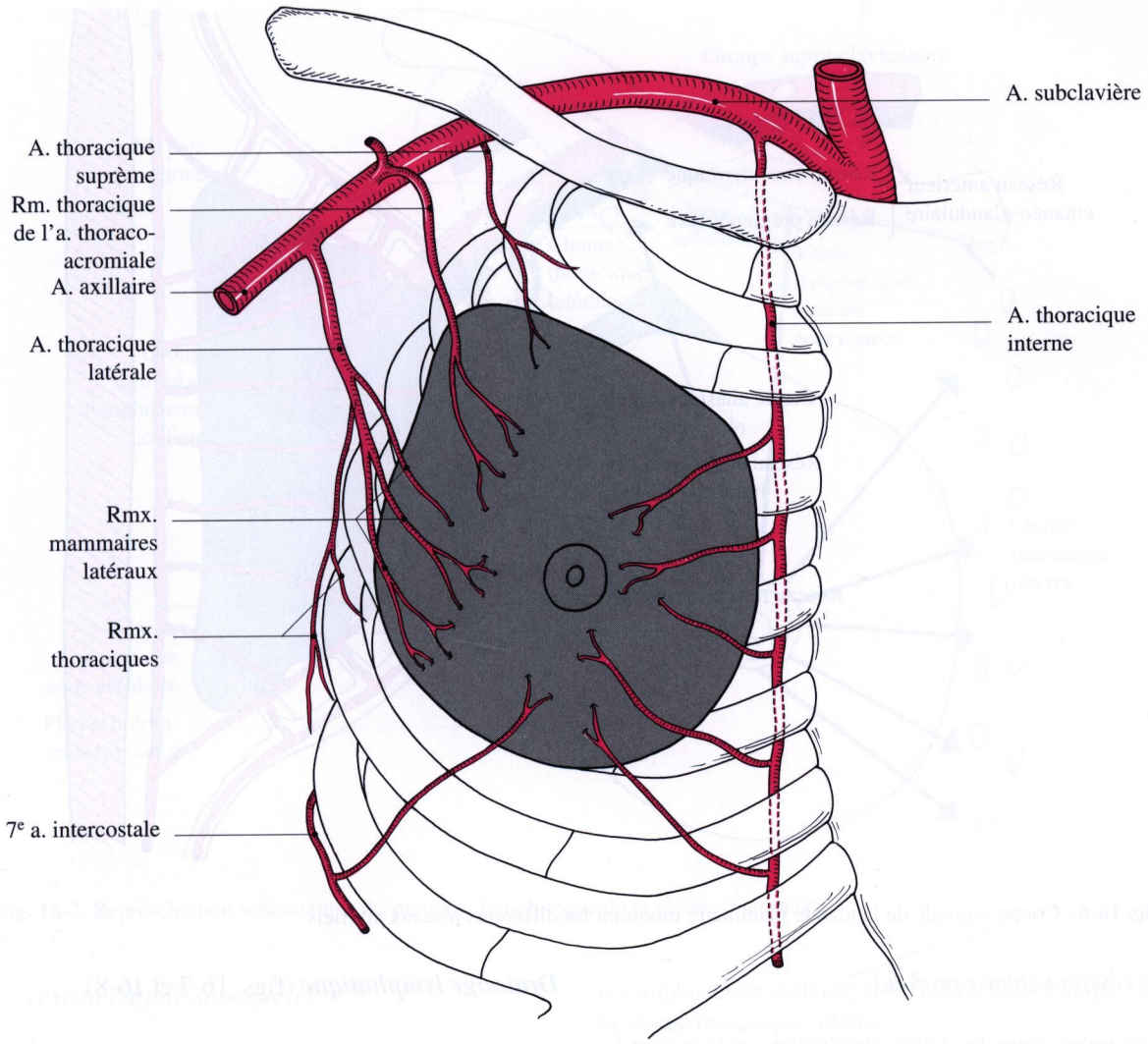

Fig. 16-5. La vascularisation artérielle de la glande mammaire

représentés par des branches perforantes en provenance des 7e, 8e et 9e artères intercostales et des branches inférieures de l'artère thoracique interne qui émergent au niveau des 5e et 6e espaces intercostaux.

A partir de ces pédicules artériels, la vascularisation de la glande mammaire s'organise en deux réseaux :

Un réseau ventral cutanéo-glandulaire

Il est fait d'un réseau sous-dermique particulièrement développé au niveau de la plaque aréolo-mamelonnaire, s'anastomosant en empruntant les ligaments suspenseurs avec un réseau préglandulaire situé à la surface de la glande mammaire. Ce réseau forme en regard de la plaque aréolo-mamelonnaire un cercle anastomotique.

Un réseau rétro-glandulaire

Accessoire, il est anastomosé au réseau antérieur cutanéo-glandulaire par un réseau anastomotique intraglandulaire satellite des canaux lactifères.

Drainage veineux

Il est calqué sur la vascularisation artérielle et l'on peut ainsi décrire un réseau veineux profond et un réseau veineux superficiel largement anastomosés entre eux.

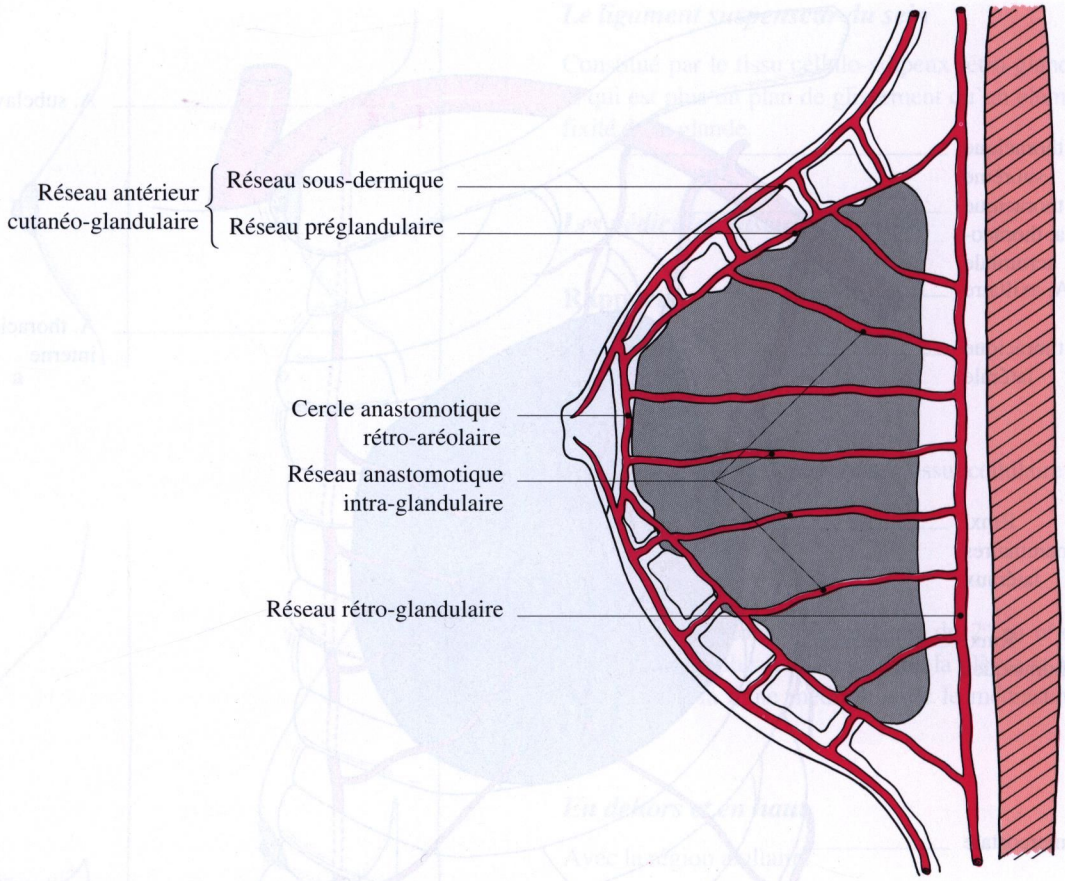

Fig. 16-6. Coupe sagittale de la glande mammaire montrant les différents réseaux artériels

Le réseau veineux profond

Il chemine entre les lobes glandulaires puis rejoint le trajet des artères profondes pour se jeter dans les veines intercostales puis le système azygos. Il s'anastomose avec le réseau superficiel par des veines qui empruntent les ligaments suspenseurs.

Le réseau veineux superficiel

Il est fait de veines rétro-aréolaires organisées en un plexus sous-dermique et un plexus préglandulaire périgalactophorique anastomosés entre eux ; les veines sous-dermiques issues du réseau rétro-aréolaire ont une disposition radiée et constituent un riche réseau sous-cutané qui va s'anastomoser avec les veines de la paroi thoracique et de la paroi abdominale ; ces veines constituant des anastomoses entre le système cave inférieur et le système cave supérieur.

A partir de ces deux réseaux, le drainage veineux va se faire vers les veines thoraciques latérales, thoraciques internes et intercostales.

Drainage lymphatique (figs. 16-7 et 16-8)

Le drainage lymphatique de la glande mammaire a pu être précisé par l'injection de colloïdes radioactifs.

Il est très important à connaître car il conditionne l'essaimage lymphatique et les modalités thérapeutiques des cancers du sein (curage axillaire et radiothérapie). Le drainage lymphatique de la glande mammaire et du sein est calqué sur la vascularisation artérielle.

Ce drainage s'effectue à partir de deux réseaux d'origine, un réseau superficiel cutané et un réseau profond glandulaire, anastomosés entre eux dans la région sous-aréolaire. A partir de ces réseaux, les collecteurs lymphatiques se drainent du lymphocentre en direction des nœuds lymphatiques axillaires latéralement et dans les nœuds lymphatiques de la chaîne thoracique interne médialement ; l'ensemble de ces chaînes lymphatiques se drainant vers les nœuds lymphatiques sus-claviculaires.

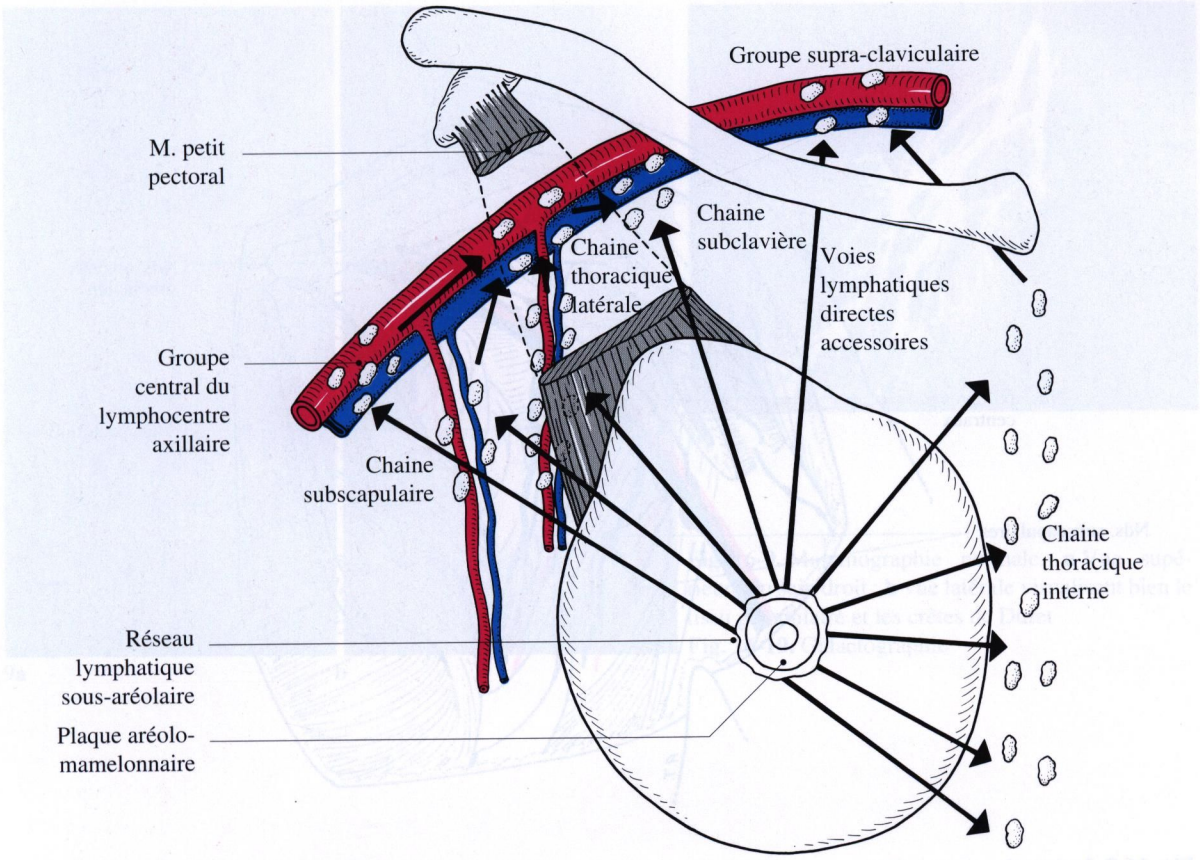

Fig. 16-7. Représentation schématique du drainage lymphatique de la glande mammaire

Le réseau cutané superficiel

Il est fait d'un réseau sous-épidermique et d'un réseau sous-dermique, anastomosés entre eux et particulièrement développés en regard de la plaque aréolo-mamelonnaire où ils forment un réseau sous-aréolaire (r. de Sappey).

Le réseau glandulaire profond

Il est lui aussi très développé. Il est fait de lymphatiques péri-lobulaires qui se drainent en direction du plexus sous-aréolaire, par les espaces inter-lobulaires, et de canaux lymphatiques galactophoriques propres qui se drainent directement vers le plexus sous-aréolaire.

A partir de ces deux réseaux, superficiel et profond, les collecteurs lymphatiques vont se rendre dans le lymphocentre axillaire et les nœuds lymphatiques de la chaîne thoracique interne.

Le lymphocentre axillaire
(voir volume "Les membres", page 302)

Il draine les lymphatiques en provenance de la glande mammaire mais aussi les lymphatiques de la paroi thoracique et ceux du membre supérieur.

Il est constitué de quatre chaînes nodales, l'une verticale, comportant les nœuds lymphatiques axillaires centraux, les trois autres horizontales : chaînes thoracique latérale, subscapulaire et subclavière.

• *La chaîne nodale verticale*, qui forme le groupe central est elle-même subdivisée en quatre groupes secondaires selon la situation par rapport à la veine axillaire ; elle reçoit tous les lymphatiques du membre supérieur et des lymphatiques en provenance de la glande mammaire.

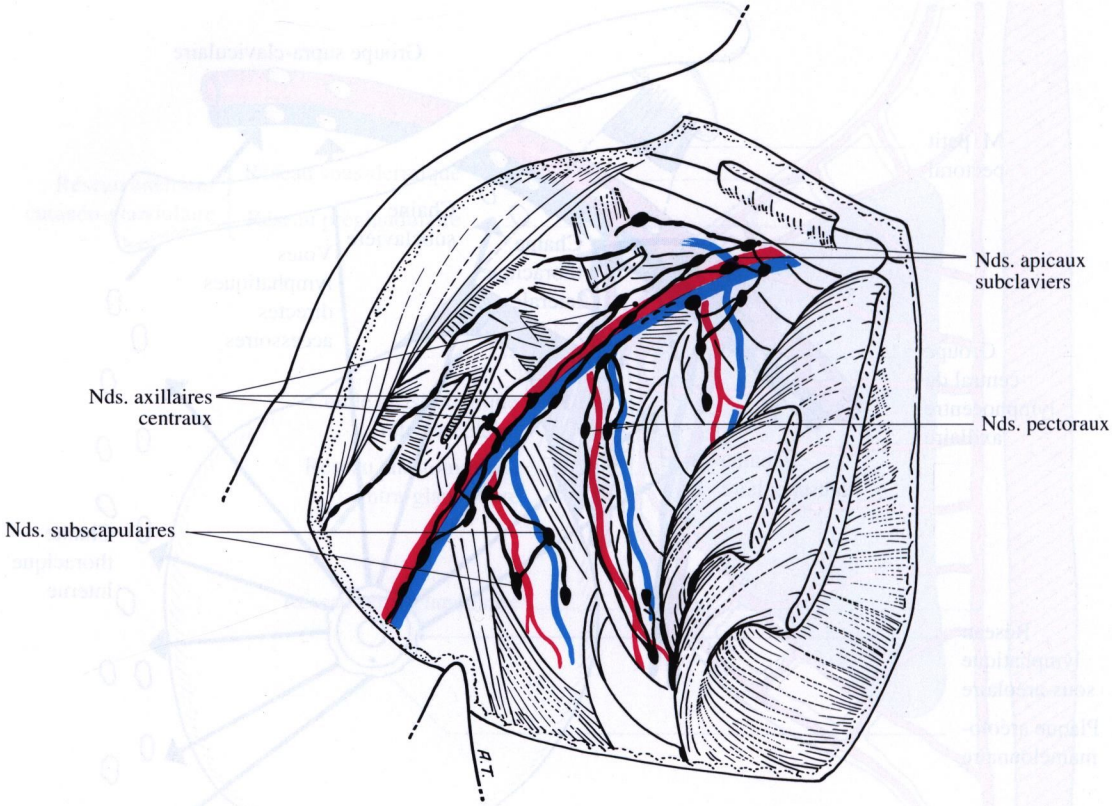

Fig. 16-8. Le lymphocentre axillaire

• *La chaîne thoracique latérale* est formée par 3 à 8 nœuds lymphatiques pectoraux, situés le long des vaisseaux thoraciques latéraux, de la deuxième à la septième côte, au contact direct du muscle dentelé antérieur.

Elle comporte deux sous-groupes, l'un est latéral, constant, l'autre est médial, inconstant.

Elle représente l'émonctoire essentiel du drainage lymphatique des deux quadrants latéraux de la glande mammaire, mais reçoit aussi des lymphatiques en provenance de la paroi antérieure du thorax et de l'abdomen.

• *La chaîne subscapulaire* comporte deux à sept nœuds lymphatiques situés à la face postérieure de la fosse axillaire, devant le muscle subscapulaire, le long des vaisseaux subscapulaires ; elle draine, outre des lymphatiques en provenance de la glande mammaire, des lymphatiques en provenance de la paroi dorsale du thorax et de l'abdomen.

• *La chaîne apicale subclavière* comporte un à trois nœuds lymphatiques situés derrière le muscle grand pectoral au-dessus du muscle petit pectoral, satellites des vaisseaux thoraciques, médialement par rapport à la veine axillaire.

Les nœuds lymphatiques de la chaîne thoracique interne

Un certain nombre de lymphatiques, après avoir traversé le muscle grand pectoral et les espaces intercostaux, vont rejoindre les nœuds lymphatiques de la chaîne thoracique interne, au niveau des six premiers espaces intercostaux. A partir de cette chaîne le drainage lymphatique s'effectuera vers les nœuds lymphatiques supra-claviculaires.

Les voies lymphatiques accessoires

A côté de ces deux voies de drainage principales, axillaire et thoracique interne, existent des voies accessoires, directes. Ces voies sont issues de la partie supérieure de la glande mammaire. Après avoir traversé les muscles pectoraux, elles peuvent se rendre aux nœuds lymphatiques subclaviers ; ou même se

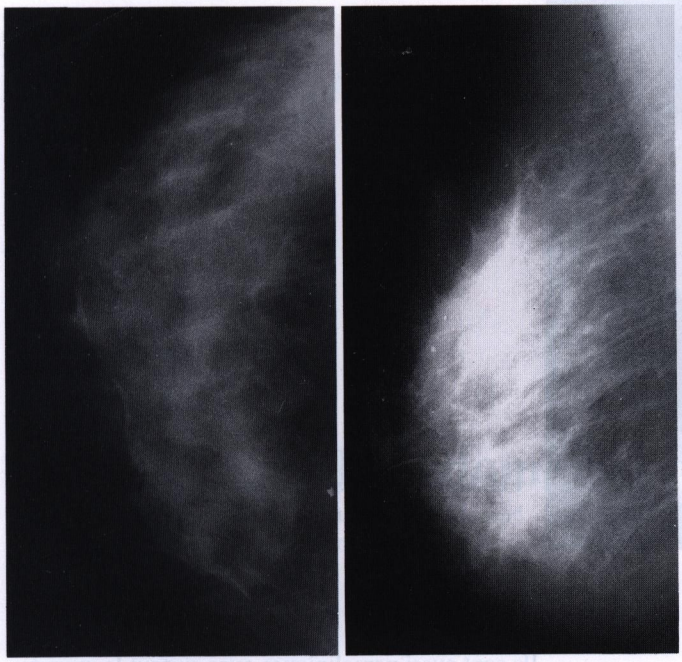

9a b

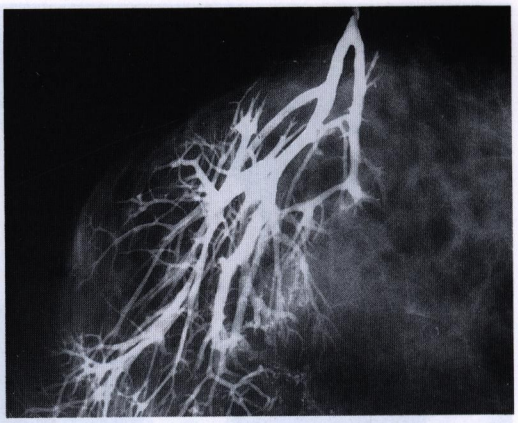

10

Fig. 16-9. Mammographie normale. **a** Vue supérieure du sein droit ; **b** vue latérale visualisant bien le tissu glandulaire et les crêtes de Duret
Fig. 16-10. Galactographie

diriger directement à partir de la glande mammaire vers les nœuds lymphatiques de la région supra claviculaire.

Les nœuds lymphatiques supra claviculaires

Ils sont à la confluence de l'ensemble des groupes ganglionnaires précédents. Ils reçoivent donc des collecteurs à partir des nœuds lymphatiques subclaviers, qui, eux-mêmes, drainent les nœuds lymphatiques du lymphocentre axillaire et des collecteurs en provenance de la chaîne ganglionnaire thoracique interne, puis vont se jeter dans le confluent veineux jugulo-subclavier, soit directement, soit par l'intermédiaire du canal thoracique à gauche ou de la grande veine lympathique à droite.

Il est classiquement admis que les quadrants latéraux du sein se drainent vers le lymphocentre axillaire et les quadrants médiaux vers les nœuds lymphatiques de la chaîne thoracique interne. En fait, cette systématisation est loin d'être aussi rigoureuse. Il existe des voies de drainage lymphatique des quadrants médiaux vers les nœuds lymphatiques axillaires et des quadrants latéraux vers les nœuds lymphatiques thoraciques internes ; le seul point constant étant l'aboutissement final de ces voies de drainage lymphatiques vers les nœuds lymphatiques de la région supra-claviculaire qui constituent donc le carrefour lymphatique de la glande mammaire.

Innervation de la glande mammaire

La glande mammaire est innervée par des rameaux mammaires en provenance des nerfs intercostaux qui se disposent en deux groupes :

Un groupe antéro-médial

A partir des nerfs intercostaux, il se distribue à la région superficielle préglandulaire, le cinquième perforant innervant le mamelon.

Un groupe postéro-latéral

A partir des quatrième au sixième nerfs intercostaux de la région axillaire, il se distribue à la région rétroglandulaire et donne des rameaux glandulaires. Accessoirement, il existe un groupe supérieur provenant du plexus cervical superficiel.

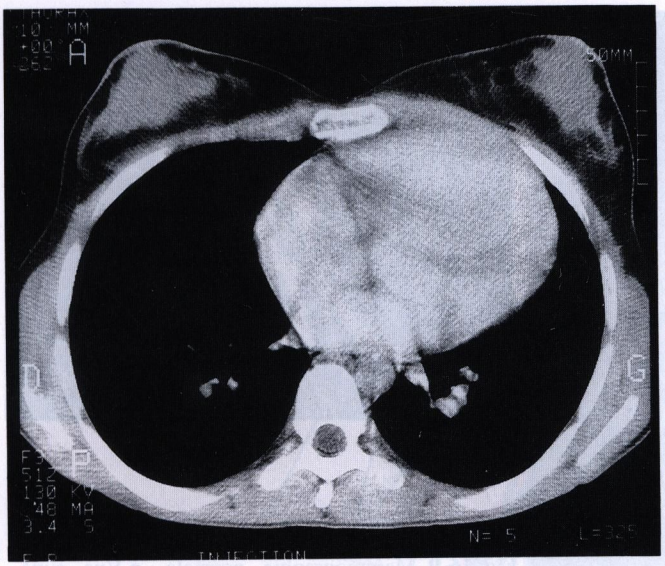

Fig. 16-11. Examen tomodensitométrique visualisant bien le tissu glandulaire, les crêtes de Duret, la plaque aréolo-mammelonnaire et le support ostéo-musculaire

Moyens d'exploration

Ils sont avant tout cliniques, avec l'inspection et la palpation qui recherchent une masse individualisable à l'intérieur de la glande, des signes d'adhérence au plan cutané (peau d'orange, dépression cutanée etc.) une rétraction du mamelon, un écoulement mamelonnaire, des signes d'adhérence au plan profond (manœuvre de Tillaux), des adénopathies périphériques, en particulier axillaires.

Ils sont aussi paracliniques avec surtout la mammographie (fig. 16-9), mais aussi l'échographie permettant les ponctions échoguidées, la galactographie (fig. 16-10). La thermographie et la xérographie mammaires sont peu utilisées. Le scanner (fig. 16-11) et la résonnance magnétique nucléaire ne semblent pas plus performant que la mammographie mais restent à évaluer.

L'exploration chirurgicale avec biopsie-exérèse et examen extemporané des lésions mammaires permet un diagnostic histologique précis.

Chapitre 17

La cavité péritonéale

G Vanneuville* et Th Scheye

L'abdomen et le pelvis

La cavité péritonéale a suscité de longue date d'importantes études rapportées dans les ouvrages classiques [Poirier, Gérard, Testut, Rouvière]. Toutefois son intérêt a été renouvelé au cours de ces dernières années par des publications consacrées à la physiologie, à l'aspect radiologique et isotopique que nous envisagerons ultérieurement.

La cavité péritonéale constitue la plus vaste cavité séreuse de l'organisme. Comme toute structure de ce type, elle est constituée par deux feuillets, pariétal et viscéral, qui délimitent une cavité presque virtuelle.

Le feuillet pariétal double la face profonde des diverses parois de la cavité abdominale, y compris directement les organes rétropéritonéaux. Par l'intermédiaire de mécanismes d'accolements embryologiques constitutionnels, débutant au cours de la période fœtale et se poursuivant au cours des premières années de la vie extra-utérine, certains organes viennent se plaquer contre la paroi dorsale de la cavité abdominale et apparaissent comme des éléments constitutifs de cette paroi. Ces accolements orientés dorsalement diffèrent fondamentalement des processus pathologiques acquis après un traumatisme, une péritonite inflammatoire ou encore une simple intervention chirurgicale, où les organes adhèrent de façon anarchique, sans tenir compte des organes voisins qu'avec les diverses parois de la cavité abdominale.

Le feuillet viscéral constitue la tunique péritonéale pour les divers organes intra abdominaux – avec bien entendu ceux du système digestif sous-diaphragmatique – et à un moindre degré, certains organes du système urinaire et du système génital masculin et féminin.

La continuité entre le péritoine pariétal et le péritoine viscéral est assurée par une série de replis péritonéaux. On distingue des mésos, des ligaments et des fascias sur la définition desquels nous reviendrons.

Entre ces différents feuillets se situe la cavité péritonéale. En dépit de sa surface très importante schématiquement comparable à celle de la peau – soit environ 1,8 m² pour un adulte moyenne de 70 kg (Lévy et coll., 1955) (ces chiffres sont actuellement discutés et revus en baisse ?), rapprochée à la surface du corps admet comme surface moyenne 7 192 cm². Toutefois, chez l'enfant la surface serait proportionnellement plus importante selon les travaux d'Esperanza. La cavité péritonéale est presque virtuelle. Elle ne contient qu'environ 50 ml (Kahle et coll., 1978) de liquide clair et filant se présentant sous la forme d'un film ayant l'épaisseur d'un capillaire (Gardner et coll., 1979) tapissant les divers feuillets et leurs replis. Ce liquide sécrété en permanence, circule selon des voies préférentielles et est toujours orienté parallèlement à la séparation des cavités pleurale, grâce à ce liquide, est surtout un espace de glissement permettant une sérosité des différents organes abdominaux à leur fonctionnement respectif.

La cavité péritonéale est complètement dénuée de vaisseaux et de nerfs. Elle est dans le sens transversal, l'isthme abdominal et le trait à marine sont divergent. Dans la cavité péritonéale, explorant les parois, transparemment de liquide filant apparaît au cours des hystéro-salpingographies et la possibilité de pelvipéritonites au cours d'infections génitales.

L'étude de cette structure complexe sera menée selon le plan suivant :

– Organogénèse du péritoine.

– Définition des principaux dispositifs péritonéaux.

* avec la collaboration de M Guillot et G Lacoste

L'abdomen et le pelvis

Moyens d'exploration

Ils sont avant tout cliniques, avec l'inspection et la palpation qui recherchent une masse individualisable, l'intérêt de la glande, des signes d'adhérence au plan cutané (peau d'orange, dépression cutanée en cupule, rétraction du mamelon), un écoulement mamelonnaire, des signes d'adhérence au plan profond (manœuvre de Tillaux), des adénopathies périphériques, en particulier axillaires.

Ils sont aussi paracliniques avec surtout la mammographie (fig. 16-9), mais aussi l'échographie permettant les ponctions échoguidées, la galactographie (fig. 16-10). La thermographie et la vérographie mammaire sont peu utilisées. Le scanner (fig. 16-11) et la résonance magnétique nucléaire ne semblent pas plus performant que la mammographie mais restent à évaluer.

L'exploration chirurgicale avec biopsie-extemporanée, examen extemporané des lésions mammaires permet un diagnostic histologique précis.

Chapitre 17

La cavité péritonéale

G Vanneuville* et Th Scheye

La cavité péritonéale a suscité de longue date d'importantes études rapportées dans les ouvrages classiques [Poirier, Gérard, Testut, Rouvière]. Toutefois son intérêt a été renouvelé au cours de ces dernières années par des publications consacrées à la physiologie, à l'aspect radiologique et isotopique que nous envisagerons ultérieurement.

La cavité péritonéale constitue la plus vaste cavité séreuse de l'organisme. Comme toute structure de ce type, elle est constituée par deux feuillets, pariétal et viscéral, qui délimitent une cavité presque virtuelle.

Le feuillet pariétal double la face profonde des diverses parois de la cavité abdominale, y compris dorsalement les organes rétropéritonéaux. Par l'intermédiaire de mécanismes d'accolements embryologiques constitutionnels, débutant au cours de la période fœtale et se poursuivant au cours des premières années de la vie extra-utérine, certains organes viennent se plaquer contre la paroi dorsale de la cavité abdominale et apparaissent comme des éléments constitutifs de cette paroi. Ces accolements orientés dorsalement diffèrent fondamentalement des processus pathologiques acquis après un traumatisme, une péritonite inflammatoire, ou même une simple intervention chirurgicale, où les organes adhèrent de façon anarchique, aussi bien avec les organes voisins qu'avec les diverses parois de la cavité abdominale.

Le feuillet viscéral constitue la tunique périphérique des divers organes intra abdominaux – essentiellement ceux du système digestif sous-diaphragmatique – et à un moindre degré, certains organes du système urinaire et du système génital masculin et féminin.

La continuité entre le péritoine pariétal et le péritoine viscéral est assurée par une série de replis péritonéaux. On distingue des mésos, des ligaments et des fascias sur la définition desquels nous reviendrons.

Entre ces différents feuillets se situe la cavité péritonéale. En dépit de sa surface très importante schématiquement comparable à celle de la peau – soit environ 1,8 m^2 pour un adulte masculin de 70 kg [Lévy et coll., 1985] (ces chiffres sont actuellement discutés et revus en baisse : Di Paolo à la suite de Rubin admet comme surface moyenne 7,792 cm^2. Toutefois, chez l'enfant la surface serait proportionnellement plus importante selon les travaux d'Esperança) – la cavité péritonéale est presque virtuelle. Elle ne contient qu'environ 50 ml [Kahle et coll., 1978] de liquide clair et filant, se présentant sous la forme d'un film ayant l'épaisseur d'un capillaire [Gardner et coll., 1979] tapissant les divers feuillets et leurs replis. Ce liquide sécrété en permanence, circule selon des sens préférentiels et est réabsorbé parallèlement à la sécrétion. La cavité péritonéale, grâce à ce liquide, est surtout un espace de glissement facilitant une certaine mobilité des différents organes nécessaire à leur fonctionnement harmonieux.

La cavité péritonéale est complètement étanche et isolée du milieu extérieur, sauf dans le sexe féminin où l'ostium abdominal de la trompe utérine s'ouvre directement dans la cavité péritonéale, expliquant les passages intrapéritonéaux de liquide radio opaque au cours des hystérosalpingographies et la possibilité de pelvipéritonites au cours d'infections génitales.

L'étude de cette structure complexe sera menée selon le plan suivant :

– Organogénèse du péritoine.

– Définition des principaux dispositifs péritonéaux.

* *avec la collaboration de M Guillot et G Escande*

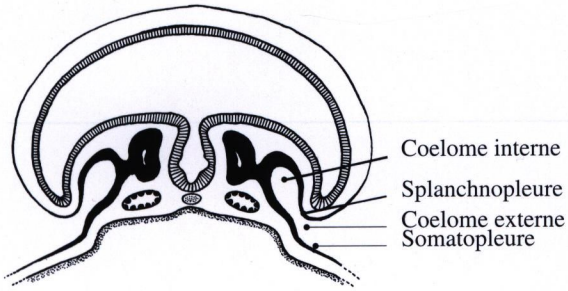

Fig. 17-1. Stade 9 : Coupe transversale (d'après Patten)

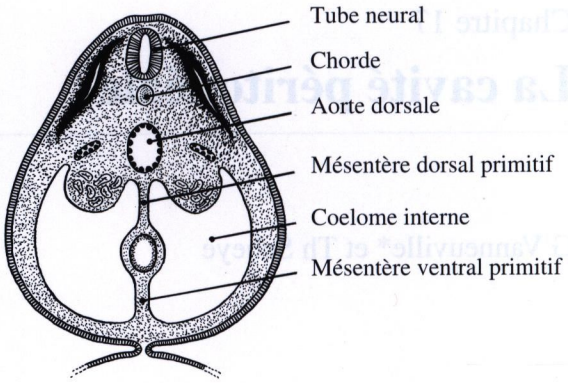

Fig. 17-2. Stade 12 : Coupe transversale

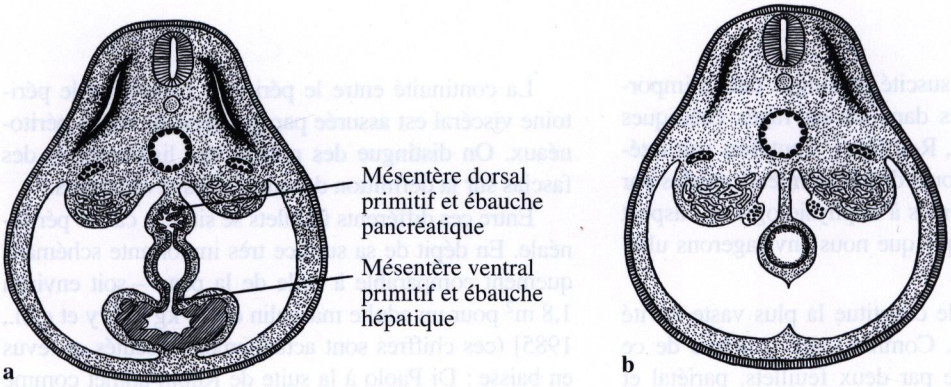

Fig. 17-3. a Coupe transversale d'embryon passant par le duodénum. Les deux cœlomes sont individualisés ; **b** coupe transversale d'embryon passant par l'anse intestinale primitive montrant la disparition du mésentère ventral et la communication des deux cœlomes internes

– Etude systématique des feuillets péritonéaux pariétaux et viscéraux.

– Apports des travaux récents sur le péritoine.

Organogénèse du péritoine

Cette étude est indispensable pour la compréhension de la disposition définitive des organes et des structures péritonéales qu'ils entraînent. Nous nous appuierons sur les travaux de divers auteurs [Poirier ; Couinaud, 1963 ; Rouvière ; Hamilton et coll., 1978 ; Harrison, 1978 ; Langman, 1968].

Dès le stade 9 [Amrane et Vanneuville, 1981]

Les lames latérales du mésoblaste sont clivées en deux couches (la somatopleure s'accole à l'ectoblaste et la splanchnopleure double l'entoblaste) par une cavité le cœlome interne.

Les deux cœlomes internes droit et gauche sont des prolongements intra embryonnaires du cœlome externe. Les mécanismes de croissance de la face ventrale entraînent la délimitation de l'embryon avec un mouvement d'enroulement autour du pédicule vitello-ombilical.

Au stade 12

Deux conséquences de la délimitation sont patentes : oblitération des communications ventrales avec le cœlome externe et migration médiale avec développement de deux cavités cœlomiques internes. Dès lors, celles-ci ne sont plus séparées que par le tube intestinal primitif amarré à la paroi dorsale par le mésentère dorsal primitif et à la paroi ventrale par le mésentère ventral primitif (figs. 17-1 et 17-2). Ce mésentère ventral n'existe que dans la région abdominale crâniale et disparaît dans les régions thoracique et abdominale caudale, faisant ainsi communiquer les cœlomes internes droit et gauche (fig. 17-3).

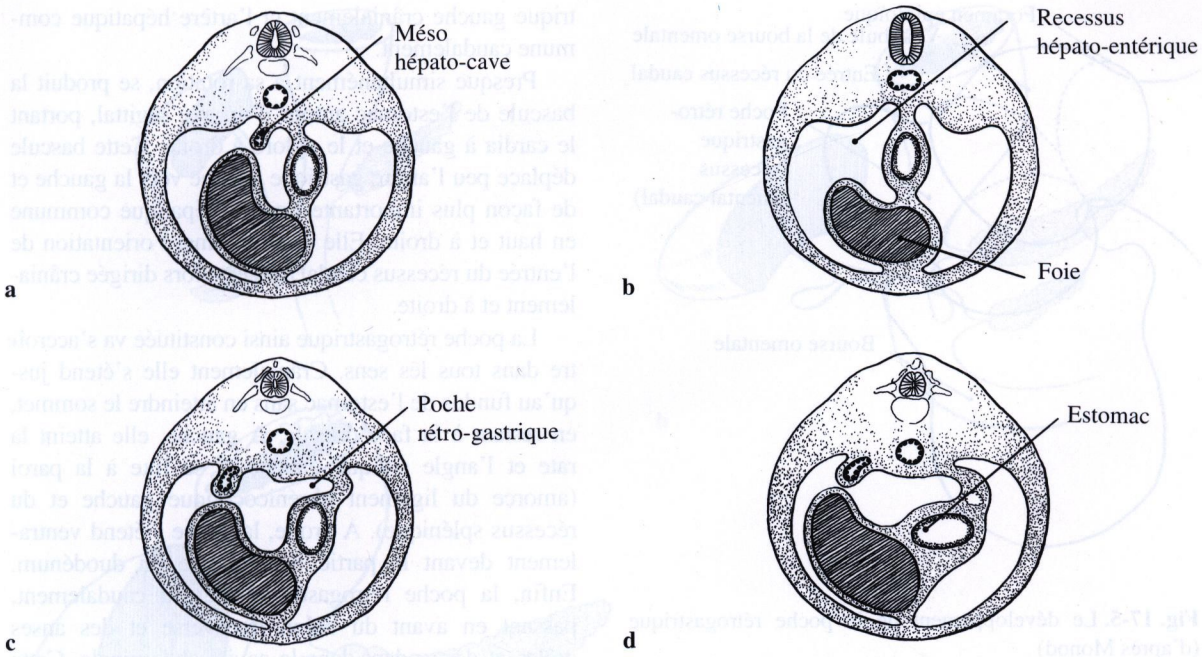

Fig. 17-4a-d. Développement du foie et rotation de l'estomac : **a** développement du foie à droite et dorsalement (stade 11) ; **b** apparition du méso hépato-cave ; **c** apparition de la poche rétrogastrique ; **d** rotation de l'estomac

Au stade 14

L'ébauche du diaphragme se condense entre les cavités thoracique et abdominale. La séparation définitive entre le thorax et l'abdomen est réalisée au stade 21 par fusion des replis péritonéo-pleuraux avec le méso œsophage et le septum transversum (voir chap. 5).

Au stade 15

Le tube digestif dans sa portion sous diaphragmatique est situé dans un plan sagittal médian, ventralement par rapport au tube neural, à la chorde et à l'ébauche aortique. On peut lui distinguer deux grands segments :

– celui correspondant à l'œsophage, à l'estomac et au duodénum, amarré à la paroi dorsale par le mésentère dorsal commun et à la paroi ventrale par le mésentère ventral primitif ;

– celui correspondant à l'anse intestinale primitive largement ouverte dans la vésicule ombilicale par le canal vitellin, et à l'intestin terminal aboutissant dans le cloaque. Ce segment est rattaché à la paroi postérieure par le mésentère dorsal primitif commun.

L'évolution dans ces deux territoires sera envisagé séparément.

Evolution au niveau du tube digestif sus-duodénal

Dans le territoire vascularisé par le tronc cœliaque, l'évolution est complexe, marquée par l'apparition et le développement précoce et rapide du foie, du pancréas et de la rate, s'accompagnant de modifications importantes d'orientation du tube digestif primitif et des deux cavités péritonéales situées de part et d'autre des mésentères primitifs.

Dans un souci de simplification, nous envisagerons successivement des phénomènes qui sont en réalité contemporains, simultanés et mécaniquement liés.

Le développement du foie (fig. 17-4)

Il s'amorce dès le stade 10 par l'apparition d'un épaississement sur la face ventrale du duodénum. Au stade 11, le bourgeon se divise en voies biliaires principale et accessoire et progresse dans le mésentère ventral jusqu'à rejoindre le septum transversum (fig. 17-4a).

Son développement rapide et important s'effectue vers la droite puis dorsalement. Il rejoint ainsi l'ébauche de la veine cave inférieure comprise dans un dédoublement du mésogastre postérieur soulevé par l'évolution de la veine cardinale commune droite. Ce dédoublement est appelé méso latéral ou méso hépato-cave [Couinaud, 1963] (fig. 17-4b).

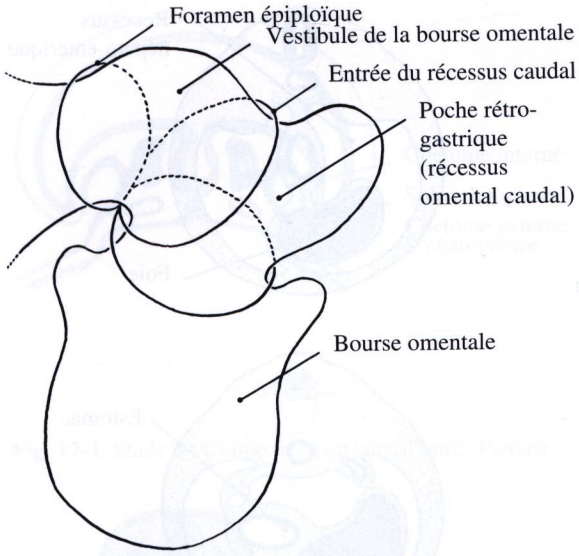

Fig. 17-5. Le développement de la poche rétrogastrique (d'après Monod)

La portion du cœlome droit située entre le foie ventralement, la paroi postérieure dorsalement et l'estomac médialement, est appelée le récessus hépato-entérique (stade 12).

Le foie poursuit son développement préférentiel vers la droite et dorsalement, et le récessus hépato-entérique s'invagine dans l'épais mésogastre postérieur pour former la poche rétrogastrique ou mésogastrique (stade 15) [Rouvière] (fig. 17-4c).

Le développement de l'estomac et de la bourse omentale

Au stade 15, l'estomac se présente comme une dilatation fusiforme sagittale du tube digestif, le différenciant de l'œsophage (fig. 17-4c).

On peut distinguer, dès lors, la grande courbure dorsalement et la petite courbure ventralement.

Au stade 16, l'estomac pivote sur son axe, dans le sens horaire, de 90°, devenant ainsi frontal (fig. 17-4d).

Les vaisseaux satellites de la petite courbure (artère gastrique gauche et artère hépatique commune) restent schématiquement dans le plan sagittal, tandis que l'artère splénique est entraînée à gauche par la grande courbure.

Dès le stade 16, la bourse omentale est identifiable : la poche rétrogastrique communique avec le récessus hépato-entérique par un passage rétréci, l'entrée du récessus caudal (foramen bursae omentalis), entre l'aorte et le tronc cœliaque dorsalement, l'artère gastrique gauche crânialement et l'artère hépatique commune caudalement.

Presque simultanément à sa rotation, se produit la bascule de l'estomac autour d'un axe sagittal, portant le cardia à gauche et le pylore à droite. Cette bascule déplace peu l'artère gastrique gauche vers la gauche et de façon plus importante l'artère hépatique commune en haut et à droite. Elle modifie ainsi l'orientation de l'entrée du récessus caudal, qui est alors dirigée crânialement et à droite.

La poche rétrogastrique ainsi constituée va s'accroître dans tous les sens. Crânialement elle s'étend jusqu'au fundus de l'estomac sans en atteindre le sommet, en restant à la face dorsale. A gauche, elle atteint la rate et l'angle colique gauche et se fixe à la paroi (amorce du ligament phrénicocolique gauche et du récessus splénique). A droite, la poche s'étend ventralement devant la partie descendante du duodénum. Enfin, la poche rétrogastrique s'étend caudalement, passant en avant du côlon transverse et des anses grêles et descendant dans la cavité abdominale. Cette portion caudale, communicant par un rétrécissement correspondant aux vaisseaux de la grande courbure gastrique avec la poche rétrogastrique, est appelée bourse omentale (fig. 17-5).

Celle-ci est identifiable dans ses différents constituants dès le stade 17 et son évolution se poursuit au cours de la période fœtale jusqu'à la 13e-14e semaine.

Le développement du pancréas (fig. 17-6)

Il se fait simultanément à celui du foie : au niveau du duodénum apparaissent deux bourgeons, l'un dorsal au stade 10, l'autre ventral droit au stade 13, légèrement caudal par rapport au précédent. Ces bourgeons se développent dans le mésoduodénum, puis dans le mésogastre postérieur (fig. 17-6a).

Il existerait un bourgeon ventral gauche d'existence très éphémère, mais dont la persistance expliquerait les pancréas annulaires.

Dès le stade 15, le bourgeon ventral migre en arrière du duodénum (fig. 17-6b) en raison de la rotation de l'estomac et de celle du duodénum qui porte sa face droite vers la paroi dorsale. Les deux ébauches pancréatiques arrivent au contact et fusionnent au stade 16. Cette fusion est d'ailleurs plus ou moins complète et peut laisser persister un pancréas divisum (fig. 17-6c).

En raison de la formation de la poche rétrogastrique, le pancréas dérivé de l'ébauche dorsale s'enfonce entre les deux feuillets du mésoduodénum puis, en poursuivant sa croissance, entre ceux du mésogastre postérieur. Il longe ainsi la face dorsale de la poche

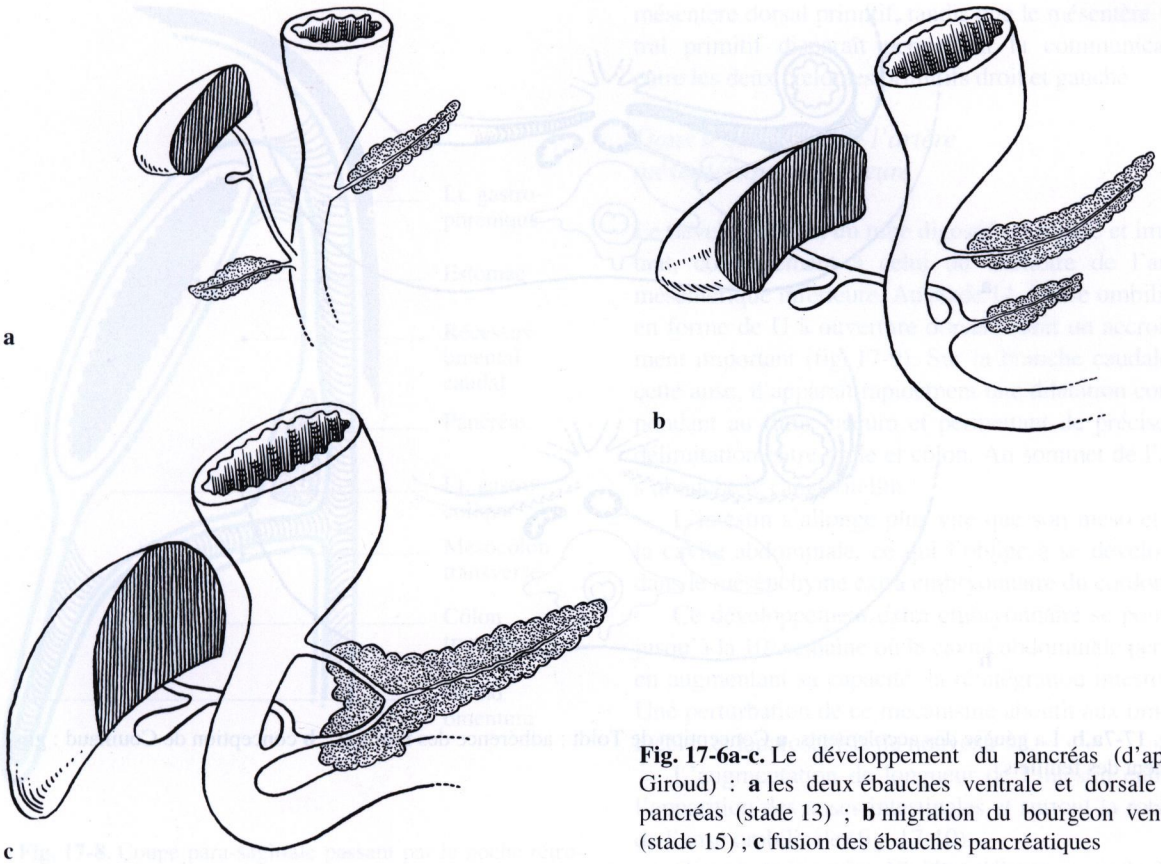

Fig. 17-6a-c. Le développement du pancréas (d'après Giroud) : **a** les deux ébauches ventrale et dorsale du pancréas (stade 13) ; **b** migration du bourgeon ventral (stade 15) ; **c** fusion des ébauches pancréatiques

rétro-gastrique. La croissance est rapide et l'organe suit l'artère splénique, oblique à gauche et crânialement.

Le développement de la rate

Il se fait à partir de plusieurs bourgeons qui migrent le long de l'artère splénique. L'épaississement mésenchymateux est visible au stade 15. L'origine multicentrique explique les polysplénies et l'existence des rates accessoires. La confluence des ilôts constitutifs se réalise au niveau de la partie gauche de la poche rétro-gastrique, à la terminaison de l'artère splénique. Le développement de la rate à l'intérieur des feuillets repousse le feuillet gauche de la poche rétro-gastrique, aboutissant à l'évagination puis à la pédiculisation de la rate reliée à la terminaison du pancréas et à la grande courbure de l'estomac par les ligaments pancréatico et gastrosplénique.

Les accolements dans ce territoire

Ils s'effectuent de façon assez constante mais plus ou moins prononcée avec des variantes individuelles importantes.

La génèse des accolements peut s'expliquer par deux théories (fig. 17-7). La classique conception de Toldt édicte que deux surfaces séreuses, en contact et dénuées de mobilité l'une par rapport à l'autre [Testut], finissent par adhérer en formant un fascia d'accolement (fig. 17-7a).

Couinaud réfute cette conception qui n'est retrouvée, ni au cours des dissections, ni lors des interventions chirurgicales, durant lesquelles quelle que soit la minutie, il est impossible d'individualiser les deux feuillets. C'est pourquoi il propose la théorie du glissement (fig. 17-7b) : en augmentant leur diamètre au cours de la croissance, les organes accolés font glisser le péritoine tapissant leur face postérieure et deviennent ainsi de véritables organes rétropéritonéaux qui ne sont plus séparés des structures initialement rétropéritonéales que par des plans celluleux.

Ces plans permettent les gestes chirurgicaux de clivage surtout lors d'une première intervention, mais s'ils se trouvent devenus fibreux par des processus inflammatoires, tumoraux, traumatiques, les clivages deviennent beaucoup plus difficiles et traumatisants. Ces processus d'accolement peuvent se produire suc-

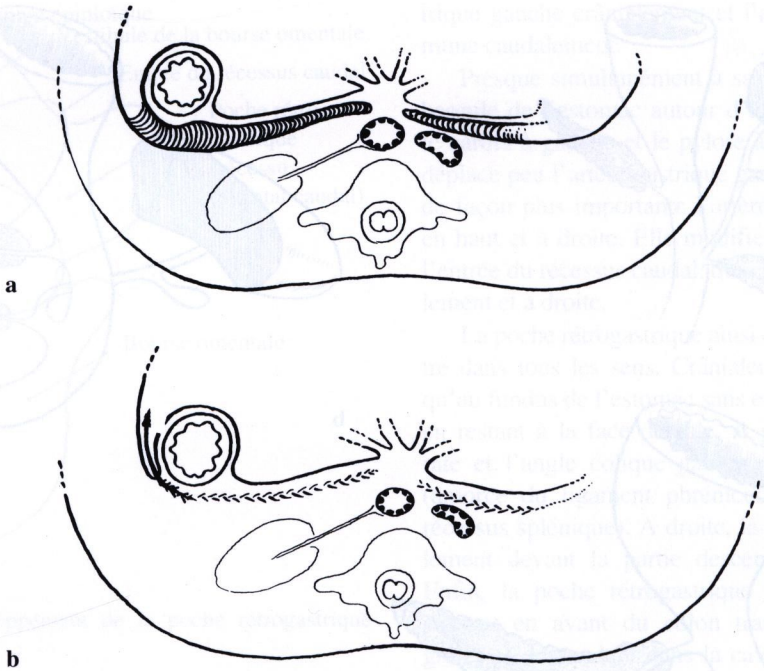

Fig. 17-7a,b. La génèse des accolements. **a** Conception de Toldt : adhérence des feuillets ; **b** conception de Couinaud : glissement des feuillets

cessivement, aboutissant à un empilement des mésos et des organes comme au niveau du mésocôlon gauche, recouvert en partie par le mésoduodénum, puis par le mésocôlon droit.

De toutes façons, les accolements bousculent la belle ordonnance primitive du mésentère commun dorsal étendu verticalement tout au long de l'axe aorto-vertébral. Avec Poirier il faut opposer les mésos primaires situés sur la ligne médiane et les mésos secondaires consécutifs à un accolement et situés en-dehors de la ligne médiane, selon une topographie et une direction extrêmement variables.

Les accolements dans le territoire du tronc cœliaque se produisent de façon variable en fonction des divers organes concernés. Ils débutent lors de la période fœtale après la 9e semaine et se poursuivent au cours des premières années de la vie.

Le péritoine recouvrant la face dorsale du foie, au niveau du méso hépatocave, s'accole à la paroi dorsale pour former les ligaments du foie.

Le pancréas et le duodénum s'accolent à la paroi dorsale de part et d'autre de l'artère mésentérique supérieure. Ces accolements peuvent être variables et nous en verrons toute l'importance en radiologie et dans la génèse des hernies internes.

L'œsophage abdominal, le cardia et le fundus de l'estomac s'accolent dorsalement au cours de la première année de la vie. Ce fait est à l'origine des fréquentes malpositions œsocardiotubérositaires du petit enfant. L'accolement et le ligament phrénogastrique se poursuivent vers la gauche pour former les ligaments phrénosplénique et phrénocolique.

Toutefois, les processus d'accolements atteignent leur maximum de complexité au niveau de la bourse omentale. La poche rétrogastrique ou recessus omental caudal va se réduire dans toutes ses dimensions ; la portion crâniale fixe par son accolement la portion haute et dorsale du fundus gastrique, contribuant à former le ligament phrénogastrique.

Le prolongement droit de la poche rétro-gastrique s'accole jusqu'au niveau de l'artère gastroduodénale et forme le ligament hépatocolique. Le prolongement gauche forme le ligament phrénocolique jusqu'aux insertions dorsolatérales du diaphragme. Enfin la cavité de la bourse omentale au niveau du côlon transverse disparaît et forme le grand omentum [Gworys et Szydlo, 1981] (fig. 17-8).

Après tous ces accolements, il persiste un cul-de-sac rétrogastrique provenant de l'évolution du cœlome droit : c'est le récessus omental caudal ou poche rétro-

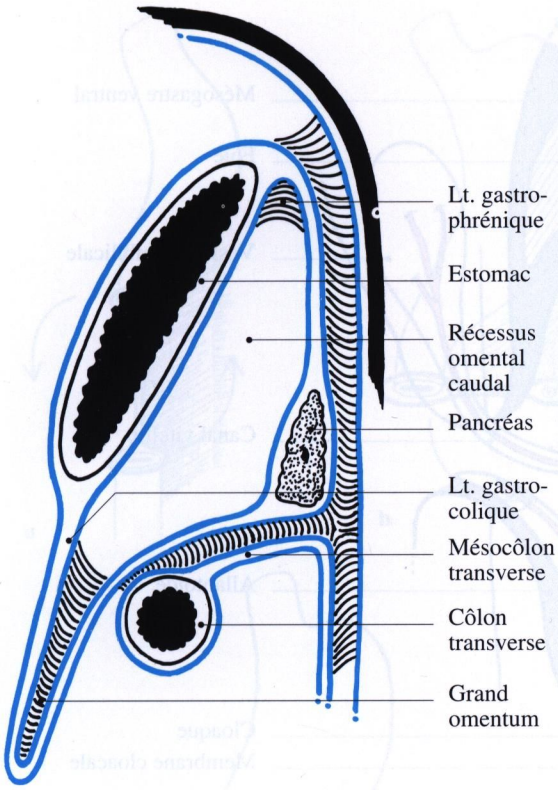

Fig. 17-8. Coupe para-sagittale passant par la poche rétro-gastrique (récessus omental caudal) et le grand omentum (d'après Testut)

gastrique (arrière cavité des épiploons) (lesser sac des anglosaxons) limitée en avant par la face dorsale de l'estomac, le petit omentum et le ligament gastrocolique. La face dorsale est soulevée par le relief transversal du pancréas ; la paroi caudale est formée par le mésocôlon transverse et le côlon transverse ; la paroi crâniale par l'accolement du fundus gastrique ; la portion gauche correspond au hile de la rate. Enfin à droite, la poche rétro-gastrique communique avec la grande cavité péritonéale par l'intermédiaire de l'entrée du récessus caudal (foramen bursae omentalis) (entre les plis soulevés par l'artère gastrique gauche et l'artère hépatique commune), le vestibule de la bourse omentale et enfin le foramen épiploïque (hiatus de winslow) (entre les plis péritonéaux soulevés par la veine cave inférieure et le bord libre du petit omentum).

Evolution au niveau du tube digestif sous duodénal

L'évolution est plus simple. Initialement (stade 10), l'intestin primitif est relié à la paroi dorsale par le mésentère dorsal primitif, tandis que le mésentère ventral primitif disparaît permettant la communication entre les deux cœlomes primitifs droit et gauche.

Dans le territoire de l'artère mésentérique supérieure

Le développement du tube digestif est rapide et important, contrairement à celui du territoire de l'artère mésentérique inférieure. Au stade 14, l'anse ombilicale en forme de U à ouverture dorsale subit un accroissement important (fig. 17-9). Sur la branche caudale de cette anse, il apparaît rapidement une dilatation correspondant au futur cæcum et permettant de préciser la délimitation entre grêle et côlon. Au sommet de l'anse s'abouche le canal vitellin.

L'intestin s'allonge plus vite que son méso et que la cavité abdominale, ce qui l'oblige à se développer dans le mésenchyme extra embryonnaire du cordon.

Ce développement extra embryonnaire se poursuit jusqu'à la 10e semaine où la cavité abdominale permet, en augmentant sa capacité, la réintégration intestinale. Une perturbation de ce mécanisme aboutit aux omphalocèles et laparoschisis du nouveau-né.

L'augmentation de longueur de l'intestin entraîne l'apparition des anses intestinales et surtout la rotation de l'anse ombilicale (fig. 17-10).

Cette rotation (fig. 17-10a) débute au stade 20 et se poursuit à la période fœtale. Elle se déroule schématiquement en trois étapes de 90°, dans le sens antihoraire. Ces étapes ne sont pas successives, mais se déroulent selon un mouvement continu. La première rotation de 90° autour de l'axe mésentérique porte l'intestin grêle à droite et le côlon droit à gauche au stade 20 (fig. 17-10b). La deuxième étape s'accompagne de la réintégration partielle des viscères dans la cavité abdominale au stade 23 et amène l'intestin grêle caudalement et le côlon droit crânialement (fig. 17-10c). Enfin, la troisième rotation est marquée par l'abaissement du côlon à droite, tandis que l'intestin grêle gagne sa position centrale dans le cadre colique. Elle se situerait à partir de la dixième semaine (fig. 17-10d).

Cette rotation anti-horaire de l'anse ombilicale peut être incomplète, réalisant les divers tableaux du mésentère commun dont le plus redoutable est le mésentère commun à 180°. L'apparition secondaire des accolements du duodénum et du côlon droit fixe à peu de distance les angles duodénojéjunal et iléocœcocolique. Dès lors, il y a un risque permanent de volvulus de l'intestin grêle autour de l'axe mésentérique, avec ses redoutables conséquences de nécrose ischémique veino-lymphatique et artérielle.

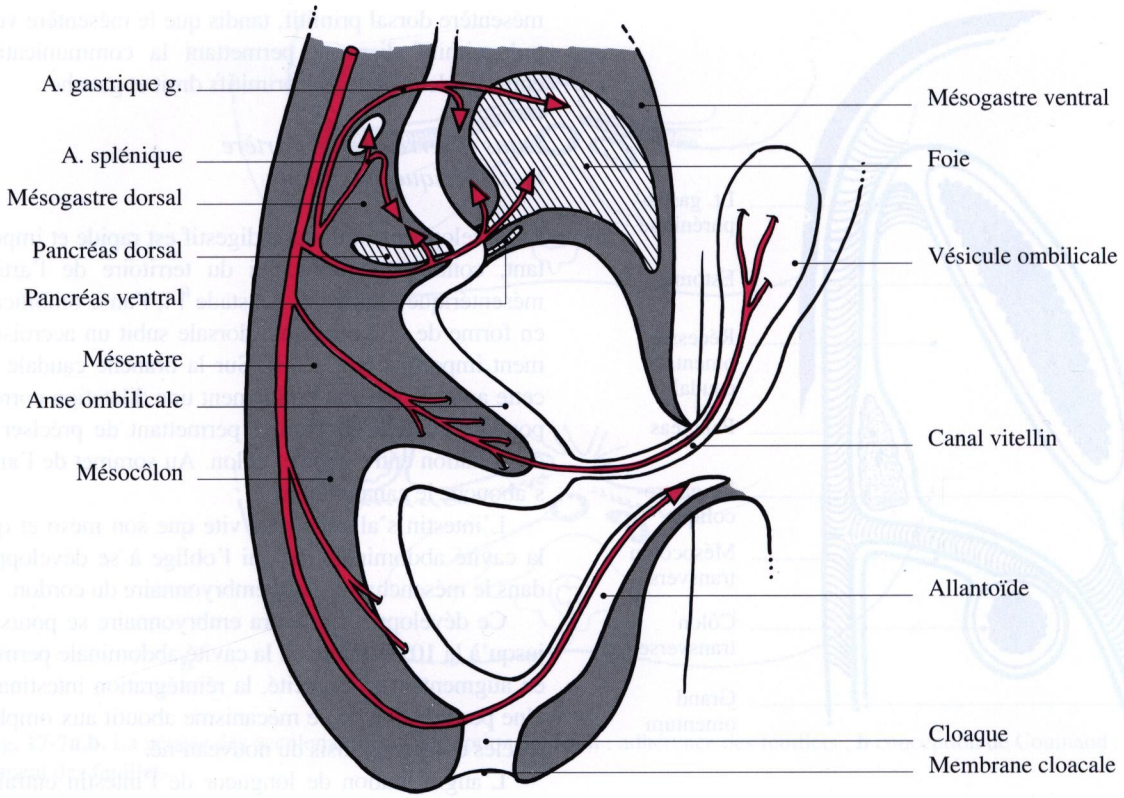

Fig. 17-9. Coupe sagittale d'un embryon, stade 14 (d'après Couinaud)

Ce mécanisme de rotation est assez fragile car il est constamment perturbé dans son déroulement au cours des anomalies de fermeture de la paroi abdominale (omphalocèle, laparoschisis, aplasie de la coupole diaphragmatique).

Le sens anti-horaire de la rotation intestinale succède à la modification d'orientation de l'estomac qui entraîne le duodénum à droite, tandis que la croissance en longueur de l'intestin terminal amène la courbure colique gauche en haut et à gauche. Les deux extrémités de l'anse ombilical tournent selon le mécanisme du "volant". Néanmoins, il existe de nombreuses perturbations de ces mécanismes pouvant amener le duodénum ventralement et le côlon dorsalement par rapport aux vaisseaux mésentériques supérieurs (occlusion haute par "kiss kiss duodenum").

Dans le territoire de l'artère mésentérique inférieure

L'intestin terminal a une évolution plus simple, constituée par une augmentation de longueur qui entraîne une bascule vers le côté gauche de la cavité abdominale (fig. 17-11).

Cet agencement est réalisé au stade 18. Cette bascule entraîne le mésocôlon gauche primitif dont la face gauche devient postérieure.

Les accolements dans ce territoire

Selon les mécanismes envisagés antérieurement, ils varient en fonction du segment considéré.

L'anse duodénale

Elle est entraînée par la rotation de l'estomac vers la droite et sa face droite devient dorsale. La courbure duodénojéjunale est solidaire de la rotation de l'anse ombilicale, ce qui l'amène successivement à droite, puis au-dessous et enfin à gauche des vaisseaux mésentériques supérieurs. Les accolements, à ce niveau, débutent vers la 20e semaine au niveau de la partie descendante du duodénum et se poursuivent ultérieurement pour les autres segments. A droite, l'accolement se fait sur le péritoine pariétal postérieur primitif, tandis qu'à gauche de l'axe aortomésentérique il se fait sur le mésocôlon descendant. Parfois au niveau de la partie

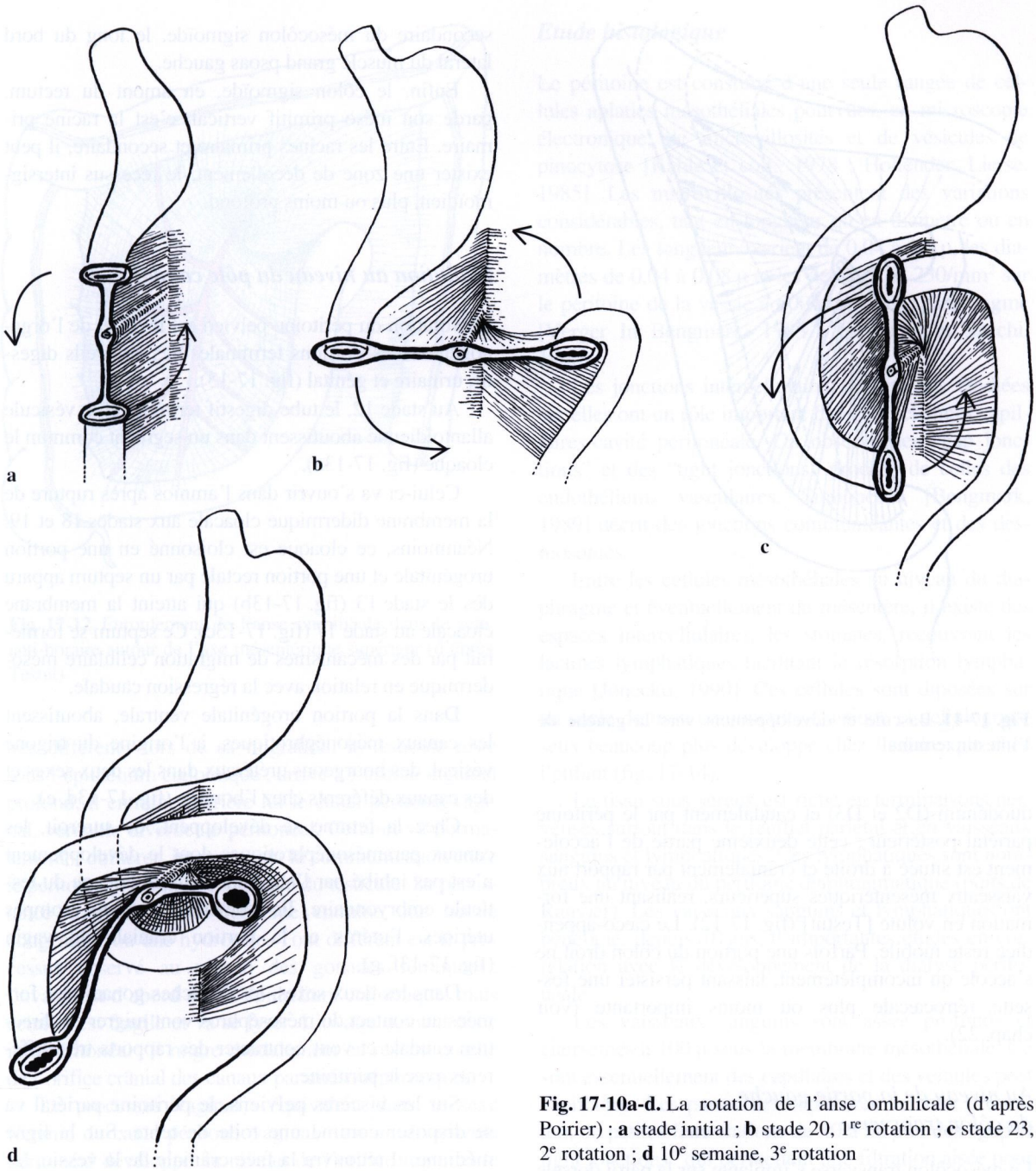

Fig. 17-10a-d. La rotation de l'anse ombilicale (d'après Poirier) : **a** stade initial ; **b** stade 20, 1re rotation ; **c** stade 23, 2e rotation ; **d** 10e semaine, 3e rotation

ascendante du duodénum (D4) ces accolements se font incomplètement, ce qui est à l'origine des fossettes paraduodénales [Poirier].

Le jéjuno-iléum

Il présente un mésentère libre, mais la portion dorsale du méso s'accole à la paroi postérieure jusqu'au niveau du tronc de l'artère iléocolique. La racine d'implantation s'amarre au niveau de la paroi dorsale, selon une ligne brisée oblique caudalement et à droite, en s'étendant de la courbure duodéno-jéjunale à la jonction iléocolique (voir chap. 21).

Au niveau du côlon ascendant et de la partie droite du côlon transverse

Le méso s'accole à la paroi dorsale représentée crânialement par les portions descendantes et horizontale du

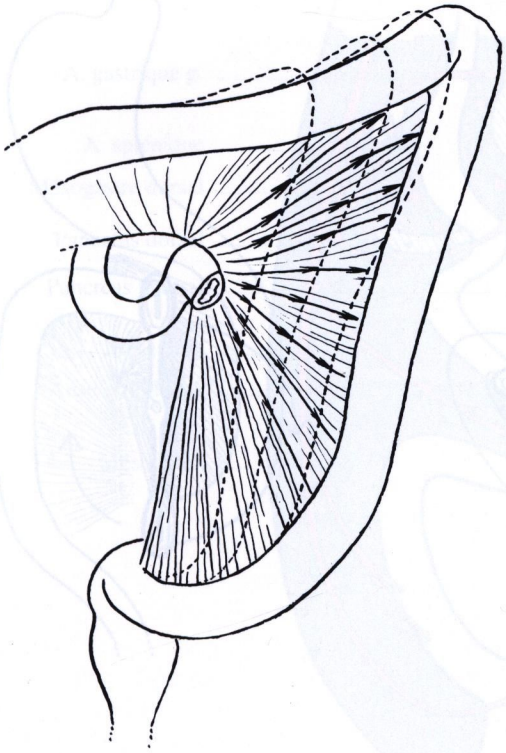

Fig. 17-11. Bascule et développement vers la gauche de l'intestin terminal

duodénum (D2 et D3) et caudalement par le péritoine pariétal postérieur ; cette deuxième partie de l'accolement est située à droite et crânialement par rapport aux vaisseaux mésentériques supérieurs, réalisant une formation en volute [Testut] (fig. 17-12). Le cæco-appendice reste mobile. Parfois une portion du côlon droit ne s'accole qu'incomplètement, laissant persister une fossette rétrocæcale plus ou moins importante (voir chap. 22).

Au niveau de la partie gauche du côlon transverse

Le mésocôlon transverse s'implante sur la paroi dorsale selon une ligne qui s'étend de la partie descendante du duodénum à la courbure colique gauche. Cet accolement se réalise en deux temps successifs avec abaissement du bord adhérent primaire.

Au niveau de l'intestin terminal

La portion crâniale du mésocôlon gauche s'accole vers la 18e semaine et l'accolement progresse vers le bas fixant le côlon descendant. Caudalement, l'accolement à la paroi dorsale s'interrompt au niveau de la racine secondaire du mésocôlon sigmoïde, le long du bord latéral du muscle grand psoas gauche.

Enfin, le côlon sigmoïde, en amont du rectum, garde son méso primitif vertical, c'est la racine primaire. Entre les racines primaire et secondaire, il peut exister une zone de décollement, le récessus intersigmoïdien, plus ou moins profond.

Evolution au niveau du pôle caudal

L'évolution du péritoine pelvien est le reflet de l'organogénèse des portions terminales des appareils digestif, urinaire et génital (fig. 17-13).

Au stade 12, le tube digestif terminal et la vésicule allantoïdienne aboutissent dans un segment commun le cloaque (fig. 17-13a).

Celui-ci va s'ouvrir dans l'amnios après rupture de la membrane didermique cloacale aux stades 18 et 19. Néanmoins, ce cloaque est cloisonné en une portion urogénitale et une portion rectale par un septum apparu dès le stade 13 (fig. 17-13b) qui atteint la membrane cloacale au stade 17 (fig. 17-13c). Ce septum se formerait par des mécanismes de migration cellulaire mésodermique en relation avec la régression caudale.

Dans la portion urogénitale ventrale, aboutissent les canaux mésonéphrotiques, à l'origine du trigone vésical, des bourgeons urétéraux dans les deux sexes et des canaux déférents chez l'homme (fig. 17-13d, e).

Chez la femme se développent, de surcroît, les canaux paramésonéphrotiques dont le développement n'est pas inhibé par l'hormone antimullérienne du testicule embryonnaire. Ils formeront les deux trompes utérines, l'utérus et la portion crâniale du vagin (fig. 17-13f, g).

Dans les deux sexes, les ébauches gonadiques formées au contact du mésoséphros vont migrer en direction caudale et vont contracter des rapports très différents avec le péritoine.

Sur les viscères pelviens, le péritoine pariétal va se disposer comme une toile de tente. Sur la ligne médiane, il recouvre la face crâniale de la vessie, les canaux déférents et les vésicules séminales chez l'homme, les trompes utérines et l'utérus chez la femme.

Dorsalement, il rejoint la face ventrale du rectum, accolé à la portion caudale du rachis par le mésorectum, court et très épais. Latéralement, le péritoine forme toute une série de plis sous tendus par le passage d'éléments rétropéritonéaux (uretère et vaisseaux à destinée pelvienne).

Entre les plis, existent des fossettes péritonéales. Vis-à-vis des gonades, le péritoine a un comportement

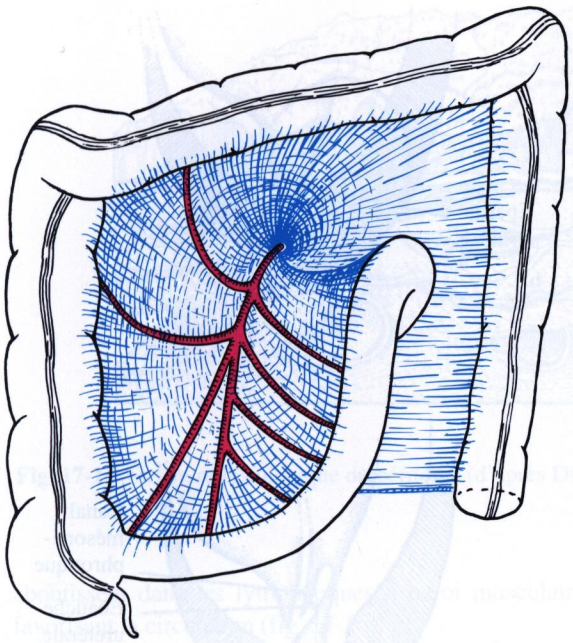

Fig. 17-12. Enroulement de l'anse ombilicale dans le sens anti-horaire autour de l'axe mésentérique supérieur (d'après Testut)

très différent : lors de sa migration, le testicule reste sous l'épithélium cœlomique ; arrivé à l'orifice inguinal profond, il entraîne derrière lui le canal péritonéovaginal, véritable diverticule péritonéal. Celui-ci va normalement s'oblitérer, interrompant la communication entre le péritoine et la tunique vaginale du testicule. Sa persistance anormale mais fréquente entraîne une hernie congénitale ou une hydrocèle. Tout différent est le processus observé au niveau des gonades féminines : l'ovaire est d'abord sous l'épithélium cœlomique, mais celui-ci est fragile et va se lyser. L'ovaire devient donc intrapéritonéal ; il migre caudalement en restant proche de l'orifice crânial des canaux paramésonéphrotiques.

Le processus vaginal – équivalent dans le sexe féminin du canal péritonéovaginal – est un diverticule péritonéal développé au niveau de l'orifice inguinal le long du ligament rond. Sa perméabilité détermine les hernies inguinales congénitales ou les kystes du canal de Nück [Vanneuville, 1983].

Les grandes structures péritonéales

Elles doivent être précisément définies car elles sont communes à l'ensemble de la séreuse péritonéale.

Le péritoine comporte différentes structures réunies par leur histologie.

Etude histologique

Le péritoine est constitué d'une seule rangée de cellules aplaties mésothéliales pourvues, en microscopie électronique, de microvillosités et de vésicules de pinocytose [Kahle et coll., 1978 ; Hollender, Lierse, 1985]. Les microvillosités présentent des variations considérables, tant en longueur qu'en diamètre ou en nombre. Les longueurs varient de 0,04 à 2,5 µ, les diamètres de 0,04 à 0,08 µ et les densités de 230/mm^2 sur le péritoine de la vessie à 600/mm^2 sur le diaphragme [Verger In Bengmark, 1985 ; Di Paolo et Sacchi, 1990].

Les jonctions intercellulaires ont été très étudiées car elles ont un rôle important dans les échanges capillaires-cavité péritonéale. On observe des "gap jonctions" et des "tight jonctions" proches de celles des endothéliums vasculaires. Simionescu [Bengmark, 1989] décrit des jonctions communicantes et des desmosomes.

Entre les cellules mésothéliales au niveau du diaphragme et éventuellement du mésentère, il existe des espaces intercellulaires, les stomates, recouvrant les lacunes lymphatiques facilitant la résorption lymphatique [Jonecko, 1990]. Ces cellules sont diposées sur un socle de tissu conjonctivo-élastique et cellulograisseux beaucoup plus développé chez l'adulte que chez l'enfant (fig. 17-14).

Le tissu sous séreux est riche en terminaisons nerveuses surtout dans le feuillet pariétal et en vaisseaux sanguins et lymphatiques. Ces lymphatiques sont nombreux au niveau du péritoine diaphragmatique (puits de Ranvier). Les vaisseaux sanguins et lymphatiques ont bénéficié, depuis 10 ans, d'importantes études en corrélation avec le développement de la dialyse péritonéale.

Les vaisseaux sanguins sont assez profonds et clairsemés à 100 µ sous la membrane mésothéliale. Ce sont essentiellement des capillaires et des veinules post capillaires. Les parois des capillaires veineux présentent de petites fenestrations de 40 à 50 µ et des "gap et tight jonctions" qui permettent une filtration aisée pour les solutés de bas poids moléculaire. Un système de sphincters pré et post capillaires régulent les mouvements liquidiens entre le secteur circulant et la cavité péritonéale.

Les vaisseaux lymphatiques sont nombreux (couvrant jusqu'à 4 % de la surface du péritoine mésentérique) de grande taille (plus de 20 µ) et situés près de la membrane endothéliale. Ils peuvent, parfois, se dilater en lacunes lymphatiques de 3 à 6 mm. De plus, leur membrane basale discontinue leur permet de prendre une part importante dans les échanges liquidiens. Ils

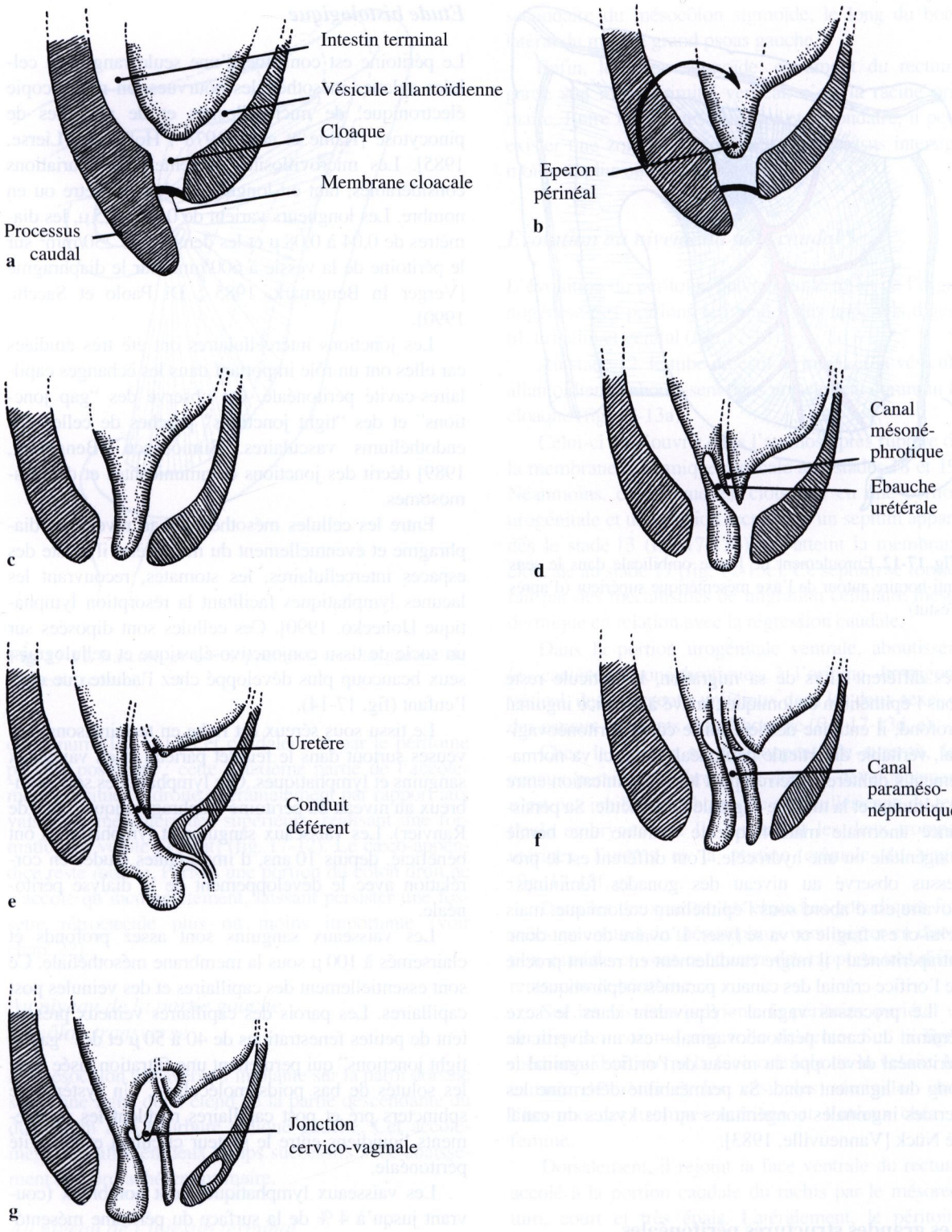

Fig. 17-13a-g. Evolution du cloaque (d'après Langman) : **a** le cloaque primitif ; **b** apparition de l'éperon cloisonnant le cloaque ; **c** disparition de la membrane cloacale ; **d** ébauche urétérale, sexe masculin ; **e** évolution, sexe masculin ; **f** évolution, sexe féminin ; **g** évolution du canal paramésonéphrotique

Fig. 17-14. Structure histologique du péritoine (d'après Di Paolo)

aboutissent dans les lymphatiques à paroi musculaire favorisant la circulation (fig. 17-15).

La structure de ces tissus explique le pouvoir migratoire des cellules dans un but de défense et la possibilité de multiplication rapide des cellules permettant une cicatrisation rapide.

De surcroît, le péritoine a un pouvoir de secrétion actif et d'absorbtion. Ces mécanismes lui donnent le rôle de membrane sélective semi-perméable associé avec des possibilités de passage transcellulaire [Rippe et coll., 1985].

Enfin, le péritoine sécréte activement des phospholipides jouant un rôle de lubrifiant et de surfactant [Di Paolo et Sacchi, 1990]. Certains auteurs ont pu préjuger que le péritoine sécréte des prostaglandines, des protéoglycans, des interleukines, etc.

Le péritoine pariétal (fig. 17-16)

Il recouvre en profondeur les parois de la cavité abdominale. Au niveau des parois ventrale et latérale le péritoine primitif reste inchangé depuis le début de sa formation embryologique.

Par contre, le péritoine recouvrant les autres parois, diaphragmatique, pelvienne et surtout dorsale, se modifie considérablement en fonction des accolements embryologiques des organes.

Quel que soit le mécanisme des accolements, le péritoine viscéral de la face accolée des viscères disparaît et le péritoine restant des organes devient le péritoine pariétal définitif. Ces mécanismes peuvent être répétitifs lorsque plusieurs organes s'accolent successivement en s'empilant. Dans cette hypothèse le péritoine pariétal définitif est constitué par la séreuse recouvrant le dernier organe accolé.

Les organes empilés ne sont plus séparés que par des fascias celluleux contenant les éléments vasculo-nerveux. C'est essentiellement au niveau de ces parois complexes que le péritoine, en s'invaginant dans les dépressions entre les structures, va former des récessus ou des culs-de-sac. Dans ces dépressions la stagnation d'un liquide péritonéal infecté peut être à l'origine d'un abcès résiduel après le traitement d'une péritonite. La greffe de cellules cancéreuses dans ces zones de stase a été démontrée par Pickell et Parsons.

Les vaisseaux et nerfs de ce feuillet pariétal sont des branches des éléments correspondants de la paroi, dont le péritoine fait partie intégrante. Les vaisseaux de la paroi abdominale sont les vaisseaux intercostaux et lombaires pour les muscles larges ; le muscle droit de l'abdomen est vascularisé par les artères épigastriques supérieure et inférieure. Les lymphatiques ont un drainage multidirectionnel vers le lymphocentre axillaire, le lymphocentre inguinal superficiel et, pour les éléments les plus profonds, vers les nœuds lymphatiques médiastinaux ventraux et les nœuds lymphatiques iliaques externes. Les nerfs des muscles sont pour les muscles oblique externe et droit de l'abdomen les nerfs intercostaux de T5 à T12 et pour les muscles oblique interne et transverse de l'abdomen les nerfs intercostaux de T7 à L1.

Le péritoine diaphragmatique est vascularisé par les vaisseaux phréniques et par le nerf phrénique (expliquant les douleurs à irradiations ascendantes dans les syndromes péritonéaux).

Les récepteurs sensitifs connectés à des fibres afférentes somatiques appartiennent au système nerveux

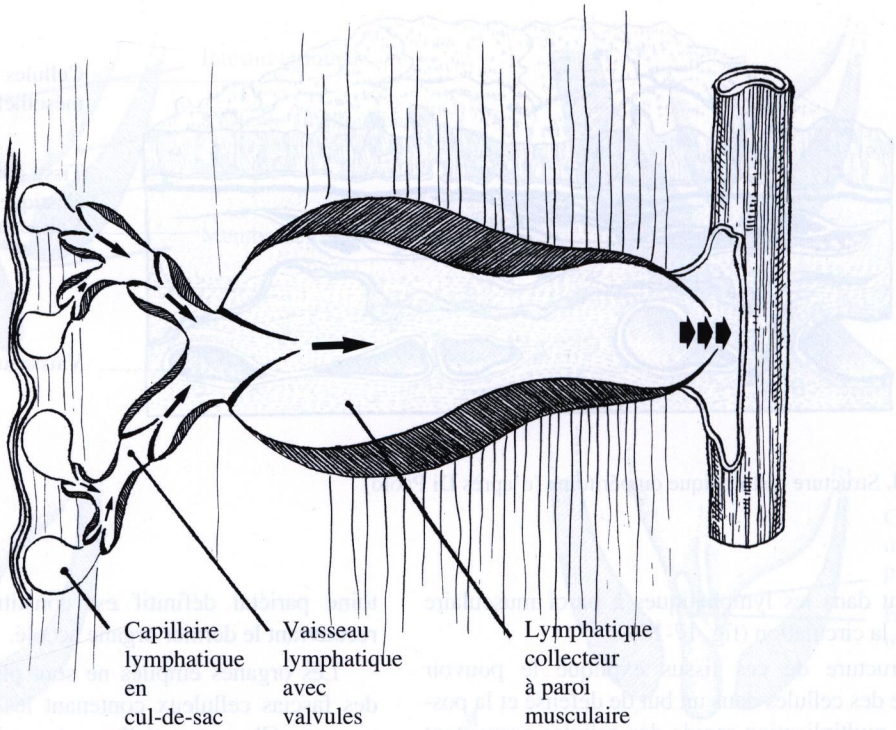

Fig. 17-15. Représentation schématique des vaisseaux lymphatiques péritonéaux (d'après Bengmark)

cérébrospinal. Ils sont plus développés au niveau de l'étage sus mésocolique qu'à l'étage sous mésocolique [Lévy et coll., 1985]. L'excitation intense ou prolongée des récepteurs détermine une douleur et une défense musculaire localisées.

Le péritoine viscéral (fig. 17-17)

Il constitue la couche périphérique des viscères intra-abdominaux. Il est formé primitivement par le cœlome interne qui entoure le tube digestif initial. Parfois il est remanié par le développement secondaire d'organes comme le foie, le pancréas ou la rate qui en se développant, soufflent le péritoine. Il ne recouvre que les faces libres des organes accolés aux parois.

Les vaisseaux et les nerfs de ce feuillet viscéral appartiennent au système vasculonerveux des organes recouverts. Les nerfs – peu importants pour certains – appartiennent au système nerveux végétatif et il y a prépondérance des fibres sympathiques sur leurs homologues parasympathiques. La sensibilité interoceptive provenant des viscères est multineuronale, multisynaptique et explique les douleurs diffuses de topographie imprécise observées en pathologie.

Cette innervation du péritoine est étudiée en raison des progrès en analgésie. Les influx nociceptifs provenant de la capsule et des ligaments suspenseurs du foie et de la rate empruntent le nerf phrénique. Ceux qui proviennent de l'intestin grêle cheminent par le plexus cœliaque, le nerf grand splanchnique et les racines T6-T9. Ceux provenant du côlon, de l'appendice par le plexus mésentérique, le nerf petit splanchnique et les racines T10 et T11. Enfin, ceux du côlon gauche, du rectum sont recueillis par le nerf splanchnique inférieur (T11-L1) et le plexus hypogastrique (S2-S4) [Johansen in Bengmark, 1989]. Par contre, il semble que les omentums soient dépourvus de fibres nociceptives.

La continuité entre le péritoine pariétal et le péritoine viscéral

Elle est assurée par quatre types d'éléments qu'il faut définir ici : les mésos, les fascias d'accolement, les ligaments et les omentums (fig. 17-17).

Les mésos

Ils amarrent le tube digestif primitif aux parois dorsale (mésentère dorsal commun) et ventrale dans l'étage sus duodénal (mésentère ventral primitif). Le mésentère

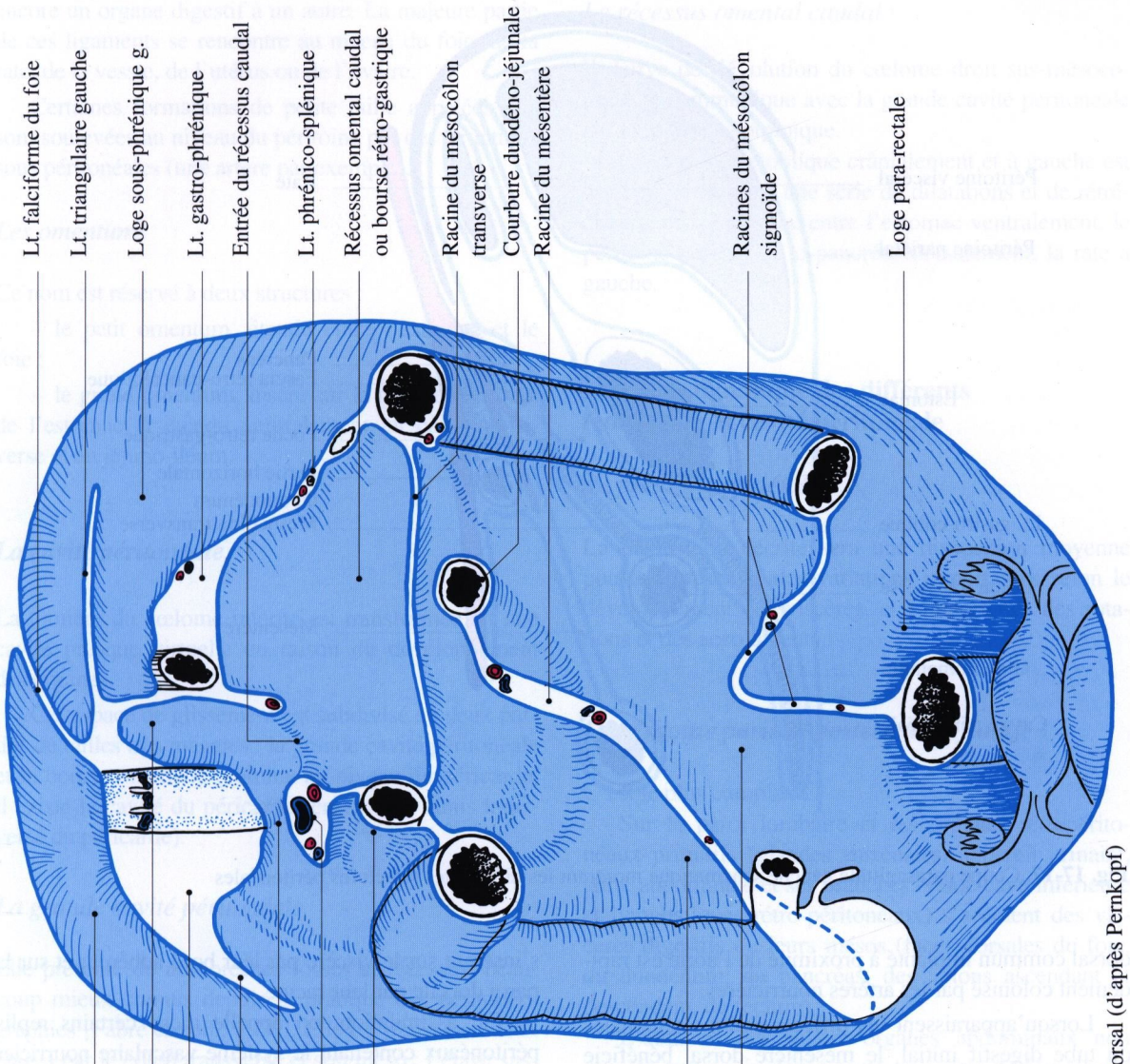

Fig. 17-16. Le péritoine pariétal dorsal (d'après Pernkopf)

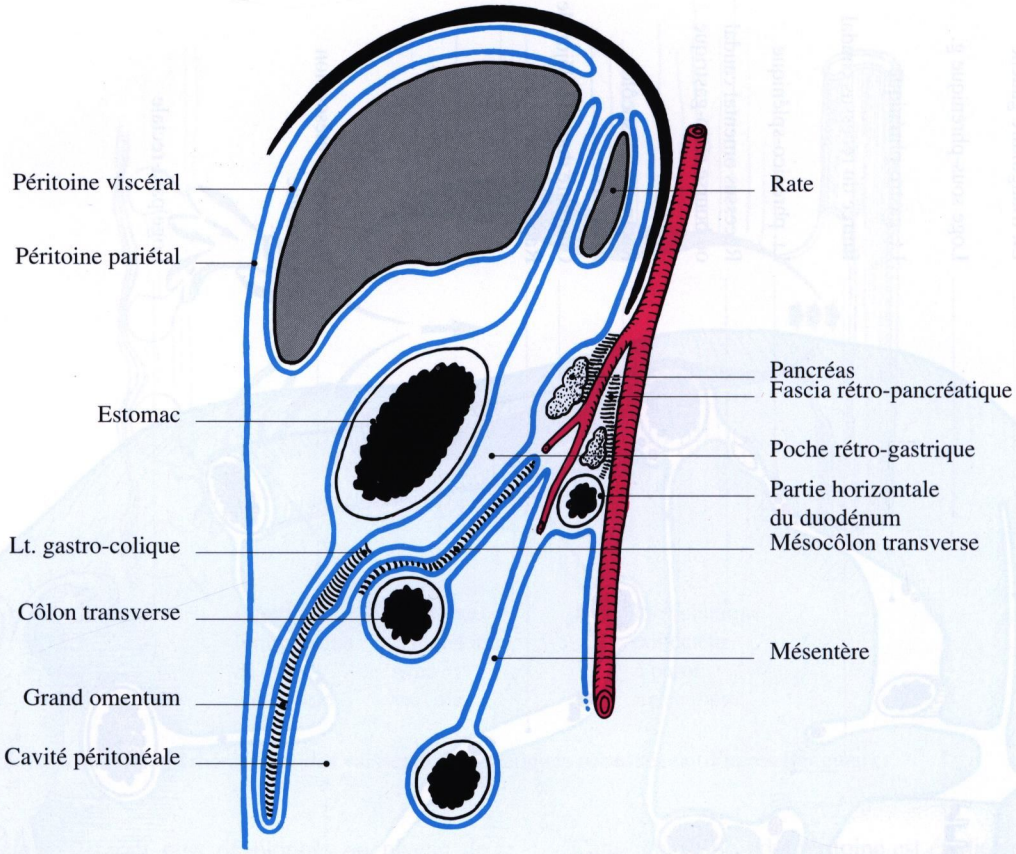

Fig. 17-17. Coupe parasagittale gauche schématique montrant les différentes structures péritonéales

dorsal commun implanté à proximité de l'aorte est rapidement colonisé par les artères nourricières.

Lorsqu'apparaissent les différenciations régionales du tube digestif initial, le mésentère dorsal bénéficie d'appellations multiples.

On distingue dans le sens crâniocaudal : le mésoœsophage, le mésogastre dorsal, le mésoduodénum, le mésentère, le mésocôlon ascendant se prolongeant dans le mésoappendice, le mésocôlon transverse, le mésocôlon descendant, le mésocôlon sigmoïde et le mésorectum.

Le mésentère ventral primitif n'est représenté que par le mésogastre ventral.

Parmi toutes ces formations, certaines s'accolent totalement au cours de l'évolution embryologique et aboutissent à la formation d'un fascia. D'autres ne s'accolent que partiellement et gardent une certaine longueur. Elles amarrent le segment digestif à la paroi dorsale, en lui gardant une mobilité plus ou moins importante. Ce sont : le mésentère, le mésoappendice, les mésocôlons transverse et sigmoïde. Ces mésos s'insèrent sur le viscère par leur bord adhérent et sur la paroi dorsale par leur racine.

Par assimilation, on appelle méso certains replis péritonéaux contenant le système vasculaire nourricier et destinés à des organes pelviens tels que le mésovarium ou le mésosalpinx.

Les lames ou fascias d'accolement

Ce sont des espaces celluleux clivables, formés par la fusion apparente de la face latérale d'un méso avec le péritoine pariétal dorsal ou avec le péritoine viscéral d'un autre organe accolé plus tôt.

Les principaux fascias sont développés au niveau du mésoœsophage, du mésogastre dorsal, du mésoduodénum, des mésocôlons ascendant et descendant et du mésorectum.

Les ligaments

Ce sont des formations péritonéales reliant un organe digestif plein ou un organe génito-urinaire à la paroi, ou

encore un organe digestif à un autre. La majeure partie de ces ligaments se rencontre au niveau du foie, de la rate, de la vessie, de l'utérus ou de l'ovaire.

Certaines formations de petite taille appelées plis sont soulevées au niveau du péritoine par des structures sous péritonéales (une artère par exemple).

Les omentums

Ce nom est réservé à deux structures :

– le petit omentum, étendu entre l'estomac et le foie ;

– le grand omentum, inséré sur la grande courbure de l'estomac et étendu ventralement au côlon transverse et au jéjuno-iléum.

La cavité péritonéale

La lumière du cœlome interne est transformée en une cavité presque virtuelle en raison du développement des organes.

Cet espace de glissement est subdivisé en deux parties de tailles très inégales : la grande cavité péritonéale et la bourse omentale (comme au niveau du péricarde, il existe la cavité du péricarde séreux et le sinus transverse du péricarde).

La grande cavité péritonéale

Elle présente de nombreuses fosses et récessus, beaucoup mieux connus depuis la pratique des péritonéographies [Fabre et coll., 1979]. Elle est divisée en deux étages par le côlon transverse et son méso : l'étage sus-mésocolique et l'étage sous-mésocolique. Ceux-ci communiquent dorsalement et latéralement par les gouttières pariéto-coliques crâniocaudales, et ventralement par un espace très réduit situé entre la paroi abdominale ventrale et le grand omentum.

L'étage sus-mésocolique, compris entre le diaphragme et le mésocôlon transverse, comprend les espaces situés autour du foie, de la face ventrale de l'estomac, de la rate et la portion initiale du duodénum.

L'étage sous-mésocolique, situé entre la face caudale du mésocôlon transverse et le plancher pelvien, est cloisonné par le mésentère, le mésocôlon sigmoïde et le ligament large de l'utérus. Cette cavité, encadrée par les côlons ascendant et descendant, comprend les espaces situés autour des parties horizontale et ascendante du duodénum (D3 et D4), de l'intestin grêle, de la vessie, de l'utérus, du côlon sigmoïde et du rectum.

Le récessus omental caudal

Il dérive de l'évolution du cœlome droit sus-mésocolique. Il communique avec la grande cavité péritonéale par le foramen épiploïque.

Ce diverticule oblique crânialement et à gauche est très irrégulier, avec une série de dilatations et de rétrécissements. Il se situe entre l'estomac ventralement, le péritoine pariétal et le pancréas dorsalement, la rate à gauche.

Etude systématique des différents feuillets de la cavité péritonéale

Le péritoine pariétal

La disposition décrite sera une disposition moyenne pouvant présenter des variations importantes selon le développement des viscères, et l'importance des rotations et des accolements.

Le péritoine pariétal postérieur définitif

C'est le plus complexe.

Sur la paroi lombaire et les organes rétropéritonéaux primitifs (glandes surrénales, appareil urinaire, aorte abdominale et ses branches, veine cave inférieure et lymphatiques rétro-péritonéaux) s'accolent des viscères digestifs ou leurs mésos (faces dorsales du foie, du duodénum, du pancréas, des côlons ascendant et descendant, du rectum).

L'ablation des divers organes abdominaux non accolés met en évidence toute une série de formations en général transversales, limitant des loges successives dans les classiques étages sus et sous-mésocoliques.

Ces formations transversales sont, successivement dans le sens crânio-caudal :

– les ligaments coronaire et triangulaires du foie. Ces ligaments délimitent une aire extrapéritonéale sur la face dorsale du foie, où il est possible de réaliser, sans risques d'hémopéritoine, des ponctions hépatiques et des cholangiographies transpariétales [Doutre]. Cet accolement se prolonge à gauche par celui de l'œsophage et du fundus de l'estomac pour s'achever au niveau du ligament phrénicosplénique ;

– la racine du mésocôlon transverse, se prolongeant latéralement et caudalement par l'accolement des côlons ascendant et descendant ;

– la racine du mésentère, oblique caudalement et à droite ;

– les racines du mésocôlon sigmoïde, en forme de V ouvert caudalement et à gauche.

Ces formations limitent un certain nombre de loges anatomiques dans l'étage sus-mésocolique

La loge sous-phrénique gauche (fig. 17-16)

Elle se situe à la jonction de la paroi crâniale et de la paroi dorsale de l'abdomen, entre la coupole diaphragmatique gauche crânialement, l'estomac médialement et la rate caudalement.

Cette loge est cloisonnée frontalement par le ligament gastrophrénique se prolongeant à gauche par le ligament phrénicosplénique [Dunnick et coll., 1979 ; Weil et coll., 1986].

Cet espace se prolonge caudalement et médialement par l'espace splénorénal et, en cas d'accolement peu important de la portion gauche du corps du pancréas, par un récessus rétropancréatique bien visible en échographie [Rubenstein et coll., 1985]. Il se prolonge caudalement et latéralement par la gouttière pariétocolique gauche.

L'espace sous-phrénique droit (fig. 17-16)

Il se situe entre la coupole diaphragmatique droite et la face crâniale du foie. Il est divisé en deux loges indépendantes par le ligament falciforme du foie, sagittal. Sa portion médiale s'étend jusqu'à la région hiatale.

A droite et caudalement, cet espace communique avec le récessus hépatorénal (connu en radiologie et en échographie sous le nom de poche de Morrisson). Ce récessus hépatorénal est un véritable carrefour entre l'espace sous-phrénique crânialement, la bourse omentale médialement, et la gouttière pariétocolique droite caudalement.

La poche rétro-gastrique ou récessus omental caudal (arrière cavité des épiploons) (figs. 17-5 et 17-16)

C'est un véritable diverticule de la grande cavité péritonéale. Sa morphologie complexe concrétise les importants remaniements embryologiques de cette région. Son importance pathologique, radiologique et chirurgicale [Jeffrey et Brummer, 1982 ; Dodds et coll., 1985] justifie son étude séparée.

On lui décrit trois portions dilatées séparées par deux rétrécissements, que nous décrirons de droite à gauche :

• *L'entonnoir prévestibulaire* succède au récessus hépatorénal sans démarcation nette. La paroi dorsale est formée par le rein et la surrénale droite jusqu'au bord caudal du ligament coronaire droit, puis par l'angle duodénal supérieur et la portion initiale de la partie descendante du duodénum (D1).

La paroi ventrale est formée par la face caudale du foie et la vésicule biliaire et l'inconstant ligament cystico-duodénocolique, provenant de la portion crâniale droite de la bourse épiploïque.

La paroi caudale est constituée par la portion droite du côlon transverse.

• *Le foramen épiploïque* (hiatus de Winslow) est un rétrécissement très net, véritable entrée de la poche rétro-gastrique. Il est situé entre (fig. 17-18) : dorsalement le péritoine recouvrant la veine cave inférieure et ventralement le bord libre du petit omentum contenant la veine porte et les autres éléments vasculaires, nerveux et biliaires du pédicule hépatique :

– crânialement la face caudale du lobe caudé du foie (segment 1) ;

– caudalement l'accolement du corps du pancréas (vestibule de l'arrière cavité des épiplexus).

• *Le vestibule de la poche rétro-gastrique* est assez large crânialement et très réduit caudalement.

Sa paroi dorsale est constituée par le péritoine pariétal dorsal, entre la veine cave inférieure et l'aorte abdominale au sortir de l'hiatus aortique du diaphragme.

La paroi ventrale est formée par le petit omentum.

Le bord caudal est un pli soulevé par l'artère hépatique commune.

La face crâniale entre la veine cave inférieure et le bord droit de l'œsophage présente l'ouverture du récessus omental supérieur (véritable diverticule du vestibule entre le sillon du canal veineux et l'œsophage).

• *L'entrée de la poche rétro-gastrique (foramen bursae omentalis)* est un anneau rétréci, formé :

– dorsalement par le tronc cœliaque ;

– crânialement par la faux de l'artère gastrique gauche oblique crânialement, ventralement et à gauche ;

– caudalement par la faux de l'artère hépatique commune ;

– ventralement par la petite courbure gastrique.

• *La poche rétro-gastrique* (arrière cavité des épiploons) est plus étendue. En fait, l'accolement de ses parois ventrale et dorsale est tel que la cavité est presque virtuelle comme le démontrent les péritonéographies, les échographies et les tomodensitométries [Dodds et coll., 1985].

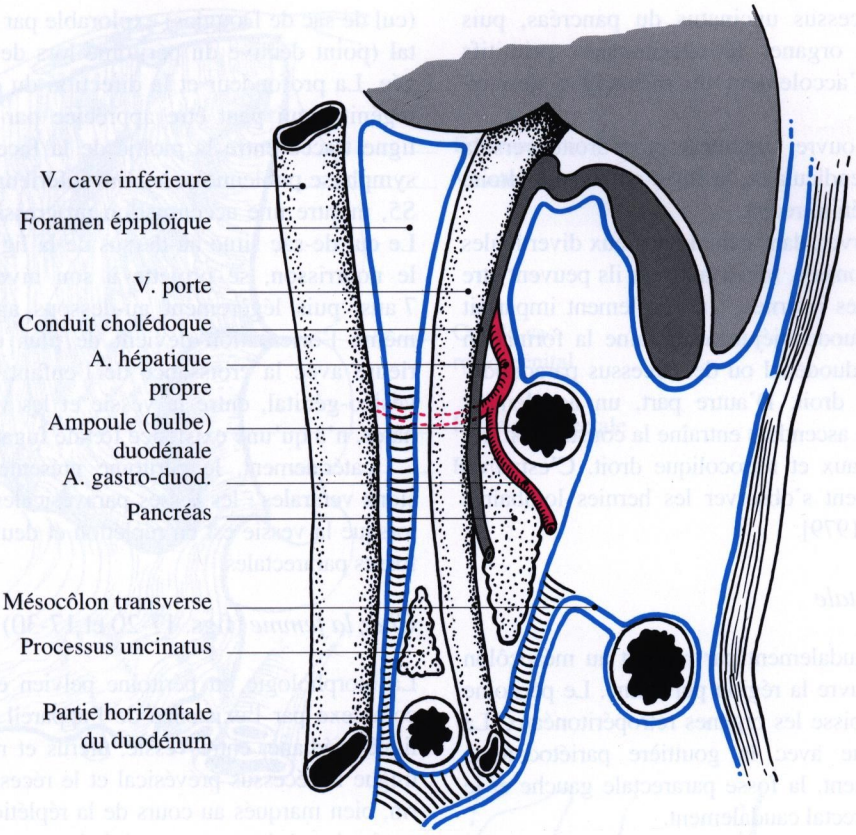

Fig. 17-18. Coupe parasagittale droite schématique passant par la veine cave inférieure

Sur la paroi dorsale, le péritoine recouvre crânialement la glande surrénale et le rein gauche, et caudalement la face ventrale du corps du pancréas :

– la paroi ventrale est formée par la face dorsale de l'estomac prolongée caudalement par le ligament gastrocolique (portion crâniale du grand omentum) ;

– crânialement le fundus de l'estomac est accolé à la paroi dorsale par le ligament gastrophrénique ;

– la paroi caudale est constituée par le côlon transverse et son méso ;

– à gauche, cette poche se termine par le récessus splénique, étendu jusqu'au hile de la rate et limité ventralement par le ligament gastrosplénique et dorsalement par le ligament pancréaticosplénique ;

L'étage sous mésocolique du péritoine pariétal postérieur

Il est plus vaste, plus simple, et divisé en trois loges par la racine du mésentère et la racine du mésocôlon sigmoïde (fig. 17-16).

La loge latéro-mésentérique droite

Elle est située entre l'important relief du côlon ascendant à droite, le mésocôlon transverse crânialement, la face crâniale du mésentère médialement et caudalement.

La face dorsale est formée par le péritoine recouvrant l'angle duodénal inférieur, la partie horizontale du duodénum (D3), la portion caudale de la tête du pancréas, puis les organes rétropéritonéaux recouverts par l'accolement du mésocôlon ascendant.

La loge latéro-mésentérique gauche

Sinueuse, elle est située entre, médialement la racine du mésentère, latéralement et à gauche le relief peu marqué et dorsal du côlon descendant, crânialement la portion gauche du mésocôlon gauche jusqu'à l'angle colique gauche, caudalement la face crâniale du mésocôlon sigmoïde.

Le péritoine dorsal recouvre crânialement la portion ascendante du duodénum, la courbure duodéno-

jéjunale, le processus uncinatus du pancréas, puis caudalement les organes rétropéritonéaux primitifs recouverts par l'accolement du mésocôlon descendant.

Cette loge s'ouvre largement et à droite vers la région cœco-appendiculaire, la fosse pararectale droite et le cul-de-sac génito-rectal.

On peut observer, dans cette loge, deux diverticules de la cavité péritonéale, importants car ils peuvent être le siège de hernies internes. Un accolement imparfait de la courbure duodénojéjunale entraîne la formation du récessus rétroduodénal ou des récessus paraduodénaux gauche ou droit. D'autre part, un accolement anormal du côlon ascendant entraîne la constitution des récessus péricœcaux et rétrocolique droit. C'est à ce niveau que peuvent s'observer les hernies lombaires [Salmon et coll., 1979].

La loge pararectale

Elle est située caudalement par rapport au mésocôlon sigmoïde et recouvre la région pelvienne. Le péritoine pariétal dorsal tapisse les organes rétropéritonéaux. La loge communique avec la gouttière pariétocolique gauche crânialement, la fosse pararectale gauche et le cul-de-sac génitorectal caudalement.

Dans cette loge, il peut exister un diverticule crânial : le récessus intersigmoïdien, à la jonction des racines primaire et secondaire du mésocôlon sigmoïde (siège de hernie interne).

Le péritoine pariétal pelvien

Le péritoine pariétal pelvien ou de la paroi caudale de l'abdomen recouvre la face profonde du plancher pelvien, les organes génito-urinaires et le rectum. Entre ces différents éléments, le péritoine forme des fosses séparées par des replis péritonéaux. En raison de la présence de l'appareil génital, il existe un dimorphisme sexuel :

Chez l'homme (fig. 17-19)

Sur la ligne médiane, le péritoine pelvien recouvre, dans le sens ventrodorsal, la face crâniale de la vessie, les vésicules séminales et la portion terminale des conduits déférents, puis les faces ventro-latérales du rectum, où il rejoint le péritoine dorsal.

Le relief de ces différents organes dessine des récessus, une fosse supra vésicale profonde lors de la réplétion vésicale, et peu marquée lorsque la vessie est vide, et surtout le profond cul-de-sac rectogénital (cul de sac de Douglas) explorable par le toucher rectal (point déclive du péritoine lors de la station érigée. La profondeur et la direction du cul-de-sac rectogénital qui peut être appréciée par rapport à une ligne tracée entre la moitié de la face dorsale de la symphyse pubienne et le bord inférieur de la vertèbre S5, montre une accentuation progressive avec l'âge. Le cul-de-sac situé au-dessus de la ligne repère chez le nourrisson, se projette à son niveau entre 1 et 7 ans, puis légèrement au-dessous après 7 ans. De même l'orientation devient de plus en plus postérieure avec la croissance de l'enfant. Le cul-de-sac vésico-génital, entre la vessie et les vésicules séminales, n'a qu'une existence fœtale fugace.

Latéralement, le péritoine présente deux dépressions ventrales : les fosses paravésicales surtout nettes lorsque la vessie est en réplétion et deux dorsales : les fosses pararectales.

Chez la femme (figs. 17-20 et 17-30)

La morphologie du péritoine pelvien est rendue plus complexe par l'existence de l'appareil génital. Sur la ligne médiane, entre vessie, utérus et rectum, on distingue le récessus prévésical et le récessus vésico-utérin, bien marqués au cours de la réplétion vésicale. Le profond cul-de-sac rectogénital, accessible aux touchers pelviens, entre le vagin ventralement et le rectum dorsalement, est limité latéralement par les plis recto-utérins. C'est le siège des élytrocèles en pathologie.

Latéralement, on distingue [Kamina et coll., 1979] :

– la fosse paravésicale, entre la vessie médialement et le ligament rond latéralement. Anormalement c'est à ce niveau que peuvent s'observer les hernies crurales ou obturatrices ;

– la fosse pré-ovarique, entre ventralement le ligament rond et dorsalement le mésosalpinx, se poursuivant par le ligament supérieur de l'ovaire ;

– le récessus tubo-ovarique, entre le mésosalpinx ventralement et le mésovarium dorsalement ;

– la fosse para-utérine, entre le mésovarium ventralement et le pli recto-utérin dorsalement, est divisée en deux portions par le pli urétéral oblique ventralement et médialement. La fosse ovarique est ventrale (l'ovaire s'y situe habituellement restant séparé de la paroi latérale par le récessus ovaropariétal) ; la fosse para-utérine est dorsale.

A ce niveau peuvent s'observer les rares hernies ischiatiques [Bréhant et coll., 1960] :

– la fosse pararectale est analogue à celle de l'homme, sous forme d'un sillon plus ou moins large, oblique ventralement et médialement vers le cul-de-sac rectogénital.

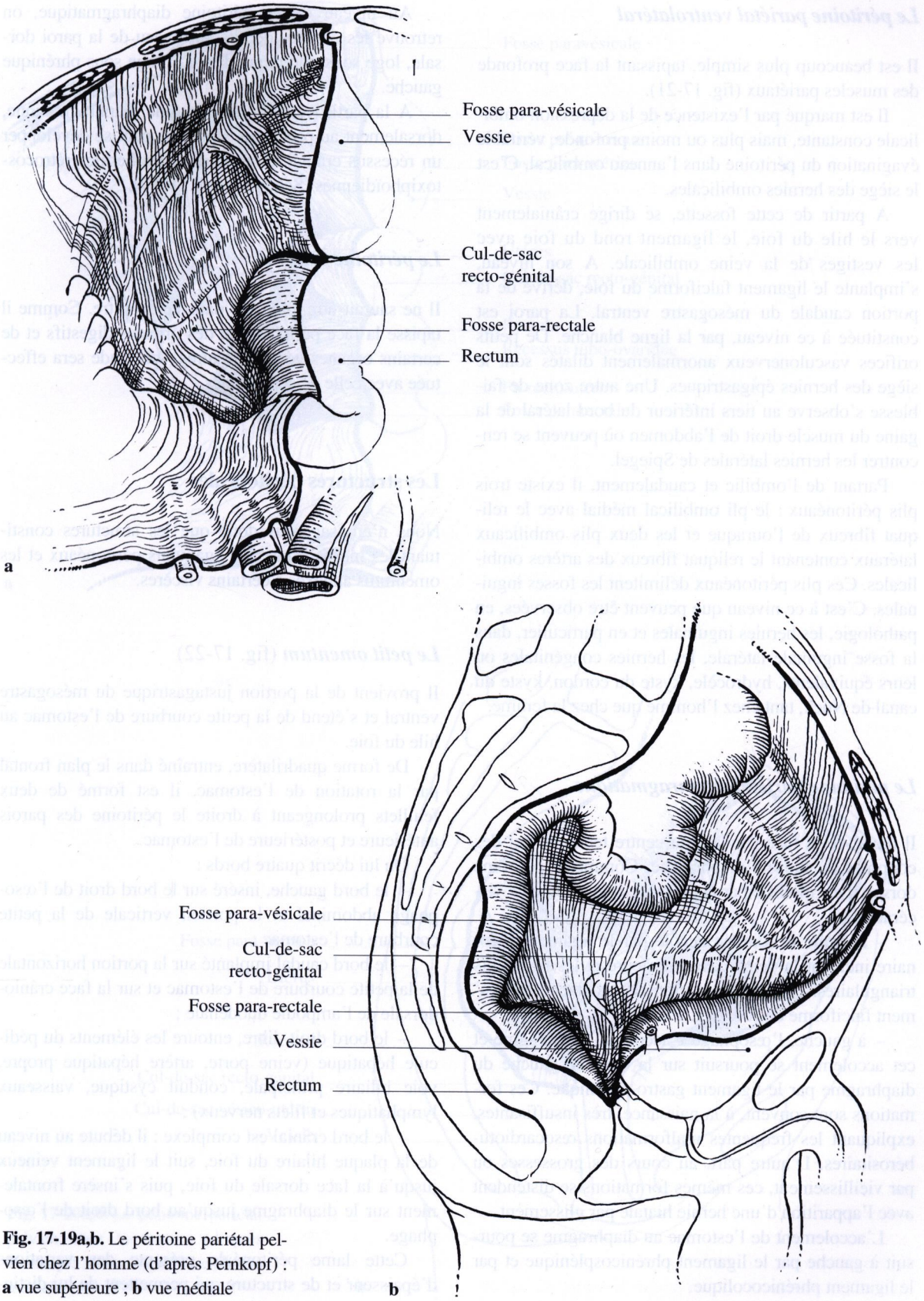

Fig. 17-19a,b. Le péritoine pariétal pelvien chez l'homme (d'après Pernkopf) : **a** vue supérieure ; **b** vue médiale

Le péritoine pariétal ventrolatéral

Il est beaucoup plus simple, tapissant la face profonde des muscles pariétaux (fig. 17-21).

Il est marqué par l'existence de la dépression ombilicale constante, mais plus ou moins profonde, véritable évagination du péritoine dans l'anneau ombilical. C'est le siège des hernies ombilicales.

A partir de cette fossette, se dirige crânialement vers le hile du foie, le ligament rond du foie avec les vestiges de la veine ombilicale. A son niveau, s'implante le ligament falciforme du foie, dérivé de la portion caudale du mésogastre ventral. La paroi est constituée à ce niveau, par la ligne blanche. De petits orifices vasculonerveux anormalement dilatés sont le siège des hernies épigastriques. Une autre zone de faiblesse s'observe au tiers inférieur du bord latéral de la gaine du muscle droit de l'abdomen où peuvent se rencontrer les hernies latérales de Spiegel.

Partant de l'ombilic et caudalement, il existe trois plis péritonéaux : le pli ombilical médial avec le reliquat fibreux de l'ouraque et les deux plis ombilicaux latéraux contenant le reliquat fibreux des artères ombilicales. Ces plis péritonéaux délimitent les fosses inguinales. C'est à ce niveau que peuvent être observées, en pathologie, les hernies inguinales et en particulier, dans la fosse inguinale latérale, les hernies congénitales ou leurs équivalents, hydrocèle, kyste du cordon, kyste du canal de Nück, tant chez l'homme que chez la femme.

Le péritoine pariétal diaphragmatique

Il recouvre la face caudale du centre tendineux et des coupoles du muscle diaphragme. Comme le péritoine dorsal, il est modifié par la présence d'accolements viscéraux :

– à droite le foie est accolé par le ligament coronaire incluant la veine cave inférieure et les ligaments triangulaires. De leur bord crânial se détache le ligament falciforme du foie (fig. 17-22) ;

– à gauche, l'œsophage s'accole au diaphragme et cet accolement se poursuit sur la coupole gauche du diaphragme par le ligament gastro-phrénique. Ces formations sont souvent, à la naissance, très insuffisantes, expliquant les fréquentes malformations œsocardiotubérositaires. D'autre part, au cours des grossesses ou par vieillissement, ces mêmes formations se distendent avec l'apparition d'une hernie hiatale par glissement.

L'accolement de l'estomac au diaphragme se poursuit à gauche par le ligament phrénicosplénique et par le ligament phrénicocolique.

Au niveau de ce péritoine diaphragmatique, on retrouve les espaces décrits au niveau de la paroi dorsale, loge sous phrénique droite et loge sous phrénique gauche.

A la partie ventrale du péritoine diaphragmatique, dorsalement au processus xiphoïde, peut se développer un récessus crânial anormal dans les hernies rétrocostoxiphoïdiennes [Scheye et coll., 1987].

Le péritoine viscéral

Il ne saurait être envisagé dans ce chapitre. Comme il tapisse la face périphérique des organes digestifs et de certains organes génito-urinaires, son étude sera effectuée avec celle de ces organes.

Les structures péritonéales

Nous n'envisagerons donc que les structures constituant les mésos libres, les ligaments péritonéaux et les omentums annexés à certains viscères.

Le petit omentum (fig. 17-22)

Il provient de la portion justagastrique du mésogastre ventral et s'étend de la petite courbure de l'estomac au hile du foie.

De forme quadrilatère, entraîné dans le plan frontal par la rotation de l'estomac, il est formé de deux feuillets prolongeant à droite le péritoine des parois antérieure et postérieure de l'estomac.

On lui décrit quatre bords :

– le bord gauche, inséré sur le bord droit de l'œsophage abdominal et la portion verticale de la petite courbure de l'estomac ;

– le bord caudal implanté sur la portion horizontale de la petite courbure de l'estomac et sur la face crânio-dorsale de l'ampoule duodénale ;

– le bord droit, libre, entoure les éléments du pédicule hépatique (veine porte, artère hépatique propre, voie biliaire principale, conduit cystique, vaisseaux lymphatiques et filets nerveux) ;

– le bord crânial est complexe : il débute au niveau de la plaque hilaire du foie, suit le ligament veineux jusqu'à la face dorsale du foie, puis s'insère frontalement sur le diaphragme jusqu'au bord droit de l'œsophage.

Cette lame péritonéale présente des variations d'épaisseur et de structure qui permettent de lui distin-

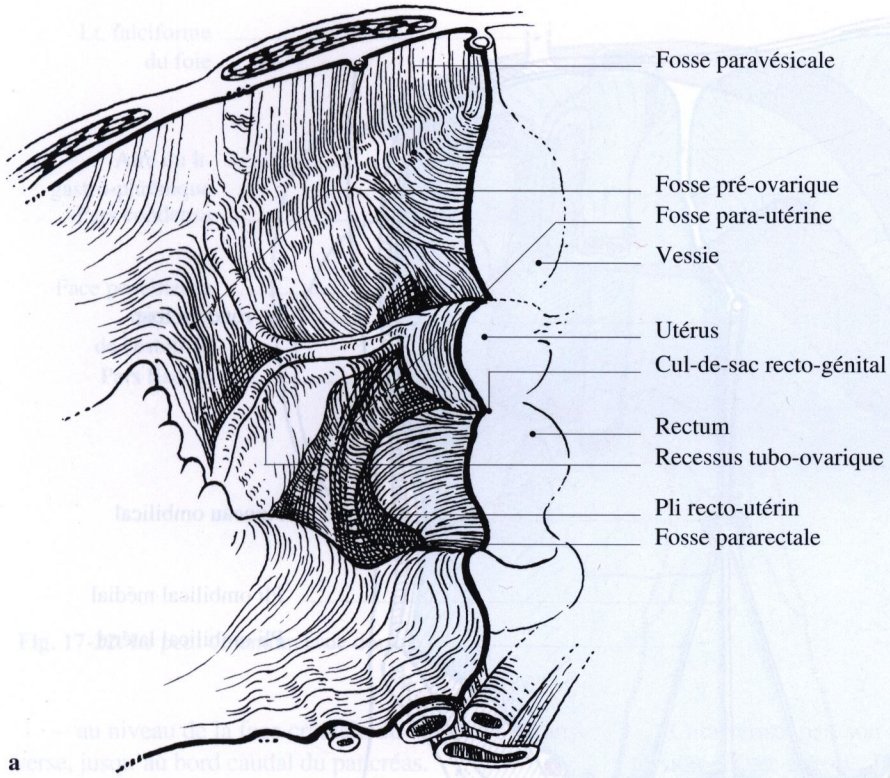

a

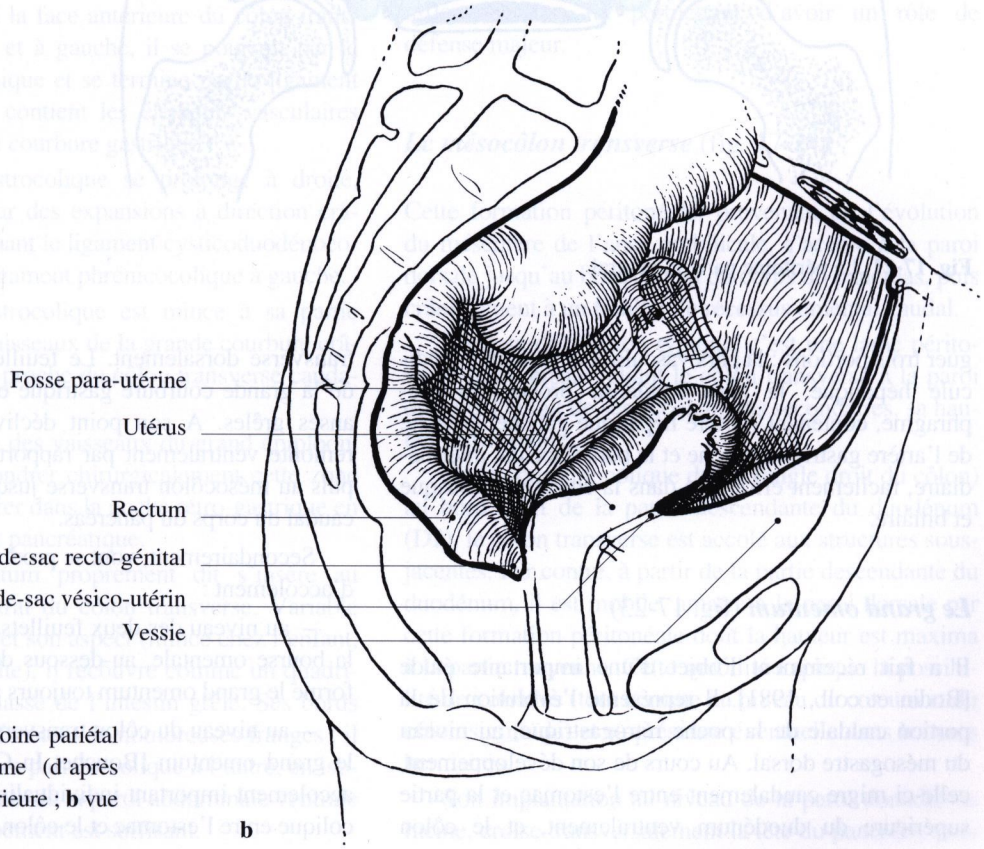

b

Fig. 17-20a,b. Le péritoine pariétal pelvien chez la femme (d'après Pernkopf) : **a** vue supérieure ; **b** vue médiale

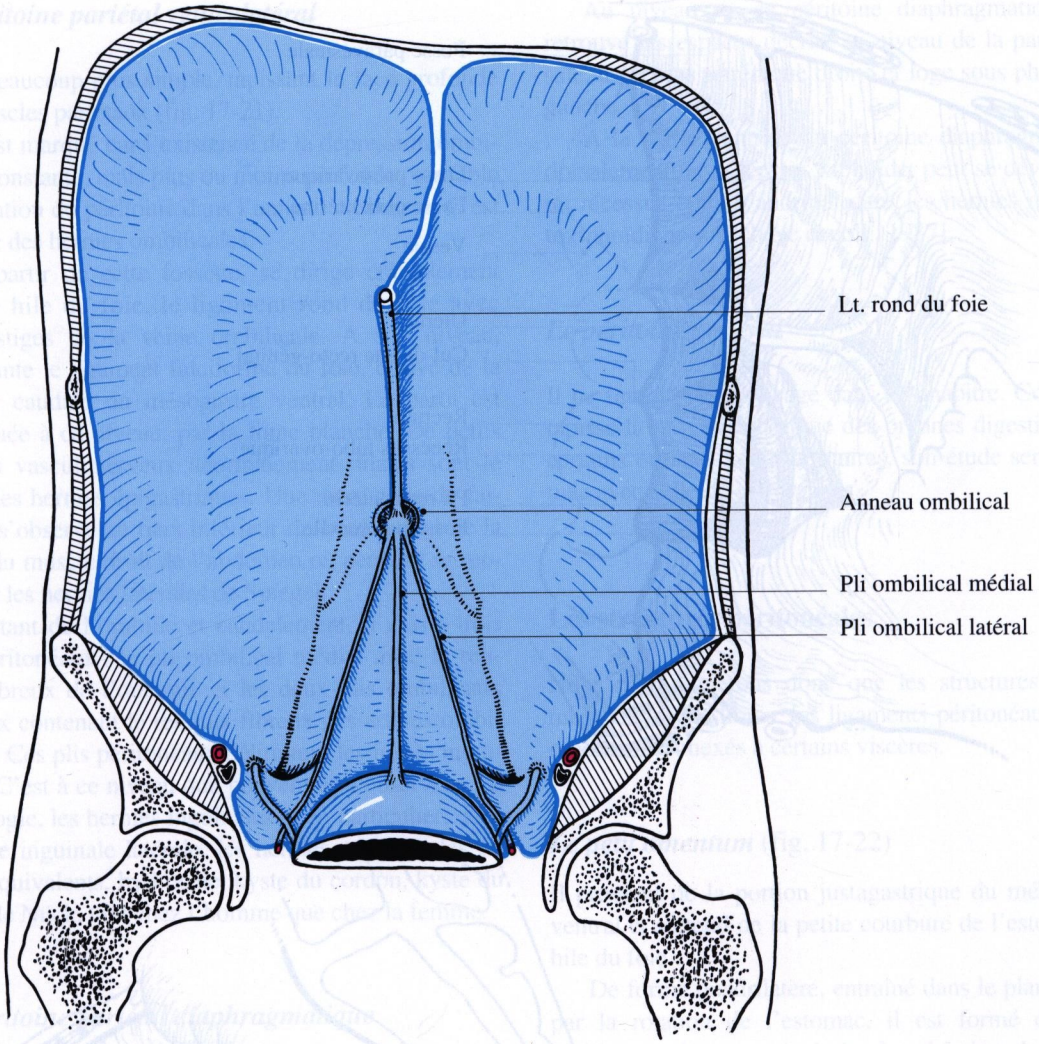

Fig. 17-21. Le péritoine pariétal ventral

guer trois portions : la pars vasculosa contenant le pédicule hépatique, la pars condensa proche du diaphragme, contenant l'artère hépatique gauche, branche de l'artère gastrique gauche et la pars flaccida, intermédiaire, facilement effondrée dans la chirurgie gastrique et biliaire.

Le grand omentum (fig. 17-23)

Il a fait récemment l'objet d'une importante étude [Bodin et coll., 1981]. Il représente l'évolution de la portion caudale de la poche rétrogastrique, au niveau du mésogastre dorsal. Au cours de son développement, celle-ci migre caudalement entre l'estomac et la partie supérieure du duodénum ventralement, et le côlon transverse dorsalement. Le feuillet ventral se détache de la grande courbure gastrique et descend devant les anses grêles. A son point déclive, il se réfléchit et remonte ventralement par rapport au côlon transverse puis au mésocôlon transverse jusqu'au niveau du bord caudal du corps du pancréas.

Secondairement, vont se produire trois phénomènes d'accolement :

– au niveau des deux feuillets, ventral et dorsal, de la bourse omentale, au-dessous du côlon transverse il forme le grand omentum toujours accolé ;

– au niveau du côlon transverse qui s'engaine dans le grand omentum [Bouchet In Couinaud, 1963]. Cet accolement important individualise le ligament gastro-colique entre l'estomac et le côlon transverse ;

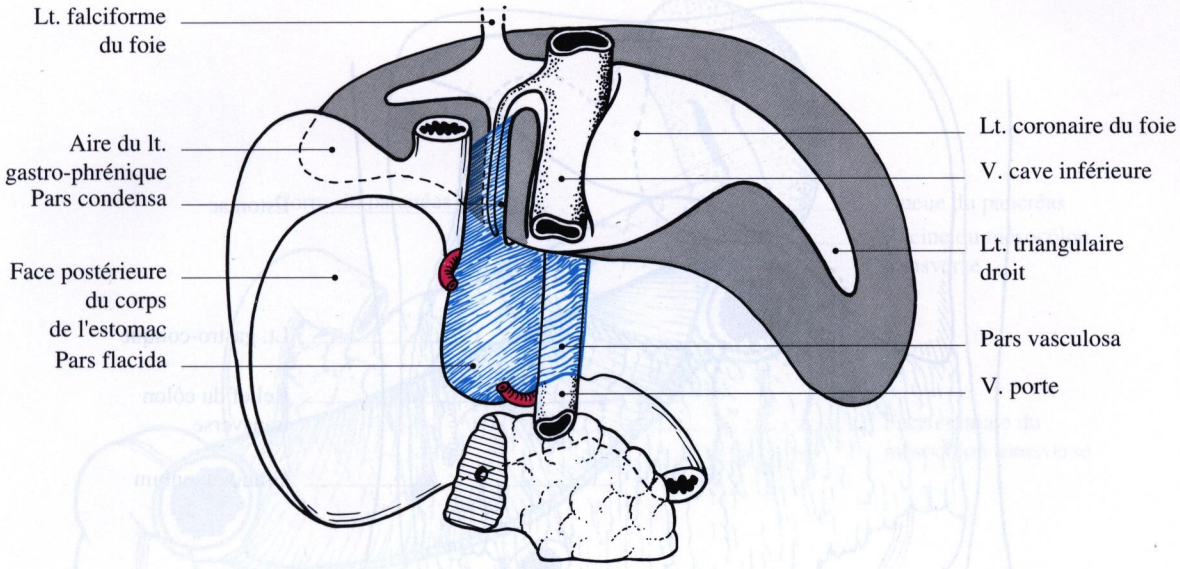

Fig. 17-22. Le petit omentum (vue dorsale)

– au niveau de la face crâniale du mésocôlon transverse, jusqu'au bord caudal du pancréas.

Le ligament gastrocolique s'étend de la partie supérieure du duodénum et de la grande courbure gastrique à droite de la rate, à la face antérieure du côlon transverse. Crânialement et à gauche, il se poursuit par le ligament gastrosplénique et se termine par le ligament gastro-phrénique. Il contient les éléments vasculaires qui longent la grande courbure gastrique.

Le ligament gastrocolique se prolonge à droite, comme à gauche, par des expansions à direction crâniale et latérale, formant le ligament cysticoduodénocolique à droite, et le ligament phrénicocolique à gauche.

Le ligament gastrocolique est mince à sa partie moyenne entre les vaisseaux de la grande courbure crânialement et la zone proche du côlon transverse caudalement.

Après hémostase des vaisseaux du grand épiploon, il est possible d'effondrer chirurgicalement cette zone moyenne pour pénétrer dans la poche rétro-gastrique en chirurgie gastrique et pancréatique.

Le grand omentum proprement dit s'insère au niveau du bord ventral du côlon transverse. Variable dans ses dimensions et son aspect (mince chez l'enfant, graisseux chez l'adulte), il recouvre comme un quadrilatère irrégulier la masse de l'intestin grêle. Ses bords latéraux et caudal présentent de nombreuses franges ; il s'étend d'une gouttière pariéto-colique à l'autre, en isolant la masse intestinale de la paroi abdominale ventrale lorsque son développement est suffisant.

Caractérisé par son extrême mobilité (danger de torsion [Yver et coll., 1986]) et par l'importance de sa vascularisation, le grand omentum peut combler les vides de la cavité péritonéale et englober les foyers inflammatoires, lui permettant d'avoir un rôle de défense majeur.

Le mésocôlon transverse (fig. 17-24)

Cette formation péritonéale, provenant de l'évolution du mésentère de l'anse ombilicale, s'accole à la paroi dorsale jusqu'au bord caudal du corps du pancréas, puis crânialement à un feuillet du récessus omental caudal.

Dans sa disposition typique, c'est une lame péritonéale transversale reliant le côlon transverse à la paroi dorsale. Du fait de ses accolements secondaires, sa hauteur est variable.

De la courbure colique droite (angle droit du côlon) au bord droit de la partie descendante du duodénum (D2), le côlon transverse est accolé aux structures sous-jacentes. Par contre, à partir de la partie descendante du duodénum, il est mobile, amarré à la paroi dorsale par cette formation péritonéale dont la hauteur est maxima à la partie moyenne. Cette mobilité explique la possibilité de volvulus (tout comme au niveau du cœcum et du côlon sigmoïde) et sa présence éventuelle dans les sacs herniaires.

Son implantation au niveau de la paroi dorsale, ou racine, croise transversalement la tête du pancréas, puis

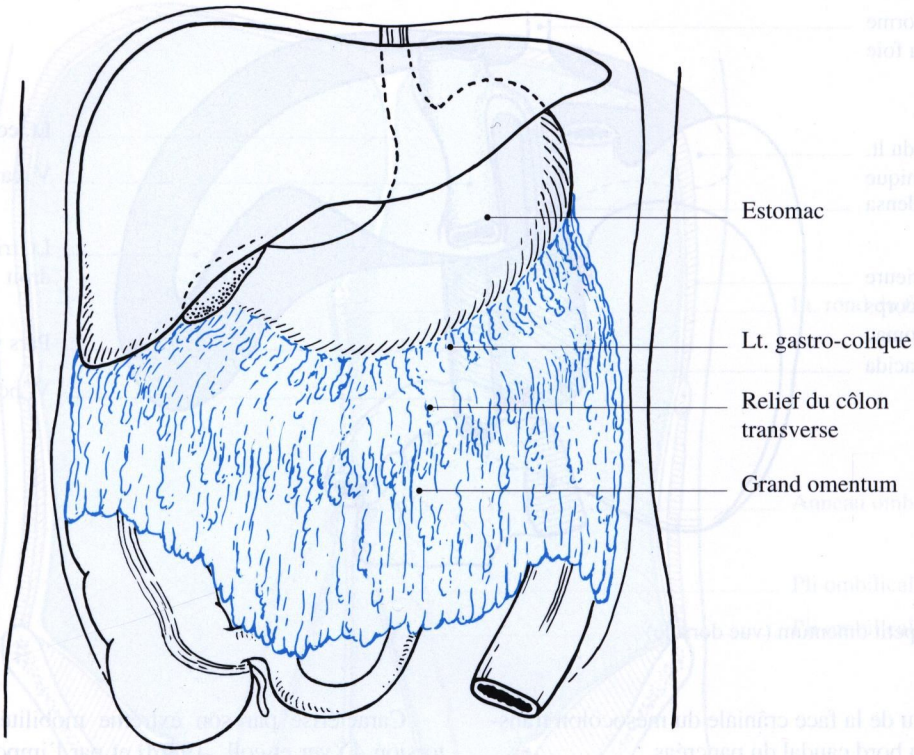

Fig. 17-23. Le grand omentum

suit le bord caudal du corps du pancréas jusqu'au pôle caudal de la rate.

Son bord adhérent au côlon transverse est complexe et engaine le côlon en raison des adhérences avec le grand omentum [Bouchet].

Sa face crâniale adhérente avec la poche rétro-gastrique entre dans la constitution de la face caudale de cette dernière.

Sa face caudale libre est au contact des anses grêles.

Entre ses feuillets, le mésocôlon transverse contient les vaisseaux anastomotiques entre les systèmes mésentérique supérieur et inférieur (arcade artérielle de Riolan).

La disposition de cette structure permet la mobilisation du côlon transverse pour les interventions de chirurgie colique (abaissement de la courbure colique gauche dans les anastomoses colorectales ou œsophagoplasties par transplants coliques).

Le mésentère (fig. 17-25) (voir aussi chap. 21)

C'est une lame péritonéale qui réunit les anses intestinales mobiles du jéjunum et de l'iléum à la paroi dorsale. Il a un aspect en éventail, festonné, avec une racine courte de 15 à 18 cm et un bord adhérent long de 6 à 7 m. Sa hauteur est variable (maximum de 10 à 15 cm au niveau de la deuxième anse jéjunale).

Sa racine dorsale, oblique à droite et caudalement, a un aspect en baïonnette avec trois segments.

Le segment crânial

Il s'étend de la courbure duodénojéjunale (segment le plus fixe de l'abdomen) à la face crâniale de la partie horizontale du duodénum (D3) en croisant le processus uncinatus du pancréas.

Le segment moyen

Le segment moyen, court, de direction crânio-caudale, est situé à la face ventrale de la partie horizontale du duodénum. Il contient les vaisseaux mésentériques supérieurs.

Le segment caudal

Le segment caudal, oblique caudalement et à droite, s'étend jusqu'à la valve iléocœcale. Il se prolonge à

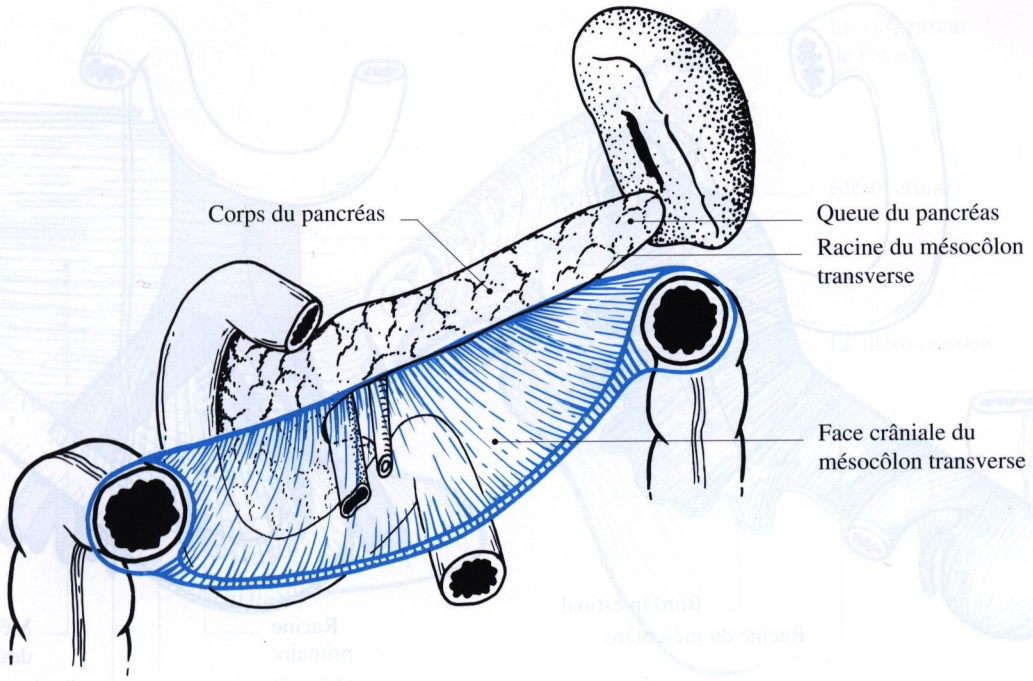

Fig. 17-24. Le mésocôlon transverse

droite par l'accolement du mésocôlon ascendant, par les accolements éventuels du cœcum et par le mésoappendice.

Le mésentère présente deux faces : crâniale et droite, caudale et gauche. Sa longueur permet la mobilité de l'intestin grêle dans la cavité abdominale et éventuellement dans les orifices herniaires. Entre ses feuillets le mésentère contient les artères et veines du jéjunum et de l'iléum. C'est à ce niveau que s'observent les fenestrations mésentériques.

Le mésocôlon sigmoïde (fig. 17-26)

En forme de cornet, il relie le côlon sigmoïde à la paroi dorsale basse. La racine d'implantation dorsale dessine un V ouvert en bas : la branche verticale médiane, dite primaire, est la seule portion persistante du mésentère dorsal primitif. Elle s'étend de la bifurcation aortique à la deuxième pièce sacrale où elle se poursuit par l'accolement du rectum.

La branche oblique en bas et à gauche, dite secondaire, constitue la limite caudale de l'accolement du mésocôlon descendant. A partir de la bifurcation aortique, elle suit les vaisseaux iliaques primitifs puis externes gauches et le bord latéral du grand psoas gauche.

Entre ces deux branches, l'accolement du mésocôlon descendant peut être insuffisant et laisser persister une fossette intersigmoïde remontant le long de la face ventrale de l'aorte. Dans cette fossette peuvent s'observer des hernies internes.

A partir de cette racine dorsale, d'une hauteur très variable, dépendant de la longueur du côlon sigmoïde, le mésocôlon sigmoïde a l'aspect d'un hémi-cornet ouvert caudalement. Sa face crâniale est en contact avec les anses grêles, sa face caudale avec les organes pelviens. Le mésocôlon sigmoïde, par sa position anatomique à gauche, contrarie la poussée abdominale dans la région inguinale gauche et fait que les hernies sont plus fréquemment observées à droite.

Entre les deux lames péritonéales se situent des branches des vaisseaux mésentériques inférieurs.

Le ligament large de l'utérus (fig. 17-27)

C'est une lame péritonéale transversale et verticale qui amarre les bords latéraux de l'utérus à la paroi pelvienne. Il s'intercale entre le péritoine tapissant les faces latérales de la vessie et celui des fosses pararectales.

Cette lame péritonéale transversale cloisonne la cavité pelvienne en deux portions, ventrale et dorsale. En raison de l'antéflexion et de l'antéversion de l'utérus, la portion juxta utérine est oblique ventralement, alors que la racine pariétale est presque verticale.

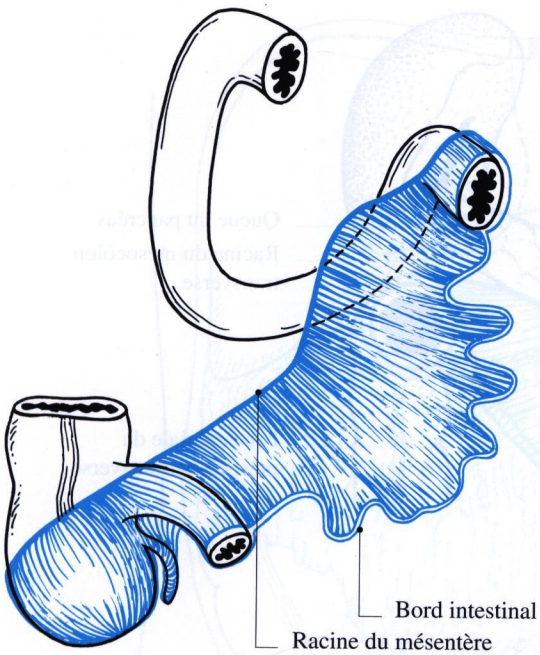

Fig. 17-25. Le mésentère

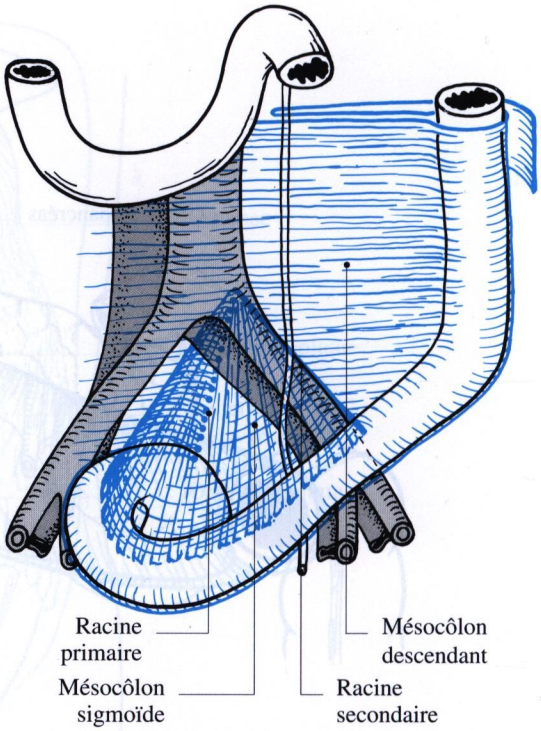

Fig. 17-26. Le mésocôlon sigmoïde

Sa large base repose sur le plancher pelvien et contient l'uretère et les vaisseaux du système utérin et vaginal. Le tissu conjonctif sous péritonéal constitue le paramètre, le paracervix et le paravagin.

Sa face ventrale présente dans sa partie crâniale, le pli péritonéal soulevé par le ligament rond de l'utérus qui s'étend de la corne utérine à la fosse inguinale latérale.

Son bord crânial, mince, décrit une courbe concave dorsalement. Il constitue le mésosalpinx contenant la trompe utérine. Il se prolonge latéralement par le pli péritonéal recouvrant le ligament suspenseur de l'ovaire et les vaisseaux utéro-ovariens.

Sa face dorsale présente, près de son bord crânial, l'implantation du mésovarium (courte cloison péritonéale transversale s'insérant sur le bord ventral de l'ovaire). Médialement, le péritoine recouvre le relief du ligament utéro ovarien et latéralement celui du ligament suspenseur de l'ovaire ; sa limite caudale est constituée par le pli recto-utérin.

Son bord médial, mince, correspond au bord latéral de l'utérus où, les deux feuillets du péritoine s'écartent pour recouvrir les faces ventrale et dorsale de l'utérus.

Son bord latéral, plus épais, est implanté sur la paroi pelvienne latérale ; il est sous tendu par le ligament rond de l'utérus ventralement, et le ligament suspenseur de l'ovaire dorsalement.

Entre les feuillets du ligament large se situent les systèmes vasculaires utérin et ovarique et leurs anastomoses.

Données récentes concernant le péritoine

L'exposé précédent dans sa complexité a d'importants débouchés physiologiques et physiopathologiques qui ont suscité des travaux multiples. Les données nouvelles seront exposées en trois chapitres :

– sécrétion, circulation, résorption physiologique du liquide péritonéal ;
– applications pathologiques ;
– moyens d'exploration du péritoine.

Le liquide péritonéal

Il occupe la cavité séreuse. Comme celle-ci, en dépit de sa surface, est presque virtuelle, il faut penser que sécrétion et résorption sont rapides et de débit équivalent.

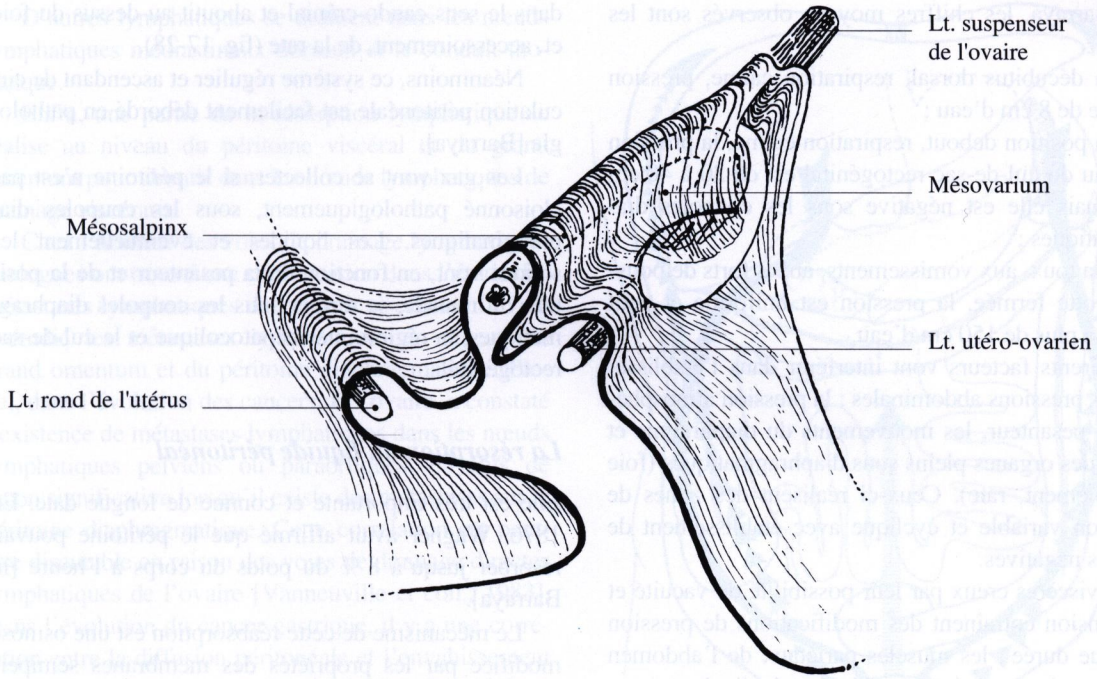

Fig. 17-27. Le ligament large de l'utérus

La sécrétion du liquide péritonéal est permanente et active [Lévy et coll., 1985] grâce à un mécanisme résultant d'une filtration de l'eau et des solutés dans le sens plasma – péritoine [Hollender].

Cette filtration est sélective, variable selon les composants, obéissant aux propriétés des membranes semi-perméables [Rippe et coll., 1985]. De plus le péritoine présente des mécanismes de sécrétion active.

Le grand omentum joue un rôle majeur dans la sécrétion [Bodin et coll., 1981] et dans les migrations cellulaires [Hollender]. Toutefois l'essentiel de la sécrétion paraît assuré par le péritoine hépatique [Zink et Greenway, 1977]. En cas d'inflammation, le liquide devient riche en fibrine et en cellules, favorisant les adhérences des viscères et la formation des brides.

L'ovaire, en particulier au moment de l'ovulation, participe à l'élaboration du liquide péritonéal mais pour un volume modeste de l'ordre de 50 cc. Cette sécrétion s'accumule dans le cul-de-sac rectogénital et se trouve objectivée par échographie. La stase de ce liquide très lentement résorbé a été mise à profit dans certaines techniques de procréation médicalement assistée.

La sécrétion est importante, évaluée à un litre par vingt-quatre heures [Barraya].

La circulation du liquide péritonéal

Le volume physiologique de liquide péritonéal est estimé à 50 cm^3 [Kahle et coll., 1978]. Compte tenu de la surface du péritoine, le liquide se présente comme un film de l'épaisseur d'un capillaire, humectant constamment les feuillets du péritoine et se déplaçant par capillarité.

Cette circulation capillaire se fait au niveau de tous les recoins du péritoine. Elle aboutit parfois à une stagnation de liquide dans les différentes fosses et récessus que nous avons décrits, car le liquide est bloqué dans sa progression par les plis péritonéaux et les mésos.

Lorsque le liquide devient pathologique, ces zones de stagnation acquièrent une importance particulière. Si le liquide est trop abondant (ascites et anasarques) les zones de stase deviennent visibles à l'échographie, à la radiographie ou à la tomodensitométrie.

Si le liquide est infecté (péritonite), ces zones de stagnation sont le siège électif des abcès cloisonnés ou des péritonites à foyers diffus.

Les pressions péritonéales

La circulation du liquide dépend du régime des pressions péritonéales. Ces pressions sont très variables.

Selon Barraya, les chiffres moyens observés sont les suivants :

– en décubitus dorsal, respiration calme, pression uniforme de 8 cm d'eau ;

– en position debout, respiration calme, la pression au niveau du cul-de-sac rectogénital est de 30 à 40 cm d'eau, mais elle est négative sous les coupoles diaphragmatiques ;

– à la toux, aux vomissements, aux efforts de poussée à glotte fermée, la pression est uniforme et peut s'élever à plus de 150 cm d'eau.

Différents facteurs vont interférer dans l'établissement des pressions abdominales : la pression atmosphérique, la pesanteur, les mouvements du diaphragme et l'inertie des organes pleins sous diaphragmatiques (foie essentiellement, rate). Ceux-ci réalisent des zones de dépression variable et cyclique avec établissement de pressions négatives.

Les viscères creux par leur possibilité de vacuité et de distension entraînent des modifications de pression de longue durée ; les muscles pariétaux de l'abdomen peuvent avoir une action couplée avec le diaphragme et les muscles respiratoires. Au cours des contractions volontaires [Champetier et coll., 1978] ou pathologiques (contracture des péritonites) [Guiset, 1982], ils induisent des variations de pressions considérables.

Il est important de savoir que lorsque se produit un épanchement, sa tolérance dépend de sa vitesse de constitution. Si celle-ci est lente, la paroi abdominale se laisse distendre et la pression intrapéritonéale n'augmente que très peu. Cela permet l'accumulation de grandes quantités de liquide. Dans le cas inverse, la pression s'élève beaucoup et la tolérance clinique est mauvaise.

Ces hyperpressions rapides dans la cavité abdominale permettent au contenu (liquide ou viscères mobiles) de se mobiliser et de s'engager dans les diverticules du péritoine réalisant les hernies internes (paraduodénale, rétrocœcale, intersigmoïdienne), ou dans des orifices anormaux ou anormalement développés (hernies du ligament large, transmésocoliques, transmésentériques, transépiploïques, du ligament falciforme du foie ou du foramen épiploïque). Ces hyperpressions permettent, plus fréquemment, au contenu abdominal de faire issue hors de la cavité péritonéale, dans les différents types de hernies externes (Light) : hernies inguinales, crurales, obturatrices, ombilicales, lombaires, ischiatiques, etc.

Les courants péritonéaux

Le liquide péritonéal circule physiologiquement comme un film continu, humectant la cavité péritonéale dans toute son étendue. Il se déplace préférentiellement dans le sens caudo-crânial et aboutit au-dessus du foie et, accessoirement, de la rate (fig. 17-28).

Néanmoins, ce système régulier et ascendant de circulation péritonéale est facilement débordé en pathologie [Barraya].

Les gaz vont se collecter, si le péritoine n'est pas cloisonné pathologiquement, sous les coupoles diaphragmatiques. Les liquides et éventuellement les solides vont, en fonction de la pesanteur et de la position du malade, se diriger sous les coupoles diaphragmatiques, la région inter-hépatocolique et le cul-de-sac rectogénital.

La résorption du liquide péritonéal

Elle est très importante et connue de longue date. En 1876, Wagner avait affirmé que le péritoine pouvait résorber jusqu'à 8 % du poids du corps à l'heure [in Barraya].

Le mécanisme de cette réabsorption est une osmose modifiée par les propriétés des membranes semiperméables (importante pour l'eau, les cristalloïdes et le glucose, moyenne pour les protides, presque nulle pour les lipides et les grosses molécules).

Le pouvoir de résorption est variable au niveau du péritoine.

Il est nul ou très faible au niveau du cul-de-sac rectogénital, assez important au niveau du grand omentum [Bodin et coll., 1981] et très important au niveau des coupoles diaphragmatiques [Barraya, Zink et Greenway, 1977].

En fonction des composants du liquide, la résorption se fait par voie sanguine (systémique ou portale) ou par voie lymphatique. L'eau, les électrolytes, le glucose, les substances à poids moléculaire inférieur à 2 000, sont essentiellement résorbés par voie sanguine.

Les autres substances, de poids moléculaire supérieur à 2 000, les éléments figurés, les corps étrangers sont réabsorbés au niveau lymphatique, essentiellement au niveau du péritoine diaphragmatique [Hidden, 1978, 1979].

La résorption du liquide péritonéal par la voie lymphatique a été récemment étudiée. Chez la brebis, Abertheny [1991] a mis en évidence trois voies préférentielles. En premier lieu la résorption se fait au niveau du diaphragme, favorisée par les puits de Ranvier. Ces stomates aménagés entre les cellules mésothéliales et les lumières des lymphatiques s'ouvrent et se ferment en fonction du cycle respiratoire. Les drainages se font dans les nœuds lymphatiques rétrosternaux et médiastinaux, les troncs lymphatiques paratrachéaux et vers le conduit lymphatique droit.

D'autres lymphatiques se drainent dans les nœuds lymphatiques médiastinaux dorsaux et le conduit thoracique.

Enfin, une partie de la résorption lymphatique se réalise au niveau du péritoine viscéral et du grand omentum pour aboutir dans les nœuds lymphatiques de drainage viscéraux.

Chez l'homme des voies de drainage lymphatiques analogues ont trouvé une confirmation dans l'étude des métastases lymphatiques de cancers viscéraux. Levine a étudié les métastases lymphatiques au niveau du grand omentum et du péritoine diaphragmatique. Pickel, dans l'évolution des cancers de l'ovaire, a constaté l'existence de métastases lymphatiques dans les nœuds lymphatiques pelviens ou paraortiques, envahis de façon significative lorsqu'il existe des métastases sur le péritoine diaphragmatique. Cette corrélation est peut-être discutable en raison des voies de drainage directes lymphatiques de l'ovaire [Vanneuville et coll., 1983]. Dans l'évolution du cancer gastrique, il y a une corrélation entre la diffusion péritonéale et l'envahissement métastatique des lymphonodes [Boku et coll., 1990].

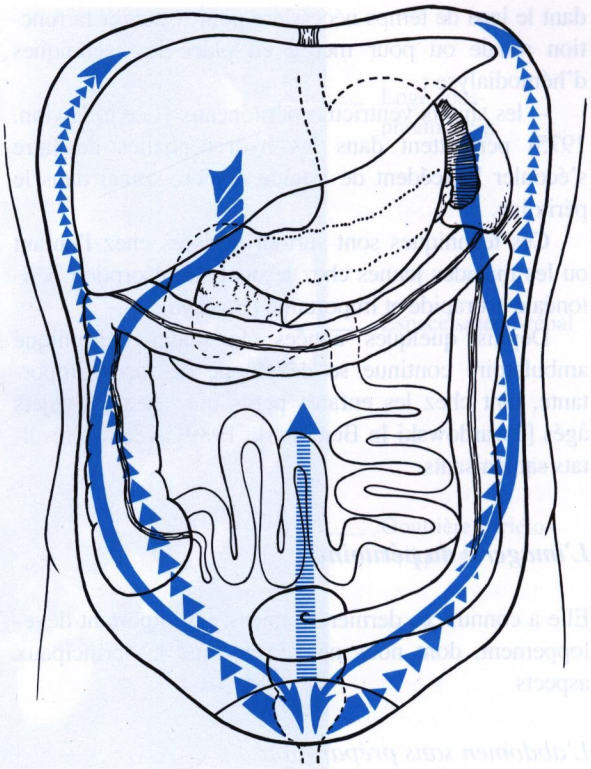

Fig. 17-28. Les courants péritonéaux

Applications pathologiques

Ces mécanismes précis sont sujets à de multiples altérations pathologiques. Nous limiterons cet exposé à quelques applications typiques perturbant la sécrétion, la circulation ou la résorption du liquide péritonéal.

La sécrétion du liquide peut être perturbée dans les anasarques, les ascites ou les péritonites.

En fait, la pathogénie est toujours complexe, induisant un déséquilibre entre les quantités sécrétées et résorbées et aboutissant à un excès de liquide péritonéal.

Ces mécanismes s'observent dans les perturbations hémodynamiques, les modifications de la pression oncotique ou les phénomènes inflammatoires, [Luttwak et coll., 1975]. En dépit de l'hypotonie musculaire pariétale, la pression augmente dans la cavité péritonéale et l'augmentation de gradient de pression péritoine-système veineux permet le bon fonctionnement de dérivations péritonéo-jugulaire type Leveen, Hakim ou Denver [Magne et coll., 1984].

L'excédent pathologique de liquide péritonéal rompt les courants de circulation physiologiques. Le liquide s'accumule dans les fosses ou récessus, les rendant visibles à l'échographie et à la radiographie.

A titre diagnostic, l'analyse du liquide a pu être réalisée par ponction de l'abdomen aux quatre quadrants ou par des ponctions échoguidées. D'autres auteurs ont proposé la ponction lavage du péritoine dans les traumatismes de l'abdomen [Baumann et coll., 1968] puis dans les syndromes non traumatiques [Parneix et Lotte, 1978].

Cette ponction lavage peut être réalisée à l'aiguille de Palmer ou avec un cathéter à dialyse placé par voie transpariétale sous ombilicale dans le cul-de-sac recto-génital. Une analyse cytologique, chimique, enzymatique et bactériologique du liquide recueilli permet de préciser le diagnostic de l'affection en cause.

D'autre part la connaissance des courants péritonéaux et des zones de stagnation des liquides pathologiques a permis de préciser les sites et modes de drainage abdominal. Ces drainages peuvent être simples par déclivité, capillaire type Mickulicz, aspirés en permanence ou de façon cyclique, ou enfin en irrigation dialyse [Barraya, Colin et coll., 1972 ; Houdart et Lagache].

Les possibilités importantes de résorption du liquide intrapéritonéal ont été mises à profit dans diverses affections extra-péritonéales. Deux d'entre elles doivent être envisagées :

– les dialyses péritonéales sont utilisées durant la phase aiguë dans les insuffisances rénales. Elles permettent de normaliser les perturbations humorales pen-

dant le laps de temps nécessaire pour restaurer la fonction rénale ou pour mettre en place les techniques d'hémodialyse ;

– les shunts ventriculo-péritonéaux [Lee et Gwinn, 1975] permettent dans les hydrocéphalies de faire s'écouler l'excédent de liquide cérébro-spinal dans le péritoine.

Ces techniques sont surtout utilisées chez l'enfant ou les malades jeunes chez lesquels la résorption péritonéale est rapide et importante [Barraya].

Depuis quelques années, la dialyse chronique ambulatoire continue se développe de façon importante, tant chez les enfants petits que chez les sujets âgés [Twardowski In Bengmark, 1989] avec des résultats satisfaisants.

L'imagerie du péritoine

Elle a connu, ces dernières années, un important développement, dont nous ne verrons que les principaux aspects.

L'abdomen sans préparation

Il permet d'observer grâce à la présence de la graisse sous péritonéale, les gouttières pariétocoliques, les espaces paravésicaux et pararectaux.

La visibilité des structures ou leur effacement permet de préciser la localisation de diverses collections pathologiques [Jorulf 1975, Meyers 1973, 1976, Boverie et Noël 1978, Taboury et coll., 1985].

Les radiographies avec opacification digestive

Les radiographies avec opacification digestive, éventuellement les fistulographies peuvent préciser l'image d'une atteinte viscérale ou d'une collection péritonéale.

La tomodensitométrie et l'imagerie par résonnance magnétique en majorant les contrastes permet une exploration plus aisée et un repérage topographique [Rubinstein et coll., 1985]. La poche rétro-gastrique a été particulièrement étudiée par ces techniques [Jeffrey, Dodds et coll., 1985].

Les radiographies avec moyens de contraste péritonéal

Elles ont des indications plus rares.

Pour éviter une blessure accidentelle des viscères, la ponction du péritoine est pratiquée comme dans les ponctions d'ascite, à mi-distance entre l'ombilic et l'épine iliaque antérosupérieure gauche.

L'injection d'air ou mieux d'anhydride carbonique, permet de réaliser un pneumopéritoine. Cette technique n'est pratiquement plus utilisée en radiologie, mais constitue le temps préalable des laparoscopies.

La péritonéographie par injection d'un produit iodé plus dense que le liquide péritonéal, permet d'opacifier – en modifiant la position du malade sur table télécommandée – les diverses loges péritonéales en-dehors de la poche rétro-gastrique très malaisément identifiable [Betoulières et coll., 1961 ; Ducharme et coll., 1967 ; Vanneuville et coll., 1983 ; Meyers, 1973, 1976 ; Dunnick et coll., 1979] (fig. 17-29).

L'utilisation des isotopes

Elle permet de réaliser des cartographies péritonéales [Yoonessi et coll., 1982]. Le sulfure de Technetium 99 marqué se mélange au liquide péritonéal et détecte les zones d'accumulation du liquide.

L'échographie

Elle permet avec une bonne technique et un appareillage performant d'explorer les espaces sous phréniques, hépatorénal, splénorénal, ainsi que le cul-de-sac recto-génital [Taboury et coll., 1985]. Ce dernier peut de plus être accessible à l'échographie endoluminale rectale.

La laparoscopie

La laparoscopie, après la réalisation d'un pneumopéritoine préalable permet, avec les optiques à fibre de verre, d'explorer divers secteurs du péritoine (cavité pelvienne, région hépatique et région splénique en particulier) et de traiter par voie cœlioscopique les adhérences péritonéales (fig. 17-30) [Bruhat].

Applications pathologiques

Le péritoine recouvre comme une enveloppe les parois abdominales, les viscères digestifs, l'appareil génital interne, en particulier chez la femme où il joue un rôle important dans la migration de l'ovule et dans le développement gravidique de l'utérus.

Grâce au péritoine, les différents viscères non accolés, bénéficient d'un amarrage souple aux parois abdominales nécessaire à leur fonctionnement physiologique normal (variations de volume et péristaltisme).

Pour accomplir sa mission, le péritoine a nécessairement une morphologie complexe qui se met en place progressivement durant la vie intra utérine.

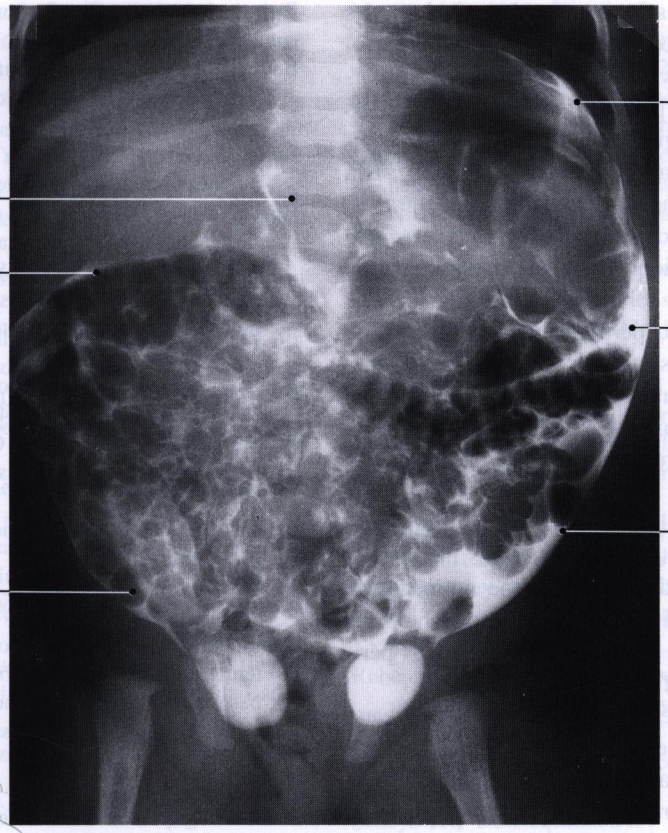

Fig. 17-29. Péritonéographie en procubitus

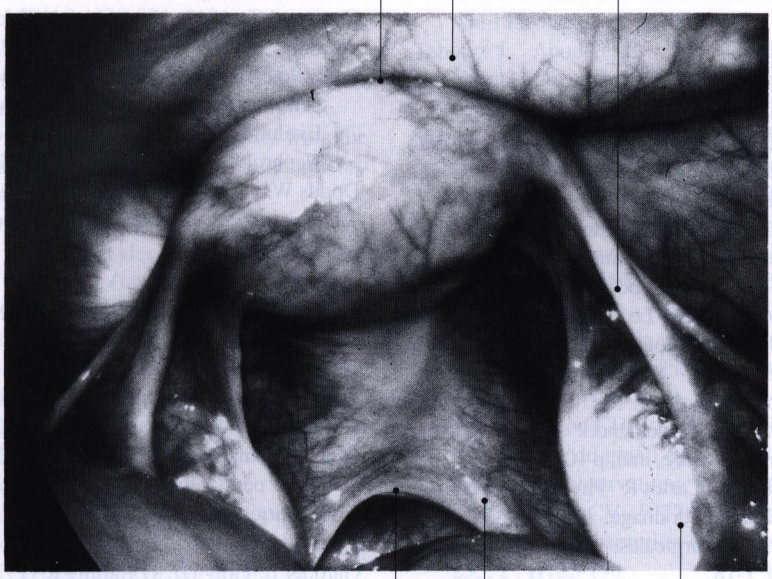

Fig. 17-30. Cœlioscopie : le péritoine pelvien chez la femme

Une évolution aussi complexe présente des variantes nombreuses. Les unes sont de simples curiosités sans conséquences pathologiques. D'autres normalement bien tolérées peuvent induire des difficultés d'interprétation radiologique ou de voies d'abord chirurgicales (appendice gauche, pancréas divisum). Les dernières enfin déterminent des malformations graves, nécessitant une correction chirurgicale urgente *(apple peel syndrom*, compression du duodénum par une bride de Ladd).

La cavité séreuse du péritoine présente toute une série de reliefs et de fosses ou récessus. Dans ces culs-de-sac, le liquide péritonéal en excès ou pathologique peut stagner, ou déterminer l'apparition de foyers de péritonite diffuse, majorés par la réaction plastique du péritoine infecté.

La barrière mésothéliale typique du péritoine présente, en cas de destruction, d'importantes facilités de reconstitution, mais sa disparition même momentanée permet à l'infection de s'étendre à la couche sous séreuse déterminant une redoutable cellulite sous péritonéale de traitement difficile [Barraya].

Le péritoine est une structure riche en vaisseaux sanguins, lymphatiques et en nerfs. Ceux-ci appartiennent à la paroi abdominale pour le péritoine pariétal et aux divers organes pour le péritoine viscéral, et cette différence d'origine explique qu'en pathologie l'atteinte des deux feuillets ait une symptomatologie très différente.

Bibliographie

Abernethy N, Chin W, Hay J et coll. (1991) Lymphatic drainage of the peritoneal cavity in sheep. Am J Physiol 260 (3 part 2) : 353-358

Amrane M, Vanneuville G (1981) Organogénèse chronologique de l'embryon et du fœtus humain (essai de synthèse de la littérature). Clermont-Ferrand, Bloc-Santé

Barraya L, Ndjaga Mba M (1963) Le drainage abdominal en chirurgie : essai physiopathologique et technique. Presse Méd 71 : 1881-1884

Barraya L, Ndjaga Mba M, Carles R (1976) Circulation des liquides intra-péritonéaux. Incidences sur le drainage. 60e Congrès Assoc Anat, Nice, mai, p 10

Barraya L, Ndjaga Mba M, Carles R Physiopathologie du péritoine, péritonisation, drainage. Encycl Méd Chir Paris, Techniques chirurgicales, Appareil Digestif, 4.2.03, fasc. 40070, 1-18

Bauman J, Hennetier G, Desmonts JM et coll. (1968) L'intérêt de la ponction et de la dialyse péritonéale exploratrice dans le diagnostic des lésions abdominales chez les traumatisés thoraciques crâniothoraciques et les polytraumatisés. Mém Acad Chir 94, 6-7 : 199-204

Bengmark S (1989) The Peritoneum and Peritoneal Access. London, Wright

Betoulières P, Jaumes F, Voisin G (1961) La péritonéographie opaque sus-mésocolique. J Radiol Electrol Méd Nucl 42 : 611-615

Bodin JP, Gabelle P, Bouchet Y et coll. (1981) Le grand épiploon, anatomie chirurgicale. Anat Clin 3 : 149-159

Boku T, Nakana Y, Minoura T et al (1990) Prognostic significance of serosal invasion and free intraperitoneal cancer cells in gastric cancer. Br J Surg 77, 4 : 436-439

Boverie J, Noël P (1978) Bases anatomiques de l'interprétation radiologique de la cavité abdominale. Acta Chir Belg 2 : 67-80

Brehant J, Pinet F, Leca A et coll. (1960) Hernie ischiatique. Mém Acad Chir 86 : 937-940

Brooke Jeffrey R, Federle MP, Goodman PC (1981) Computed tomography of the lesser peritoneal sac. Radiology 141 : 117-122

Brummer G (1982) Zur Entwicklung der Bursa omentalis. Acta Anat 113 : 281-295

Brumat MA, Mageg Pouly JL et coll. (1989) Cœlioscopie opératoire. Medsi-Mc Graw-Hill, New York

Champetier J, Laborde Y, Letoublon CH et al (1978) Traitement des éventrations abdominales post-opératoires : bases biomécaniques élémentaires. A propos de 51 cas traités par treillis de Mersilène. J Chir 115, 11 : 585-590

Chazal J, Schat J, Vanneuville G et coll. (1983) Anatomie radiologique du cul-de-sac rectogénital chez l'enfant. Bull Ass Anat 67, 199 : 389-394

Colin R, Brabet M, Sellami A (1972) L'irrigation-dialyse pour "drainage actif" dans les péritonites aiguës généralisées. Chirurgie 98, 2 : 106-112

Couinaud C (1963) Anatomie de l'abdomen, tome 1. Doin, Paris

Di Paolo N, Sacchi G (1990) Anatomy and physiology of the peritoneal membrane. In : Scarpiono LL, Ballocchi (eds) Evolution and Transin Peritoneal Dialysis. Contrib Nephrol 84, Basel, Karger, pp 10-26

Dodds WJ, Foley WD, Lawson THL et coll. (1985) Anatomy and imaging of the lesser peritoneal sac. Am J Roent 144 : 567-575

Ducharme JC, Larouche A (1980) La herniographie : réévaluation à la lumière de 3 complications. Union Méd Canada 109 : 1757-1759

Dunnick NR, Jones RB, Doppman JL et coll. (1979) Intraperitoneal Contrast infusion for assessment of intraperitoneal fluid dynamics. Am J Roent 133 : 221-223

Fabre JL, Vanneuville G, Campagne D et coll. (1983) Intérêt de la péritonéographie dans le diagnostic des affections chirurgicales de l'abdomen chez l'enfant. J Radiol 64, 3 : 167-170

Gardner E, Gray DJ, O'Rahilly R (1979) Anatomie. Adaptation française de Bossy J. Doin, Paris

Gruel Y, Bourdelat D, Guibert L et coll. (1985) Lavage péritonéal per opératoire dans les péritonites d'origine appendiculaire de l'enfant. A propos de 50 cas. Ann Chir 39, 5 : 305-308

Guiset J, Guerrin B, Combemale B et coll. (1982) Etude théorique et expérimentale de distensibilité de l'abdomen. Ann Chir 36, 3 : 229-232

Guiset J, Lagache G (1982) Fistule et drainage : un pas de deux qui suggère un drainage aspiré discontinu. Ann Chir 36, 6 : 424-426

Gworys B, Szydlo K (1981) Contribution to studies on the greater omentum in the fetal period. Folia Morphol (Warsz) 40, 1 : 17-29

Hamilton WJ, Boyd JD, Mossman HW (1978) Human embryology. Williams & Wilkins, London

Harrison RG (1978) Clinical embryology. Monographs for student of medicine. Academic Press, London

Hidden G, Hureau J (1978) Les grandes voies lymphatiques des viscères digestifs abdominaux chez l'adulte. Anatomia Clinica 1 : 167-176

Hidden G (1979) Physiologie de la circulation lymphatique. Anatomia Clinica 1 : 331-345

Jonecko A (1990) Das menschliche Peritoneum und die menectiliche Peritonitis in ultrastrukturellen und immunhistochemischen untersuchungen. Mikrosk Anat Forsch 104, 6 : 906-943

Jorulf H (1975) Roentgen diagnosis of intraperitoneal fluid, a physical, anatomic and clinical investigation. Acta Radiol 343 : 27-47

Kahle W, Leonhardt H, Platzer W (1978) Anatomie, tome 2. Flammarion, Paris

Kamina P, Dufrenot A, De Tourris H (1979) Fosses, récessus et culs-de-sac du péritoine pelvien chez la femme. J Gynecol Obstet Biol Reprod 8 : 393-398

Landis EM, Sage LE (1971) Fluid movement rates through walls of single capillaries exposed to hypertonic solutions. Am J Physiol 221, 2 : 520-534

Langman J (1968) Embyrologie médicale. Masson, Paris

Lee FA, Gwinn JL (1975) Complications of ventriculo-peritoneal shunts. Ann Radiol 18, 4 : 471-478

Levine S, Saltzman A (1990) Lymphatic metastases from the peritoneal cavity are increased in the post inflammatory state. Invasion Metastasis 10, 5 : 281-288

Levy E, Parc R, Guilmet C et coll. (1985) Histoire spontanée ou provoquée du péritoine et des péritonites. Ann Chir 39, 8 : 531-537

Lierse W (1985) Das Peritoneum – anatomische grundlagen. Chirurg 56 : 357-359

Light HG, Routledge JA (1965) Intra abdominal pressure. Arch Surg 90 : 115-117

Luttwak EM, Fabian RP, Mordochovich D (1975) Role of peritoneal absorption in ascites. Surg Gynecol Obstet 141 : 693-698

Magne JL, Bouchet C, Zarski JP et coll. (1984) La dérivation péritonéo-jugulaire de Leveen. Résultats de notre expérience, à propos de 35 cas. Chir 110, 6-7 : 630-634

Meyers MA (1973) Distribution of intra-abdominal malignant seeding : dependency on dynamics of flow of ascitic fluid. Radiol 119, 1 : 198-206

Meyers MA (1976) Dynamic radiology of the abdomen – normal and pathologic anatomy. Springer-Verlag, Berlin

Orsoni JL, Mongredien PH, Anfroy JP et coll. (1982) Le drainage selon Mikulicz dans les abdomens infectés. Etude critique et résultats à propos de 93 malades. Chirurgie 108, 3 : 234-242

Parneix M, Lotte P (1978) La ponction-lavage du péritoine à l'aiguille de Palmer dans les syndromes abdominaux non traumatiques. A propos de 100 observations. Ann Chir 32, 2 : 181-185

Parsons DF, Marko M, Sachs PG et coll. (1990) Targeting of Peritoneum by the small numbers of isogeneic and allogeneic ascites carcinoma cells that infiltrate or attach to peritoneum during ascites growth. Cancer Invest 8, 5 : 483-491

Pickel H, Lahousen M, Stettner H, et coll. (1989) The spread of ovarian cancer. Baillières Clin Obstet Gynæcol 3, 1 : 3-12

Rippe B, Perry MA, Granger DN (1985) Permselectivity of the peritoneal membrane. Microvascular Research 29 : 89-102

Rubenstein WA, Auh YH, Zirinsky K et coll. (1985) Posterior peritoneal recesses : assessment using CT. Radiol 156, 2 : 461-468

Salmon R, Millat B, Gayral F et coll. (1979) Hernie lombaire. J Chir 116, 10 : 593-594

Scheye TH, Descloquemant JP, Lemaire JJ et coll. (1987) Les hernies rétro-costo-xiphoïdiennes de l'enfant. J Chir 124, 6-7 : 375-380

Seames E, Moncrief J, Popovitch R (1990) A distributed model of fluid and mass transfert in peritoneal dialysis. Am J Physiol 258 : 958-972

Taboury J, Aboulker C, Tubiana JM (1985) Exploration radiologique et échographique des péritonites de l'adulte. Ann Chir 39, 9 : 613-619

Vanneuville G, Fabre JL, Merle P (1983) Intérêt de la herniographie dans la conduite thérapeutique des hernies inguinales de la fille. Chir Pédiatr 24 : 95-99

Weill F, Watrin J, Rohmer P et coll. (1986) Ultrasound and CT of peritoneal recesses and ligaments : a pictorial essay. Ultrasound Med Biol 12, 12 : 977-989

Yoonessi M, Abdel-Dayem HM, O'Shalaby OF (1982) The use of scintigraphic and contrast peritoneography in gynecologic malignancies. Diagnost Gynecol Obstet 4, 1 : 75-78

Yver R, Letoublon CH, Vigneau et coll. (1986) Torsion aiguë idiopathique du grand épiploon. Revue de la littérature, à propos de 2 observations. Lyon Chir 82, 5 : 309

Zink J, Greenway CV (1977) Intraperitoneal pressure in formation and reabsorption of ascites in cats. Am J Physiol 233, 2 : H185-190

Chapitre 18

L'œsophage abdominal et l'estomac

M Caix, B Descottes, D Valleix et JP Chevrel

I. L'œsophage abdominal et la jonction œso-gastrique

L'anatomie morphologique de l'œsophage abdominal et de la jonction œso-gastrique, les connexions phréno-œsophagiennes ont été pendant longtemps les éléments de base de la compréhension de la continence gastro-œsophagienne.

Les travaux publiés depuis 1950 sur le sphincter inférieur de l'œsophage ont transformé les théories physio-pathogéniques et le traitement chirurgical du reflux gastro-œsophagien.

C'est pourquoi il nous paraît logique d'étudier la traversée diaphragmatique de l'œsophage et l'œsophage abdominal en même temps que la jonction œso-gastrique.

La traversée diaphragmatique de l'œsophage
(voir également chap. 5)

Anatomie morphologique
(figs. 5-13, 5-14 et 18-1)

Plus qu'un simple hiatus, il s'agit d'un véritable canal, de 5 cm de long, comportant un étage supérieur, purement musculaire, de 2,5 cm de haut, et un étage inférieur, en forme de gouttière à concavité antérieure, fermée en avant par la membrane phréno-œsophagienne et le lobe gauche du foie ; cette portion caudale est parfois appelée canal phréno-hépatique [Delmas et Roux, 1938].

L'ensemble de ce canal, rétréci à sa partie moyenne, est mobile avec la respiration : sa partie ventrale s'abaisse d'une hauteur de vertèbre à l'inspiration.

Il est séparé de l'hiatus aortique par une bande fibro-musculaire, parfois étroite, exceptionnellement ab-sente.

Les parois de ce canal sont formées par des fibres musculaires venant principalement du pilier droit du diaphragme qui se divise en deux faisceaux : l'un ventral et droit forme la limite droite du canal et se termine sur le bord dorsal du centre phrénique ; l'autre, dorsal et gauche, croise la face postérieure et gauche de l'œsophage pour former la limite gauche du canal.

Des travaux récents ont montré que les piliers du diaphragme formaient un véritable sphincter physiologique extrinsèque qui joue un rôle important dans la continence gastro-œsophagienne au moment de l'inspiration profonde ("effet lasso" [Monges, 1956]) et de l'expiration profonde ("effet pince" [Delattre et coll., 1985]).

Moyens de fixité ; la membrane phréno-œsophagienne

L'œsophage diaphragmatique traverse, au niveau de l'hiatus œsophagien, un véritable diaphragme conjonctivo-élastique tendu entre l'œsophage et les bords de l'hiatus, et séparant la cavité abdominale de l'espace infra-médiastinal postérieur.

Selon Delmas et Roux, il s'agit de deux gaines de glissement en forme de troncs de cônes opposés par leurs bases, provenant du fascia sous-péritonéal et contenant des rameaux des vaisseaux phréniques inférieurs.

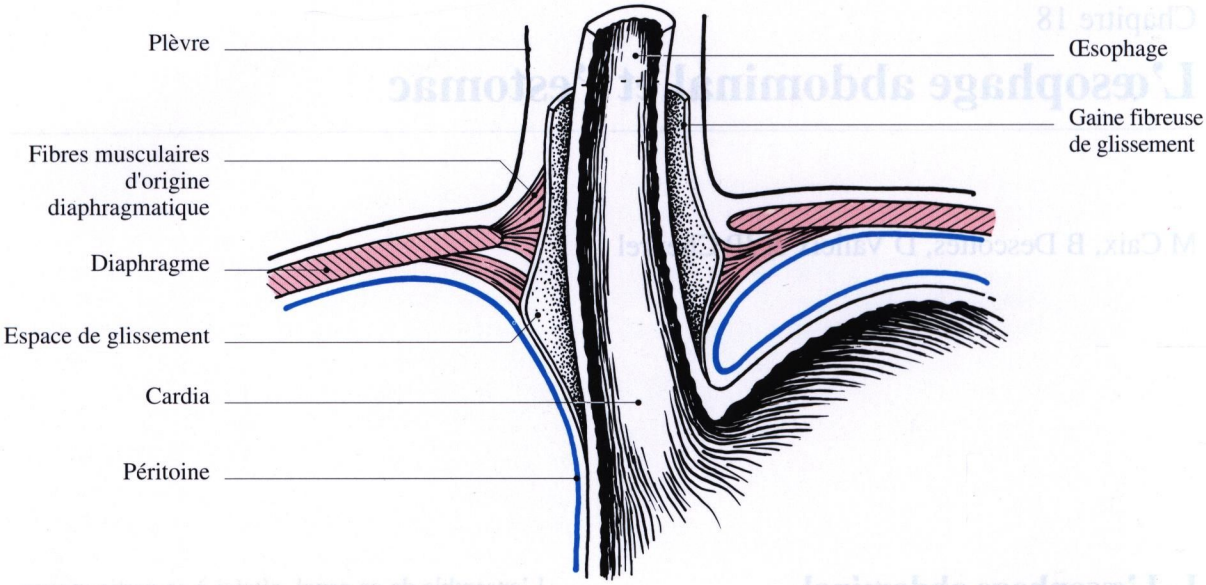

Fig. 18-1. La traversée diaphragmatique de l'œsophage et l'œsophage abdominal

Quelques fibres musculaires venues du diaphragme renforcent ces deux gaines sans jouer un rôle important dans la fixation de l'œsophage diaphragmatique : muscle de Juvara, et muscle de Rouget.

L'œsophage abdominal

Anatomie morphologique

L'œsophage abdominal mesure 2 cm de longueur, auxquels il faut rajouter en pratique les 2,5 cm de l'étage inférieur du canal diaphragmatique.

Sa face ventrale

Elle est recouverte de péritoine sous lequel descend le tronc du nerf vague gauche et ses premières branches gastriques. Par l'intermédiaire du péritoine, l'œsophage abdominal répond à la face dorsale du lobe gauche du foie.

Sa face dorsale

Elle répond au pilier gauche du diaphragme, dans l'aire du méso-œsophage (voir plus loin) traversée par le nerf vague droit et ses premières branches à destinée gastrique.

Par l'intermédiaire du diaphragme, l'œsophage abdominal répond à l'aorte, qui lui est dorso-médiale, à la partie la plus déclive du poumon gauche, à la 10e et la 11e vertèbre thoracique.

Le bord droit de l'œsophage

Il est longé par le bord gauche de la partie crâniale du petit omentum : à ce niveau, le petit omentum qui forme la paroi ventrale du récessus omental supérieur, se dédouble en un feuillet ventral qui se prolonge par le péritoine de la face ventrale de l'œsophage, et un feuillet dorsal qui se continue par le feuillet droit du méso-œsophage et se réfléchit ensuite vers la droite sur la paroi abdominale postérieure à la hauteur du lobe caudé (l. de Spiegel).

Le bord gauche de l'œsophage abdominal

Il répond dans sa partie crâniale au ligament triangulaire gauche du foie ; le péritoine pré-œsophagien se continue crânialement avec le feuillet inférieur de ce ligament et caudalement avec le péritoine pariétal prédiaphragmatique.

Moyens de fixité

Le méso-œsophage

Vestige crânial du mésogastre dorsal, ce méso-œsophage occupe toute la hauteur et toute la largeur de

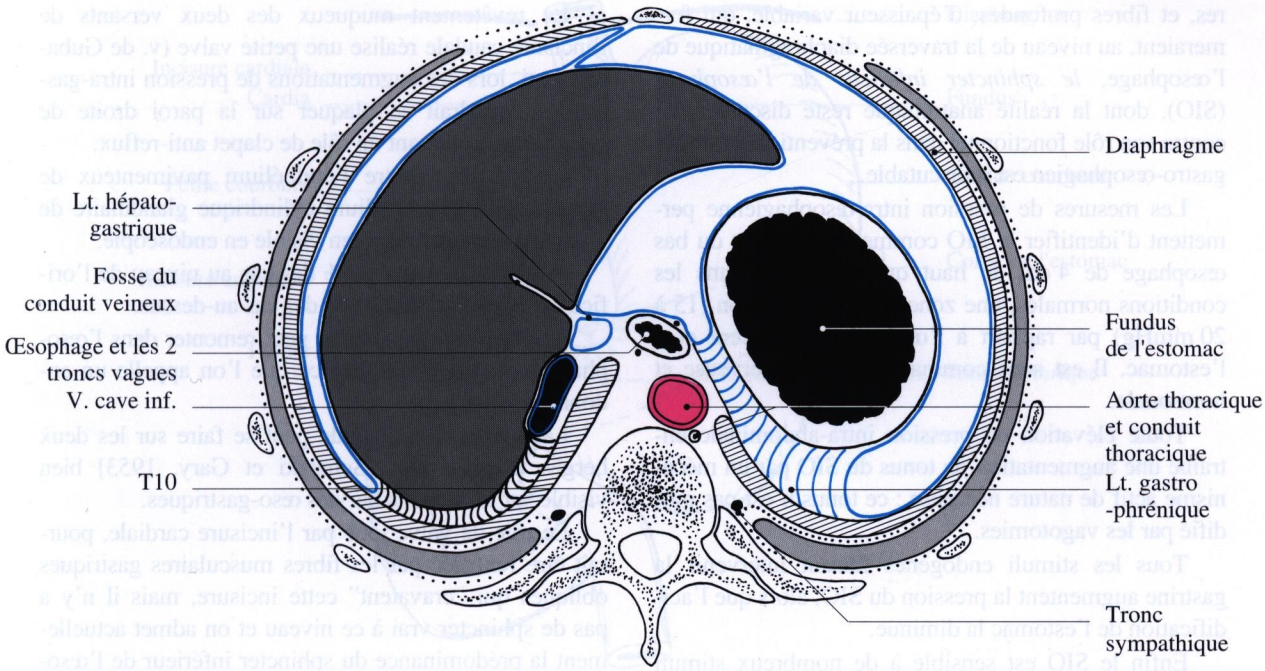

Fig. 18-2. Coupe transversale passant par le fundus de l'estomac et T10

l'œsophage abdominal ; dense dans toute son étendue, il apparaît d'autant plus fibreux que l'on se rapproche du diaphragme, alors que dans sa partie caudale, il contient de nombreux éléments adipeux [Boutelier et Lefort, 1970] ainsi que du tissu musculaire lisse, de nombreux filets nerveux et des ganglions sympathiques [Borelly et Vaysse, 1972].

Après section de l'artère gastrique gauche, il maintient à lui seul l'œsophage abdominal en place.

Son effondrement, au cours d'intervention pour cure de reflux gastro-œsophagien, permet la réalisation de "valves rétro-œsophagiennes" réalisées aux dépens du fundus de l'estomac.

Pour certains auteurs toutefois, son existence est discutée [Delattre et coll., 1985] : l'œsophage est entouré d'une coulée celluleuse portant les nerfs vagues et les vaisseaux du bas œsophage, qui met en continuité le médiastin postérieur et le petit omentum ; il apparaît artificiel de différencier la membrane phréno-œsophagienne, appareil de fixation, et un tissu péri-œsophagien, appareil de glissement.

Le ligament gastro-phrénique
(figs. 17-8 et 17-16)

C'est un moyen indirect de fixité de l'œsophage abdominal : en continuité avec le méso-œsophage, il est situé entre la face dorsale du fundus gastrique et la face ventrale de l'hémicoupole phrénique gauche.

Il a la forme d'un triangle à base droite, répondant au méso-œsophage, et à sommet gauche prolongé par la racine du ligament gastro-splénique.

Il est formé de tissu cellulaire lâche situé entre les lignes de réflexion des feuillets péritonéaux recouvrant les faces ventrale et dorsale de l'estomac. C'est dans cette zone d'accolement de l'estomac que l'artère gastrique dorsale, branche de l'artère splénique rejoint la face dorsale du fundus de l'estomac.

Structure : le sphincter inférieur de l'œsophage

L'œsophage abdominal comporte quatre couches.

La couche conjonctive externe

C'est une simple condensation du tissu conjonctif médiastinal postérieur qui s'épaissit au niveau du hiatus diaphragmatique de l'œsophage pour former la membrane phréno-œsophagienne.

La couche musculeuse

Elle comprend elle-même trois épaisseurs : fibres superficielles longitudinales, fibres moyennes circulai-

res, et fibres profondes, d'épaisseur variable, qui formeraient, au niveau de la traversée diaphragmatique de l'œsophage, *le sphincter inférieur de l'œsophage* (SIO), dont la réalité anatomique reste discutée. Par contre son rôle fonctionnel dans la prévention du reflux gastro-œsophagien est indiscutable.

Les mesures de pression intra-œsophagienne permettent d'identifier le SIO comme un segment du bas œsophage de 4 cm de haut qui maintient, dans les conditions normales, une zone de haute pression (15 à 20 mmHg) par rapport à l'œsophage sus-jacent et à l'estomac. Il est sous commande double, nerveuse et hormonale.

Toute élévation de pression intra-abdominale entraîne une augmentation du tonus du SIO par un mécanisme actif de nature nerveuse ; ce tonus n'est pas modifié par les vagotomies.

Tous les stimuli endogènes faisant intervenir la gastrine augmentent la pression du SIO, alors que l'acidification de l'estomac la diminue.

Enfin le SIO est sensible à de nombreux stimuli pharmacologiques ou alimentaires.

La couche sous-muqueuse

C'est un espace de glissement de nature conjonctive lâche, où se situent les glandes œsophagiennes vraies et un réseau vasculo-nerveux important dont des anastomoses veineuses porto-caves supérieures, pouvant réaliser des dilatations varicoïdes au cours de l'hypertension portale, sources d'hémorragies parfois cataclysmiques.

La couche muqueuse

Elle comporte un épithélium pavimenteux stratifié reposant sur un chorion.

La jonction œso-gastrique et le cardia

L'orifice du cardia sépare l'œsophage de l'estomac.

A son niveau, l'extrémité caudale du bord gauche de l'œsophage abdominal et le bord droit du fundus de l'estomac forment l'incisure cardiale (angle de His). Le cardia est situé à 2 cm à gauche de la ligne médiane et se projette en arrière sur le bord gauche de la 12e vertèbre thoracique.

En avant, il répond au 7e cartilage costal. Cette situation haute explique que certaines douleurs des hernies hiatales ou des reflux gastro-œsophagiens puissent faire évoquer une pathologie cardiaque.

Le revêtement muqueux des deux versants de l'incisure caudale réalise une petite valve (v. de Gubaroff) qui, lors des augmentations de pression intra-gastriques, viendrait se plaquer sur la paroi droite de l'œsophage en jouant un rôle de clapet anti-reflux.

La transition entre l'épithélium pavimenteux de l'œsophage et l'épithélium cylindrique glandulaire de l'estomac est brusque, bien visible en endoscopie.

Elle se situe dans 65 % des cas au niveau de l'orifice du cardia, et dans 35 % des cas au-dessus.

L'épithélium glandulaire peut remonter dans l'œsophage thoracique réalisant ce que l'on appelle un endobrachyœsophage.

La transition épithéliale peut se faire sur les deux berges d'un anneau [Schatzki et Gary, 1953] bien visible sur les transits barytés œso-gastriques.

Le rôle de valve joué par l'incisure cardiale, pourraît être renforcé par les fibres musculaires gastriques obliques "cravatent" cette incisure, mais il n'y a pas de sphincter vrai à ce niveau et on admet actuellement la prédominance du sphincter inférieur de l'œsophage dans les mécanismes anti-reflux.

Méthodes d'exploration

Comme l'œsophage thoracique, l'œsophage abdominal peut être exploré par fibroscopie, échoendoscopie et transit baryté œso-gastrique ; la manométrie étudie plus spécifiquement, avec le sphincter supérieur de l'œsophage et le péristaltisme de l'œsophage thoracique, le SIO.

La scintigraphie œsophagienne et la pH métrie permettent, l'une de visualiser un reflux gastro-œsophagien, l'autre d'en apprécier l'importance.

II. L'estomac

L'estomac est un segment dilaté du tube digestif constituant un réservoir musculo-muqueux à double action mécanique et clinique.

Malgré son importance ce n'est pas un organe indispensable à la vie et son exérèse inaugura les premières audaces chirurgicales modernes.

Cependant l'estomac demeure l'organe essentiel de la loge sous phrénique gauche, aussi bien du point de vue anatomique que du point de vue chirurgical.

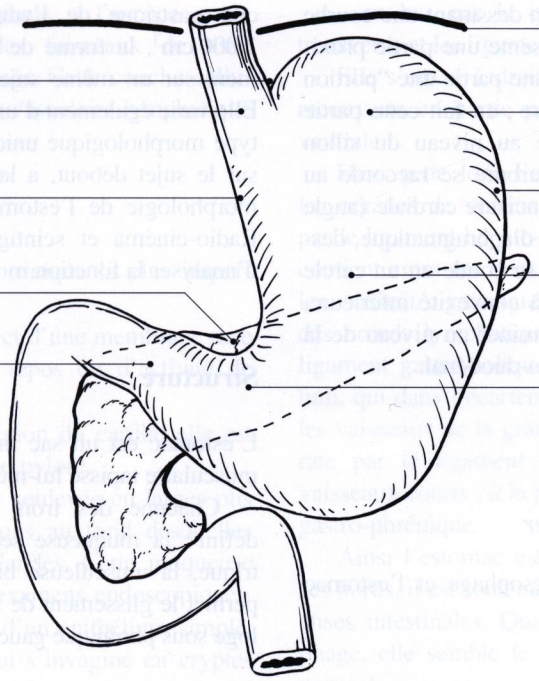

Fig. 18-3. Configuration externe de l'estomac

Rappel embryologique (voir chap. 17)

L'estomac, à son origine, est un fuseau aplati sagittalement, placé dans l'épaisseur d'une cloison mésentérique dorso-ventrale.

Il présente alors une face droite et une face gauche, un bord antérieur et un bord postérieur.

Dans un premier temps, un renflement dorsal augmente la longueur de son bord postérieur en constituant la future grande courbure.

L'estomac subit ensuite un changement de direction autour de l'axe vertical qui joint ses orifices. Il se produit une rotation de gauche à droite dans le sens des aiguilles d'une montre. Cette rotation amène la grande courbure à gauche et la petite courbure à droite, orientant la face gauche en avant et la face droite en arrière.

Anatomie morphologique

Configuration externe (fig. 18-3)

Les faces

L'estomac s'étend du cardia où il fait suite à l'œsophage, au pylore, et présente à décrire deux portions, une proximale descendante qui comprend de haut en bas le fundus (grosse tubérosité) et le corps de l'estomac, et une portion distale transversale, la partie pylorique qui comprend de gauche à droite l'antre pylorique et le canal pylorique qui se termine par le pylore.

Le fundus est la partie la plus haute et la plus large de l'estomac ; sorte de dôme il remonte au-dessus du niveau du cardia. Le corps de l'estomac est le segment intermédiaire vertical situé entre le fundus et la partie pylorique, il a la forme d'un cylindre aplati dont le diamètre va décroissant de haut en bas.

La partie pylorique correspond à la région évacuatrice de l'estomac et se termine par le pylore, marqué extérieurement par le sillon pyloro-duodénal.

Chaque portion a un rôle physiologique différent, la région du fundus et du corps est essentiellement une région à secrétion neurogène d'acide chlorhydrique, alors que la région distale est la région de secrétion hormonale de la gastrine.

Les bords

Les deux faces de l'estomac, ventrale et dorsale, sont limitées latéralement par la petite et la grande courbure.

La petite courbure commence au cardia, continue le bord droit de l'œsophage puis s'infléchit formant l'incisure angulaire (angle de la petite courbure) pour se

relever vers le haut et à droite en dessinant une courbe à concavité supérieure. Elle présente une partie proximale descendante, verticale, et une partie dite "portion horizontale" de la petite courbure ; en fait cette partie est ascendante, elle se termine au niveau du sillon pyloro-duodénal. La grande courbure se raccorde au cardia par un angle très aigu, l'incisure cardiale (angle de His) elle épouse la concavité diaphragmatique, descend ensuite verticalement puis se coude en un cercle de plus ou moins grand rayon à convexité inférieure, pour remonter à droite et se terminer au niveau de la portion inférieure du sillon pyloro-duodénal.

Les orifices

Le cardia ou orifice supérieur

Il marque la jonction entre l'œsophage et l'estomac (voir première partie).

Le pylore

Contrairement à l'orifice du cardia, l'orifice du pylore est entouré par un sphincter formé par un épaississement de la couche moyenne, circulaire de la paroi musculaire gastrique. Taillé à pic du côté duodénal, en pente douce du côté gastrique, cet anneau musculaire de 5 à 8 mm d'épaisseur limite un canal dont la longueur est comprise entre 0,5 et 1 cm.

Il se traduit extérieurement par un discret sillon circulaire. Son diamètre interne varie de 10 à 20 mm.

La transition entre la muqueuse gastrique antrale et la muqueuse duodénale est brutale, se situant dans près de la moitié des cas à hauteur du pylore.

Le pylore se projette en arrière sur le bord droit de la première vertèbre lombale, et en avant en un point situé à 7 cm au-dessus de l'ombilic, et à 3 cm à droite de la ligne médiane. Bien que sa réalité anatomique soit indiscutable, la fonction sphinctérienne du pylore n'a pu être établie avec certitude par les explorations fonctionnelles (radio-cinéma, électromyographie, jauges de contrainte, manométrie), pas plus que son rôle anti-reflux [Millat et Chevrel, 1981].

Les dimensions

Les dimensions de l'estomac sont variables d'un individu à l'autre selon le type morphologique, l'état de réplétion et l'état pathologique.

Les mensurations moyennes de l'estomac sont de 25 à 28 cm de longueur, 8 à 12 cm de largeur. La capacité gastrique de l'adulte est variable, de 600 à 2 000 cm^3, la forme de l'estomac varie considérablement sur un même sujet suivant le mode d'examen. Elle varie également d'un sujet à l'autre, il n'y a pas de type morphologique unique. Classiquement l'estomac, sur le sujet debout, a la forme d'un J majuscule. La morphologie de l'estomac est étudiée en radiologie. Radio-cinéma et scintigraphie permettent également d'analyser la fonction motrice de l'estomac.

Structure

L'estomac est un sac muqueux enfermé dans un sac musculaire tapissé lui-même d'une tunique séreuse.

Chacune des trois membranes a un rôle bien défini : la muqueuse secrète entre autre le suc gastrique, la musculeuse brasse les aliments, la séreuse permet le glissement de l'organe et sa mobilité dans la loge sous phrénique gauche.

Tunique séreuse

La tunique séreuse est formée par le péritoine qui adhère intimement à la couche musculaire sous jacente au niveau des faces gastriques.

Pour le chirurgien, plans musculaire et séreux ne font qu'un.

Le péritoine constitue un véritable vernis péri-gastrique, c'est lui qui assure l'étanchéité rapide des sutures. Le péritoine gastrique se continue à gauche avec le ligament gastro-splénique, en bas avec le ligament gastro-colique du grand omentum, à droite avec le ligament hépato-gastrique du petit omentum. La face dorsale du fundus est dépourvue de péritoine dans l'aire du ligament gastro-phrénique (voir première partie et figs. 17-16 et 17-22).

Tunique musculaire

La tunique musculaire de l'estomac est formée de fibres musculaires lisses disposées en trois plans : superficiel, moyen et profond.

Le plan superficiel est constitué de fibres longitudinales.

Le plan musculaire moyen est formé de fibres circulaires perpendiculaires à l'axe de l'estomac disposées en couches continues d'épaisseur croissante du fundus jusqu'au pylore.

Le plan musculaire profond est incomplet : les fibres font défaut sur la plus grande partie des courbures et de la région pré-pylorique.

Plan celluleux sous muqueux : l'espace sous-muqueux est comblé par des faisceaux de tissu conjonctif lâchement entrecroisés. Cette couche celluleuse est un véritable carrefour vasculaire lymphatique et nerveux.

Tunique muqueuse

La muqueuse gastrique est la tunique la plus importante de l'estomac.

Elle se présente sous l'aspect d'une membrane rose ou blanche suivant l'état de repos ou d'activité de l'organe.

Mince et molle dans la région du cardia, elle est épaisse et ferme au voisinage du pylore.

La muqueuse gastrique est soulevée en larges plis onduleux créant des dépressions au fond desquelles débouchent d'innombrables glandes. Cette muqueuse est aisément étudiée lors des examens endoscopiques.

Histologiquement il s'agit d'un épithélium simple, cylindrique, muco-secrétant qui s'invagine en cryptes profondes de quelques dizièmes de millimètres au fond desquelles s'ouvrent les glandes [Potet, 1988].

Les glandes cardiales sont peu nombreuses et n'occupent qu'une bande de quelques millimètres autour de la jonction œso-gastrique.

Les glandes fundiques sont de quatre types : cellules à mucus, cellules pariétales qui produisent l'acide chlorhydrique et vraisemblablement une partie des électrolytes et de l'eau secrétés par l'estomac, cellules principales, les plus nombreuses, et cellules endocrines appartenant au système APUD : cellules entéro-chromaffin-like, cellules à gastrine dans la muqueuse antrale, cellules dites gastro-intestinales produisant une hormone inhibitrice de la secrétion gastrique d'acide chlorhydrique (gastric inhibitory polypeptid [Potet, 1988 ; Polak, 1973 ; Fujita, 1974]).

Anatomie topographique

Loge gastrique et moyen de fixité

La loge gastrique est mal circonscrite, elle est formée :

– en haut par la face inférieure de l'hémicoupole diaphragmatique gauche et la face inférieure du lobe hépatique gauche ;

– à gauche par la rate, le versant gauche du diaphragme et la paroi thoraco-abdominale ;

– en arrière par le péritoine postérieur de la bourse rétro-gastrique recouvrant les organes pré-vertébraux ;

– en bas par le côlon transverse, le mésocôlon transverse et les ligaments phrénico-coliques.

Elle s'ouvre à droite sur la région sous-hépatique, recouverte en partie par la paroi thoraco-abdominale ventrale.

Dans cette loge l'estomac a des connexions avec les organes de voisinage : l'estomac est relié au foie par le ligament hépato-gastrique du petit omentum qui contient entre ses deux feuillets le pédicule hépatique, les vaisseaux gastriques droits et gauches, des nerfs et des nœuds lymphatiques ; au côlon transverse par le ligament gastro-colique, dépendance du grand omentum, qui dans l'écartement de ses deux lames contient les vaisseaux de la grande courbure de l'estomac ; à la rate par le ligament gastro-splénique contenant les vaisseaux courts ; à la paroi postérieure par le ligament gastro-phrénique.

Ainsi l'estomac est fixé par ses extrémités et par ses bords, il est soutenu par le coussin pneumatique des anses intestinales. Quant à sa continuité avec l'œsophage, elle semble le garantir contre un abaissement vertical.

Si la fixité de l'estomac est relative, par contre sa mobilité est grande, il existe même une possibilité de volvulus de l'estomac.

Rapports de l'estomac
(figs. 17-17, 18-4 et 18-5)

Face ventrale (fig. 18-4)

Les deux tiers supérieurs du corps de l'estomac échappent à l'exploration clinique et restent cachés par l'auvent thoracique ; aussi la face ventrale de l'estomac présente à décrire un segment thoracique et un segment abdominal.

Dans son segment thoracique : la face ventrale est en rapport crânialement par l'intermédiaire du diaphragme avec le récessus costo-diaphragmatique ; caudalement, par l'intermédiaire des digitations entrecroisées du diaphragme et du muscle transverse de l'abdomen, elle répond au fond de ce récessus et au rebord chondro-costal.

Cette disposition est riche de conséquences cliniques et opératoires.

En pathologie, elle permet de délimiter une zone de vulnérabilité thoracique de l'estomac et d'expliquer les lésions associées de la plèvre, du poumon et de l'estomac dans certaines plaies thoraco-abdominales gauches.

En sémiologie, elle favorise la recherche d'un signe précieux d'épanchement pleural par la disparition,

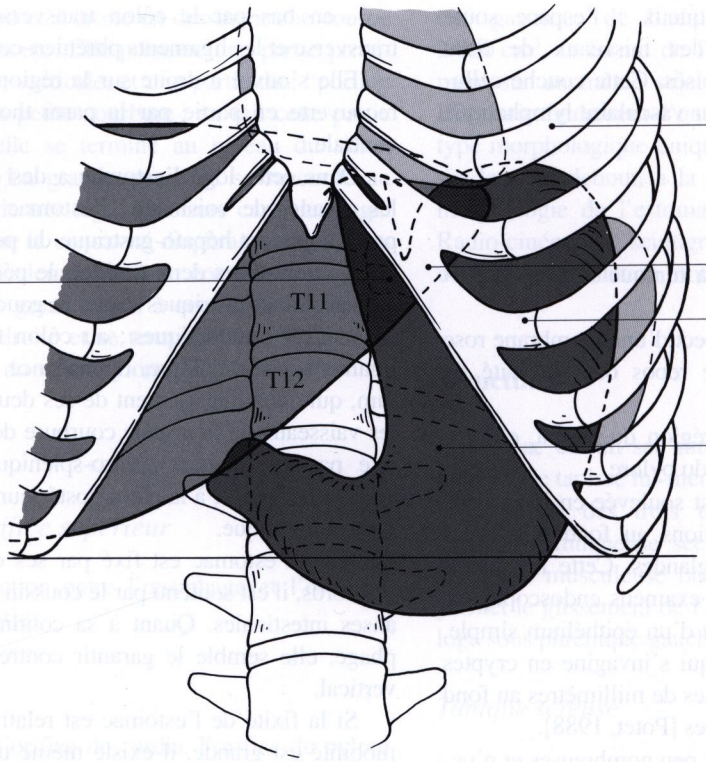

Fig. 18-4. Projection pariétale ventrale de l'estomac

à la percussion, d'un espace sonore (espace semi-lunaire de Traube) défini comme la zone antéro-inférieure gauche du thorax qui correspond à la poche à air gastrique.

La face ventrale du segment thoracique de l'estomac n'est pas toute entière en rapport avec le diaphragme ; en effet dans sa moitié droite le lobe gauche du foie s'interpose, recouvrant une partie du fundus sur lequel il marque parfois son empreinte.

Dans son segment abdominal : la face ventrale de l'estomac est en contact avec la paroi abdominale. Ce rapport n'est direct que sur une faible étendue. Correspondant à une zone triangulaire (triangle de Labbé) délimitée à droite par le rebord antérieur du foie, à gauche par le rebord chondro-costal, et en bas par une ligne horizontale passant souvent par le 9e cartilage costal.

Dans cette aire triangulaire l'estomac serait toujours accessible à la palpation.

Face dorsale (fig. 18-5)

La face dorsale de l'estomac répond à la bourse rétro-gastrique (arrière cavité des épiploons), loge irrégulièrement quadrilatère dont la paroi dorsale fortement convexe en avant répond au pancréas et la paroi ventrale à la face dorsale de l'estomac. Cette cavité est limitée :

A droite

Par la réflexion du péritoine qui, de la face dorsale du pylore, se porte sur la face ventrale du pancréas en recouvrant le bord gauche de l'artère gastro-duodénale.

A gauche

Par la réflexion du péritoine de la face dorsale de l'estomac sur la paroi abdominale dorsale, formant les ligaments gastro-splénique et pancréatico-splénique.

En haut

La bourse rétro-gastrique est fermée par la réflexion du feuillet péritonéal de la face dorsale de l'estomac sur la paroi dorsale de l'abdomen, qui limite caudalement le ligament gastro-phrénique.

En bas

La bourse rétro-gastrique est fermée en cul-de-sac par l'accolement des deux surfaces séreuses du grand omentum.

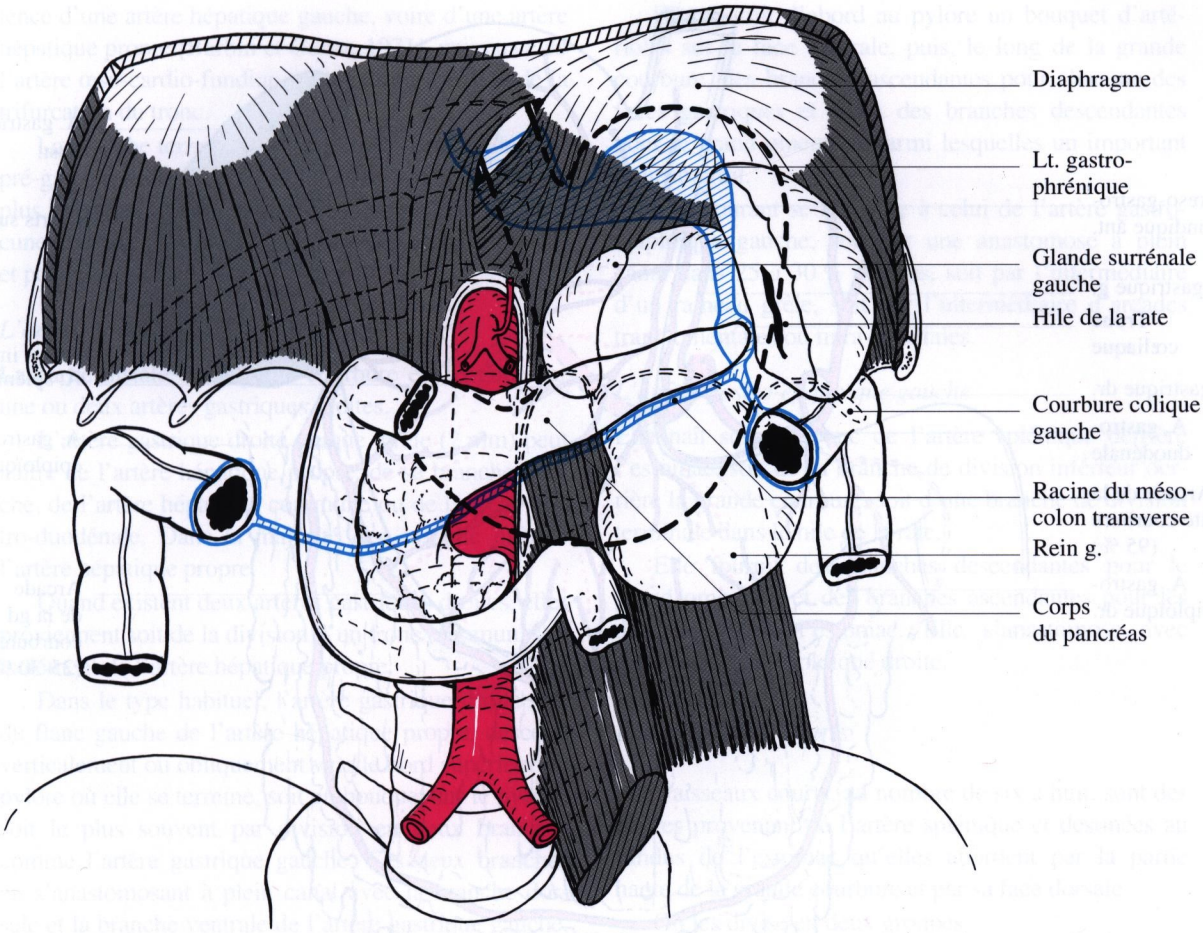

Fig. 18-5. Rapports dorsaux de l'estomac (figuré en transparence)

Par l'intermédiaire de cette bourse rétro-gastrique, la face dorsale de l'estomac répond aux organes rétro-péritonéaux, à savoir essentiellement la face ventrale du corps et de la queue du pancréas placée devant la colonne vertébrale ; à la partie crâniale de la face ventrale du rein gauche surmonté par la glande surrénale gauche.

En bas, la face dorsale de l'estomac répond à la face ventrale du mésocôlon transverse dans sa portion crâniale, qui la sépare des anses jéjunales.

Petite courbure

La petite courbure est reliée au foie et au diaphragme par le ligament hépato-gastrique. C'est une lame irrégulièrement quadrilatère, formée de deux feuillets, qui s'étend de la petite courbure de l'estomac à la face inférieure du lobe hépatique gauche. A droite il atteint le bord droit du pédicule hépatique qui forme le bord antérieur du foramen épiploïque (hiatus de Winslow).

Il présente deux parties, l'une crâniale, épaisse (pars condensa), l'autre moyenne et caudale, mince (pars flacida). Cette dernière se laisse aisément effondrer par le doigt qui pénètre ainsi dans la bourse rétro-gastrique. C'est une voie d'accès utilisable pour l'exploration limitée de la face dorsale de l'estomac, la face ventrale du pancréas.

Entre ces feuillets cheminent les vaisseaux gastriques droits et gauches ainsi que les nerfs de l'estomac.

Grande courbure

La grande courbure est en rapport de haut en bas avec la face médiale de la rate par l'intermédiaire du ligament gastro-splénique ; avec le côlon transverse et la courbure colique gauche par l'intermédiaire du ligament gastro-colique.

Le fundus est en contact direct avec la coupole diaphragmatique gauche. Par l'intermédiaire du diaphragme il entre en rapport avec la cavité pleurale gauche et le péricarde.

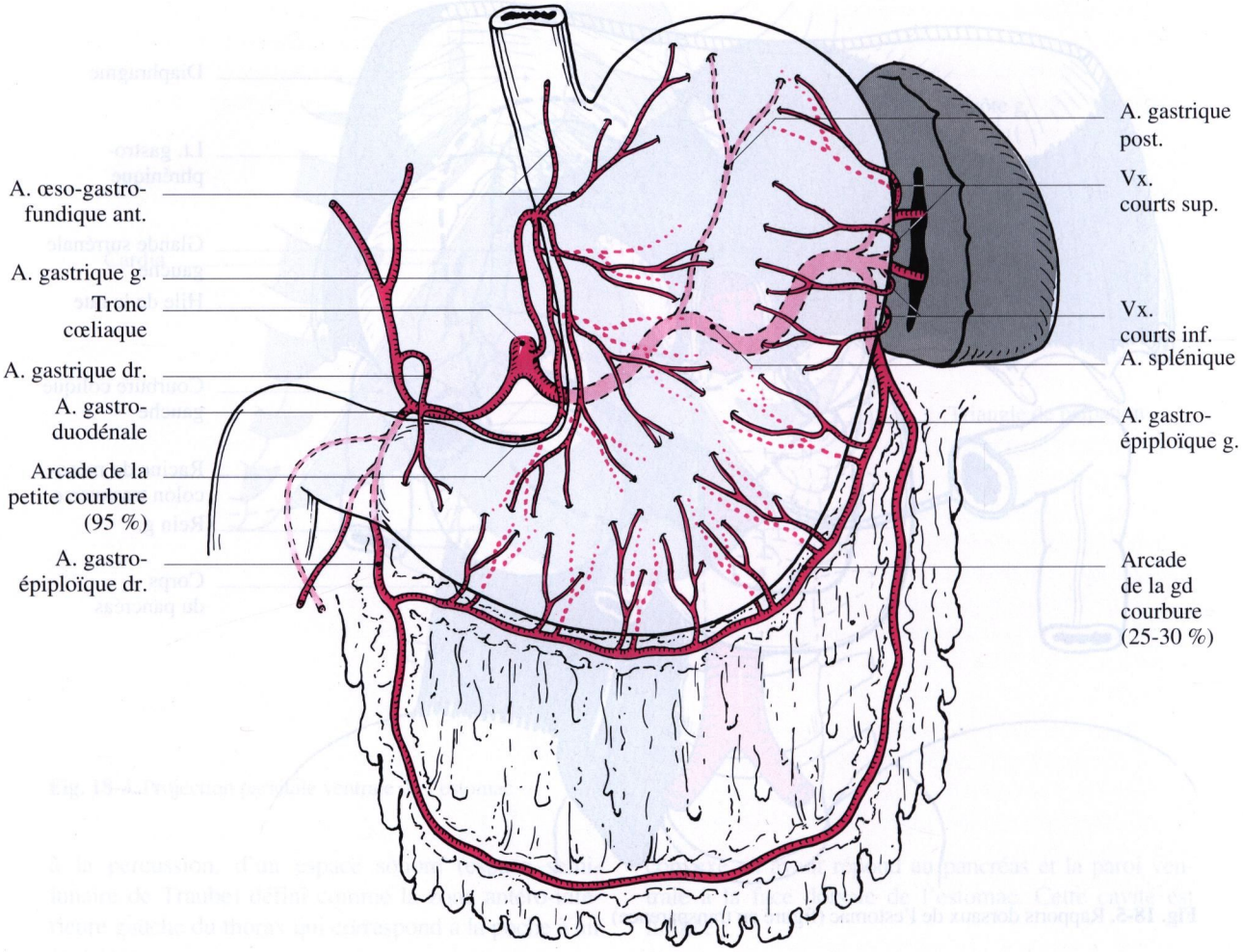

Fig. 18-6. Les artères de l'estomac

Vascularisation

Les artères (fig. 18-6)

Les artères de l'estomac proviennent toutes du tronc cœliaque. Elles constituent deux cercles artériels complets : le cercle de la petite courbure, le cercle de la grande courbure.

Cercle artériel de la petite courbure

Le cercle artériel de la petite courbure est formé par deux artères : artère gastrique gauche et artère gastrique droite.

L'artère gastrique gauche (a. coronaire stomachique)

Cette artère est à la fois la branche la plus petite du tronc cœliaque et la plus grosse des artères de l'estomac. Après naissance au niveau de la face antérieure ou latérale gauche du tronc cœliaque, elle monte obliquement en haut et à gauche, d'arrière en avant, puis se coude au niveau du cardia en décrivant une crosse à concavité inférieure et se divise alors en deux branches descendantes qui suivent les faces ventrale et dorsale de la petite courbure.

La principale branche collatérale du tronc de l'artère gastrique gauche est une artère commune œso-cardio-fundique antérieure. Le tronc de l'artère gastrique gauche donne également une artère œsophagienne droite ou postérieure de façon quasi constante, ainsi que des branches destinées à la face postérieure du cardia et du fundus.

La division du tronc en deux branches terminales est loin d'être constante (25/40 pour Borelly) : exis-

tence d'une artère hépatique gauche, voire d'une artère hépatique propre [Barbin et Guntz, 1971], naissance de l'artère œso-cardio-fundique antérieure au niveau de la trifurcation du tronc.

La branche terminale antérieure devient rapidement pré-gastrique, alors que la branche postérieure reste plus longtemps dans le ligament hépato-gastrique, chacune donnant des ramifications sur les parois antérieure et postérieure de l'estomac.

L'artère gastrique droite (a. pylorique)

La partie distale de la petite courbure est irriguée par une ou deux artères gastriques droites.

L'artère gastrique droite unique, grêle (2 mm) peut naître de l'artère hépatique propre, de sa branche gauche, de l'artère hépatique commune ou de l'artère gastro-duodénale. Dans la majorité des cas elle naît de l'artère hépatique propre.

Quand existent deux artères gastriques droites, elles proviennent soit de la division d'un tronc commun, soit isolément de l'artère hépatique propre.

Dans le type habituel, l'artère gastrique droite naît du flanc gauche de l'artère hépatique propre, descend verticalement ou obliquement vers le bord supérieur du pylore où elle se termine, soit en bouquet sur le pylore, soit le plus souvent par division en deux branches comme l'artère gastrique gauche. Ces deux branches en s'anastomosant à plein canal avec la branche dorsale et la branche ventrale de l'artère gastrique gauche, constituent le cercle artériel de la petite courbure.

L'existence d'au moins une anastomose entre artère gastrique droite et artère gastrique gauche est quasi constante [Borelly et coll., 1973], l'anastomose double est beaucoup plus rare (8 à 30 %).

Cercle artériel de la grande courbure

Le cercle artériel de la grande courbure est moins complexe et moins varié dans sa disposition que le cercle de la petite courbure, mais il est d'un grand intérêt chirurgical, il est formé par les vaisseaux gastro-épiploïques droits et gauches et par les vaisseaux courts.

L'artère gastro-épiploïque droite

Elle naît de l'artère gastro-duodénale, tantôt derrière la partie supérieure (première portion) du duodénum, tantôt un peu plus haut.

Dans son premier segment rétro-duodénal, elle est verticale descendante puis, après avoir croisé le bord inférieur du bulbe, elle devient transversale et juxta-gastrique pour cheminer au-dessous de la grande courbure.

Elle fournit d'abord au pylore un bouquet d'artérioles sur la face ventrale, puis, le long de la grande courbure, des branches ascendantes pour chacune des faces gastriques et enfin des branches descendantes pour le grand omentum parmi lesquelles un important rameau droit.

Son courant se raccorde à celui de l'artère gastro-épiploïque gauche, soit par une anastomose à plein canal dans 25 à 30 % des cas, soit par l'intermédiaire d'un rameau grêle, soit par l'intermédiaire d'arcades trans-omentales ou intra-pariétales.

L'artère gastro-épiploïque gauche

Elle naît soit du tronc de l'artère splénique derrière l'estomac, soit de sa branche de division inférieur derrière la grande courbure, soit d'une branche de division terminale dans le hile de la rate.

Elle fournit des branches descendantes pour le grand omentum et des branches ascendantes pour les deux faces de l'estomac. Elle s'anastomose avec l'artère gastro-épiploïque droite.

Les vaisseaux courts

Les vaisseaux courts, au nombre de six à huit, sont des artères provenant de l'artère splénique et destinées au fundus de l'estomac qu'elles abordent par la partie haute de la grande courbure et par sa face dorsale.

On les divise en deux groupes :

– le groupe supérieur, composé de trois ou quatre vaisseaux, est destiné au bord gauche du fundus. Ce groupe tire son origine des branches terminales de l'artère splénique ;

– le groupe inférieur naît le plus souvent de l'artère gastro-épiploïque gauche.

L'artère gastrique postérieure

Elle naît du tronc de l'artère splénique et rejoint la face dorsale du fundus dans l'aire du ligament phréno-gastrique.

L'artère phrénique inférieure gauche

Elle vascularise une partie du fundus par l'intermédiaire de collatérales œso-cardio-fundiques.

Les veines (fig. 18-7)

Le drainage veineux est assuré par des veines satellites des artères, formant à droite un cercle de la petite cour-

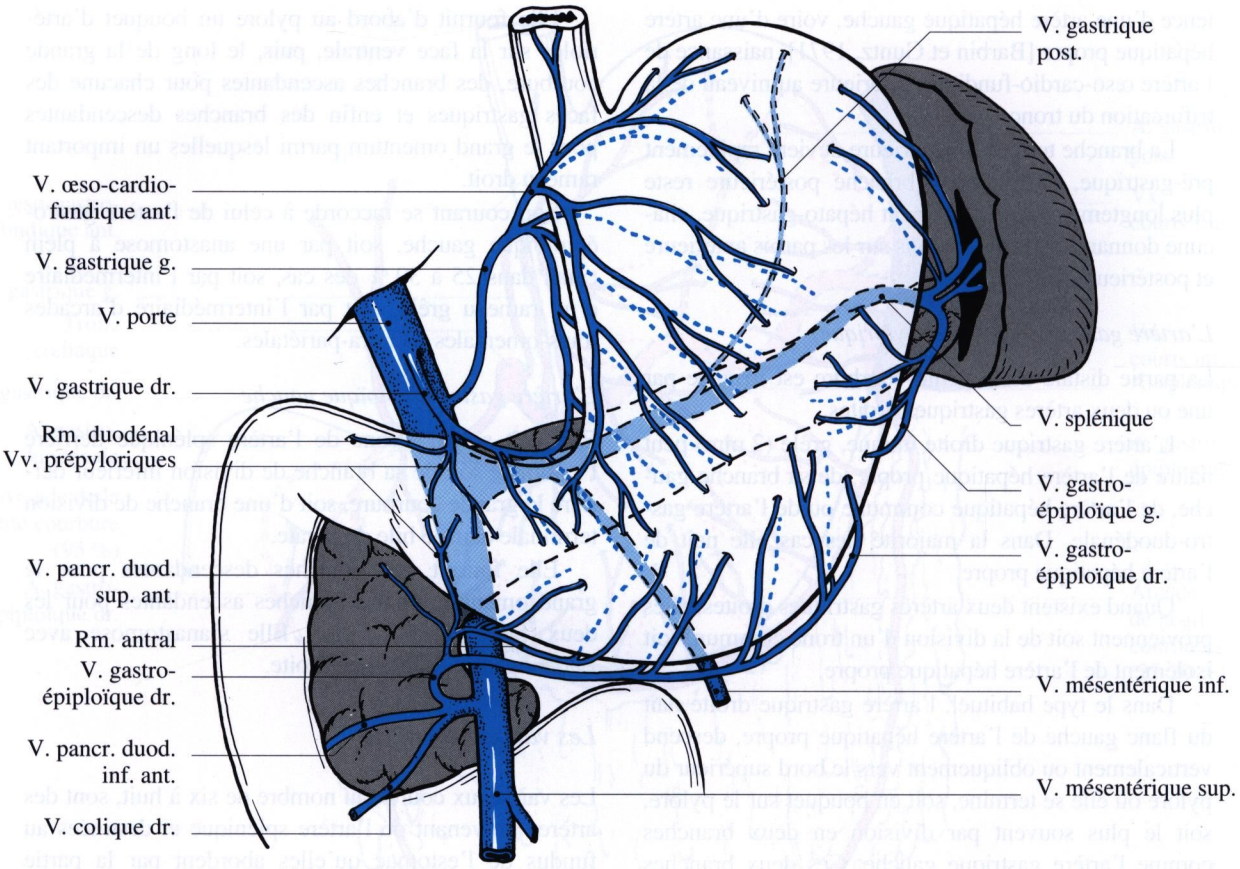

Fig. 18-7. Les veines de l'estomac

bure quasi constant, et à gauche un cercle de la grande courbure environ une fois sur deux [Zhang, Rath et Chevrel, 1993]. Un très riche réseau d'anastomoses intra-pariétales réunit les différents territoires veineux.

Veine gastrique gauche

Elle résulte de la confluence des deux veines qui accompagnent respectivement chacune des deux branches terminales de l'artère gastrique gauche, et des veinules œsophago-cardio-fundiques. Cette confluence se fait au niveau de la crosse artérielle. La branche antérieure naît au niveau de l'incisure angulaire, tandis que la branche postérieure s'anastomose à plein canal avec la branche gauche de la veine gastrique droite. Dans la plupart des cas, cette veine après avoir suivi l'artère gastrique gauche se dirige obliquement de gauche à droite pour venir s'aboucher dans le bord gauche de la veine porte. Dans certains cas cette veine gastrique gauche peut être un affluent de la veine splénique.

Veine gastrique droite

Elle est formée par la convergence des rameaux satellites des branches artérielles : une branche gauche anastomosée avec la branche postérieure de la veine gastrique gauche, une branche médiane (v. prépylorique) et une branche droite qui draine le bord supérieur de la partie supérieure du duodénum. Elle se jette dans la veine porte sur sa face antérieure ou son bord gauche, à la partie moyenne du pédicule hépatique.

Veine gastro-épiploïque gauche

Elle est disposée comme l'artère en anse parallèle à la grande courbure. Elle reçoit par sa concavité des affluents gastriques et par sa convexité des affluents du grand omentum. Elle se jette dans le tronc de la veine splénique ou dans sa branche inférieure. Les veines gastriques courtes en nombre égal à celui des artères se jettent le plus souvent dans les branches de la veine splénique.

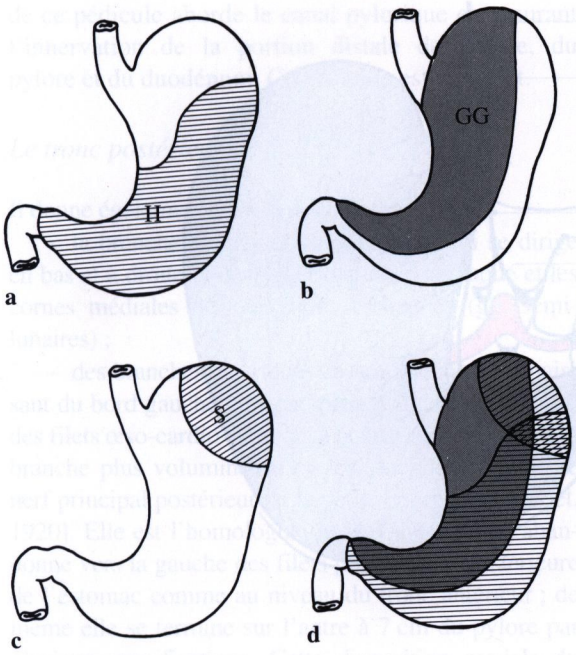

Fig. 18-8a-d. Les lymphatiques de l'estomac. **a** Territoire hépatique, **b** territoire gastrique gauche, **c** territoire splénique, **d** chevauchement des territoires

Veine gastro-épiploïque droite

Elle est disposée comme l'artère gastro-épiploïque droite. Elle se dirige vers le bord inférieur du duodénum et là, elle forme une anse à convexité supérieure et droite et plonge en arrière et à gauche pour se jeter dans la veine mésentérique supérieure le plus souvent par un tronc commun avec la veine colique droite et la veine pancréatico-duodénale supérieure et antérieure (tronc gastro-colique de Henlé). Elle reçoit des branches gastriques antérieures et postérieures, une branche antrale qui longe le bord inférieur de l'artère pylorique, une veine pré-pylorique, et une branche duodénale. Elle s'anastomose avec son homonyme gauche dans la moitié des cas environ.

Veine gastrique postérieure

Née de la portion accolée du fundus de l'estomac, elle descend derrière le revêtement péritonéal de la poche rétro-gastrique pour se terminer dans le tronc de la veine splénique, près du confluent spléno-mésentérique.

Les lymphatiques

La répartition des lymphatiques gastriques est d'un intérêt primordial en chirurgie : elle explique l'extension du cancer et règle l'étendue des exérèses chirurgicales. Ces lymphatiques ont été décrits pour la première fois par Cunéo en 1890. Des travaux plus récents [Hidden et Hureau, 1978 ; Pissas, 1978] ont permis de préciser leur topographie dont la connaissance est indispensable au traitement chirurgical du cancer de l'estomac. Les vaisseaux lymphatiques de l'estomac se disposent d'abord en réseau péri-glandulaire, sous-glandulaire, sous-muqueux, intra-musculaire et sous-séreux que l'on peut grouper en deux systèmes relativement indépendants : muqueux et musculo-séreux. Ces vaisseaux collectant la lymphe de certains territoires de l'estomac se jettent dans des troncs tributaires de groupes ganglionnaires déterminés.

Territoires lymphatiques (fig. 18-8)

Le territoire gastrique gauche

Egalement dénommé territoire de la petite courbure, il est limité à gauche par une ligne parallèle à la grande courbure partant du fundus à gauche du cardia et aboutissant au pylore en se recourbant au niveau de l'échancrure duodéno-pylorique. Il occupe les deux tiers de la surface de l'estomac.

Le territoire hépatique

Il est étendu à toute la grande courbure en haut et à toute la partie horizontale de la petite courbure, l'angulus, le quart inférieur de la partie verticale de la petite courbure.

Le territoire splénique

Il comprend les deux tiers gauches du fundus et les premiers centimètres de la grande courbure.

Les trois territoires lymphatiques de l'estomac se chevauchent avec une prédominance territoriale pour les territoires hépatique et coronaire.

Chaînes lymphatiques

La chaîne lymphatique gastrique gauche ou chaîne de la petite courbure

Elle se compose de trois groupes de nœuds lymphatiques : le groupe de la petite courbure, le groupe pariétal avec les nœuds lymphatiques juxta-cardiaques et le groupe de la faux de l'artère gastrique gauche.

La chaîne lymphatique splénique

Elle se compose de quatre groupes de nœuds lymphatiques : le groupe gastro-épiploïque gauche, le groupe du ligament gastro-splénique, le groupe du hile splénique et le groupe de l'artère splénique.

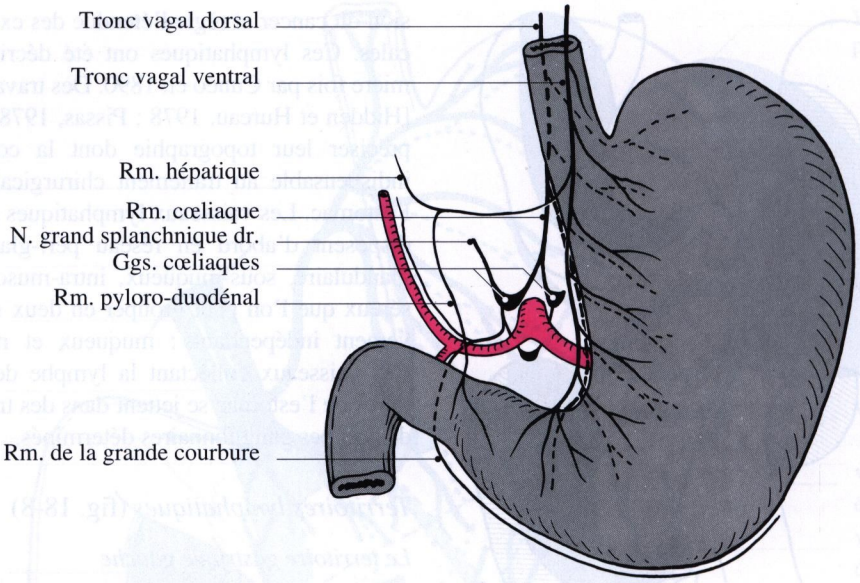

Fig. 18-9. Les nerfs de l'estomac

La chaîne lymphatique hépatique

Elle comprend cinq groupes : le groupe de l'artère hépatique commune et de l'artère hépatique propre, le groupe de l'artère gastro-duodénale, le groupe sous-pylorique et de l'artère gastro-épiploïque droite, le groupe de l'artère gastrique droite et le groupe duodéno-pancréatique lui même subdivisé en deux sous-groupes : préduodéno-pancréatique et rétroduodéno-pancréatique.

Toutes les chaînes lymphonodales convergent vers le tronc cœliaque ; de là s'échappent quelques collecteurs qui gagnent le départ du tronc intestinal au niveau du pédicule rénal à gauche.

Innervation (fig. 18-9)

Les deux systèmes ortho et parasympathique collaborent à l'innervation de l'estomac ; le second directement, le premier par l'intermédiaire des différents plexus.

Innervation ortho-sympathique

Les filets sympathiques de l'estomac proviennent du plexus cœliaque et de ses deux plans pré et rétro-artériels : ils suivent les branches terminales du tronc cœliaque constituant ainsi les plexus adventitiel, gastrique gauche, hépatique et splénique.

Innervation para-sympathique

Les deux nerfs vagues (X) fournissent des rameaux à l'estomac ; leurs branches de distribution abordent l'estomac par la petite courbure et se disposent en avant et en arrière du plan vasculaire gastrique gauche.

Le nerf vague gauche, antérieur

Du fait de la torsion de l'estomac, il s'épanouit en avant du cardia en une lame nerveuse d'où partent en éventail cinq à six rameaux pour la face antérieure de l'estomac. Le dernier rameau de distribution gastrique est le plus volumineux c'est le nerf principal antérieur de la petite courbure (n. de Latarjet). Il donne des branches en éventail et se termine sur l'antre pylorique à 7 cm du pylore, par deux à trois ramifications à la manière d'une patte d'oie. Le nerf vague antérieur donne également des branches hépatiques qui prennent origine sur le bord droit du nerf et se dirigent de gauche à droite transversalement dans la pars condensa du ligament hépato-gastrique. Elles donnent trois types de rameaux :

– des branches ascendantes pénètrant dans le hile du foie,

– des branches récurrentes cheminant à contre courant et rejoignant le plexus cœliaque,

– des branches descendantes constituant le pédicule pyloro-duodénal [Latarjet, 1920] qui descend le long des vaisseaux gastriques droits dans la partie droite du ligament hépato-gastrique. La terminaison

de ce pédicule aborde le canal pylorique en assurant l'innervation de la portion distale de l'antre, du pylore et du duodénum. Ce pédicule est constant.

Le tronc postérieur

Il donne également deux types de branches :

– la branche cœliaque, volumineuse, qui se dirige en bas et à droite pour gagner le plexus cœliaque et les cornes médiales des ganglions cœliaques (gg. semi-lunaires) ;

– des branches gastriques en nombre variable naissant du bord gauche du tronc principal ce sont d'abord des filets œso-cardio-fundiques postérieurs. La dernière branche plus volumineuse et plus longue constitue le nerf principal postérieur de la petite courbure [Latarjet, 1920]. Elle est l'homologue du nerf antérieur et abandonne vers la gauche des filets pour la face postérieure de l'estomac comme au niveau du tronc antérieur ; de même elle se termine sur l'antre à 7 cm du pylore par plusieurs ramifications. Cette disposition modale du tronc antérieur et du tronc postérieur des nerfs vagues est à la base des différentes possibilités chirurgicales de dénervation plus ou moins sélective de l'estomac.

Moyens d'exploration de l'estomac

Ils sont multiples.

Radiographie de l'abdomen sans préparation

Cet examen simple permet de repérer l'estomac grâce à la présence de la poche à air gastrique située au niveau du fundus. Cette poche à air peut être modifiée dans sa situation, en particulier, être intra-médiastinale dans certaines hernies hiatales volumineuses. Cet examen permet également d'apprécier les déformations du fundus par l'intermédiaire de la poche à air gastrique, ces déformations peuvent être le fait, soit d'une tumeur, soit d'une compression extrinsèque, en particulier lors de certains hématomes spléniques post-traumatiques.

Transit baryté œso-gastro-duodénal

C'est un examen qui permet une étude morphologique, cinétique et fonctionnelle de l'estomac. Grâce à cet examen, on peut étudier aisément la morphologie de l'estomac qui classiquement se présente comme un J. L'angle du J peut atteindre la région pelvienne dans certains cas d'hypotonie gastrique majeure. A l'opposé, on peut noter un estomac hypertonique et hyperkinétique. L'estomac peut paraître biloculé, en cascade, parfois replié sur lui-même avec risque de volvulus. Ce TOGD permet d'étudier la cinétique de vidange de l'estomac avec ralentissement voire disparition, soit en cas de sténose d'origine tumorale ou d'origine inflammatoire. Enfin, cet examen permet, par certaines manœuvres, en particulier manœuvre de Trendelenbourg d'apprécier la parfaite continence du cardia ou son insuffisance dans les reflux gastro-œsophagiens. La technique du TOGD en double contraste offre une bonne étude du plissement muqueux.

Fibroscopie

Grâce à l'aide de fibres optiques, on peut explorer directement les orifices gastriques : cardia, pylore, les faces et les bords de l'estomac. On note la différence du plissement muqueux entre le corps et la région antrale de l'estomac. Des prélèvements biopsiques peuvent être réalisés au cours de cet examen. Ce dernier peut être complété par la prise de clichés photographiques.

Tomodensitométrie, imagerie en résonance magnétique

Ces examens permettent d'étudier les rapports viscéraux de l'estomac mais aussi la paroi gastrique permettant dans certains cas une approche diagnostique de tumeur intra-pariétale type lymphome ou cancer.

Anatomie clinique

Vascularisation artérielle

La situation de l'artère gastro-duodénale parcourant la face postérieure de la partie supérieure du duodénum explique que celle-ci puisse être intéressée par un ulcère postérieur du duodénum engendrant un risque hémorragique. De la même façon la situation postérieure de l'artère splénique et tout particulièrement de l'artère gastrique postérieure peut expliquer l'érosion de celle-ci dans les rares ulcères de la face postérieure de l'estomac.

Les cercles artériels de l'estomac expliquent la bonne vascularisation de ce dernier et surtout les possibilités de réaliser des gastrectomies sub-totales dont la vascularisation demeure satisfaisante même par la simple conservation des vaisseaux courts de l'estomac. Par ailleurs, la disposition du cercle artériel de la grande courbure explique la possibilité des gastroplasties avec tubulisation de l'estomac dans les remplacements de l'œsophage, le tube gastrique étant alors vascularisé par le pédicule gastro-épiploïque droit.

Vascularisation veineuse

En cas d'hypertension portale, les veines de l'estomac et tout particulièrement les veines de la région œso-cardiale peuvent se dilater donnant lieu à des varices cardio-tubérositaires dont le risque hémorragique est important. Ces veines communiquent avec les veines œsophagiennes, siège fréquent des varices lors d'hypertension portale importante. La richesse de la vascularisation artérielle et veineuse explique le risque hémorragique important de certaines gastrites.

Drainage lymphatique

La disposition des territoires lymphatiques explique la nécessité de curage ganglionnaire approprié en fonction du siège du cancer de l'estomac. Le chevauchement des différents territoires incite à réaliser une gastrectomie totale élargie de principe associée à un curage lymphonodal complet devant un cancer du corps de l'estomac.

Innervation

L'estomac est innervé par les nerfs vagues droit et gauche. La section de ces nerfs a été proposée par Dragstedt pour traiter la maladie ulcéreuse duodénale. Selon le niveau de section, il peut être réalisé une vagotomie tronculaire droite et gauche nécessitant alors un geste au niveau du pylore à savoir une pylorotomie. Afin de pallier à cet inconvénient de pylorotomie, il a été proposé d'effectuer des vagotomies sélectives, ou hypersélectives, conservant l'innervation vagale du pylore et de la partie pylorique de l'estomac.

Bibliographie

Barbin JY, Guntz M (1971) La circulation artérielle viscérale. Essai de systématisation. Bull Assoc Anat 153 : 21-26

Borrely J, Jean-Claude H (1972) Les moyens d'attache postérieure de l'œsophage abdominal. Bull Assoc Anat 154 : 962-970

Borrely J, Régent D, Massotte JL, Tréheux A, Rauber G (1973) Nouvelle technique d'étude de la systématisation de la coronaire stomachique. Bull Assoc Anat 57 : 465-473

Borrely J, Vaysse P (1978) La jonction œso-gastrique. Anat Clin 1 : 157-165

Boutelier P, Lefort R (1970) Etude anatomique du "méso-œsophage abdominal". Déductions chirurgicales. J Chir 100 : 371-384

Delattre JF, Palot JP, Ducasse A, Flament JB, Hureau J (1985) The crura of the diaphragm and diaphragmatic passage. Anat Clin 7 : 271-283

Delmas A, Roux J (1938) Les gaines de l'œsophage diaphragmatique. Ann Anat Path et Anat Méd Chir 15 : 635-640

Flament JB, Clément C (1979) Les variations de la pression abdominale dans la région sous diaphragmatique au cours de la respiration. Importance physiologique du cloisonnement anatomique. Nouv Presse Méd 8 : 612-613

Gambarelli J, Richelme H, Guérinel G, Dor V, Dahl C (1962) A propos de la membrane phréno-œsophagienne. Bull Assoc Anat 48 : 625-636

Hidden G, Hureau J (1978) Les grandes voies lymphatiques des viscères digestifs abdominaux chez l'adulte. Anat Clin 1 : 167-176

Latarjet A (1920) Les nerfs de l'estomac. Bull Soc Med Hoh, Lyon

Latarjet A (1922) Résection des nerfs de l'estomac. Bull Acad Med 87 : 681-691

Levasseur JC, Couinaud C (1968) Etudes de la distribution des artères gastriques. Incidences chirurgicales. J Chir 95 : 57-78

Millat B, Chevrel JP (1981) Le pylore : étude anatomique et physiologique. Anat Clin 3 : 161-176

Monges H (1956) Considérations sur le rôle du diaphragme dans la physiologie de la continence gastro-œsophagienne et sur la projection radiologique de l'hiatus œsophagien. Gastroenterologia 86 : 232

Pissas A (1978) Contribution à l'étude du drainage lymphatique de l'estomac chez l'homme. Thèse Méd, Grenoble

Potet F (1988) Histopathologie du tube digestif. Masson, Paris

Sarrazin R, Pissas A, Dyon JF, Bouchet Y (1979) Le drainage lymphatique de l'estomac. Anat Clin 2 : 95-110

Schatzki R, Gary J (1953) Dysphagy due to a diaphragm-like localised narrowing in the lower esophagus. Am J Roentgenol 70 : 911

Testut L, Latarjet A (1949) Traité d'anatomie humaine. Doin, Paris

Vaysse P, Bécade P, Guitard J, Bécue J, Juskiewenski S (1976) Contribution à l'étude du ligament gastro-phrénique. Bull Assoc Anat 171 : 821-827

Zhang J, Rath AM, Chevrel JP (1993) Le drainage veineux de l'estomac. Surg Radiol Anat 15 : 249

Chapitre 19

Le duodénum

C Fontaine

Le duodénum est la partie initiale de l'intestin grêle, caractérisée par sa fixité, due à sa situation rétro-péritonéale, exception faite de ses premiers centimètres. Il fait suite à l'estomac et se continue avec le jéjunum, deuxième partie, mobile, de l'intestin grêle. Il est profondément situé dans les régions épigastrique et paraombilicale. Il est en rapport étroit avec les voies biliaires et le pancréas. Les conduits pancréatiques et le conduit cholédoque s'y abouchent.

Anatomie morphologique

Configuration externe
(figs. 19-1, 20-1, 20-2 et 21-2)

Enroulé sur lui-même, le duodénum forme un anneau incomplet ouvert crânialement et à gauche, ou un rectangle aux angles arrondis, le cadre duodénal. Il comporte dans cette forme typique quatre parties : supérieure, descendante, horizontale et ascendante.

La partie supérieure (premier duodénum, D1)

Elle fait suite au pylore. Elle est appliquée sur le flanc droit de la première vertèbre lombale, oblique en haut, en arrière et à droite. La jonction duodéno-pylorique est marquée par un sillon parcouru par l'inconstante veine pré-pylorique et surtout l'épaississement palpable du sphincter pylorique. Elle présente un élargissement fonctionnel juste après le pylore, visible sur les radiographies, l'ampoule ou bulbe duodénal. Elle fait avec la partie descendante un angle inférieur à 90°, l'angle duodénal supérieur (genu superius).

La partie descendante (deuxième duodénum, D2)

Elle descend verticalement sur le flanc droit des quatre premières vertèbres lombales (L1 à L4). Les conduits pancréatiques et le conduit cholédoque s'y abouchent. Elle fait avec la partie horizontale un angle voisin de 90°, l'angle duodénal inférieur (genu inferius).

La partie horizontale ou inférieure (troisième duodénum D3)

Elle est dirigée transversalement de droite à gauche. Sa concavité postérieure embrasse la quatrième vertèbre lombale L4 ou le disque L3-L4 (un traumatisme abdominal peut l'y écraser). Elle est croisée par les vaisseaux mésentériques supérieurs (artère à gauche, veine à droite). Elle fait avec la partie ascendante un angle obtu.

La partie ascendante (quatrième duodénum, D4)

Elle monte sur le flanc gauche de la colonne vertébrale, de L4 à L2. Elle fait avec le jéjunum un angle aigu, la courbure duodéno-jéjunale, attachée au pilier gauche du diaphragme par le muscle suspenseur du duodénum (muscle de Treitz).

Sa forme est en fait variable : duodénum annulaire (type dit "infantile", car plus fréquent chez l'enfant) quand les angles sont à peine marqués, duodénum en V quand la partie horizontale est courte.

La limite distale actuelle, la courbure duodéno-jéjunale, a été choisie pour des considérations chirurgicales. Les anciens la plaçaient au niveau du croisement

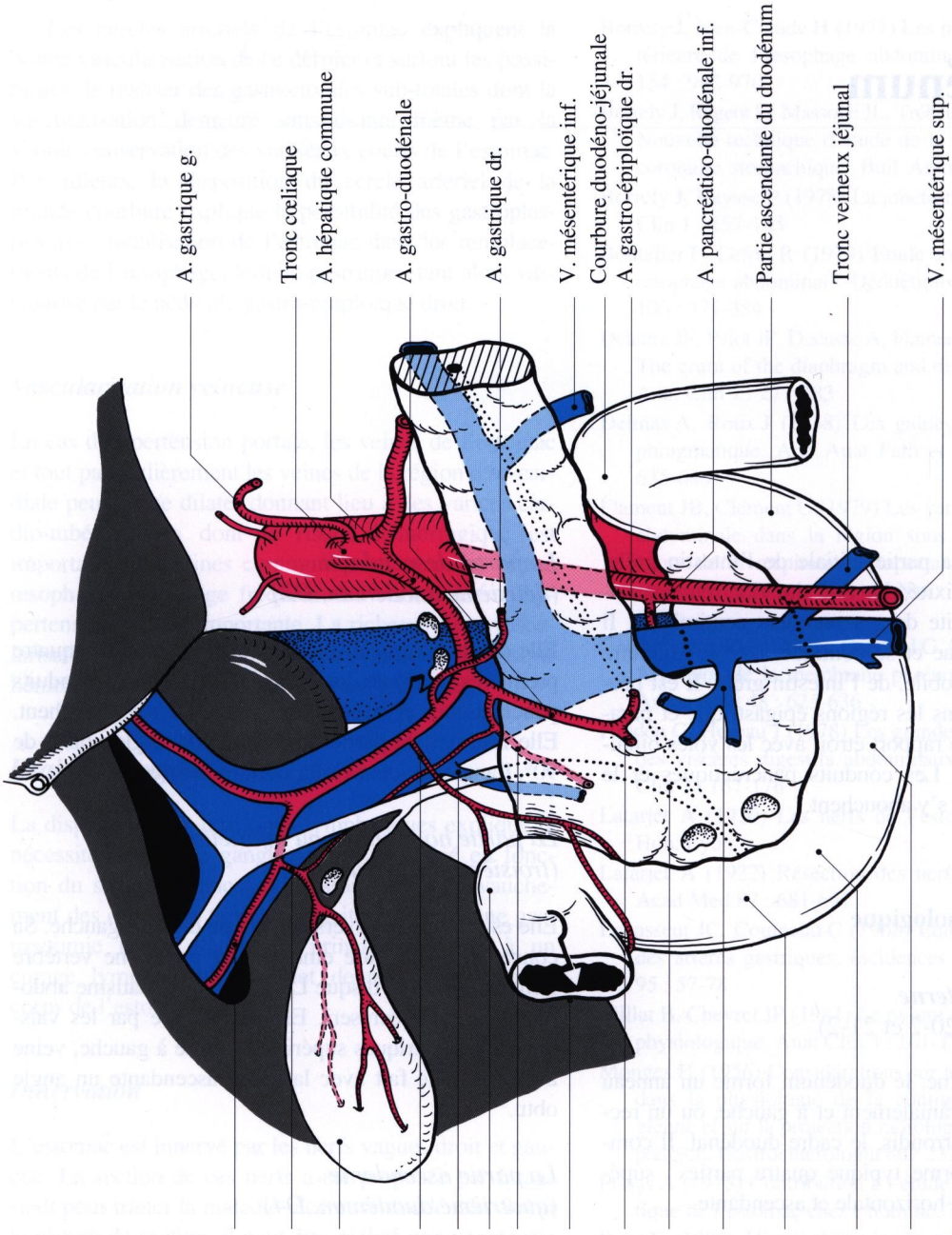

Fig. 19-1. Le cadre duodénal et le bloc duodéno-pancréatique

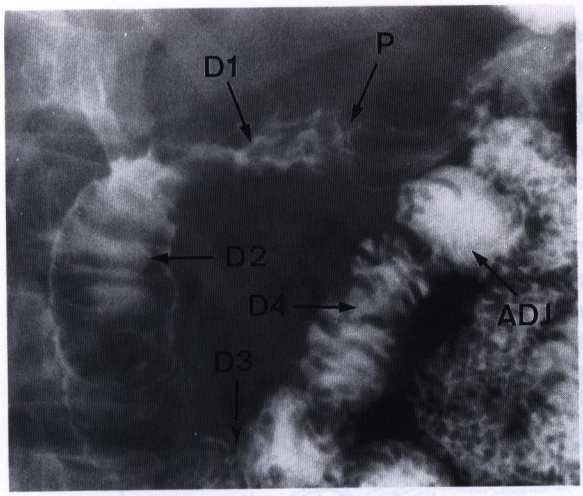

2

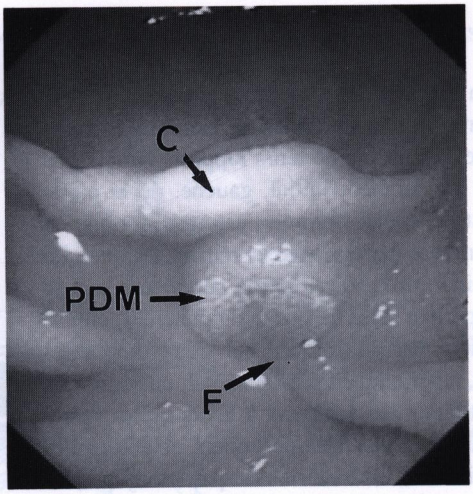

3

Fig. 19-2. Radiographie de face du cadre duodénal (cliché dû à l'obligeance du Pr JC Paris). *P* : pylore ; *D1* : partie supérieure ; *D2* : partie descendante ; *D3* : partie horizontale ; *D4* : partie ascendante ; *ADJ* : courbure duodéno-jéjunale

Fig. 19-3. Vue endoscopique de la papille duodénale majeure (cliché dû à l'obligeance du Pr JC Paris et du Dr JS Delmotte). *PDM* : papille duodénale majeure ; *F* : frein ; *C* : capuchon

des vaisseaux mésentériques inférieurs (le duodénum mesurait alors douze travers de doigts, d'où son nom grec "dodeca dacatulon", son nom latin "duodenum digitorum", son nom médiéval "douzedoigtier"). Pour Villemin, elle est encore plus proximale, au niveau des papilles duodénales, pour des raisons histologiques (les glandes de Brünner n'existent que dans la partie proximale, les valvules conniventes que dans la partie distale) et vasculaires (la partie proximale est vascularisée par l'artère hépatique, la partie distale par l'artère mésentérique supérieure).

Dans le type de description choisi, le duodénum est long de 30 cm environ (24 jusqu'aux vaisseaux mésentériques supérieurs), dont 5 pour la partie supérieure et 10 pour la partie descendante. Son calibre est irrégulier : rétréci au-dessus de l'abouchement bilio-pancréatique et au croisement des vaisseaux mésentériques supérieurs, dilaté juste après le pylore (bulbe ou ampoule duodénale) et à la partie inférieure de la partie descendante (poche bilio-pancréatique).

Structure – configuration interne

Le duodénum comprend quatre couches qui sont, de la surface à la lumière : la séreuse péritonéale, la musculeuse (en deux plans, superficiel longitudinal et profond circulaire), la sous-muqueuse et la muqueuse.

La paroi dorso-médiale de la partie descendante présente souvent une surélévation muqueuse, le pli longitudinal du duodénum, tendu entre deux saillies côniques, les papilles duodénales.

La papille duodénale majeure (figs. 19-3 et 25-3) (grande caroncule) est située à mi-hauteur de la partie descendante, toujours visible et palpable, même à travers la paroi. S'y ouvrent ensemble le conduit pancréatique principal (canal de Wirsung) et le conduit cholédoque. Elle est surmontée d'un pli muqueux transversal qui forme le capuchon, elle est prolongée en bas par un pli muqueux vertical, le frein. L'introduction d'un endoscope dans l'œsophage, l'estomac, puis le duodénum (duodénoscopie) permet de cathétériser a retro la voie biliaire principale, plus difficilement les canaux pancréatiques (figs. 19-3 et 25-6).

La papille duodénale mineure (petite caroncule), inconstante, plus difficile à visualiser opératoirement ou par endoscopie, est située 3 cm au-dessus de la précédente. Le conduit pancréatique accessoire (canal de Santorini) s'y ouvre (voir chap. 20 et 25).

Anatomie topographique

Rapports dans la loge duodéno-pancréatique

Le duodénum, le pancréas et les voies biliaires ont une origine embryologique commune : l'entoblaste de la partie distale de l'intestin antérieur. C'est pourquoi le duodénum, la tête du pancréas et la partie distale des voies biliaires sont situées dans une même loge où se trouvent aussi leurs vaisseaux (voir plus loin).

Duodénum et pancréas (voir chap. 20)

Le duodénum est serti dans une gouttière périphérique que lui présente la tête du pancréas, comme un pneu dans une jante. L'intimité de leurs rapports varie selon les segments. Le segment initial, gauche, de la partie supérieure, est péritonisé comme l'estomac, mobile, et séparé du pancréas par la bourse rétro-gastrique. Le segment terminal, droit, de la partie supérieure repose sur l'angle supérieur droit de la tête du pancréas, creusé en une gouttière parfois relevée par deux tubercules pancréatiques, antérieur (ou pré-duodénal, en avant et à droite) et postérieur (en arrière et à gauche). La limite entre duodénum mobile intra-péritonéal et duodénum fixe, rétro-péritonéal, est matérialisée par le trajet rétro-duodénal de l'artère gastro-duodénale. La partie descendante est intimement unie au pancréas. Les connexions les plus serrées sont situées autour de l'abouchement des canaux bilio-pancréatiques. Les parties inférieure et ascendante ne sont unies au pancréas que par les vaisseaux et les nerfs, leur clivage est possible.

Duodénum et canaux bilio-pancréatiques (voir chap. 25)

Le conduit pancréatique principal (canal de Wirsung) et le conduit cholédoque à leur terminaison forment habituellement une chambre commune, l'ampoule hépato-pancréatique (ampoule de Vater), qui s'ouvre dans la lumière duodénale au niveau de la papille duodénale majeure (figs. 25-3 et 25-4). Ce carrefour est muni d'un sphincter musculaire commun, le sphincter de l'ampoule hépato-pancréatique (sphincter d'Oddi), faisant suite aux sphincters du conduit cholédoque et du conduit pancréatique. Un calcul biliaire peut venir s'enclaver dans l'ampoule de Vater, bloqué par le sphincter de l'ampoule hépato-pancréatique. Pour le libérer on pratique la section "à la demande" du sphincter (sphinctérotomie), habituellement par duodénoscopie, plus rarement chirurgicalement. Le sphincter de l'ampoule hépato-pancréatique vient s'encastrer dans un hiatus rectangulaire de la musculeuse duodénale, la fenêtre duodénale. Entre le bord postérieur de cette fenêtre et le sphincter peut persister un point faible par où peut s'extérioriser un diverticule de la muqueuse duodénale (diverticule paravatérien), qui se développe en arrière du conduit cholédoque. De nombreuses variations existent : absence d'ampoule commune, orifices séparés plus ou moins distants. Le conduit pancréatique accessoire (canal de Santorini) s'ouvre dans la lumière duodénale au niveau de la papille duodénale mineure.

Rapports péritonéaux
(figs. 17-17, 17-18, 19-5 et 21-2)

Chez l'embryon, le duodénum est libre à l'extrémité d'un méso sagittal, le mésoduodénum, qui fait suite au mésogastre postérieur. Les rotations de l'estomac, en haut, et celle de l'intestin moyen, en bas, l'amènent à accoler la face droite de ce méso au péritoine pariétal postérieur. Sur toute cette surface d'accolement, le péritoine disparaît et fait place à un fascia, le fascia rétro-pancréatique (f. de Treitz). L'extrémité supérieure de cet accolement constitue la limite inférieure du foramen épiploïque (hiatus de Winslow). Le duodénum (sauf le segment initial de sa partie supérieure) devient ainsi secondairement un organe rétropéritonéal, plaqué devant les gros vaisseaux et les organes extra-cœlomiques. Néanmoins, la disposition primitive peut toujours être recréée. Ainsi le chirurgien décolle le fascia rétro-pancréatique pour exposer la face postérieure du duodénum et de la tête du pancréas et explorer la partie basse des voies biliaires.

Le segment initial de sa partie supérieure est recouvert sur sa face postérieure par le péritoine de l'extrémité droite de la bourse rétro-gastrique. Un ulcère duodénal postérieur peut se perforer dans cette bourse et provoquer une péritonite localisée (ulcère perforé bouché). Le ligament hépato-duodénal (pars vasculosa du petit omentum) s'attache à l'union du tiers supérieur et du tiers moyen de sa face postérieure. Le chirurgien abaisse la partie supérieure pour exposer le pédicule hépatique sur une plus grande hauteur. Un repli péritonéal peut prolonger le bord droit du petit omentum, le ligament cystico-duodénal (ou parfois cystico-duodéno-colique), tendu entre le col de la vésicule biliaire et la partie supérieure du duodénum, limitant l'entonnoir pré-vestibulaire (fig. 19-4).

La rotation complexe de l'intestin moyen (anse ombilicale) autour de l'artère mésentérique supérieure amène ensuite le côlon transverse "en guirlande transversale" devant le duodéno-pancréas (fig. 17-10). L'accolement partiel du mésocôlon ascendant (fascia de Toldt droit) est limité en bas et en dehors par la racine du mésentère, en haut par l'extrémité droite de la racine du mésocôlon transverse. La racine du mésocôlon transverse croise la face antérieure de la partie descendante du duodénum transversalement, divisant ainsi la face antérieure du duodéno-pancréas en deux parties, sus- et sous-mésocôlique. La racine du mésentère croise la face antérieure de la partie horizontale du duodénum obliquement en bas et à droite (figs. 21-1 et 21-2).

La partie ascendante et la courbure duodéno-jéjunale sont parfois flanquées de récessus péritonéaux, où

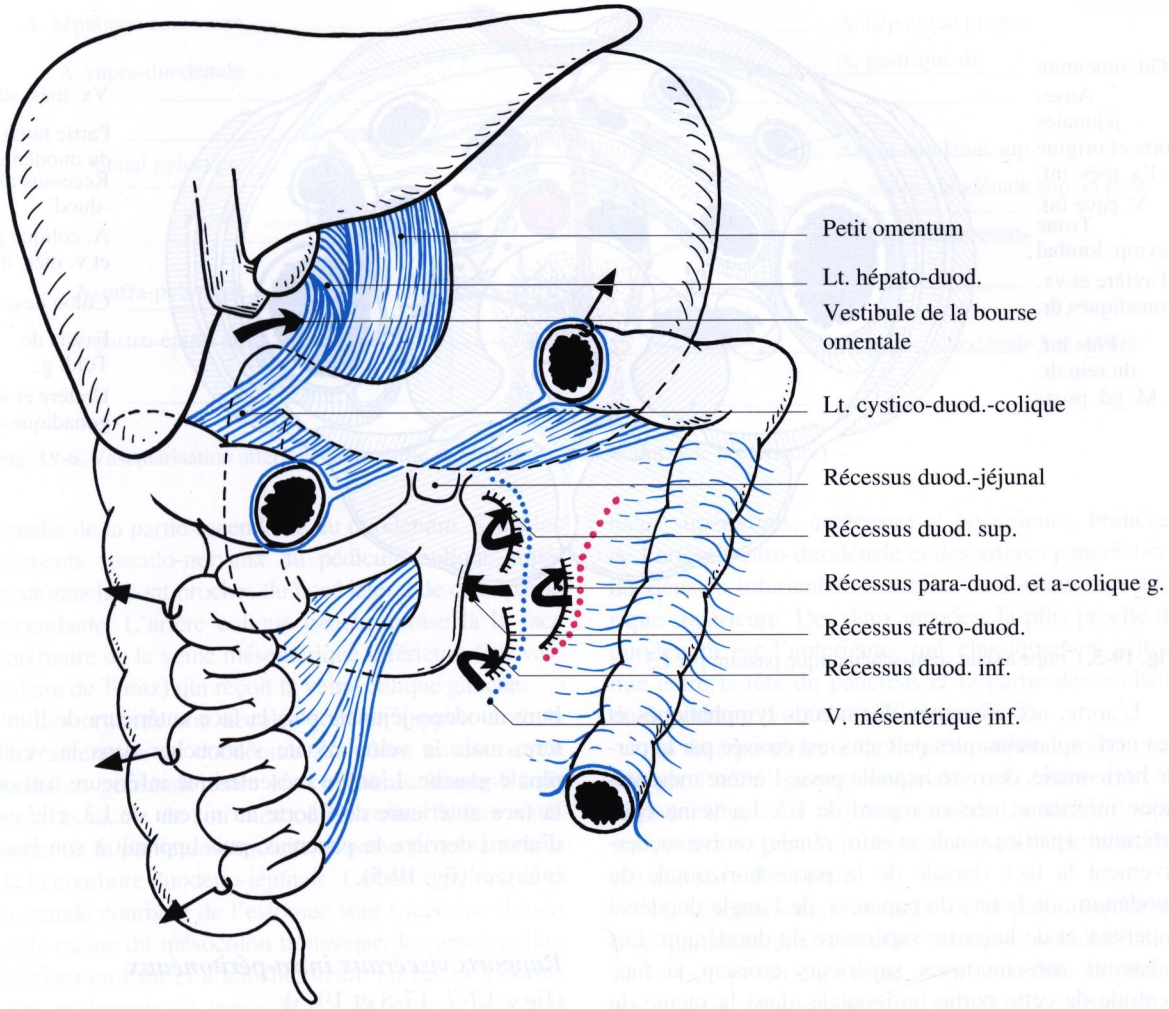

Fig. 19-4. Rapports péritonéaux du duodénum (vue antérieure). Le bord inférieur du foie est relevé par un écarteur de Farabeuf, le tiers moyen du côlon transverse et de son méso sont réséqués, l'intestin grêle et son mésentère sont réclinés vers la droite. La flèche supérieure s'engage dans l'entonnoir pré-vestibulaire, puis dans le foramen épiploïque. Les autres flèches s'engagent dans les récessus duodénaux

peut venir s'engager une anse grêle (cause rare d'occlusion intestinale) (fig. 19-4) :

– le récessus duodénal inférieur (75 %), à gauche de la partie ascendante, profond de 3 cm, ouvert vers la droite, est limité par le pli duodénal inférieur, soulevé par la veine mésentérique inférieure ;

– le récessus duodénal supérieur (50 %), à gauche de la courbure duodéno-jéjunale, profond de 2 cm, ouvert vers la droite et le bas, est limité par le pli duodénal supérieur, soulevé par la veine mésentérique inférieure ;

– le récessus para-duodénal, à gauche de la partie ascendante, ouvert vers la droite, est limité par le pli para-duodénal, soulevé par l'artère côlique gauche ;

– le récessus rétro-duodénal, rare, ouvert vers la gauche, s'insinue entre l'aorte et la partie ascendante ;

– le récessus duodéno-jéjunal ou mésocôlique (20 %), est situé entre la courbure duodéno-jéjunale et la racine du mésocôlon transverse ; il est profond de 2 ou 3 cm.

Rapports rétro-péritonéaux

Appliqué secondairement sur le plan postérieur, la face postérieure du duodénum entre en rapport par l'intermédiaire du fascia rétro-pancréatique, avec le contenu de l'espace rétro-péritonéal.

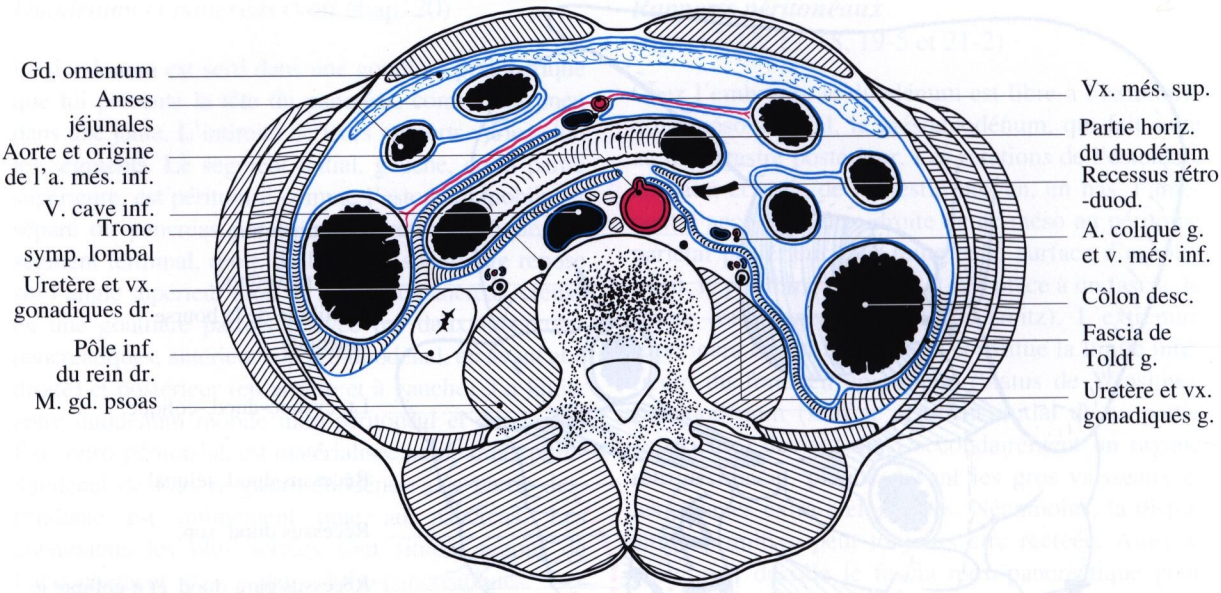

Fig. 19-5. Coupe axiale semi-schématique passant par L3

L'aorte, accompagnée des nœuds lymphatiques et des nerfs splanchniques pelviens, est croisée par la partie horizontale, derrière laquelle passe l'artère mésentérique inférieure, née en regard de L3. La veine cave inférieure (parties rénale et infra-rénale) croise successivement la face dorsale de la partie horizontale du duodénum, de la tête du pancréas, de l'angle duodénal supérieur et de la partie supérieure du duodénum. Les vaisseaux mésentériques supérieurs croisent la face ventrale de cette partie horizontale, dans la racine du mésentère.

La partie descendante du duodénum reste en dehors de la veine cave inférieure (il faut la décoller pour aborder la veine cave inférieure) et entre en rapport avec la partie médiale de la face antérieure du rein droit. Un cancer du rein droit peut envahir le duodénum et une blessure de celui-ci peut survenir lors de l'ablation du rein droit. Le pédicule rénal droit est situé derrière l'angle duodénal supérieur et le segment supérieur de la partie descendante (veine en avant, artère au milieu, pelvis rénal en arrière). L'uretère droit descend derrière le segment inférieur de la partie descendante et apparaît au-dessous de l'angle duodénal inférieur. Le pédicule rénal gauche reste au-dessus de la courbure duodéno-jéjunale. Le pédicule gonadique droit croise la face postérieure de l'angle duodénal inférieur et la face antérieure de l'uretère (l'artère, née de l'aorte au niveau de L2, a d'abord croisé la face antérieure de la veine cave inférieure dans laquelle s'abouche la veine gonadique droite). Le pédicule gonadique gauche est dissocié : l'artère croise la face postérieure de la courbure duodéno-jéjunale puis la face antérieure de l'uretère, mais la veine monte s'aboucher dans la veine rénale gauche. L'artère mésentérique inférieure naît de la face antérieure de l'aorte au niveau de L3, elle est d'abord derrière le pancréas, puis apparaît à son bord inférieur (fig. 19-5).

Rapports viscéraux intra-péritonéaux (figs. 17-7, 17-8 et 19-5)

Plaqué contre la paroi postérieure, le duodénum entre en rapport avec le contenu de la cavité péritonéale.

La face inférieure du foie, qu'il faut relever pour aborder cette région, retombe sur les parties supérieure et descendante et l'angle duodénal supérieur qui y marquent l'empreinte duodénale, à droite de la fosse de la vésicule biliaire (figs. 24-2b et 39-5). La vésicule biliaire est proche de l'angle duodénal supérieur et de la partie descendante (elle peut s'y fistuliser, y déversant ses calculs : iléus biliaire). Le pédicule hépatique entre en rapport avec la face postérieure et supérieure de la partie supérieure du duodénum permettant la réalisation facile d'anastomose cholédoco-duodénale.

Les organes accolés sont à distance. Côlon ascendant, angle colique droit et tiers droit du côlon transverse sont situés à droite de la partie descendante du duodénum. Seuls les éléments vasculo-nerveux du pédicule colique supérieur droit et, quand il existe, du pédicule colique moyen, croisent la face antérieure de sa partie horizontale. Le côlon descendant est situé à

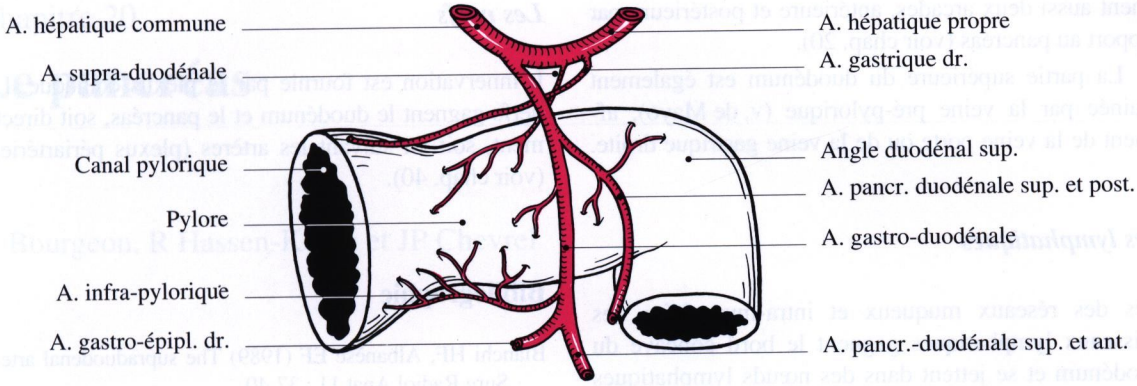

Fig. 19-6. Vascularisation artérielle de la partie supérieure du duodénum (vue postérieure)

gauche de la partie ascendante du duodénum. Seuls les éléments vasculo-nerveux du pédicule colique supérieur gauche sont proches du bord latéral de cette partie ascendante. L'artère colique gauche croise là la face antérieure de la veine mésentérique inférieure (arc vasculaire de Treitz) qui reçoit la veine colique gauche.

Les organes non accolés sont en rapport avec la face antérieure du duodénum. Le côlon transverse est tendu en guirlande entre les courbures (angles) coliques, la racine de son mésocôlon croise la face antérieure de la partie descendante et passe juste au-dessus de la courbure duodéno-jéjunale. La partie pylorique et la grande courbure de l'estomac sont situées au-dessus de la racine du mésocôlon transverse, les anses grêles, jéjunum en haut et à gauche, iléum en bas et à droite, sont au-dessous du mésocôlon transverse, reliées à la paroi postérieure par le mésentère.

Vascularisation et innervation

La communauté de vascularisation artérielle, veineuse et lymphatique du duodénum et de la tête du pancréas, ainsi que leurs rapports intimes, surtout au niveau de la partie descendante, expliquent que l'on doive pratiquer leur exérèse simultanée, même si un seul des deux organes est malade : c'est la duodéno-pancréatectomie céphalique (DPC).

Les artères (figs. 19-1, 19-6, 30-7)

Les trois dernières parties du duodénum sont vascularisées par les rameaux duodénaux nés des arcades pancréatico-duodénales, antérieure et postérieure, formées par les anastomoses des artères pancréatico-duodénales supérieures, antérieure et postérieure, branches de l'artère gastro-duodénale et des artères pancréatico-duodénales inférieures, branches de l'artère mésentérique supérieure. Des deux arcades, la plus proche du duodénum est l'antérieure, qui classiquement s'insinue entre la tête du pancréas et la partie descendante du duodénum (voir chap. 20 et fig. 30-7).

La face postérieure de la partie supérieure est croisée par l'artère gastro-duodénale (à la limite entre le segment libre et le segment accolé). Un ulcère duodénal postérieur peut l'éroder et provoquer une hémorragie digestive abondante.

La vascularisation artérielle de la partie supérieure a été particulièrement étudiée : la faible vascularisation de sa face postérieure a été incriminée dans la génèse des ulcères du duodénum, le sacrifice de certaines de ces artères lors des gastrectomies a été incriminé dans les lâchages du moignon duodénal ou des sutures gastro-duodénales. Elle est assurée par trois pédicules (fig. 19-6) :

– le pédicule supérieur est essentiellement représenté par l'artère supra-duodénale (a. de Wilkie) branche de l'artère hépatique propre ou de l'artère gastro-duodénale,

– le pédicule inférieur est représenté par l'artère infra-pylorique, branche de l'artère gastro-épiploïque droite ou de l'artère pancréatico-duodénale supérieure et antérieure,

– le pédicule postérieur est formé par 2 à 6 artérioles issues de l'artère gastro-duodénale et des artères pancréatico-duodénales supérieures.

Les veines

Schématiquement satellites des artères, les veines se jettent dans les veines pancréatico-duodénales, qui des-

sinent aussi deux arcades, antérieure et postérieure par rapport au pancréas (voir chap. 20).

La partie supérieure du duodénum est également drainée par la veine pré-pylorique (v. de Mayo), affluent de la veine porte ou de la veine gastrique droite.

Les lymphatiques

Nés des réseaux muqueux et intra-musculaire, les vaisseaux lymphatiques gagnent le bord concave du duodénum et se jettent dans des nœuds lymphatiques pancréatico-duodénaux. Les nœuds antérieurs siègent en n'importe quel point sur la face antérieure de la tête du pancréas, les nœuds postérieurs sont situés le long des arcades artérielles. Les nœuds supérieurs sont drainés vers les nœuds hépatiques, les nœuds inférieurs vers les nœuds mésentériques.

Les vaisseaux lymphatiques de la partie supérieure peuvent se drainer directement dans les nœuds pyloriques, ceux de la partie ascendante et de la courbure duodéno-jéjunale dans les nœuds pancréatiques inférieurs.

Les nerfs

L'innervation est fournie par le plexus cœliaque. Les nerfs gagnent le duodénum et le pancréas, soit directement, soit en suivant les artères (plexus périartériels) (voir chap. 40).

Bibliographie

Bianchi HF, Albanèse EF (1989) The supraduodenal artery. Surg Radiol Anat 11 : 37-40

Cougard P, Douvier S, Trouilloud P, Levillain P (1984) Contribution à l'étude morphologique du muscle de Treitz (m. suspensorius duodeni). C R Assist Anat 68 : 261-267

Reich P, Schreiber HW, Lierse W (1988) Mesoduodenum ; Langenbecks. Arch Chir 373 : 182-188

Voisin C, Devambez P (1950) Contribution à l'étude de la vascularisation artérielle du bulbe duodénal. C R Assist Anat 59 : 691-696

Wilkie DP (1911) The blood supply of the duodenum with special reference to the supraduodenal artery. Surg Gynecol Obstet 13 : 399-405

Chapitre 20

Le pancréas

A Bourgeon, R Hassen-Kodja et JP Chevrel

C'est une glande à secrétion interne à deux composantes : les îlots de Langherans produisant les hormones glyco-régulatrices (insuline et glucagon) et le système diffus des cellules APUD secrétant la somatostatine, et glande à secrétion externe dont les produits (enzymes protéolytiques, lipolytiques, glycolytiques) participent au processus de la digestion. Le pancréas est anatomiquement lié au duodénum par ses vaisseaux et ses canaux excréteurs. Il se trouve profondément situé dans la cavité abdominale, moulé sur le billot vertébral et les gros vaisseaux rétro-péritonéaux ; il est presque en totalité dans l'étage sus-mésocolique de l'abdomen.

Anatomie morphologique

Configuration externe

Aplati d'avant en arrière, il s'effile transversalement de droite à gauche. Sa partie droite la plus large, la tête du pancréas, s'inscrit dans l'anneau duodénal ; elle se poursuit par une partie rétrécie, l'isthme, à laquelle fait suite à gauche de la ligne médiane, le corps et la queue du pancréas. On a pu le comparer à un marteau ou un crochet.

La tête du pancréas

La tête est sensiblement rectangulaire, plus haute (6 à 7 cm) que large (4 cm). Son angle inférieur gauche se poursuit par un prolongement, le processus uncinatus (crochet ou uncus) qui s'insinue en arrière des vaisseaux mésentériques supérieurs ; ceux-ci y marquent une empreinte verticale, l'incisure pancréatique.

Sa face postérieure est creusée par un sillon plus ou moins profond oblique en bas et à droite où se trouve le conduit cholédoque. Elle présente le long de ses bords supérieur et droit une gouttière assez profonde où repose le duodénum comme un pneu dans sa jante ; les rebords antérieur et postérieur de la partie supérieure de la gouttière se relèvent en un tubercule pancréatique antérieur et droit, pré-duodénal, et un tubercule pancréatique postérieur et gauche dit épiploïque ou rétro-duodénal.

Le col du pancréas

Le col, retréci, joint la tête et le corps ; il est compris entre le duodénum en haut, et les vaisseaux mésentériques supérieurs en bas.

Le corps du pancréas

Le corps du pancréas s'étend de droite à gauche jusqu'à un sillon qui barre obliquement en bas, en avant et à gauche sa face antérieure où se trouvent l'artère et la veine splénique. Il présente à la coupe une section triangulaire à bord supérieur.

La queue du pancréas

La queue effilée est plus ou moins développée. Corps et queue ne s'inscrivent pas dans un plan horizontal mais présentent une obliquité de droite à gauche et de bas en haut.

Aspects – dimensions

De consistance ferme mais friable et coupant sous le fil, le tissu pancréatique a un aspect granuleux. Sa coloration est rosée.

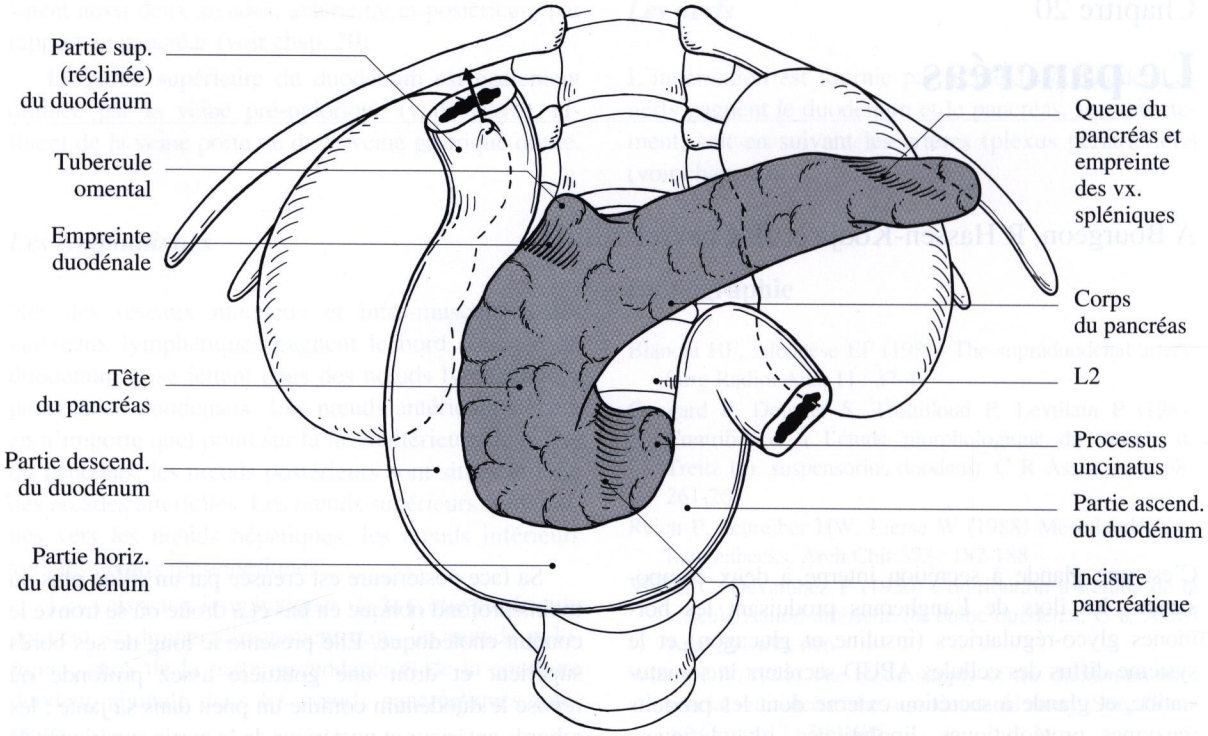

Fig. 20-1. Morphologie externe du pancréas

Son poids moyen est de 80 g ; sa longueur est de 15 cm environ (20 à 30 cm lorsqu'il est posé sur une table). Sa hauteur varie de droite à gauche : 6 cm au niveau de la tête, 2 à 3 cm au niveau du col, 1 cm à 2 cm au niveau du corps et de la queue.

L'épaisseur est de 2 à 3 cm au niveau de la tête, 1,5 à 2 cm au niveau du corps et de la queue.

Moyens de fixité

Le pancréas, organe rétro-péritonéal à l'exception de la queue qui reste mobile dans l'épiplon pancréatico-splénique, est remarquablement fixe, amarré par l'intermédiaire de sa loge péritonéale à la paroi dorsale de l'abdomen. A l'intérieur de cette loge le pancréas droit ou duodéno-pancréas est solidarisé au duodénum par des connexions artérielles et canalaires.

La voie biliaire principale glisse obliquement de haut en bas, de gauche à droite et d'arrière en avant à la face postérieure de la tête du pancréas en direction de la face médiale du duodénum, d'abord en surface puis dans un canal plus ou moins profond allant jusqu'à l'enserrer complètement. Elle se termine par un conduit commun avec le conduit pancréatique principal dans la partie descendante du duodénum (voir chap. 25).

Structure

Le parenchyme

Le parenchyme exocrine se dispose en acini ; le parenchyme endocrine est composé d'îlots de Langherans plus nombreux au niveau du corps et de la queue.

Les conduits pancréatiques

Les secrétions du pancréas exocrine sont drainées par des canaux intralobulaires puis des canalicules et enfin par le conduit pancréatique principal (c. de Wirsung) et le conduit pancréatique accessoire (c. de Santorini). La pancréatographie rétrograde explore parfaitement in vivo ce système excréteur.

Le conduit pancréatique principal

Il parcourt la glande pancréatique de gauche à droite selon son axe. D'abord sensiblement rectiligne, il décrit une angulation marquée à concavité inférieure et

gauche au niveau de la tête, pour devenir presque vertical ; il atteint après un deuxième coude à concavité droite suivi d'un court trajet horizontal la face médiale de la partie descendante du duodénum à sa partie moyenne. Il s'y abouche le plus souvent en même temps que le conduit cholédoque au niveau de la papille duodénale majeure (voir chap. 25).

Situé en plein milieu du corps et de la queue il se rapproche de la face dorsale du pancréas au niveau de la tête ; au niveau de la papille, l'orifice du conduit pancréatique se trouve en bas et en avant, celui du conduit cholédoque en haut et en arrière.

Sa longueur varie de 14 à 20 cm suivant la technique d'étude utilisée, anatomique ou endoscopique.

Son calibre augmente de son origine à sa partie moyenne (2,7 à 3,2 mm) et diminue à nouveau vers sa terminaison duodénale. Il a été noté des variations de ce calibre en fonction de l'âge et en dehors de toute pathologie pancréatique.

Son orientation est dans 48,5 à 65,6 % ascendante de droite à gauche. La projection de son origine par rapport aux corps vertébraux correspond le plus souvent au disque T11-T12 et sa terminaison au disque L2-L3.

Il reçoit tout le long de son trajet de nombreuses branches collatérales très fines disposées en bareaux d'échelle – aspect en myriapode – ; l'une d'elle, constante, dénommée canal inférieur de la tête [Cordier et Arsac, 1952] draine le processus uncinatus et rejoint le conduit principal ou quelquefois le conduit accessoire après un court trajet ascendant.

Le conduit pancréatique accessoire

Il a son origine au niveau de l'angle du conduit principal ; il suit un trajet ascendant en haut et à droite décrivant parfois une courbe à concavité inférieure et droite en direction de la la paroi duodénale. Il s'y abouche avec une fréquence qui varie suivant les études de 60 à 80 % au niveau de la papille duodénale mineure, à mi distance entre l'angle duodénal supérieur et la papille majeure, à environ 1,5 cm au-dessus de cette dernière ; lorsqu'il n'a pas d'abouchement duodénal, il se draine dans le conduit principal. Le conduit accessoire est plus superficiel que le conduit principal ; il ne draine que la partie supérieure de la tête du pancréas.

Le conduit accessoire supérieur de la tête

Dans 25 % des cas on note un conduit accessoire drainant la partie supérieure et gauche de la tête ; après un trajet horizontal de gauche à droite il rejoint le conduit principal au niveau de son angle.

Le conduit accessoire inférieur de la tête

Pratiquement constant, il draine la partie inférieure de la tête et le processus uncinatus. Après un trajet vertical de bas en haut ou une courbe à concavité droite ou gauche, il se termine dans le conduit principal à 25 ou 30 mm de son abouchement duodénal. Sa longueur est de 20 mm environ et son calibre de 1,4 mm.

Autres conduits accessoires

Dans 20 % des cas il existe un autre conduit accessoire prenant son origine au niveau de l'angle inférieur droit de la tête du pancréas et se terminant dans le canal principal à 20 mm de la papille.

Enfin un conduit particulièrement développé (18 %) de direction horizontale peut drainer le crochet rétro-veineux du pancréas ; il se jette dans le conduit pancréatique principal à peu près au niveau de la terminaison du conduit pancréatique accessoire.

Rappel embryologique et variations (fig. 17-6)

Ces variations des canaux pancréatiques s'expliquent par l'embryologie du pancréas. Deux ébauches originaires de l'épithélium endodermique du duodénum participent à la formation de la glande à partir de la fin de la 5e semaine de la vie intra-utérine : une ébauche dorsale se développe dans le mésogastre postérieur, et une ébauche ventrale double (présentant un lobe droit et un lobe gauche) en relation avec le diverticule hépatique se développe dans le mésogastre ventral. Une rotation apparente par accroissement inégal des parois duodénales amène l'ébauche ventrale droite (la gauche ainsi que son canal régresse) en arrière de l'ébauche dorsale qu'elle dépasse crânialement et caudalement. La fusion des deux ébauches et de leurs canaux rend compte de la disposition finale. L'ébauche ventrale donne en définitive la partie inférieure de la tête, le processus uncinatus et les tubercules pancréatiques ; l'ébauche dorsale donne la plus grande partie de la tête, l'isthme, le corps et la queue. Le conduit principal est donc en définitive constitué par l'extrémité gauche du canal dorsal et le canal de l'ébauche ventrale identifié par sa connexion avec la voie biliaire principale.

Le conduit pancréatique accessoire correspond à la partie droite proximale du canal dorsal.

Le pancréas divisum

Parmi les variations observées dont l'importance pratique est négligeable, l'une d'elle doit être connu : il

s'agit du pancréas divisum (5 à 10 %). Dans ce cas le conduit ventral et le conduit dorsal ne fusionnent pas c'est donc au niveau de la papille duodénale mineure que se déversent les secrétions pancréatiques ; l'inadaptation du calibre de la papille au débit pancréatique explique les pancréatites observées dans de tels cas. L'anomalie est facilement découverte par la pancréatographie rétrograde ; une sphinctérotomie de la papille duodénale mineure a été proposé.

Ces notions d'embryologie rendent compte aussi de la possibilité de tissu pancréatique (exocrine, endocrine ou les deux) aberrant ou hétérotopique sans connexion avec le pancréas normal ou ses canaux excréteurs, situé dans les parois du tube digestif alentour : les localisations duodénale, gastrique ou plus à distance au niveau du diverticule de Meckel sont les plus fréquentes.

Le pancréas annulaire

Il est formé par un anneau plus ou moins complet de tissu pancréatique issu du lobe gauche du pancréas ventral qui n'a pas régressé et a fusionné avec le pancréas dorsal. Son canal excréteur croise les faces ventrale, latérale et dorsale du duodénum l'enserrant et le sténosant plus ou moins.

Anatomie topographique

Rapport péritonéaux

Le duodénum et le pancréas sont situés dans la même loge péritonéale ; sa structure est différente à droite et à gauche de la ligne médiane.

A droite de la ligne médiane

La tête du pancréas et la majeure partie du duodénum se trouvent dans la loge duodéno-pancréatique dont les feuillets dérivent du mésoduodénum primitif (voir chap. 19) :

Dorsalement

Le feuillet initialement droit du mésoduodénum s'accole à droite au péritoine pariétal postérieur primitif et à gauche au mésocôlon descendant au niveau de la partie ascendante du duodénum (D4) et de la courbure duodéno-jéjunale pour former le fascia rétro-pancréatique (f. de Treitz). La limite doite du fascia est représentée par la partie descendante du duodénum, sa limite supérieure par le bord inférieur du foramen épiploïque (hiatus de Winslow), son bord gauche est une ligne brisée reliant d'abord le pédicule hépatique à l'origine du tronc cœliaque en suivant la faux de l'artère hépatique et représentant le plancher du vestibule de la bourse omentale, puis le 2e segment de ce bord est vertical reliant les origines du tronc cœliaque et de l'artère mésentérique supérieure, enfin le 3e segment est oblique en bas et à gauche depuis l'origine de l'artère mésentérique supérieure jusqu'à la courbure duodéno-jéjunale. Le clivage de ce fascia permet la mobilisation du bloc duodéno-pancréatique.

Ventralement

La racine définitive du mésocôlon transverse sépare la paroi ventrale de la loge en deux étages ; cette racine débute au bord médial de la partie descendante du duodénum à une hauteur variable, se dirige obliquement en haut et à gauche, croise la face ventrale de la tête et du col à l'union des 2/3 supérieurs et du 1/3 inférieur, longe ensuite le bord inférieur du corps du pancréas jusqu'à la courbure colique gauche.

Au-dessus de cette racine le feuillet antérieur primitivement gauche du mésoduodénum s'accole au feuillet postérieur de la poche rétro-gastrique et forme le fascia pré-pancréatique sus-mésocolique (f. de Fredet). L'abord de la face ventrale du duodéno-pancréas nécessite le décollement de la corne droite du grand omentum.

Au-dessous de cette racine et à droite de l'artère mésentérique supérieure, le feuillet antérieur du mésoduodénum s'accole au mésocôlon ascendant et au sommet du mésocôlon transverse pour former le fascia pré-pancréatique sous-mésocolique (f. de Fredet) ; l'exposition de la partie inférieure de la tête du pancréas se fait par décollement et abaissement du mésocôlon droit.

Au-dessous de cette racine et à gauche de l'artère mésentérique le méso intestinal s'accole au mésoduodénum à droite de la ligne reliant la courbure duodéno-jéjunale au point de croisement entre l'artère mésentérique supérieure et la partie horizontale du duodénum, en laissant libre la partie ascendante du duodénum ; c'est le premier segment de la racine du mésentère.

A gauche de la ligne médiane

Le corps et la queue du pancréas sont situés dans la loge corporéo-caudale dont les feuillets dérivent du mésogastre postérieur. Le corps est tapissé en avant par le feuillet péritonéal formant la paroi dorsale de la poche rétro-gastrique ; en arrière il s'accole au plan pariétal et aux organes rétro-péritonéaux par l'intermé-

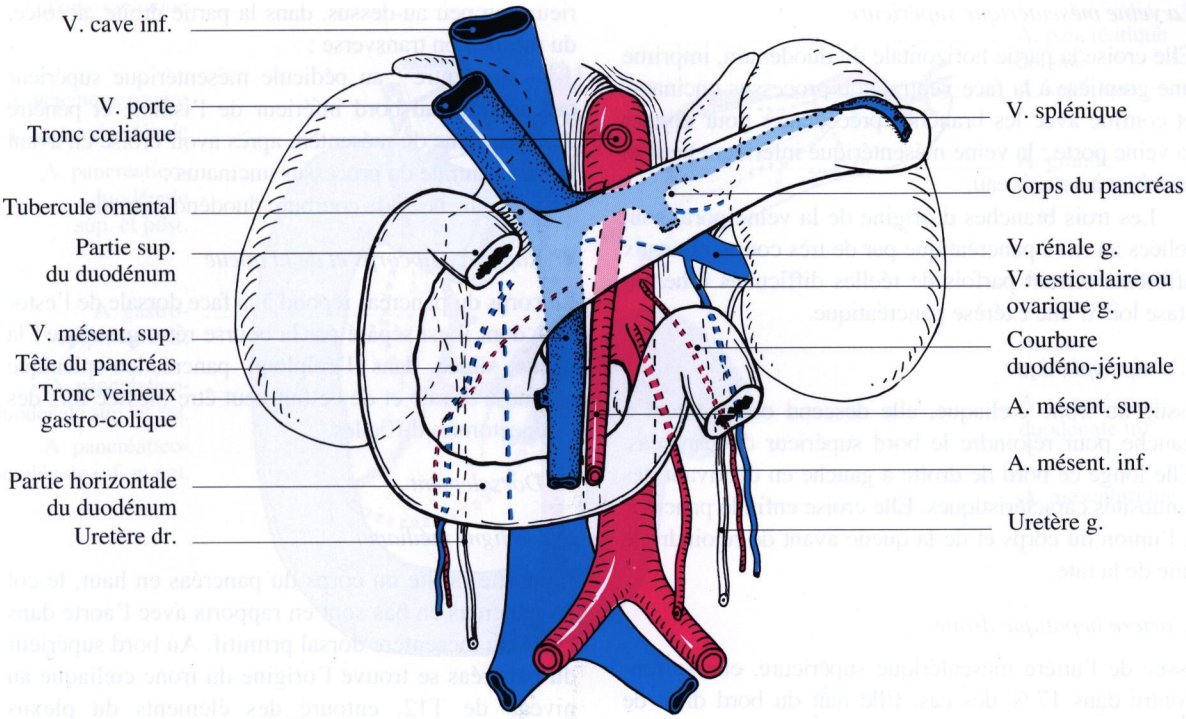

Fig. 20-2. Principaux rapports du bloc duodéno-pancréatique

diaire du fascia rétropancréatique, sauf au niveau de la ligne médiane où il est dépourvu de péritoine et répond directement aux vaisseaux prévertébraux. La queue du pancréas est enveloppée par les deux feuillets de l'épiploon pancréatico-splénique qui la rattache à la rate ; c'est le segment non accolé du pancréas.

Rapport à l'intérieur de la loge duodéno-pancréatique

Rapports viscéraux

Les parties supérieure et descendante du duodénum sont étroitement unies au pourtour de la tête pancréatique par trois types de connexions : fibreuses solidarisant les deux parties du duodénum à la gouttière pancréatique, vasculaires correspondant aux arcades pancréatico-duodénales, et canalaires, représentées par la terminaison des conduits pancréatiques et biliaires à la face médiale de la partie descendante du duodénum. La partie horizontale du duodénum se désolidarise progressivement de droite à gauche du pancréas.

Le conduit cholédoque glisse à la face postérieure de la tête suivant une direction oblique en bas et à droite (voir chap. 19 et 25) : à l'union de ses 2/3 supérieurs-1/3 inférieur, il s'enfonce à mesure qu'il descend dans le tissu pancréatique, d'abord situé dans une gouttière de plus en plus profonde fermée par des amas lymphatiques ; cette gouttière peut devenir plus bas un véritable canal rendant l'abord du conduit cholédoque impossible à ce niveau.

La voie biliaire principale est croisée près de sa terminaison par l'arcade artérielle pancréatico-duodénale postérieure et ses branches.

Rapports vasculaires

Ils sont représentés par l'origine de la veine porte d'une part, l'artère splénique d'autre part, et une éventuelle artère hépatique droite (voir chap. 28).

Les trois branches d'origine de la veine porte convergent en arrière de l'isthme pancréatique.

La veine splénique

Presque horizontale, elle est située à la face postérieure du corps du pancréas.

La veine mésentérique inférieure

La veine splénique reçoit en arrière du corps du pancréas la veine mésentérique inférieure qui a contourné la courbure duodéno jéjunale.

La veine mésentérique supérieure

Elle croise la partie horizontale du duodénum, imprime une gouttière à la face ventrale du processus uncinatus et conflue avec les branches précédentes pour donner la veine porte ; la veine mésentérique inférieure peut se terminer à son niveau.

Les trois branches d'origine de la veine porte sont reliées au tissu pancréatique par de très courts rameaux afférents offrant parfois de réelles difficultés d'hémostase lors d'une exérèse pancréatique.

L'artère splénique

Issue du tronc cœliaque, elle descend obliquement à gauche pour rejoindre le bord supérieur du pancréas. Elle longe ce bord de droite à gauche en décrivant des sinuosités caractéristiques. Elle croise enfin le pancréas à l'union du corps et de la queue avant de rejoindre le hile de la rate.

L'artère hépatique droite

Issue de l'artère mésentérique supérieure, elle se rencontre dans 17 % des cas. Elle naît du bord droit de l'artère mésentérique, se dirige obliquement en haut et à droite à la face dorsale de la tête dans la lame rétro pancréatique droite, et atteint le pied du pédicule hépatique à droite de la veine porte. Son territoire hépatique est plus ou moins important ; elle est la seule artère hépatique dans 2,5 % à 4 % des cas [Mellière, 1968]. Sa méconnaissance lors d'une duodéno-pancréatectomie céphalique peut avoir de graves conséquences sur la vascularisation hépatique.

Rapports à l'extérieur de la loge duodéno-pancréatique

Ventralement

- *Rapports de la tête du pancréas*

Nous envisagerons les rapports au niveau, au-dessus puis au-dessous du mésocôlon transverse.

Le mésocôlon transverse contient les vaisseaux de cette partie du côlon et leurs branches anastomotiques participant à l'arcade paracolique (a. de Riolan).

Au-dessus le rapport essentiel est représenté par la face inférieure du foie au niveau du lobe carré ; la vésicule biliaire repose sur la tête du pancréas.

Au-dessous le pancréas répond :

– à droite : au pédicule colique supérieur droit, dont l'artère naît de l'artère mésentérique supérieure en avant ou en dessous de la partie horizontale du duodénum et la veine rejoint la veine mésentérique supérieure un peu au-dessus, dans la partie droite, accolée, du mésocôlon transverse ;

– au centre : au pédicule mésentérique supérieur qui apparaît au bord inférieur de l'isthme et pénètre dans la racine du mésentère après avoir croisé en avant la face ventrale du processus uncinatus ;

– à gauche : à la courbure duodéno-jéjunale.

- *Rapports du corps et de la queue*

Le corps du pancréas répond à la face dorsale de l'estomac dont il est séparé par la bourse rétro-gastrique ; la queue située dans l'épiploon pancréatico-splénique répond à la rate et de ce fait peut être blessée lors des splénectomies difficiles.

- *Dorsalement*

Sur la ligne médiane

La partie droite du corps du pancréas en haut, le col du pancréas en bas sont en rapports avec l'aorte dans l'aire du mésentère dorsal primitif. Au bord supérieur du pancréas se trouve l'origine du tronc cœliaque au niveau de T12, entouré des éléments du plexus cœliaque. De la face ventrale de l'aorte naît au niveau de L1 l'artère mésentérique supérieure, masquée à son origine par le pancréas et engainée par les plexus nerveux mésentériques supérieurs. A ces éléments nerveux s'ajoutent les voies et relais lymphatiques situés au contact de l'aorte et dans l'espace interaortico-cave. Au-dessous de l'origine de l'artère mésentérique supérieure, l'aorte est pré-croisée par la veine rénale gauche ; veine rénale gauche en arrière et en bas, veine mésentérique supérieure à droite, veine mésentérique inférieure à gauche, tronc splénomésaraïque en haut, délimitent un quadrilatère (quadr. de Roogie) que traverse l'artère mésentérique supérieure ; les branches de la veine porte sont bien entendu situées dans un plan ventral par rapport à la veine rénale.

Le feutrage vasculo-nerveux et les lymphatiques entourant l'axe aortique amarrent le pancréas au plan profond par des structures appelées *lames rétro-pancréatiques*.

A gauche, la lame rétropancréatique n'est qu'un mince feuillet conjonctif occupé par quelques filets nerveux et par des éléments lymphatiques. Elle se réduit à la limite la plus médiale du fascia rétro-pancréatique et n'a que peu de valeur chirurgicale ; de l'autre côté, la lame rétro-pancréatique droite est une entité à part entière. Elle répond à la face postérieure de l'axe mésentérico-portal et se présente comme une épaisse cloison avec un double contingent glandulaire et conjonctif.

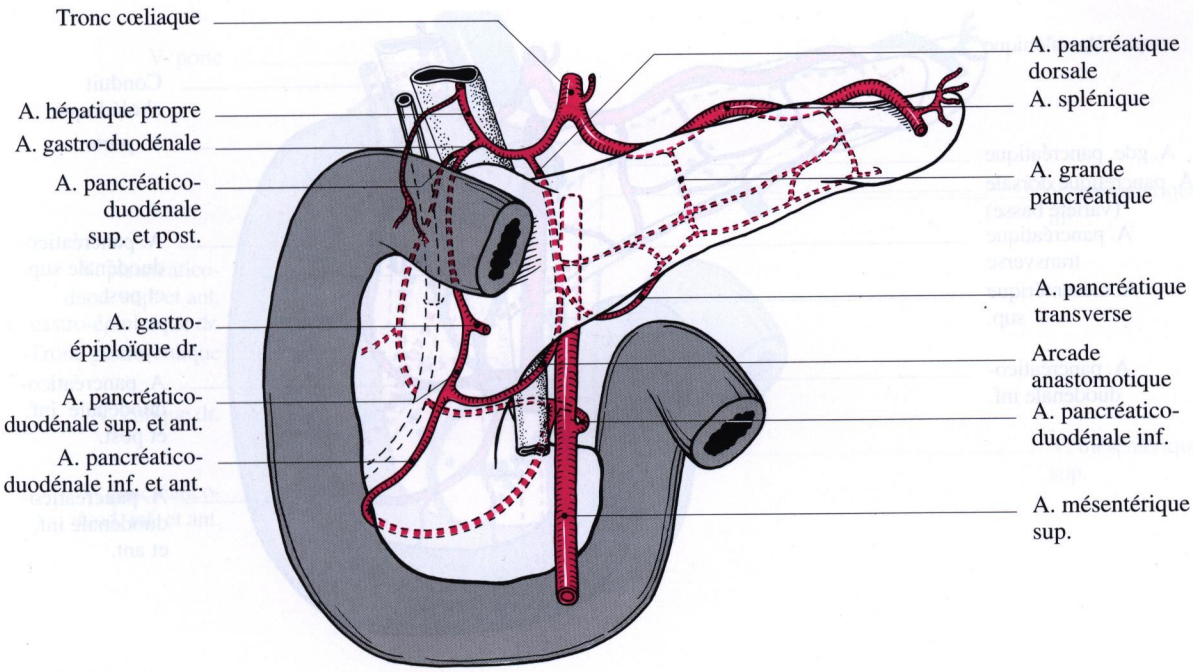

Fig. 20-3. Les artères du pancréas ; face ventrale

Son contenu nerveux permet de distinguer : une portion haute qui répond médialement à l'espace cœlio-mésentérique et latéralement au segment glandulaire rétro-portal. Elle est formée par les filets internes du ganglion cœliaque (semi-lunaire) droit ; une portion moyenne qui provient du plexus mésentérique supérieur et qui est étendue entre le pancréas rétro-veineux (segment rétro-mésentérique et partie supérieure du processus uncinatus) et le flanc droit des premiers centimètres de l'artère mésentérique supérieure ; une portion inférieure qui répond à la pointe du processus uncinatus. En retrait par rapport à la portion précédente, elle se prolonge à la face dorsale de l'artère mésentérique supérieure et va rejoindre le prolongement duodéno-jéjunal.

Son contenu veineux est représenté par des veines du duodénopancréas. Ce sont la veine pancréatico-duodénale supérieure et postérieure, les veines du pancréas rétro-veineux et les veines pancréatico-duodénales inférieures. Son contenu artériel est représenté par les artères pancréatico-duodénales inférieures et par une éventuelle artère hépatique droite.

• *A droite de la ligne médiane*

Les rapports se font par l'intermédiaire du fascia rétro-pancréatique (f. de Treitz). La tête du pancréas répond à la veine cave inférieure qui reçoit les veines rénales et à sa face ventrale la veine gonadique droite. L'artère gonadique gauche croise obliquement la face dorsale de la tête du pancréas au niveau de L3.

• *A gauche de la ligne médiane*

Le corps et la queue du pancréas sont en rapport par l'intermédiaire du fascia rétro-pancréatique avec le pédicule rénal gauche et le rein gauche dont ils croisent la face ventrale, la glande surrénale gauche au contact de la partie supérieure du bord médial du rein gauche, et le pilier gauche du diaphragme.

Vascularisation

Elle est très riche en anastomoses, tant au plan artériel et veineux que lymphatique.

Les artères

Les sources sont le tronc cœliaque et ses branches hépatique et splénique ainsi que l'artère mésentérique supérieure. Les arcades tendues entre ces deux sources apportent au pancréas sa vascularisation. Des études récentes ont été consacrées à ce sujet dans l'optique des transplantations pancréatiques, en particulier du

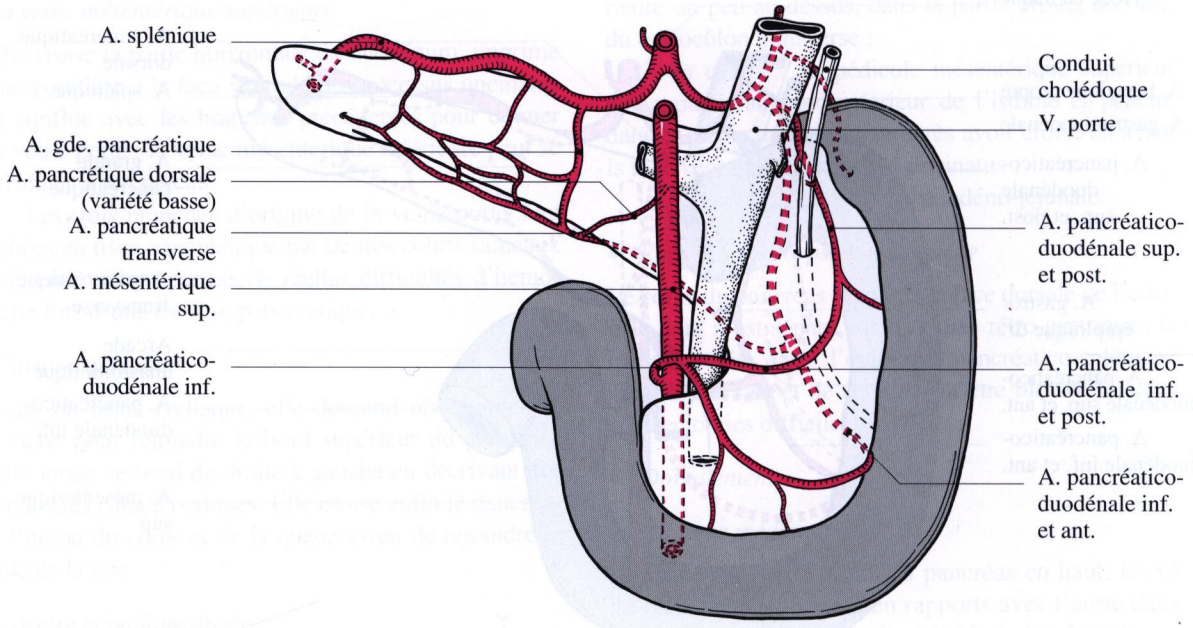

Fig. 20-4. Les artères du pancréas ; face dorsale

pancréas total, où le partage de ce qui doit rester pour le foie et ce qui est nécessaire au pancréas doit être précisément apprécié. A la suite de plusieurs travaux [Busnardo et coll, 1988 ; Thomford et coll, 1986] s'appuyant sur la vascularisation artérielle nous distinguerons un pancréas droit ou céphalo-isthmique et un pancréas gauche corporéo-caudal reliés par des anastomoses mais avec entre les deux une zone de moindre vascularisation.

Artères du pancréas droit

La vascularisation du pancréas droit est tributaire de deux arcades duodénopancréatiques : l'arcade antérieure et inférieure et l'arcade postérieure et supérieure (figs. 19-1 et 30-7).

L'arcade antérieure et inférieure

Quasi constante (93,30 %) [Calas, 1978], elle est formée de la branche de division droite de l'artère gastro-duodénale, l'artère pancréatico-duodénale supérieure et antérieure, et de la branche antérieure correspondante de l'artère pancréatico-duodénale inférieure, née de l'artère mésentérique supérieure. Cette arcade cravate la face ventrale du pancréas, s'insinue entre le pancréas et le duodénum au-dessous de la jonction du conduit cholédoque et du conduit pancréatique et croise transversalement la face dorsale de la tête du pancréas.

L'arcade postérieure et supérieure

Elle provient de la réunion, en arrière de la tête du pancréas, de l'artère pancréatico-duodénale supérieure et postérieure, branche collatérale de l'artère gastro-duodénale et de la branche postérieure correspondante de l'artère pancréatico-duodénale inférieure.

Cette arcade croise le conduit cholédoque une première fois en avant, au pied du pédicule hépatique et une deuxième fois en arrière, dans la loge duodéno-pancréatique.

Le calibre de ces artères est d'environ 2 à 2,2 mm [Toni et coll, 1988].

De ces arcades naissent les fins rameaux destinés au duodénum et au pancréas ; cette communauté de vascularisation artérielle interdit l'éxérèse séparée du duodénum ou de la tête du pancréas. Evrard a décrit une anatomose transpancréatique de direction verticale presque constante (78 % des cas selon Calas) mais jamais vu par D. Mellière sur 50 préparations anatomiques, réunissant les deux arcades.

Des variations de ces arcades ont été décrites ; variables en nombre elles sont fréquemment dédoublées voire triplées ; variables quand à leur origine : l'artère pancréatico-duodénale supérieure et postérieure peut naître directement de l'artère hépatique, les branches mésentériques peuvent naître séparément et lorsqu'il y a une artère hépatique droite la branche inférieure et postérieure peut y prendre naissance. Une sys-

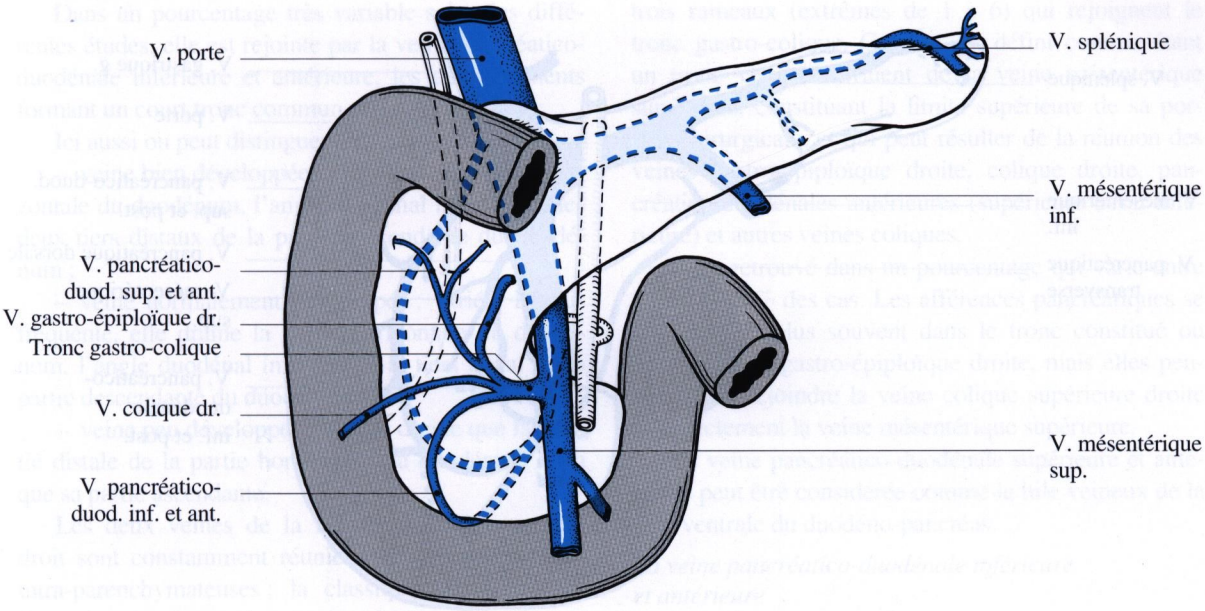

Fig. 20-5. Les veines du pancréas ; face ventrale

tématisation des artères céphaliques en deux grands groupes réunissant 6 types a pu être proposée [Donatini 1990] : le premier groupe se rencontre dans 67 %, il est très anastomotique, le deuxième groupe correspond aux cas où la vascularisation est de type terminal, il s'observe dans 28 % des cas.

Artères du pancréas gauche

La vascularisation du pancréas gauche corporéo-caudal fait appel à l'artère pancréatique dorsale et à l'artère splénique.

L'artère pancréatique dorsale

De situation rétro-isthmique, elle représente le vestige d'une anastomose ventrale (décrite par Tandler) son origine est très variable : tronc cœliaque 3 %, artère hépatique 16 %, artère splénique 78 %, artère mésentérique supérieure ; elle descend à la face dorsale du col du pancréas et se termine en deux branches droites anastomotiques avec le système droit et une branche gauche. Le premier rameau droit est destiné à la face ventrale de la tête et, dans 56 % à 62 % des cas, s'anastomose avec l'arcade antérieure et inférieure (arcade antérieure de Kirk) ; le deuxième rameau droit croise la face dorsale de la veine mésentérique supérieure et s'anastomose à des branches de l'arcade postérieure et supérieure. La branche gauche dite artère pancréatique transverse, présente une fois sur deux, longe le bord inférieur du pancréas et se distribue au corps et à la queue ; elle peut donner naissance à l'artère colique supérieure droite. Le calibre de ces artères varie de 1,9 mm en moyenne pour l'artère pancréatique dorsale à 1, 2 mm pour les artères de la queue du pancréas.

L'artère splénique

Née du tronc cœliaque, elle décrit des sinuosités caractéristiques au bord supérieur du pancréas avant de le croiser à la jonction corps – queue ; elle donne tout le long de son trajet en moyenne quatre petites branches pancréatiques, et une branche plus volumineuse simple, dédoublée ou multiple de direction verticale : l'artère grande pancréatique.

Les variations de la vascularisation artérielle du pancréas corporéo-caudal ont été schématisées par Mellière [1968] à l'aide d'une systématisation comprenant quatre types.

Les veines

L'étude des veines du pancréas a été récemment reprise et complétée [Szkudlarek, 1980 ; Birtwisle et coll, 1983 ; Donatini, 1990 ; Zhang et Chevrel, 1993] en particulier comme préalable à la recherche des tumeurs secrétantes du pancréas par des méthodes radiologiques exigeant une cartographie précise de ces vaisseaux. Comme pour la vascularisation artérielle on

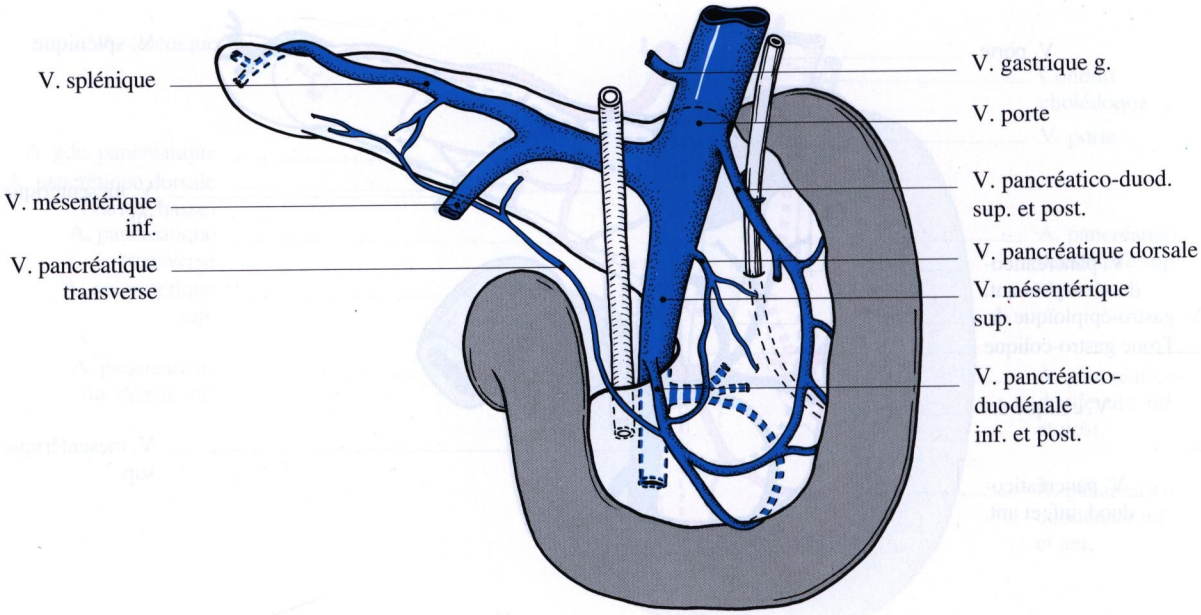

Fig. 20-6. Les veines du pancréas, face dorsale. La fréquence des variations veineuses explique les différences entre le schéma de la face dorsale et celui de la face ventrale

peut décrire les veines du pancréas droit et celles du pancréas gauche.

Veines du pancréas droit ; les veines pancréatico-duodénales

Une première approche permet d'identifier sur chacune des faces du pancréas droit deux éléments veineux pancréatico-duodénaux principaux (supérieur et inférieur) auxquels correspondent quatre territoires dont l'importance est variable (ventral supérieur et inférieur, dorsal supérieur et inférieur).

On peut schématiser deux territoires veineux, l'un postéro-supérieur, affluent de la veine porte, et l'autre antéro-inférieur qui dépend de la veine mésentérique supérieure.

La charnière entre les deux est représentée par la veine pancréatico-duodénale inférieure et postérieure, dont le degré de développement décide de l'étendue de chacun d'eux.

• *Les veines de la face dorsale du pancréas droit*

La veine pancréatico-duodénale supérieure et postérieure

Véritable hile veineux du pancréas dorsal, elle est quasiment constante (98 %) et résulte de la confluence d'un nombre moyen de trois branches principales qui adoptent une disposition assez régulière :

– la branche antéro-supérieure draine la partie haute de la face dorsale ; elle reçoit en outre un rameau provenant du pancréas pré-veineux qui contourne le flanc antéro-droit de la veine porte (80 % des cas) ;

– la branche postéro-latérale longe la partie descendante du duodénum et constitue le pilier supérieur de l'arcade veineuse lorsqu'elle existe ;

– la branche postéro-médiale croise obliquement la face dorsale et participe parfois au drainage du pancréas rétro-veineux (processus uncinatus) (14 %), pancréas rétro-mésentérique (34 %), pancréas rétro-portal (24 %).

La veine pancréatico-duodénale supérieure et postérieure se termine sur le flanc postéro-droit de la veine porte.

La veine pancréatico-duodénale inférieure et postérieure

Présente dans 85 % des cas, elle est d'un calibre plus modeste et sa direction est globalement transversale ; née à proximité de l'angle duodénal inférieur, elle longe le bord supérieur de la partie horizontale du duodénum, croise ensuite la face dorsale du processus uncinatus dont elle enjambe le bord supérieur avant de se jeter, par ordre de fréquence, dans la veine mésentérique supérieure ou la première veine jéjunale ou la deuxième veine jéjunale, voire moins fréquemment, la veine iléo-colique ou le tronc de la veine porte.

Dans un pourcentage très variable selon les différentes études, elle est rejointe par la veine pancréatico-duodénale inférieure et antérieure, les deux éléments formant un court tronc commun.

Ici aussi on peut distinguer plusieurs types :

– veine bien développée : elle draine la partie horizontale du duodénum, l'angle duodénal inférieur et les deux tiers distaux de la partie descendante du duodénum ;

– veine normalement développée : variété la plus fréquente, elle draine la partie horizontale du duodénum, l'angle duodénal inférieur et le tiers distal de la partie descendante du duodénum ;

– veine peu développée : elle ne draine que la moitié distale de la partie horizontale du duodénum ainsi que sa partie ascendante.

Les deux veines de la face dorsale du pancréas droit sont constamment réunies par des anastomoses intra-parenchymateuses ; la classique arcade céphalique dorsale n'est retrouvée que dans un pourcentage établi entre 24 % et 64 % selon les auteurs. Par l'importance de son territoire de drainage, la veine pancréatico-duodénale supérieure et postérieure est la veine principale de la face dorsale du pancréas droit.

La veine du pancréas rétro-veineux ou veine pancréatique dorsale

A la différence des veines pancréatico-duodénales, la veine du pancréas rétro-veineux draine uniquement le parenchyme pancréatique et plus particulièrement sa portion rétro-mésentérique. Individualisable dans 78 % des cas, elle traverse de droite à gauche la face dorsale de la tête du pancréas ; elle résulte de la réunion de plusieurs branches, trois en moyenne. Son tronc est de petit calibre et se trouve pris en étau entre la face dorsale de la veine porte où elle se termine le plus souvent et la face ventrale du pancréas rétro-veineux. Sa désinsertion lors d'une pancréatectomie droite peut nécessiter une réparation délicate de l'axe mésentérico-portal.

• *Les veines de la face ventrale du pancréas droit*

Elles adoptent une disposition moins schématique et leur description repose sur l'individualisation de deux territoires (ventral supérieur et ventral inférieur) dont une délimitation arbitraire passeraît par une horizontale menée par l'implantation du tronc gastro-colique (tronc de Henlé) dans la veine mésentérique supérieure.

La veine pancréatico-duodénale supérieure et antérieure

Elle assure le drainage du territoire ventral supérieur ; elle résulte de la confluence d'un nombre moyen de trois rameaux (extrêmes de 1 à 6) qui rejoignent le tronc gastro-colique. Celui-ci est défini comme étant un tronc veineux affluent de la veine mésentérique supérieure, constituant la limite supérieure de sa portion chirurgicale, et qui peut résulter de la réunion des veines gastro-épiploïque droite, colique droite, pancréatico-duodénales antérieures (supérieure et/ou inférieure) et autres veines coliques.

Il est retrouvé dans un pourcentage qui varie entre 72 % et 98 % des cas. Les afférences pancréatiques se terminent le plus souvent dans le tronc constitué ou dans la veine gastro-épiploïque droite, mais elles peuvent aussi rejoindre la veine colique supérieure droite ou directement la veine mésentérique supérieure.

La veine pancréatico-duodénale supérieure et antérieure peut être considérée comme le hile veineux de la face ventrale du duodéno-pancréas.

La veine pancréatico-duodénale inférieure et antérieure

Retrouvée dans 62 % des cas, elle assure le drainage du territoire ventral inférieur et sa terminaison se fait dans la plupart des cas, soit dans la veine mésentérique supérieure, soit dans le tronc gastro-colique mais elle peut aussi se jeter dans la première veine jéjunale, la deuxième veine jéjunale, la veine gastro-épiploïque droite ou la veine colique droite.

Une terminaison mésentérique supérieure a été observée sous la forme d'une veine duodéno-pancréatique dont la direction est transversale et qui se jette au flanc droit de la veine mésentérique supérieure au-dessous du tronc gastro-colique.

Une terminaison jéjunale a été observée sous la forme d'une veine duodéno-pancréatique naissant à proximité de l'angle duodénal inférieur, longeant le bord supérieur de la partie horizontale du duodénum avant de se jeter dans une veine jéjunale, à gauche du pédicule mésentérique supérieur.

La veine pancréatico-duodénale inférieure et antérieure peut également se terminer par un court tronc commun avec la veine pancréatico-duodénale inférieure et postérieure, les deux vaisseaux formant alors un angle dièdre externe de part et d'autre du processus uncinatus dont ils assurent la plus grande partie du drainage.

Il faut signaler enfin certains cas dans lesquels la veine pancréatico-duodénale inférieure et antérieure est absente, son territoire est alors drainé vers la face dorsale par des collatérales de la veine pancréatico-duodénale inférieure et postérieure.

Dans la plupart des cas, les deux veines pancréatico-duodénales ventrales sont réunies par une arcade anastomotique ventrale.

Enfin, les deux systèmes duodéno-pancréatiques, ventral et dorsal, communiquent dans le parenchyme pancréatique par des anastomoses de type proximal.

Veines du pancréas gauche

Le drainage veineux du pancréas gauche est essentiellement assuré par la veine splénique et par la veine pancréatique inférieure. Plus accessoirement, les collatérales gastriques du système porte, la veine mésentérique inférieure et la veine colique moyenne peuvent y prendre part.

• *La veine splénique*

Durant son trajet rétro-pancréatique, la veine splénique reçoit en moyenne 12 petites "veines pancréatiques gauches" qui se jettent sur sa face ventrale ou ses bords à intervalles plus ou moins réguliers. Outre le fait que ces veines sont richement anatomosées entre elles, deux point particuliers méritent d'être signalés :

– dans 12 % des cas, l'une d'entre elles acquiert un développement important et parcourt le bord inférieur du pancréas gauche sur une longueur inhabituelle ; cependant, elle a été écartée du domaine de définition de la veine pancréatique inférieure ;

– la veine pancréatique gauche implantée sur la veine splénique immédiatement avant la convergence spléno-portale participe au drainage du pancréas pré-veineux en formant le plus souvent une veine corporéo-isthmique supérieure (74 %) et plus rarement une veine corporéo-isthmique inférieure (12 %).

• *La veine pancréatique inférieure*

Elle est présente dans 48 % des cas et chemine au bord inférieur du pancréas gauche dont elle reçoit de nombreuses collatérales ; elle se termine dans l'une des veines mésentériques soit directement, soit par l'intermédiaire d'une veine jéjunale ou d'une veine colique moyenne.

Le lieu de terminaison de la veine pancréatique inférieure varie en fonction du mode de formation de la veine porte. En présence d'un tronc mésentérico-mésentérique, elle se jette soit dans la veine mésentérique inférieure (3/4 des cas) soit dans la veine mésentérique supérieure alors qu'en présence d'un tronc spléno-mésentérique ou d'un tronc tripode elle rejoint toujours la veine mésentérique supérieure [Calas, 1978 ; Gilfillan, 1950 ; Gillot et coll., 1950].

La veine pancréatique inférieure est finement anastomosée aux veines pancréatiques gauches et participe au drainage du pancréas pré-veineux dans la moitié des cas.

Drainage veineux secondaire

Les veines du pancréas peuvent rejoindre indirectement le système porte par l'intermédiaire de veines gastriques ou coliques.

• *La veine gastrique gauche*

Qu'elle se jette dans la veine porte ou dans la veine liénale, elle reçoit une ou deux collatérales pancréatiques gauches dans 58 % des cas (corporéale ou corporéo-isthmique supérieure).

• *La veine gastrique postérieure*

Elle parcourt verticalement la paroi postérieure de la poche rétro-gastrique et se jette dans la veine splénique ; retrouvée dans 42 % des cas, elle reçoit parfois des collatérales provenant du pancréas gauche (20 % des cas).

• *La veine gastro-épiploïque gauche*

Elle n'est identifiable que dans 44 % des cas ; elle peut alors recevoir une ou deux collatérales provenant de l'extrémité distale du pancréas gauche.

• *La veine mésentérique inférieure*

Dans 48 % des cas, elle reçoit un ou deux rameaux de petit calibre provenant du corps du pancréas et/ou du pancréas pré-veineux sous la forme d'une veine corporéale inférieure (24 %).

Dans cette éventualité, le mode de formation de la veine porte est soit du type mésentérico-mésentérique, soit du type tripodique : la veine mésentérique inférieure d'un tronc spléno-mésaraïque ne reçoit donc jamais d'affluent pancréatique quel qu'il soit.

• *La veine colique moyenne*

La veine colique moyenne existe dans 84 % des cas et se jette le plus souvent dans la veine mésentérique supérieure. Indépendamment de la veine pancréatique inférieure, elle participe au drainage du pancréas gauche dans 22 % des cas, par un rameau corporéal ou corporéo-isthmique inférieurs.

• *Le drainage du pancréas pré-veineux*

Le drainage du pancréas pré-veineux obéit à deux modalités non exclusives :

– il est le plus souvent représenté par un drainage d'emprunt qui diverge vers les pédicules du pancréas droit et du pancréas gauche. Le courant pré-veineux rejoint à droite les deux veines pancréatico-duodénales, supérieure et postérieure (80 %), supérieure et antérieure (82 %), alors qu'à gauche, il peut rejoindre les

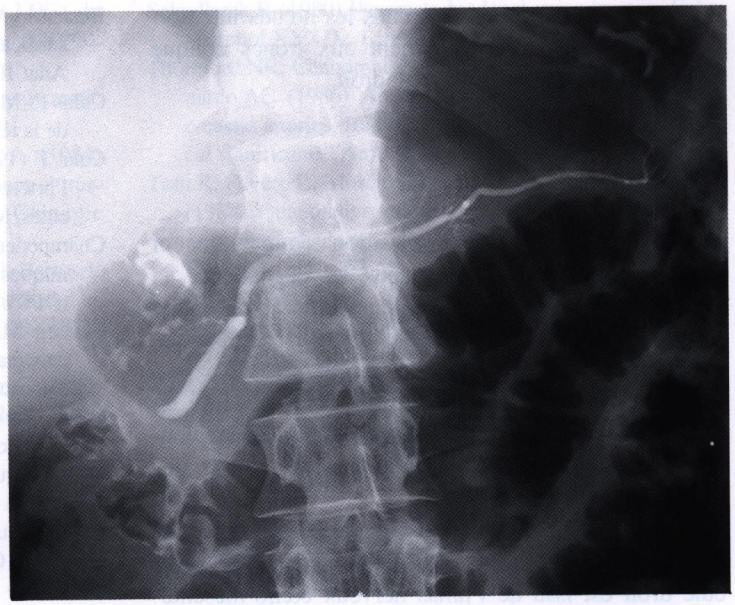

Fig. 20-7. Injection rétrograde du conduit pancréatique

différents éléments du pancréas gauche adjacent (veine splénique, veine pancréatique inférieure, veine gastrique gauche, veine colique moyenne, veine mésentérique inférieure) ;

– plus rarement, il s'agit d'un drainage propre représenté par des veines isthmiques rejoignant directement le tronc mésentérico-portal. Ainsi, il existe dans 8 % des cas une veine isthmique supérieure implantée sur la face antérieure de la veine porte et dans 34 % des cas une veine isthmique inférieure implantée sur la veine mésentérique supérieure. Ces veines isthmiques représentent d'ailleurs un risque de désinsertion lors de la dissection de l'isthme pancréatique.

Les lymphatiques

Les travaux les plus récents sur le drainage lymphatique du pancréas [Hidden et Hureau, 1979 ; Donatini, 1992 ; Pissas, 1984 ; 1985] précisent et complètent les notions classiques.

Quatre territoires sont décrits :

Territoire corporéo-caudal

Ses premiers relais sont constitués par des nœuds lymphatiques de l'épiploon pancréatico-splénique et ceux de la chaîne splénique ; la lymphe atteint les nœuds lymphatiques inter-cœlio-mésentériques gauches situés sur le flanc gauche de l'aorte et les nœuds sus et sous-rénaux gauches. Ces voies lymphatiques sont tributaires du confluent gauche (gastro-spléno-colique) et sont comprises dans la lame rétro-pancréatique gauche.

Territoire céphalique antérieur et supérieur

Il comprend la partie antérieure de la tête du pancréas jusqu'aux environs du bord de l'axe mésentérico-portal et est situé au-dessus du niveau de la papille. Les voies lymphatiques atteignent, après avoir cheminé dans la lame rétro-pancréatique droite, les nœuds lymphatiques inter-cœlio-mésentériques droits.

Territoire céphalique inférieur

Sous-jacent au précédent et comprenant le processus uncinatus, il regroupe les lymphatiques venus de la face ventrale et dorsale de la tête ; il se draine vers la chaîne mésentérique supérieure par des voies appartenant aux troncs colique et jéjuno-iléal du confluent droit ; ces voies rejoignent les nœuds lymphatiques inter-cœlio-mésentériques droits sus et sous-rénaux bilatéraux et se trouvent dans la lame rétro-pancréatique droite.

Territoire céphalique postérieur et supérieur

Il est à peu près symétrique du territoire céphalique antérieur et supérieur mais ne s'étend vers la gauche que jusqu'au bord gauche du conduit cholédoque. Les voies se drainent vers les nœuds lymphatiques rétro

cholédociens puis font relais dans les nœuds interaortico-caves. Cette voie appartient aux troncs colique droit et jéjuno-iléal du confluent droit.

Innervation

Le pancréas reçoit une innervation sympathique et para-sympathique qui tient sous sa dépendance la sécrétion du pancréas et véhicule les influx nociceptifs. Les voies de cheminement de la douleur pancréatique ont suscité bien des travaux [Agenko et Gvazava, 1976 ; Yoshioka et Wakabayashi, 1957] à cause de l'intérêt pratique de leur interruption lors du développement des cancers du pancréas gauche ou lors des pancréatites chroniques.

L'innervation secrétrice est regroupée en deux pédicules : cœliaque droit et cœliaque gauche. Le pédicule droit est issu de l'amas nerveux cœlio-mésentérique ; les fibres nerveuses se disposent en éventail à la face dorsale du pancréas droit, les plus haut situées sont à destiné hépatique, les moyennes duodéno-pancréatiques et les inférieures mésentériques. Ces fibres nerveuses sont comprises dans la lame rétro-pancréatique droite et atteignent le pancréas au niveau du processus uncinatus.

Le pédicule gauche destiné au pancréas gauche provient du ganglion cœliaque (semi-lunaire) gauche et du plexus mésentérique supérieur et contient des fibres issues du nerf vague ; il atteint le pancréas au niveau de l'isthme par la lame rétro-pancréatique gauche.

L'innervation sensitive chemine dans les nerfs splanchniques et les racines postérieures des derniers nerfs rachidiens thoraciques.

Bibliographie

Adda G, Hannoun L, Loygue J (1984) Development of the human pancreas : variations and pathology. A tentative classification. Anat Clin 5 : 275-283

Ageenko IA, Gvazava OE (1976) Surgical anatomy of the pancreatic nerves. Khirurgia 16 : 93-99

Benoît G, Bensadoun H, Moukarzel M, Gillot C, Jardin A (1989) Anatomical basis of whole pancreas transplantation. Surg Radiol Anat 11 : 181-185

Birtwisle Y, Ferrari C, Bourgeon A, Butori PJ, Hannoun L, Richelme H (1983) Venous drainage of the pancreas and its relations to pancreatic philebography. Anat Clin 5 : 103-113

Burgard G, Gilly F, Braillon G, Cuilleret J (1991) Anatomic basis of the surgical approach to the pancreactic common bile duct. Surg Radiol Anat 13 : 352-353

Busnardo AC, DiDio LJA, Thomford NR (1988) Anatomico-surgical segments of the human pancreas. Surg Radiol Anat 10 : 77-82

Calas F, Martin R, Bouchet Y, Polliak D (1956) Les artères de la tête du pancréas. CR Assist Anat 89 : 362-367

Calas F (1978) Considérations anatomiques sur l'origine de l'artère mésentérique supérieure. Actualités Chirurgicales, Masson, Paris, pp 36-38

Champetier J, Letoublon C, Durand A (1978) Bases anatomiques de la duodéno-pancréatectomie céphalique (DPC). Anatomica Clinica 1 : 189-197

Classen M, Hellwing H, Rosch W (1973) Anatomy of the pancreatic duct ; a duodenoscopic radiological study. Endoscopy 5 : 14-17

Cordier G, Arsac M (1952) Le canal de Wirsung : quelques précisions sur sa topographie et les connexions bilio-pancréatiques. J Chir 68 : 505-517

Couppie G (1957) Contribution à l'étude des origines de la constitution et des affluents de la v. porte. Thèse, Lyon

Darnis E, Cronier P, Mercier P, Moreau P, Pillet J, Boyer J (1984) A radio-anatomical study in vivo on pancreatic ducts. Surg Radiol Anat 6 : 109-116

Debeyre J (1954) Nerfs du pancréas. CR Assist Anat 32 : 251-263

Déki H, Sata H (1938) An anatomic stuy of the peripancreatic lymphatics. Surg Radiol Anat 10 : 121-135

Donatini B (1990) A systemic study of the vascularisation of the pancreas. Surg Radiol Anat 12 : 173-180

Douglass BE, Baggenstoss AH, Holinshead WH (1950) The anatomy of the portal vein and its tributaries. Surg Gynecol Obst 91 : 562-576

Falconer CWA, Griffiths E (1950) The anatomy of the blood vessels in the region of the pancreas. Br J Surg 37 : 334-344

Fontaine C, Francke JF, Ribet M, Libersa CL (1981) Contribution à l'étude de la vascularisation artérielle de la queue du pancréas. Bull Assoc Anat 191 : 101-108

Gilfillan RS (1950) Anatomic study of the portal vein and its main branches. Arch Surg 61 : 449-461

Gillot C, Hureau J, Aaron C, Martini R, Thaler G, Michels N (1964) The superior mesenteric vein. An anatomic and surgical study of eighty-one subjects. J Int Coll Surg 41 : 339-369

Göthlin J, Lunderquist A, Tylen U (1974) Selective phlebography of the pancreas. Acta Radiol 15 : 474-480

Hidden G, Hureau J (1979) Les grandes voies lymphatiques des viscères digestifs abdominaux chez l'adule. Anat Clin 1 : 167-176

Martin R, Bouchet Y, Couppie G (1961) Considérations sur l'artère splénique et ses branches pancréatiques. CR Assoc Anat 48 : 513-529

Mellière D (1968) Variations des artères hépatiques et du carrefour pancréatique. Classification et fréquence (Dépistage artériographique et opératoire. Incidences sur la chirurgie du pédicule hépatique, les exérèses du pancréas, les greffes de foie et de pancréas). J Chir 95 : 5-42

Pissas A (1984) Anatomoclinical and anatomosurgical essay on the lymphatic circulation of the pancreas. Surg Radiol Anat 6 : 255-280

Pissas A (1985) La lame latéro-portale gauche (LLPG) du pancréas ou la lame rétropancréatique gauche (LRPG). J Chir 122 : 9-15

Reichardt W, Cameron R (1980) Anatomy of the pancreatic veins. Acta Radiol Diag 21 : 33-41

Richelme H, Birtwisle Y, Michetti C, Bourgeon A (1984) Les attaches postérieures du pancréas. Incidences chirurgicales de la lame rétropancréatique droite. Chirurgie 110 : 157

Rubarsky V, Vanek I, Stingl J, Bourvka V, Pavel P, Bartos V (1986) Vascular supply of the pancreatic segment and its suitability for transplantation. Transplant Proc 28 : 1877-1881

Sow ML, Dintimille H, Sylla S, Balde I, Argenson C (1975) Les veines du pancréas. Bull Soc Méd Afr Noire, Lang Franç XX (2) : 123-128

Szkudlarek R (1980) Pancreatoduodenal veins in man. Folia Morphol XXXIX, 1 : 15-28

Thomford NR, Chandrani PC, Taha AM, Chablani VN, Busnardo AC (1986) Anatomic characteristics of the pancreastic arteries. Radiologic observations and their clinical significance. Am J Surg 151 : 690-693

Toni R, Favero L, Mosca S, Ricci S, Roversi R, Vezzadini P (1988) Quantitative clinical anatomy of the pancreatic arteries studied by selective celiac angiography. Surg Radiol Anat 10 : 53-60

Yoshioka H, Wakabayashi I (1957) Traitement de la douleur des pancréatites chroniques par la neurotomie de la tête du pancréas. Une technique nouvelle et ses résultats. Lyon Chir 53 : 836-845

Zhang J, Rath AM, Chevrel JP (1993) Les veines de l'estomac. Surg Radiol Anat 15 : 249

Fossa A (1983) La face postérieure du pancréas, quatre « LLPCO » de la tête du pancréas ou la face antéro-postérieure du pancréas (LRPO). Arch Anat 10 : 57-70

Gaudard W, Gouverneur B (1990) Anatomie et chirurgie du pancréas. Rev Rad Diag 21 : 23-31

Kalsbeer H, Hirsiwald A, Mikulicz-Radecki O, Bergmann A (1924) Les abcès pancréatiques du pancréas, localisation, contenu, modes de la tête du pancréas. Chirurgie, Gynécologie, Obstétrique 1 : 1-110

Kopsky V, Vancel L, Smigel J, Horovitz V, Pavel P, Bartos V (1980) Vascular supply of the pancreatic uncinate and its surgical anatomy. Anatomia Histologia Embryologia 9 : 127-132

Mirallie H, Dimmitt H, Sybis S, Bulard A (1993) Les pancréas dysmorphiques. Bull Soc Méd Afr Noire Lang Fran 38 : 525-527

Ribet M, Sauvanet A, Cuvelier P (1990) Les veines de l'isthme pancréatique de la tête du pancréas. Anatomie, chirurgie. Ann Chir 44 : 5-8

Rouviere H (1962) Anatomie humaine, tome 2. Paris : Masson

Sauvanet A, Ribet M, Cuvelier P (1990) Les veines de l'isthme pancréatique de la tête du pancréas. Anatomie, chirurgie. Ann Chir 44 : 9-13

Sauvanet A, Ribet M, Cuvelier P (1990) Anatomie et chirurgie du pancréas. Rev Rad Diag 21 : 33-41

Schen R, Radvany J, Mouzin M, Bourgeon A, Gouzy J (1984) Les abcès pancréatiques du pancréas, localisation, contenu, modes de la tête du pancréas. Chirurgie, Gynécologie, Obstétrique 1 : 111-182

Sylvestre Y, Vancel L, Smigel J, Horovitz V, Pavel P, Bartos V (1980) Vascular supply of the pancreatic uncinate and its surgical anatomy. Anatomia Histologia Embryologia 9 : 127-132

Tanaka M, Chikhani L, Hosotani R, Masui T, Batichel D, Uemoto S, Imamura M (2002) Venous drainage of the pancreas and its relations to pancreatic pathosurgery. Surg Radiol Anat 24 : 274-283

Tanaka M, Chikhani L, Hosotani R, Masui T, Batichel D, Uemoto S, Imamura M (2002) Venous drainage of the pancreas and its relations to pancreatic pathosurgery. Anat Clin 7 : 267-273

Tanaka M, Chikhani L, Hosotani R, Masui T, Batichel D, Uemoto S, Imamura M (2002) Venous drainage of the pancreas and its relations to pancreatic pathosurgery. Surg Radiol Anat 24 : 274-283

Tanaka M, Chikhani L, Hosotani R, Masui T, Batichel D, Uemoto S, Imamura M (2002) Venous drainage of the pancreas and its relations to pancreatic pathosurgery. Surg Radiol Anat 24 : 284-294

Tanaka M, Chikhani L, Hosotani R, Masui T, Batichel D, Uemoto S, Imamura M (2002) An anatomic study of the uncinate process. Surg Radiol Anat 24 : 121-129

Tanaka M, Chikhani L, Hosotani R, Masui T, Batichel D, Uemoto S, Imamura M (2002) A detailed study of the vascularization of the uncinate. Surg Radiol Anat 12 : 173-180

Thiagarajah S, Baggenstoss AH, Hobdeland WH (1976) The anatomy of the portal vein and its tributaries. Surg Gynecol Obst 97 : 567-576

Wakefield CW, Kennedy E (1978) The anatomy of the pancreatic vessels in the region of the pancreas. Br J Surg 37 : 133

Zerbibi C, Houcke B, Sales M, Liberne CL (1986) Contribution à l'étude de la vascularisation artérielle du pancréas du pancréas. Morf Anat 101 : 101-106

Zerbibi BS (1980) Anatomic study of the portal vein and its tributaries. Arch Surg 61 : 339-401

Zerbibi C, Hurtrel J, Aze E, Arnoult R, Thaler G, Michel S (1983) Du segment uncinatoire vein. An anatomic and surgical study of eighty-five subjects. J Int Coll Surg 61 : 395-400

Zerbibi J, Lamarquette A, Tylen C (1976) Selective pancreatography of the pancreas. Arch Radiol 15 : 172-450

Hubert C, Hubert J (1979) Les grandes voies lymphatiques du cou : physiol. anatomiques chez l'adult. Acta Otolar 1 : 161-178

Mazet B, Bergeres Y, Courgeon G (1961) Considérations sur l'artère phrénique et ses branches pancréatiques. J T Anat, Anat 36 : 273-279

Mathieu D (1991) Variables des artères hepatiques et de leurs contributions vasculaires. Classification et fréquence. Développement embryologique et opérations hepatiques sur la chirurgie du pedicule hepatique, les exérèses du pancréas hepatiques et de pancreas. J Chir 95 : 5-42

Pessaux P (1994) Anatomoclinical and anatomosurgical study of the hepatobiliary circulation of the pancreas. Surg Radiol Anat 6 : 253-260

Chapitre 21

Le jéjuno-iléum

JP Chevrel

Le jéjuno-iléum est la portion d'intestin grêle comprise entre la courbure duodéno-jéjunale qui la sépare du duodénum et le côlon ascendant dans lequel il s'ouvre par l'orifice iléo-cæcal.

C'est la partie mobile de l'intestin grêle, reliée à la paroi abdominale postérieure par un double feuillet péritonéal, le mésentère, qui est à la fois un moyen de fixité du jéjuno-iléum et une lame porte-vaisseaux.

Il décrit dans la cavité péritonéale une quinzaine de grands lacets délimitant des segments que l'on dénomme habituellement anses intestinales.

Etude morphologique (fig. 21-1)

Configuration externe

Le jéjuno-iléum mesure entre 6 et 8 m de long, mais cette longueur est difficile à apprécier car elle varie avec l'élasticité de la paroi intestinale et elle est différente chez le sujet vivant et le cadavre.

Son diamètre est de 25 à 30 mm à son origine, il décroît progressivement pour n'être plus que de 10 à 12 mm au niveau de sa terminaison. La portion initiale est le jéjunum, la portion terminale est l'iléum, mais il n'existe aucune limite nette entre ces deux parties.

Les anses intestinales occupent la plus grande partie de l'étage sous-mésocolique de l'abdomen ; elles sont disposées selon un ordre à peu près constant dans la cavité péritonéale : les anses jéjunales forment un groupe supérieur et gauche occupant la moitié gauche des régions ombilicale et hypogastrique, le flanc gauche et une partie de la fosse iliaque gauche. Il est habituel de les représenter schématiquement repliées transversalement les unes au-dessous des autres.

Les anses iléales occupent la moitié droite des régions ombilicale et hypogastrique, le flanc droit et une partie de la fosse iliaque droite : elles sont plutôt verticales, juxtaposées de la gauche vers la droite.

Chaque anse intestinale, étudiée isolément, comporte deux faces convexes, en contact direct avec les faces des anses voisines, un bord ventral libre, convexe, lisse qui répond à la paroi abdominale antérieure ou aux anses de voisinage, parfois appelé bord antimésentérique, et un bord dorsal, concave, au niveau duquel le revêtement péritonéal de l'intestin grêle se continue avec les deux feuillets du mésentère : c'est le bord mésentérique de l'intestin grêle.

Configuration interne

La surface interne du jéjuno-iléum, tapissée par la muqueuse, présente des replis perpendiculaires à son grand axe, les *valvules conniventes*, qui occupent un tiers à deux tiers de la circonférence intestinale. Elles sont nombreuses au niveau du jéjunum, se raréfient dans l'iléum pour disparaître à 50 cm-1 m de l'orifice iléo-cæcal.

Elles sont formées par une lame de chorion revêtue de muqueuse, leur hauteur moyenne est de 7 à 8 mm.

Le diverticule de Meckel

C'est un appendice inconstant implanté sur le bord antimésentérique de l'iléum, en regard de la terminaison de

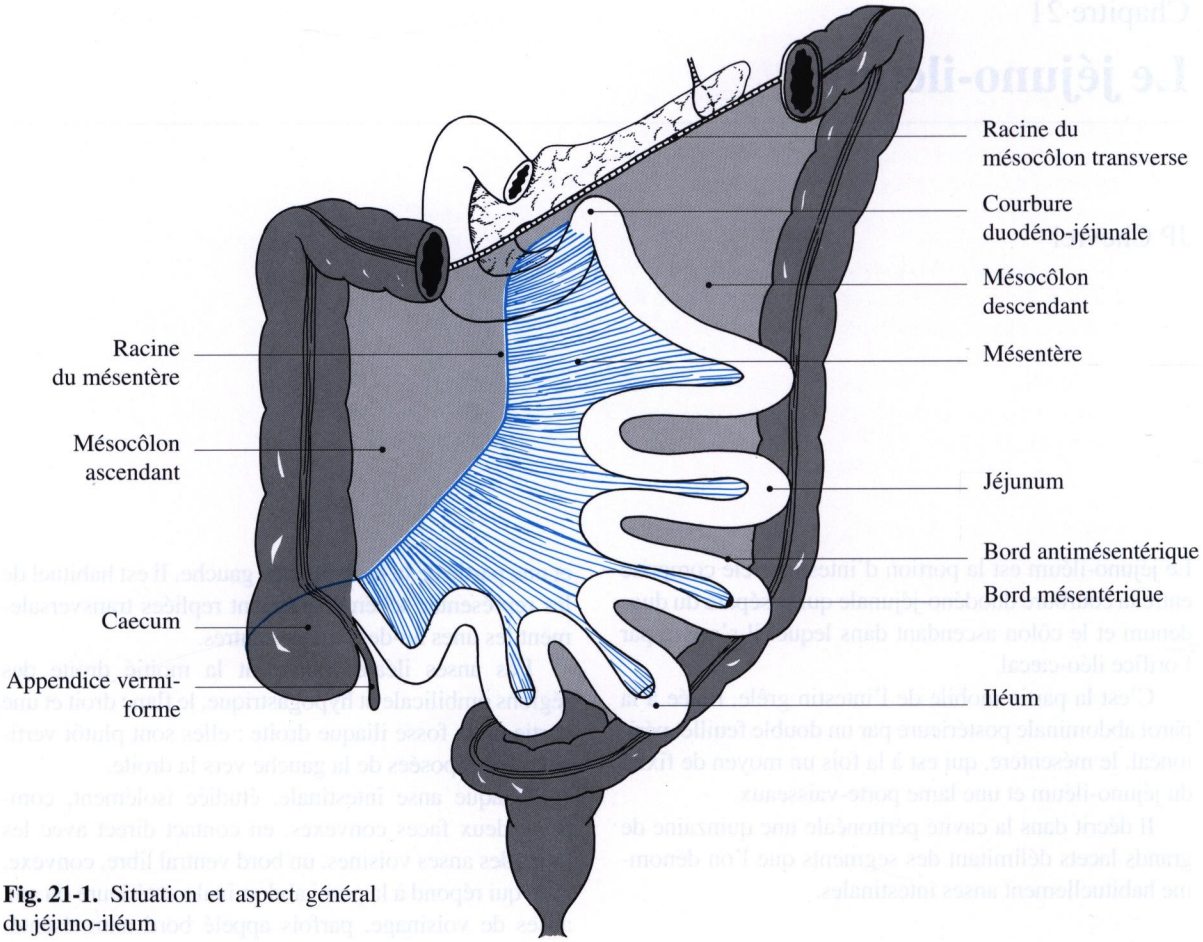

Fig. 21-1. Situation et aspect général du jéjuno-iléum

l'artère mésentérique supérieure, soit à 40-90 cm de l'orifice iléo-cæcal. Il est retrouvé dans 2 % des autopsies. Il représente le reliquat du segment ombilical du canal omphalo-mésentérique qui, chez l'embryon, unit l'anse ombilicale au sac vitellin et peut être le siège de complications septiques réalisant un tableau de pseudo-appendicite, voire de complications hémorragiques liées à la présence possible d'une muqueuse gastrique ectopique.

Sa recherche doit être systématique au cours de toute intervention pour appendicite aigue où l'on découvre un appendice sain.

La valve iléo-cæcale

La valve iléo-cæcale (valvule de Bauhin) (voir chap. 22 et fig. 22-7) autrefois appelée la "barrière des apothicaires" car on la considérait comme la limite d'efficacité des lavements, se présente comme une fente plutôt horizontale limitée par deux lèvres, l'une supérieure, l'autre inférieure. Ces deux lèvres font saillie dans la cavité cæcale ; la supérieure est plus épaisse et plus longue que l'inférieure qu'elle recouvre en partie.

Elles sont réunies à leurs deux extrémités, réalisant une commissure antérieure et une commissure postérieure, prolongées par des brides membraneuses soulevant des replis muqueux transversaux : ce sont les freins de la valve.

Ces deux lèvres limitent l'orifice iléo-cæcal, mais la valve iléo-cæcale n'est pas continente comme le prouve la possibilité d'exploration radiologique rétrograde de la dernière anse par lavement baryté.

Cet orifice est le siège le plus fréquent des invaginations intestinales.

Structure histologique

La paroi du jéjuno-iléum comporte quatre tuniques : séreuse, musculeuse, sous muqueuse et muqueuse.

La séreuse

Elle est formée par le revêtement péritonéal à partir de l'écartement des deux feuillets du mésentère ; elle repose sur une mince couche du tissu conjonctif lâche.

La musculeuse

Elle comprend une couche superficielle longitudinale et une couche profonde circulaire, réunies par des faisceaux musculaires communs et séparées par un plexus nerveux et un plexus lymphatique (voir plus loin).

La sous-muqueuse

Elle est constituée d'un tissu conjonctif contenant quelques fibres élastiques, des vaisseaux sanguins et lymphatiques et un plexus nerveux.

La muqueuse

La muqueuse du jéjuno-iléum a un aspect velouté lié à l'existence de *villosités intestinales*, petites saillies tapissées d'un épithélium simple et centrées par le chorion ; l'épithélium comporte à ce niveau une très grande majorité de cellules absorbantes qui expliquent le rôle majeur que jouent ces villosités dans la digestion.

Sous les villosités, la muqueuse est composée des cryptes, ou glandes de Lieberkühn qui s'enfoncent dans le chorion jusqu'à la musculaire muqueuse. Au nombre de 15 à 20 par villosités, elles ont une grande activité secrétoire. Le chorion forme l'axe conjonctivo-vasculaire des villosités et remplit l'espace situé entre les glandes de Lieberkühn. Il renferme des nodules lymphoïdes qui peuvent être isolés, ou regroupés en amas de 1 à 2 cm de long sur 1 cm de large : les follicules lymphatiques (plaques de Peyer), qui siègent essentiellement dans la muqueuse et la sous-muqueuse, le long du bord anti-mésentérique de l'iléum.

On peut en compter de 25 à 30 chez l'adulte jeune, elles se raréfient chez le sujet âgé.

Etude topographique (figs. 21-2, 21-3)

L'ensemble du jéjuno-iléum répond :

En avant

A la paroi abdominale antérieure par l'intermédiaire du grand omentum qui descend plus ou moins bas devant le jéjuno-iléum, pouvant parfois atteindre le cul-de-sac recto-utérin chez la femme, recto-vésical chez l'homme (c. d. s. de Douglas).

C'est dire la fréquence des lésions du jéjuno-iléum dans les plaies pénétrantes de la paroi abdominale antérieure.

En arrière

Le jéjuno-iléum répond, par l'intermédiaire du mésentère, aux organes rétro-péritonéaux et à la paroi abdominale postérieure.

Les organes rétro-péritonéaux sont représentés par les gros vaisseaux, aorte et veine cave inférieure, les uretères, les vaisseaux génitaux, le duodénum sous-mésocolique, les portions rétro-péritonéales du côlon ascendant et du côlon descendant.

La paroi abdominale postérieure est formée par la colonne vertébrale lombale et les muscles de la région lombale : grand psoas, carré des lombes et partie dorsale des muscles larges de l'abdomen.

La solidité de cette paroi et notamment du billot lombal, explique la gravité des lésions intestinales au cours des contusions importantes de l'abdomen.

A droite

L'iléum répond au cæcum, mobile, et à la gouttière pariéto-colique droite.

A gauche

Le jéjunum répond à la gouttière pariéto-colique gauche.

En haut

Le côlon transverse et le mésocôlon transverse séparent le jéjunum de l'étage sus-mésocolique de l'abdomen et de ses viscères : foie, estomac, rate, première moitié du duodénum et pancréas (fig. 22-1).

La réalisation d'une ouverture chirurgicale du mésocôlon transverse permet, entre autres possibilités, d'anastomoser une des premières anses jéjunales avec l'estomac ou de monter une anse en Y jusqu'à l'œsophage abdominal après une gastrectomie totale.

En bas

Le jéjuno-iléum descend dans la cavité pelvienne et comble chez l'homme le cul-de-sac recto-vésical, s'interposant entre le rectum et la vessie ; chez la femme, il remplit le cul-de-sac recto-utérin, s'interpo-

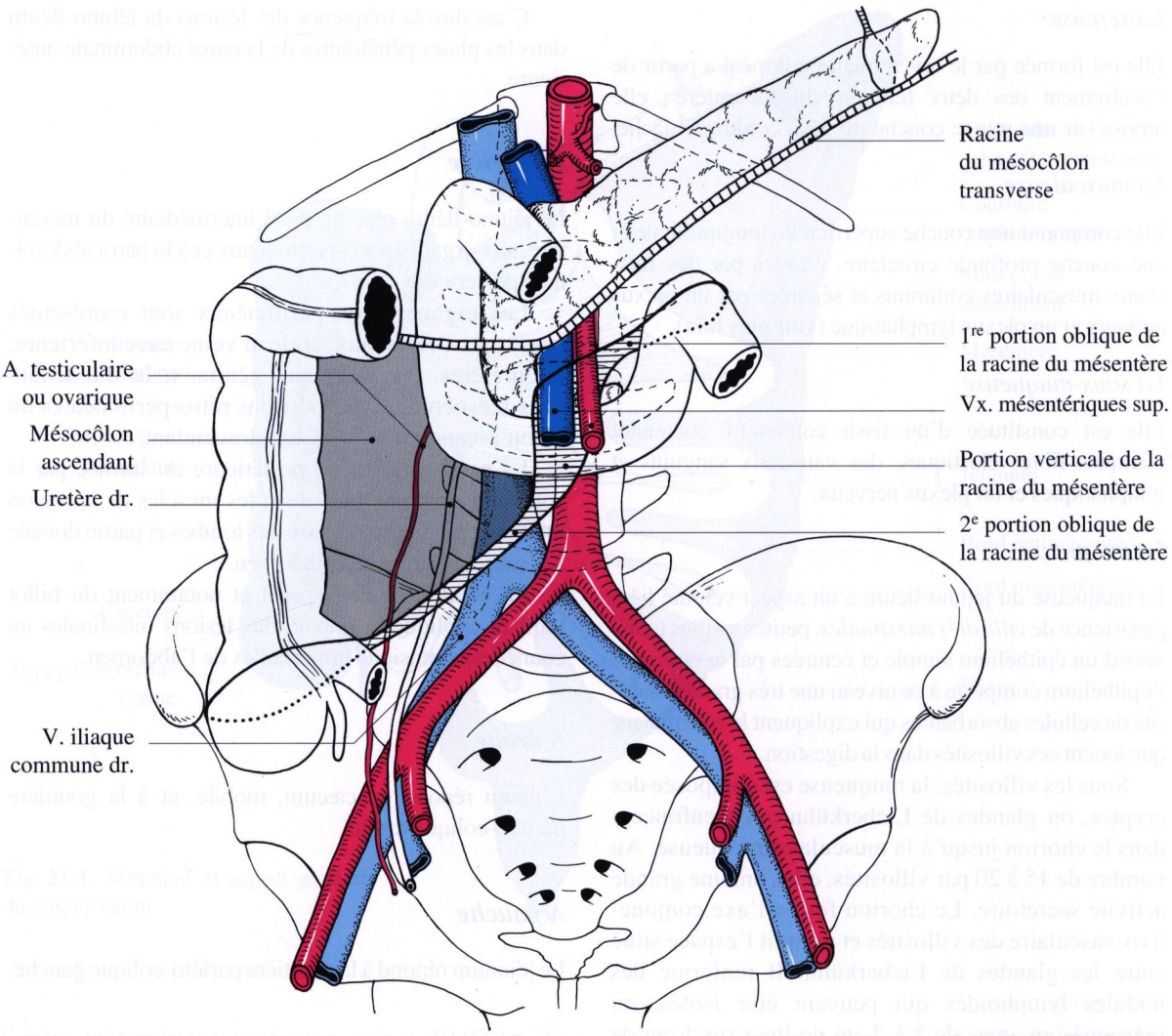

Fig. 21-2. La racine du mésentère. Situation et principaux rapports

sant entre le rectum en arrière, la vessie et l'utérus en avant.

Latéralement, il se loge dans l'angle dièdre, ouvert en haut et en arrière, formé par la paroi abdominale antérieure et la fosse iliaque (fosse iliaque interne) : la paroi abdominale antérieure présente à ce niveau un de ses points faibles, l'orifice musculo-pectinéal décrit par Fruchaud, siège d'éventuelles hernies inguinales ou fémorales, ce qui explique la fréquence du contenu intestinal de ces hernies.

Moyens de fixité

Le jéjuno-iléon n'est fixé qu'à ses deux extrémités : proximale, au niveau de la courbure duodéno-jéjunale, rattachée au pilier gauche du diaphragme par le muscle suspenseur du duodénum (m. de Treitz) ; et distale, au niveau de l'orifice iléo-cæcal qui correspond à la limite inférieure de l'accolement du mésocôlon ascendant. Sur tout le reste de son étendue, il est mobile, relié à la paroi postérieure de l'abdomen par le mésentère.

Le mésentère (figs. 21-1, 21-2 et 22-2)

Le méso intestinal est formé de deux feuillets péritonéaux, l'un droit, l'autre gauche, adossés l'un à l'autre, et contenant dans son épaisseur un tissu cellulo-adipeux d'épaisseur variable et tout le système vasculo-nerveux de l'intestin : vaisseaux mésentériques

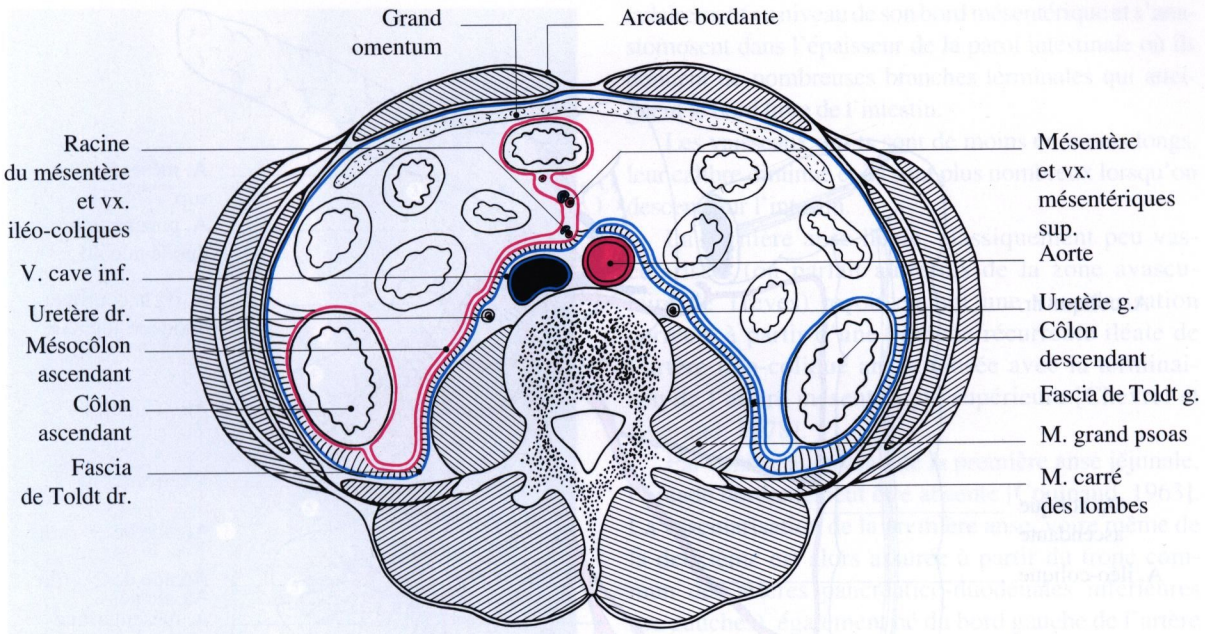

Fig. 21-3. Coupe axiale passant par L4, montrant les principaux rapports du jéjuno-iléum

supérieurs, vaisseaux lymphatiques et nœuds lymphatiques, plexus nerveux mésentérique supérieur. Les deux feuillets du péritoine se séparent en avant, au contact du bord mésentérique du jéjuno-iléum, pour former le revêtement séreux de l'intestin ; ils se séparent également en arrière, au niveau de ce que l'on appelle la racine du mésentère, où ils s'étalent à droite et à gauche sur la paroi abdominale postérieure.

Dans l'ensemble, le mésentère a la forme d'un éventail ondulé : la racine du mésentère ne mesure que 15 à 18 cm, alors que le bord libre a la même longueur que le jéjuno-iléon, soit 6 à 8 m.

Sa hauteur, soit la distance entre la paroi postérieure de l'abdomen et le bord mésentérique de l'intestin est variable, et conditionne la mobilité du grêle : nulle aux deux extrémités, elle atteint 10 à 15 cm à 1 m de la courbure duodéno-jéjunale, et conserve cette dimension jusqu'à une vingtaine de centimètres du cæcum. Son épaisseur varie avec l'importance du tissu adipeux qu'il contient.

Le trajet de la *racine du mésentère* (fig. 21-2), initialement médian et vertical chez l'embryon, est modifié par les accolements postérieurs du mésoduodénum en haut, repoussant la portion initiale de cette racine vers la gauche, et du mésocôlon ascendant en bas, déplaçant la portion terminale de la racine vers la droite.

Dans sa situation définitive, cette racine a l'aspect d'une ligne brisée à trois segments : elle commence au niveau de la courbure duodéno-jéjunale, sur le bord gauche de L2, longe le bord droit de la partie ascendante du duodénum (quatrième portion), croise ensuite obliquement le processus uncinatus du pancréas, descend verticalement devant la partie horizontale du duodénum puis devant la veine cave inférieure.

C'est dans ce segment vertical que le pédicule vasculo-nerveux mésentérique supérieur pénètre entre les deux feuillets péritonéaux du mésentère.

La racine du mésentère longe ensuite le bord latéral de l'artère et de la veine iliaques communes (primitives) droites et de l'origine de la veine iliaque externe droite. Plus bas, elle oblique à droite et en bas, précroise le muscle grand psoas et l'uretère, les vaisseaux spermatiques ou ovariques et se termine dans l'angle formé par le bord supérieur de la dernière anse iléale et le bord gauche du côlon ascendant.

Dans ce dernier segment oblique, la racine du mésentère est longée par les vaisseaux iléo-coliques.

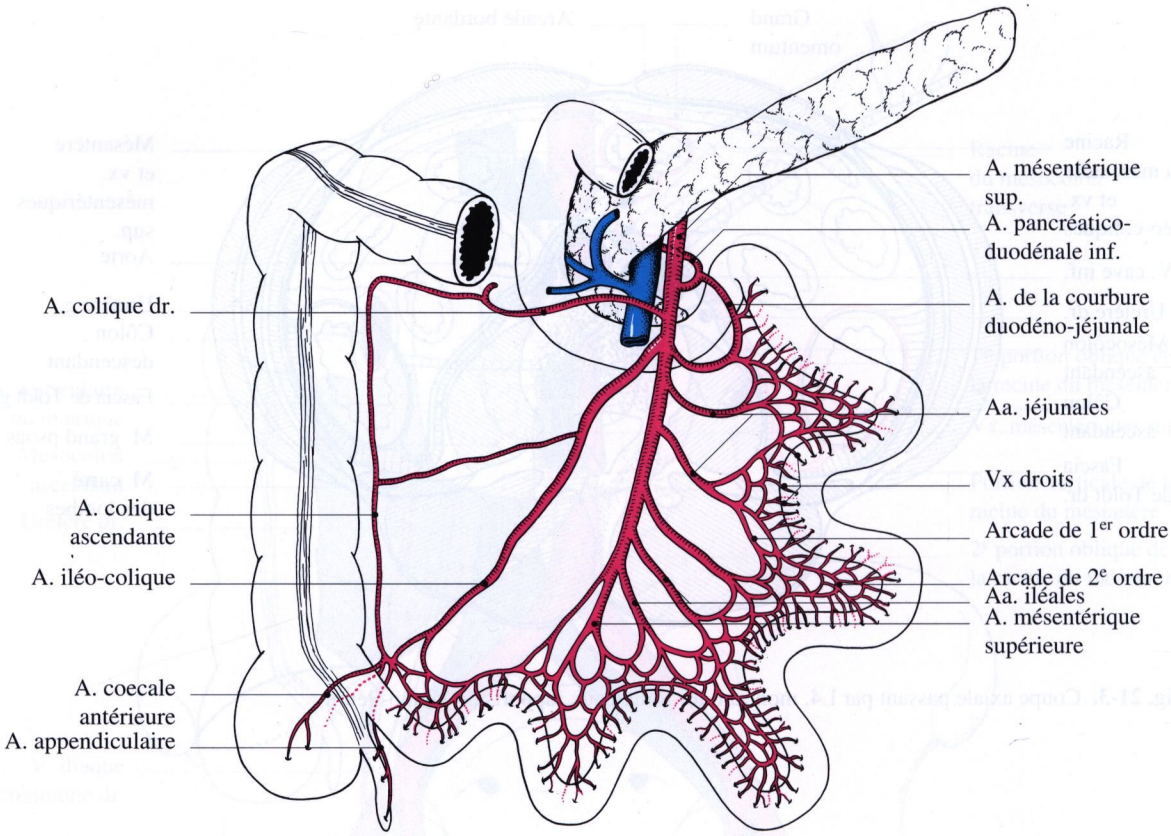

Fig. 21-4. L'artère mésentérique supérieure

Vascularisation

L'artère mésentérique supérieure (figs. 21-4, 21-5)

Les artères du jéjuno-iléum proviennent de l'artère mésentérique supérieure. Cette artère, de type terminal, qui vascularise également le côlon ascendant, naît de la face ventrale de l'aorte en regard de L1, à 2 cm environ au-dessous du tronc cœliaque. De là, elle descend oblique en bas et en avant, derrière la face dorsale de l'isthme du pancréas, où elle passe entre la veine splénique en avant et la veine rénale gauche en arrière, puis devant la partie horizontale du duodénum, qui se trouve ainsi dans une "pince vasculaire aorto-mésentérique".

L'artère descend dans le segment vertical de la racine du mésentère, à gauche de la veine mésentérique supérieure dont elle reste séparée par 1 ou 2 cm de tissu cellulo-adipeux, puis pénètre dans l'épaisseur du mésentère.

Elle décrit alors une large courbe à concavité droite qui l'amène au sommet de l'anse ombilicale primitive, soit à 40-90 cm de l'orifice iléo-cæcal.

Sa longueur varie de 15 à 30 cm, avec une moyenne de 24 cm.

Par son bord gauche, l'artère mésentérique supérieure donne des branches qui sont toutes destinées au jéjuno-iléum, soit en moyenne 12 à 16 branches avec des extrêmes de 9 à 24. Par son bord droit, elle donne successivement l'artère colique droite (a. colique supérieure droite), une artère colique droite moyenne inconstante (15 à 48 %) et l'artère iléo-colique qui participe à la vascularisation de la dernière anse iléale. Cette dernière se termine en donnant une artère colique ascendante, une artère cæcale antérieure, une artère cæcale postérieure, l'artère appendiculaire et une artère récurrente iléale.

Le calibre des branches nées du bord gauche va en diminuant de l'origine vers la terminaison.

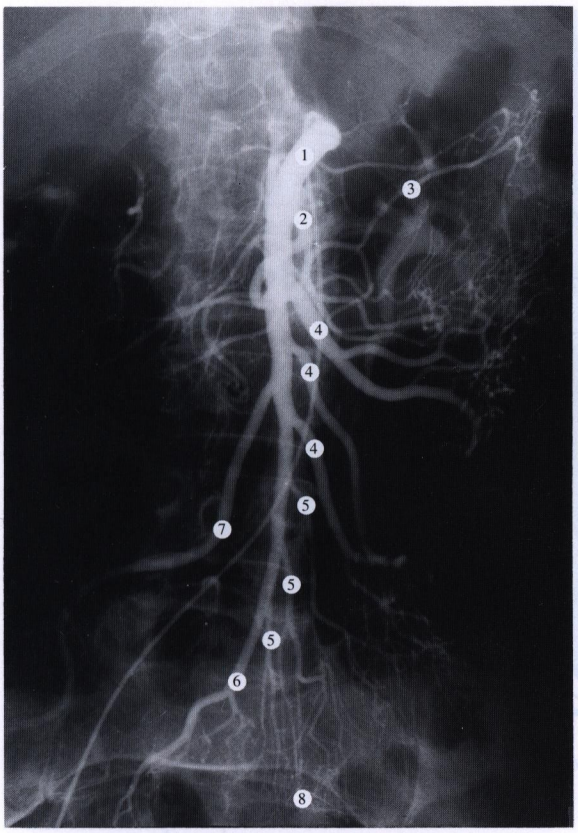

Fig. 21-5. Artériographie sélective mésentérique supérieure. *1* : Artère mésentérique supérieure ; *2* : artère pancréatico-duodénale gauche ; *3* : artère de la courbure duodéno-jéjunale ; *4* : artères jéjunales ; *5* : artères iléales ; *6* : terminaison de l'artère mésentérique supérieure ; *7* : artère iléo-colique ; *8* : vaisseaux droits

Près de leur terminaison, elles forment des arcades réalisant une ligne brisée parallèle à l'intestin grêle : la première arcade qui réunit les artères pancréatico-duodénales inférieures (ou gauches) et les premières artères jéjunales participe à la vascularisation de la partie ascendante du duodénum et de l'angle duodéno-jéjunal ; elle existe dans 61 % des cas.

Au niveau de la portion initiale du jéjunum, il n'existe en général qu'une arcade dite de premier ordre puis une deuxième arcade apparaît progressivement pour atteindre une moyenne de trois au milieu du jéjuno-iléum (avec des extrêmes allant de deux à six) ; au niveau de l'iléum terminal, leur nombre diminue et il n'en reste qu'une sur les 20 ou 30 derniers centimètres.

L'ensemble des arcades qui longent le bord mésentérique de l'intestin grêle forme donc une longue arcade bordante d'où naissent les vaisseaux droits qui se divisent rapidement en une branche antérieure et une branche postérieure ; ces vaisseaux abordent l'intestin perpendiculairement au niveau de son bord mésentérique et s'anastomosent dans l'épaisseur de la paroi intestinale où ils donnent de nombreuses branches terminales qui atteignent le bord libre de l'intestin.

Les vaisseaux droits sont de moins en moins longs, leur calibre diminue et ils sont plus nombreux lorsqu'on descend sur l'intestin.

La dernière anse iléale, classiquement peu vascularisée, (on parlait autrefois de la zone avasculaire de Treves) reçoit en fait une vascularisation correcte à partir d'une branche récurrente iléale de l'artère iléo-colique anastomosée avec la terminaison de l'artère mésentérique supérieure [Chevrel et Guéraud, 1978].

Par contre, au niveau de la première anse jéjunale, l'arcade bordante peut être absente [Couinaud, 1963]. La vascularisation de la première anse, voire même de la deuxième est alors assurée à partir du tronc commun des artères pancréatico-duodénales inférieures (ou gauches), également né du bord gauche de l'artère mésentérique supérieure.

Sa ligature au cours d'une duodéno-pancréatectomie céphalique risque donc de dévasculariser la portion initiale du jéjunum.

L'artère mésentérique supérieure est anastomosée dans le mésocôlon transverse avec l'artère mésentérique inférieure par l'arcade paracolique (de Riolan), et avec le tronc cœliaque par l'intermédiaire des arcades pancréatico-duodénales.

L'existence de l'arcade bordante permet de sectionner un certain nombre d'artères jéjunales ou iléales sans compromettre la vitalité de l'intestin, ce qui permet d'isoler un segment relativement long de jéjuno-iléum, pouvant atteindre 60 cm, alimenté uniquement par l'artère sus ou sous-jacente et l'arcade bordante, dans le cadre de la réalisation d'une anse en Y en chirurgie digestive.

La veine mésentérique supérieure (figs. 21-6, 21-7)

Le retour veineux est assuré par la veine mésentérique supérieure ; dans son territoire on ne trouve qu'une veine par artère et, dans l'ensemble les troncs veineux principaux sont moins nombreux que les artères : une veine pour deux ou trois artères.

L'origine de la veine mésentérique supérieure assure le drainage veineux de l'iléum distal.

Les dernières anses iléales sont longées sur 60 à 90 cm par une arcade veineuse bordante qui se draine vers deux piliers : l'un à droite est représenté par le tronc

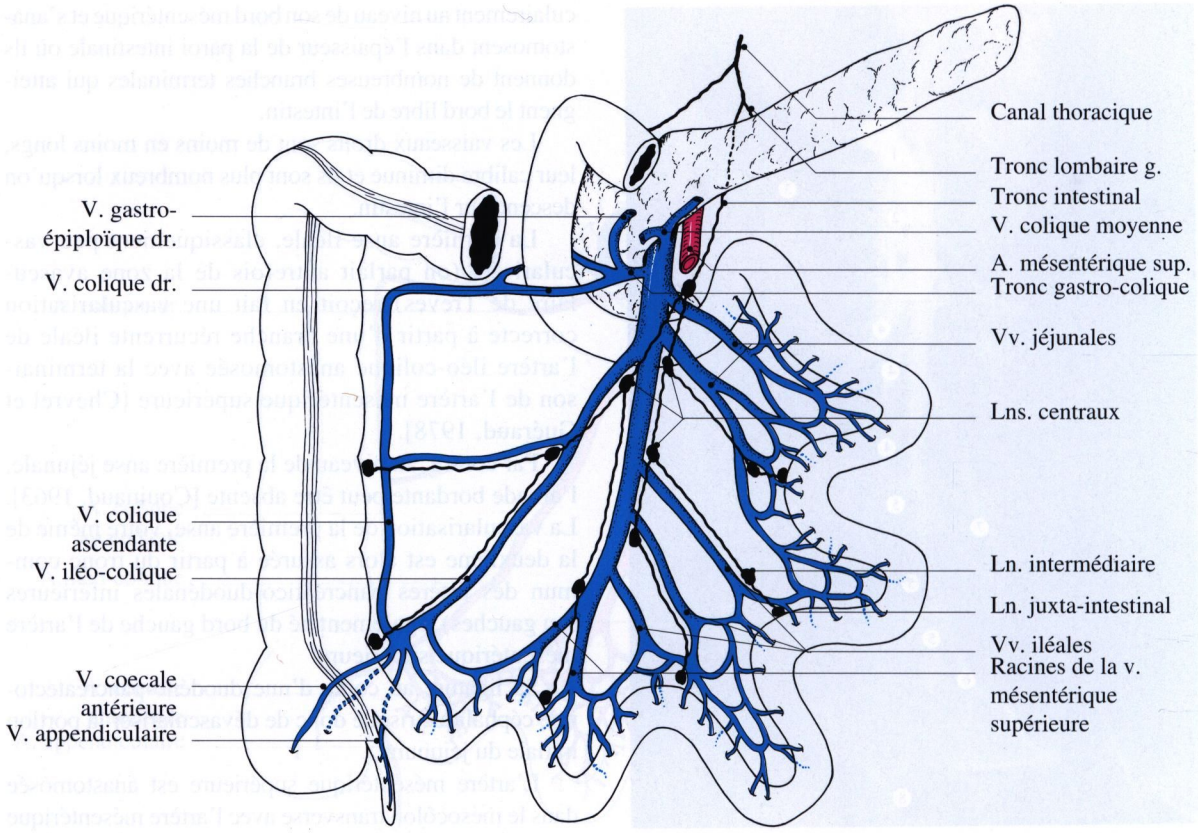

Fig. 21-6. La veine mésentérique supérieure

de la veine iléo-colique ; l'autre à gauche, forme la racine droite de la veine mésentérique supérieure : c'est un tronc veineux iléal, vertical, qui peut être dédoublé en deux ou trois branches.

La veine mésentérique ainsi formée est située dans le mésentère et reçoit par son bord gauche successivement : un tronc veineux jéjuno-iléal, intermédiaire, oblique en haut et à droite, parfois dédoublé en deux ou trois branches puis un gros tronc veineux jéjunal transversal, qui draine les anses proximales ; il peut être également dédoublé en deux, voir trois branches. Ce tronc reçoit lui-même le plus souvent la veine pancréatico-duodénale inférieure gauche.

L'abouchement du tronc jéjunal dans la veine mésentérique supérieure se fait très haut, en avant de la portion transverse du duodénum. Certaines veines du jéjunum proximal peuvent même se jeter directement dans la terminaison de la veine mésentérique inférieure ou de la veine splénique.

La veine iléo-colique, qui draine le sang veineux de la dernière anse iléale, de l'appendice, du cæcum et de la portion initiale du côlon ascendant se termine dans le flanc droit de la veine mésentérique supérieure, à une hauteur variable, le plus souvent devant la portion transversale du duodénum, parfois au-dessous, rarement au-dessus.

Dans l'ensemble, les veines sont situées en avant et à droite des artères.

Cette représentation schématique est loin d'être constante et il faut insister sur la très grande variabilité de la confluence de ces éléments [Couinaud, 1963, Gillot et coll., 1962]. Le drainage veineux du jéjunum est plus important que celui de l'iléum, reflétant ainsi le rôle important de cette portion de l'intestin grêle dans la digestion.

Au-dessus de l'abouchement du tronc jéjunal se situe le tronc de la veine mésentérique supérieure. C'est la portion dite "chirurgicale" de la veine, utilisée pendant un temps pour effectuer des anastomoses ou des pontages mésentérico-caves dans le traitement de l'hypertension portale. En montant, elle s'écarte progressivement vers la droite de l'artère, précroise le processus unciné du pancréas. C'est le segment fixe de la veine situé dans la racine du mésentère.

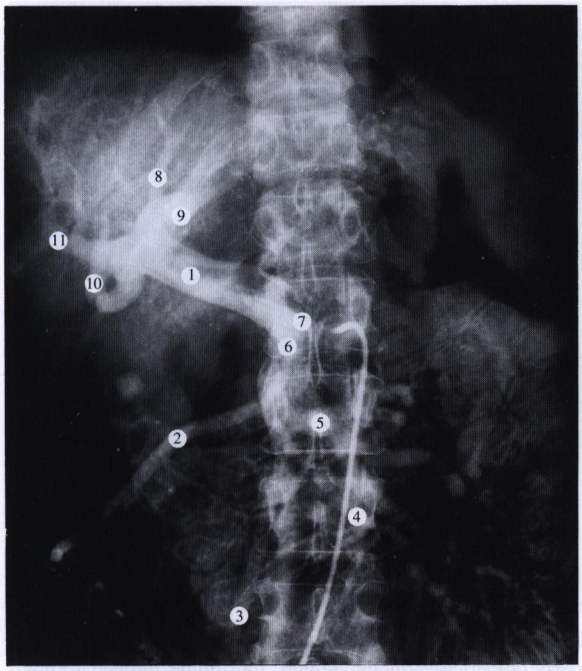

Fig. 21-7. Phlébographie mésentérique supérieure : temps de retour veineux au cours d'une artériographie sélective. *1* : Veine porte ; *2* : veine iléo-colique ; *3* : tronc veineux iléal ; *4* : tronc veineux jéjuno-iléal ; *5* : tronc veineux jéjunal ; *6* : veine mésentérique supérieure ; *7* : terminaison de la veine splénique ; *8* : veine du secteur paramédian gauche ; *9* : veine du secteur latéral gauche ; *10* : veine du secteur paramédian droit ; *11* : veine du secteur latéral droit

La veine mésentérique supérieure reçoit à ce niveau, sur son bord droit, un tronc gastro-colique décrit en 1868 par Henlé, formé par la réunion de la veine gastro-épiploïque droite, de la veine colique droite supérieure et inconstamment de la veine pancréatico-duodénale inférieure droite [Descomps et De Lalaubie, 1912]. Cet abouchement est haut situé, juste au-dessous de l'isthme du pancréas.

Le tronc veineux mésentérique supérieur s'engage ensuite derrière cet isthme où il reçoit sur un mode variable, la terminaison de la veine mésentérique inférieure et de la veine splénique pour former l'origine de la veine porte.

Dans l'ensemble, la veine mésentérique supérieure mesure de 15 à 30 cm de long. Son calibre, très variable, se situe entre 7 et 16 mm au niveau de son segment chirurgical, entre le tronc jéjunal et le tronc gastro-colique.

Comme pour les artères, il existe le long du bord mésentérique de l'intestin une arcade bordante en forme de ligne brisée et, des arcades anastomotiques en nombre variable selon le niveau. En règle, au niveau de la première anse jéjunale et des dernières anses iléales, on ne trouve qu'une seule arcade bordante.

Les lymphatiques du jéjuno-iléum

Ces vaisseaux jouent un rôle très important au cours de la digestion dans l'absorption des grosses molécules lipidiques ou chylomicrons au niveau de la muqueuse intestinale.

Le réseau initial se situe au niveau des villosités intestinales : il est formé de lymphatiques qui vont constituer un plexus muqueux qui communique avec un réseau sous-muqueux qui se draine à son tour dans un plexus inter-laminaire situé entre les deux couches de la musculeuse.

Les lymphatiques efférents de ce plexus rejoignent les vaisseaux lymphatiques sous-séreux qui convergent vers le bord mésentérique de l'intestin.

Ils forment alors les vaisseaux chylifères, qui longent les vaisseaux droits ou remontent entre eux, faisant relais dans des nœuds lymphatiques juxta-intestinaux, intermédiaires ou centraux, ces derniers étant situés le long des troncs artériel et veineux mésentériques supérieurs.

Les vaisseaux efférents se regroupent en un ou plusieurs troncs intestinaux qui longent les vaisseaux mésentériques, passent derrière l'isthme du pancréas et se jettent dans le tronc lombal gauche ou font relais dans les nœuds lymphatiques para-aortiques. La lymphe du jéjuno-iléum rejoint ensuite l'origine du conduit [canal] thoracique et, par son intermédiaire, le système cave supérieur (voir chap. 30).

Innervation

Comme pour tous les viscères de la cavité abdominale, l'innervation du jéjuno-iléum dépend du système nerveux végétatif, ortho-sympathique et para-sympathique (voir chap. 40).

On peut en situer l'origine macroscopique au niveau des ganglions mésentériques supérieurs : en général au nombre de deux, ils sont situés de part et d'autre de l'artère mésentérique supérieure. Ils reçoivent des filets nerveux des ganglions sus jacents qui constituent avec eux le plexus cœliaque (pl. solaire) ; celui-ci est un complexe ganglionnaire pré-aortique situé autour de l'origine du tronc cœliaque, de l'artère mésentérique supérieure et des artères rénales. Il est formé par les deux ganglions cœliaques (semi-lunaires), les ganglions aortico-rénaux, les deux ganglions mésentériques supérieurs et des ganglions mésentériques inférieurs.

Les ganglions mésentériques supérieurs reçoivent également des filets provenant directement du nerf splanchnique inférieur et du nerf vague postérieur.

Le plexus cœliaque reçoit son contingent de fibres parasympathiques par le nerf vague postérieur, lui-même largement anastomosé au niveau de l'œsophage thoracique avec le nerf vague antérieur : il se termine en deux branches qui rejoignent les cornes médiales des ganglions cœliaques.

Le contingent de fibres ortho-sympathiques est fourni par les nerfs grand et petit splanchniques, le premier résultant de la convergence de rameaux provenant des 6e, 7e, 8e et 9e ganglions sympathiques thoraciques, le deuxième provenant en général des 10e et 11e ganglions du tronc sympathique thoracique.

Des ganglions mésentériques supérieurs se détachent des filets qui s'anastomosent en plexus autour de l'artère mésentérique supérieure et assurent donc l'innervation végétative, motrice et sensitive, du jéjuno-iléum.

L'innervation intrinsèque du jéjuno-iléum est assurée par deux plexus nerveux, connectés entre eux par des cellules associatives : l'un est le plexus sous-muqueux, formé de ganglions et de fibres amyéliniques (plexus de Meissner) l'autre est le plexus myentérique, situé entre les deux couches de la musculeuse (plexus d'Auerbach) (voir chap. 40 et volume "Neuro-anatomie" : chap. 12 et chap. 35).

Explorations paracliniques

L'imagerie médicale moderne permet de visualiser la totalité du jéjuno-iléum grâce au transit baryté intestinal qui donne des renseignements d'ordre morphologiques, topographiques et fonctionnels, ces derniers basés sur l'appréciation de la rapidité du transit (fig. 21-8).

De plus les dernières anses iléales peuvent être opacifiées à contre courant par un lavement baryté, technique souvent utilisée dans le diagnostic des iléites terminales.

L'artériographie sélective mésentérique supérieure peut être indiquée dans le diagnostic étiologique des tumeurs du grêle ou le diagnostic topographique d'une hémorragie digestive en période hémorragique.

Fig. 21-8. Transit baryté jéjuno-iléal. *1* : Antre gastrique ; *2* : partie supérieure du duodénum ; *3* : angle duodénal supérieur ; *4* : angle duodénal inférieur ; *5* : courbure duodéno-jéjunale ; *6* : jéjunum ; *7* : iléum

La phlébographie de retour veineux permet de visualiser l'axe mésentérico-portal et d'éventuels reflux vers la veine mésentérique inférieure ou la veine gastrique gauche en cas d'hypertension portale.

Bibliographie

Barbin JY, Guntz M (1972) La circulation artérielle viscérale. Essai de systématisation. Bull Assoc Anat 153 : 26-31

Chevrel JP , Guéraud JP (1978) La vascularisation artérielle de la dernière anse grêle. Anat Clin 1 : 95-108

Couinaud C (1963) Anatomie de l'abdomen. Doin, Tome 1

Feher E, Vajda J, Csanyi K (1980) Innervation of the small intestine. Acta Med Acad Sc Hung 37 : 197-201

Gillot Cl, Hureau J, Aaron Cl, Martini R (1962) La veine mésentérique supérieure. Mémoire du Laboratoire d'Anatomie – UER Biomédicale des Saints Pères, Paris, Tome 2

Potet F, Barge J, Flejon JF, Zeitoun P (1988) Histopathologie du tube digestif. Masson, Paris

Zweifach BW (1973) The microcirculation in the intestinal mesentery. Microvascular Res 5 : 363-367

Chapitre 22

Le côlon

G Godlewski

Le côlon est la partie du tube digestif appelée gros intestin, s'étendant de l'orifice iléo-cæcal à la charnière sigmoïdo-rectale. Bien que formé de cinq parties : cæcum, côlon ascendant, côlon transverse, côlon descendant et sigmoïde, on peut le considérer comme l'union de deux hémicôlons, droit et gauche, individualisés par leur disposition anatomique faite d'une branche verticale et d'une branche horizontale et par leur vascularisation : l'hémicôlon droit est sous la dépendance de l'artère mésentérique supérieure : c'est le siège de la réabsorption hydroélectrolytique du contenu intestinal ; l'hémicôlon gauche est sous la dépendance de l'artère mésentérique inférieure et c'est le siège du transit et du stockage des matières.

Généralités

Le calibre important et bosselé et la disposition périphérique du côlon dans la cavité abdominale le font aisément distinguer de l'intestin grêle.

Disposition générale

Le côlon a la disposition d'un cadre en U renversé entourant le jéjunum et l'iléum. Il reçoit sur le versant médial de sa branche droite l'iléum, et se prolonge à la partie inférieure de sa branche gauche par le côlon sigmoïde dont l'abouchement se fait dans le rectum.

Il présente cinq parties (figs. 22-1, 22-2 et 22-4). Sa partie droite située au-dessous de l'arrivée de l'iléum est le cæcum, muni de l'appendice vermiforme. Sa situation habituelle est la fosse iliaque droite de l'abdomen. Le côlon ascendant est la partie verticale droite du cadre située au-dessus du cæcum et de l'abouchement iléal et appliqué sur la région lombaire droite. Arrivé à la face inférieure du foie, il s'infléchit à gauche réalisant la courbure colique droite. Le côlon se porte ensuite transversalement à gauche, longe la grande courbure de l'estomac et constitue le côlon transverse. Il change de direction à la face viscérale de la rate où il réalise la courbure colique gauche. Le côlon descendant débute à l'hypochondre gauche puis descend dans la région lombaire gauche, traverse la fosse iliaque gauche et se termine au bord latéral des vaisseaux iliaques gauches. Le côlon sigmoïde est la partie flottante terminale du gros intestin. Il s'étend des vaisseaux iliaques à la face ventrale de la 3e pièce sacrée où il se transforme en rectum au niveau de la charnière sigmoïdo-rectale.

Dans leur morphologie normale les différentes portions du cadre colique se projettent sur les six quadrants inférieurs de la paroi abdominale délimités par les lignes verticales médio-inguinales et les lignes horizontales dites sous-costale (union des 10e cartilages costaux) et intertuberculaire (union des tubercules des crêtes iliaques). Seul l'angle colique gauche empiète sur le quadrant supéro-externe gauche.

Forme, dimensions, constitution

Le côlon peut être aisément distingué du grêle par son aspect bosselé et blanchâtre, par son calibre important, d'autant plus large que l'on est plus proche de la valve iléo-cæcale, par son péristaltisme modéré. Il est fait de la succession de bosselures ou haustrations séparées par des plis semi-lunaires et traversées par les bandelettes ou tænias qui permettent de le reconnaître. Ces

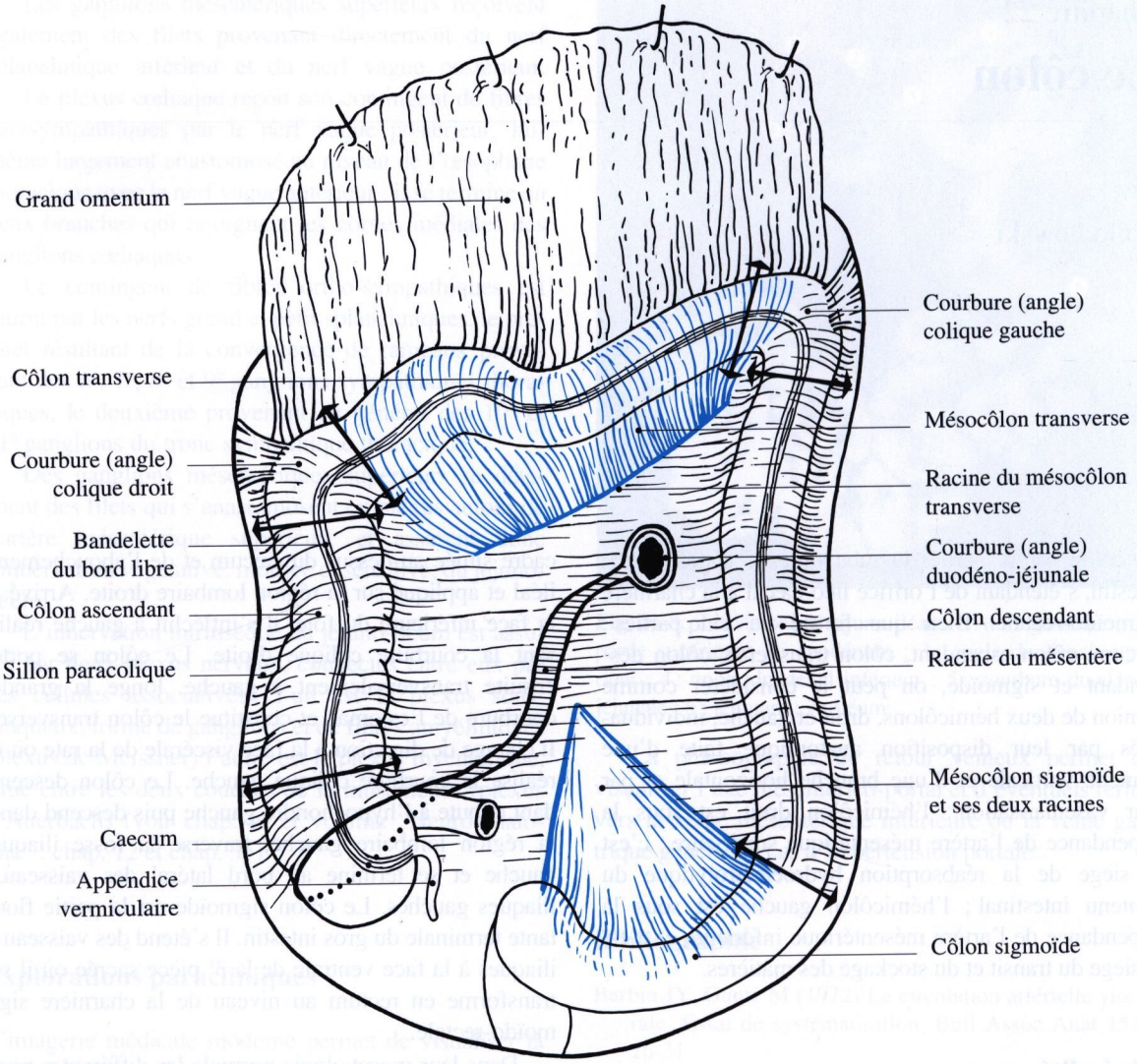

Fig. 22-1. Les différentes portions du côlon. Les flèches indiquent les limites entre ces portions. Le côlon transverse et le grand omentum ont été soulevés pour montrer la disposition de la bandelette du bord libre, le mésocôlon transverse et sa racine, la situation de la courbure duodéno-jéjunale et la racine du mésentère

dernières sont au nombre de trois sur le cæcum, le côlon ascendant, le transverse et le descendant : l'une est antérieure, c'est la bandelette du bord libre, les autres sont postéro-médiale, c'est la bandelette mésocolique, et postéro-latérale, c'est la bandelette omentale (fig. 22-9a). Au niveau du côlon transverse la bandelette du bord libre devient postéro-inférieure et la bandelette omentale devient antérieure (fig. 22-2). La portion iliaque du côlon ascendant et le côlon sigmoïde ne possèdent que deux bandelettes, l'une ventrale, l'autre dorsale. De petits amas graisseux entourés de péritoine, les appendices épiploïques, s'insèrent de part et d'autre des bandelettes. Ils contiennent une petite artériole, branche des vaisseaux droits et doivent être liés et supprimés de l'extrémité colique lorsqu'on réalise une anastomose colique (fig. 22-14).

La longueur totale du côlon est en moyenne de 1,35 m. Le diamètre du cæcum est de 7 à 8 cm, celui du côlon pelvien de 3 à 5 cm.

La paroi colique est faite de quatre tuniques.

La séreuse

Elle varie avec la portion du côlon intéressée. Elle occupe la presque totalité de la circonférence des portions libres du côlon (cæcum, transverse, sigmoïde)

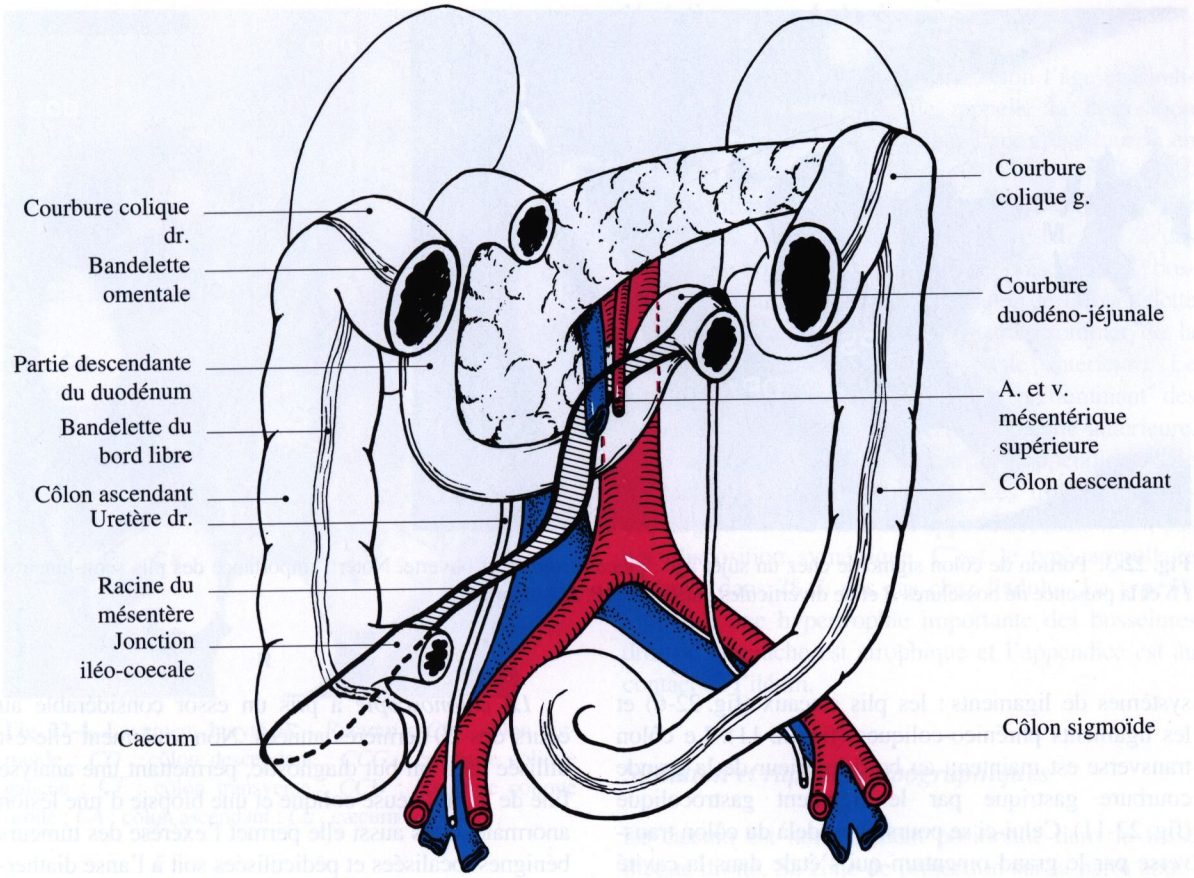

Fig. 22-2. Les bandelettes coliques

excepté le segment intéressé par l'insertion des mésos. Dans les portions accolées elle est remplacée par du tissu fibreux aréolaire ou ne recouvre que les 2/3 antérieurs du côlon ascendant et descendant.

La musculeuse

Elle présente une couche superficielle longitudinale renforcée au niveau des tænias et une couche profonde circulaire.

La sous-muqueuse

Elle est richement vascularisée.

La muqueuse

Elle est soulevée par les plus semi-lunaires. Ces plis répondent aux incisures et limitent les bosselures. L'affaiblissement de la musculeuse au point de pénétration des vaisseaux droits, ainsi que l'hyperpression intraluminale, expliquent la formation chez le sujet âgé de diverticules généralement à l'étage sigmoïdien (fig. 22-3).

Le péritoine colique et ses accolements

Sur toutes ses portions le côlon est entouré par une enveloppe péritonéale reliée au péritoine pré-aortique par une lame porte-vaisseaux appelée mésocôlon ascendant, transverse, descendant et sigmoïde. Les mésocôlons ascendant et descendant sont rabattus de chaque côté de la ligne médiane et accolés au péritoine pariétal postérieur par un système de fascia. A ce niveau le péritoine disparaît et se trouve remplacé par du tissu conjonctif aréolaire. L'appendice, les 3/4 gauche du côlon transverse et le côlon sigmoïde sont libres et mobiles contenus dans un méso péritonéal (méso-appendice, mésocôlon transverse et mésocôlon sigmoïde) relié au péritoine pariétal postérieur par une ou deux racines (fig. 22-1). Le cæcum, les courbures droite et gauche sont fixés au péritoine pariétal par des

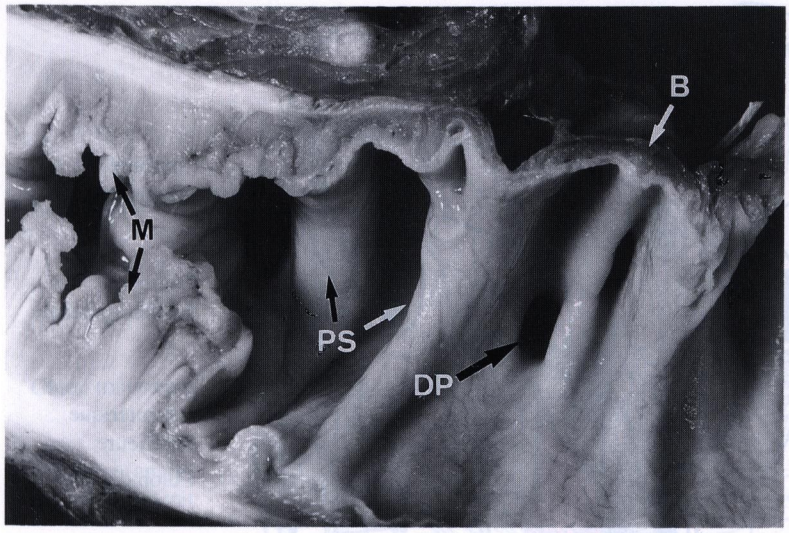

Fig. 22-3. Portion de côlon sigmoïde chez un sujet âgé : pièce formolée et ouverte. Noter l'importance des plis semi-lunaires *PS* et la présence de bosselures *B* et de diverticules pariétaux *DP*. *M* : muqueuse

systèmes de ligaments : les plis cæcaux (fig. 22-6) et les ligaments phrénico-coliques (fig. 22-11). Le côlon transverse est maintenu au bord inférieur de la grande courbure gastrique par le ligament gastrocolique (fig. 22-11). Celui-ci se poursuit au-delà du côlon transverse par le grand omentum qui s'étale dans la cavité abdominale en avant des anses grêles jusqu'à la région pelvienne.

L'absence d'accolement du cæcum et du côlon ascendant, ainsi que l'excès de longueur des côlons transverse et sigmoïde expliquent le risque de volvulus de ces différentes portions du cadre colique. La torsion des différents mésocôlons (lame porte-vaisseaux) favorise la nécrose rapide de la portion digestive correspondante, si un geste chirurgical efficace n'est pas rapidement réalisé.

Moyens d'exploration colique

On dispose actuellement de trois moyens d'exploration colique. *Le lavement baryté* réalisé si possible en double contraste, est le moyen le plus anciennement utilisé (fig. 22-4). Il permet la visualisation de la totalité du cadre colique avec opacification de la dernière anse grêle. Ses clichés en évacuation permettent généralement une excellente mucographie. Lorsqu'on craint une fragilité de la paroi colique, en particulier dans le cas de diverticulite, l'emploi d'hydrosoluble tel que la gastrograffine est une sécurité indispensable pour éviter un baryto-péritoine généralement mortel.

La côlonoscopie a pris un essor considérable au cours des 20 dernières années. Non seulement elle est utilisée dans un but diagnostic, permettant une analyse fine de la muqueuse colique et une biopsie d'une lésion anormale, mais aussi elle permet l'exérèse des tumeurs bénignes localisées et pédiculisées soit à l'anse diathermique, soit même au laser. A l'état normal elle montre les cellules répondant aux bosselures et les plis semi-lunaires (fig. 22-5).

L'artériographie sélective et digitalisée permet enfin une analyse précise du réseau vasculaire intra pariétal et d'établir certains diagnostics difficiles (fig. 22-16).

Le cæcum

C'est la portion initiale du côlon située au-dessous de l'abouchement de l'iléum, généralement placé dans la fosse iliaque droite au-dessus du pilier latéral de l'oblique externe : il donne naissance sur son bord médial à l'appendice vermiforme.

Dimensions, configuration externe et interne

Il a la forme d'un diverticule s'abouchant à plein canal dans le côlon ascendant. Il mesure 6 à 8 cm de diamètre et 6 cm de profondeur. Sa morphologie externe est celle d'une poche à paroi bosselée (fig. 22-6). Sa base

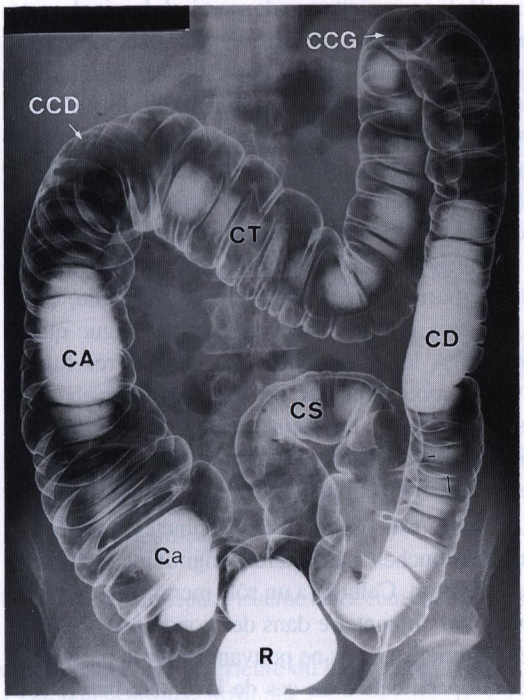

Fig. 22-4. Lavement baryté. *R* : Rectum ; *CS* : côlon sigmoïde ; *CD* : côlon descendant ; *CCG* : courbure colique gauche ; *CT* : côlon transverse ; *CCD* : courbure colique droite ; *CA* : côlon ascendant ; *Ca* : cæcum

en continuité avec le côlon ascendant répond au plan horizontal passant par le bord inférieur de l'orifice iléo-cæcal (ostium iléal). Son corps présente 3 à 4 bosselures latérales et une bosselure médiale surmontée par l'implantation de l'appendice. L'apex possède une bosselure caudale. L'abouchement iléal se fait sur sa face médiale par un angle aigu ouvert en bas et en dedans à 3 cm au-dessus de l'implantation de l'appendice. Le cæcum est parcouru par trois bandelettes qui convergent à la base d'implantation de l'appendice vermiforme. La bandelette ventrale, appelée du bord libre, est le repère du chirurgien pour atteindre la base de l'appendice, les deux autres sont postéro-médiale et postéro-latérale et sont les bandelettes mésocolique et omentale (figs. 22-2 et 22-6).

La face endoluminale du cæcum est occupée par de larges dépressions ou cellules correspondant aux bosselures et séparées par les plis semi-lunaires. Le cæcum communique largement avec le côlon ascendant par l'ostium cæco-colique, et présente sur sa face interne la valve iléo-cæcale surplombant l'ostium de l'appendice vermiforme (figs. 22-7a et 22-7b).

Variations morphologiques

La morphologie du cæcum varie selon l'âge et l'individu. Le type I ou infantile rappelle la disposition fœtale : le cæcum est conique, l'apex est tourné en dedans et en haut vers la jonction iléo-cæcale, l'appendice vermiforme s'implante au sommet de l'apex. Ce type appelé infundibulaire est retrouvé chez 13 % des adultes. Le type II est marqué par la présence de 2 bosselures symétriques de part et d'autre de la bandelette antérieure. L'appendice s'implante au sommet de la dépression induite par la bandelette antérieure. Le type III répond au développement prédominant des bosselures situées à droite de la bandelette antérieure. Elles occupent l'apex du cæcum et l'appendice a une implantation gauche sous-iléale. Les trois bandelettes convergent vers la base de l'appendice, mais n'ont pas une disposition symétrique. C'est le type ampullaire retrouvé dans 78 % des cas chez l'adulte. Le type IV répond à une hypertrophie importante des bosselures droites, la gauche est atrophique et l'appendice est au contact de l'iléum.

Situation et rapports topographiques

Le cæcum est normalement positionné dans la fosse iliaque droite. Sa zone de projection sur la paroi abdominale antérieure se fait dans le triangle limité médialement par le plan vertical droit de l'abdomen, en haut par le plan transtuberculaire et en bas par le pilier latéral du muscle oblique externe. Le cæcum surplombe la moitié latérale de ce pilier. La face antérieure du cæcum répond aux muscles larges de l'abdomen dont elle est souvent séparée par le grand omentum et par le grêle. Sa face postérieure répond au péritoine cæcal postérieur, au péritoine pariétal postérieur et aux plis cæcaux (fig. 22-8). Entre les deux on trouve généralement la fossette rétrocæcale parfois occupée par l'appendice. Cette fossette disparaît en cas d'accolement postérieur du cæcum : on ne distingue alors plus les feuillets péritonéaux remplacés par du tissu conjonctif aréolaire. Dans quelques cas le cæcum est entièrement mobile exposé au risque de volvulus. Par l'intermédiaire du péritoine les rapports postérieurs se font avec le fascia iliaca appliqué sur le muscle grand psoas et iliaque et avec les branches du plexus lombal (cutané latéral de la cuisse, fémoral et génito-fémoral). Ces rapports expliquent le psoïtis de certaines affections cæcales.

La situation du cæcum varie parfois (fig. 22-9) : dans sa situation haute il répond à la partie haute de la fosse iliaque droite ou même à la région sous-hépa-

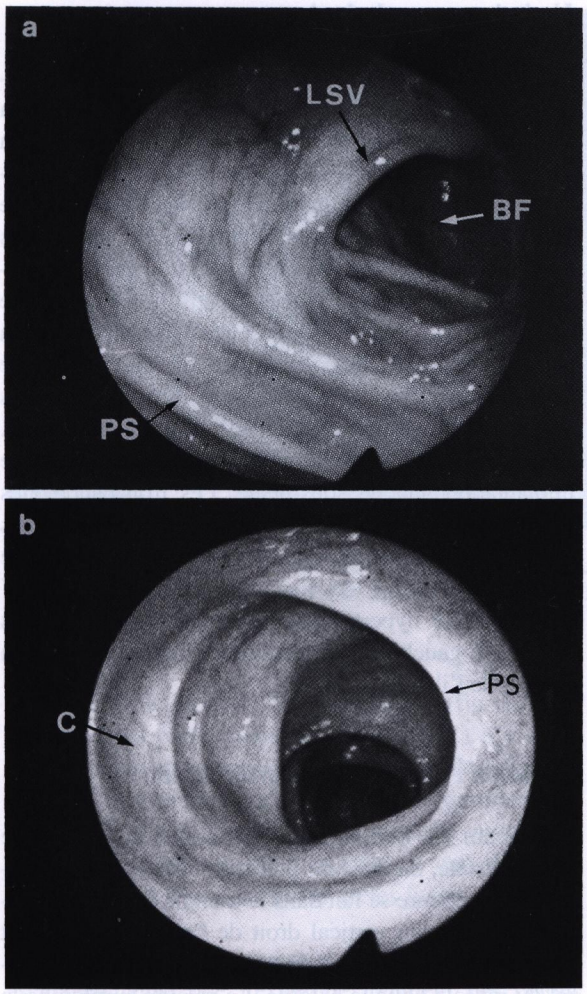

Fig. 22-5a,b. Vue endo-luminale par côlonoscopie. **a** Côlon ascendant et valve iléo-cæcale ; **b** côlon descendant. Noter la lèvre supérieure de la valve iléo-cæcale *LSV*, le bas fond cæcal *BF*, les plis semi-lunaires *PS* et les cellules *C* correspondant aux bosselures externes. Collection du Dr. Raffanel, CHR Carémeau, 30000 Nîmes

tique, lombale ou rénale droite. Dans sa situation basse, il peut franchir les vaisseaux iliaques droits et prendre une situation pelvienne. Dans quelques cas le cæcum est basculé dans la fosse iliaque gauche. Ces variations répondent soit à un arrêt, soit à un excès de développement cæcal et sont accompagnées d'un défaut d'accolement postérieur. Elles expliquent la difficulté diagnostique de certaines affections cæcales.

Valve iléo-cæcale

La partie distale de l'iléum s'ouvre à la partie postéro-médiale du gros intestin, à la jonction entre cæcum et côlon ascendant, par l'orifice iléo-cæcal. Cet orifice, ostium iléal, se projette sur la paroi abdominale antérieure à l'intersection du plan vertical médio-inguinal droit et du plan transtuberculaire. Il est muni d'une valve iléo-cæcale faite de deux lèvres de forme semi-lunaire accolées par leur face axiale, à disposition horizontale et induisant une fente transversale bordée par deux plis plus épais (fig. 22-7). La base des lèvres s'insère de part et d'autre du plan de l'iléum, le bord libre s'avance dans la lumière colique. La lèvre supérieure est horizontale, l'inférieure est arrondie, fortement concave presque verticale et plus longue que la supérieure. A leurs extrémités les deux lèvres fusionnent et se continuent par un repli membraneux : les freins de la valve. Le frein gauche ou antérieur est arrondi et court. Le frein droit ou postérieur est oblique et bas et en-dehors et plus effilé que le gauche.

La valve est munie d'un sphincter formé aux dépens des couches musculaires longitudinales et circulaires de l'iléum. Celui-ci a un rôle incomplet, évitant le reflux du bol alimentaire dans des conditions physiologiques habituelles, mais ne pouvant éviter le passage du liquide d'opacification en cas de lavement baryté sous hyperpression. Ce sphincter est surtout un freinateur du transit : sa tonicité entretenue par les nerfs orthosympathiques ne se relâche qu'à l'arrivée d'aliments dans l'estomac par réflexe gastro-iléal. La face axiale de la valve est revêtue de muqueuse iléale, la face périphérique de muqueuse colique. La suppression de la valve lors des colectomies droites explique la diarrhée post-opératoire immédiate aggravée par le défaut de résorption des sels biliaires par la dernière anse iléale.

Appendice vermiforme

L'appendice vermiforme est un diverticule tubulaire du cæcum implanté sur sa face postéro-médiale, à 2 cm de l'abouchement iléal. Il a la forme d'un tube contourné sur lui même de 4 à 8 mm de diamètre, de 2 à 20 cm de longueur (longueur moyenne de 8 cm). Il s'ouvre dans le cæcum par un ostium muni d'une valve semi-lunaire. Sa lumière perméable chez l'enfant s'oblitère chez l'adulte jeune (fig. 22-7).

La base d'implantation de l'appendice sur le cæcum a une position relativement fixe : elle se projette, soit au milieu de la ligne unissant l'épine iliaque antéro-supérieure à l'ombilic (Rouvière), soit à l'union du 1/3 externe et des 2/3 interne de cette ligne (Gray's), c'est le point de Mac Burney, douloureux dans l'appendicite aigue. Cette zone d'implantation, répondant au point de convergence des bandelettes du côlon ascendant et du cæcum, peut être facilement retrouvé en sui-

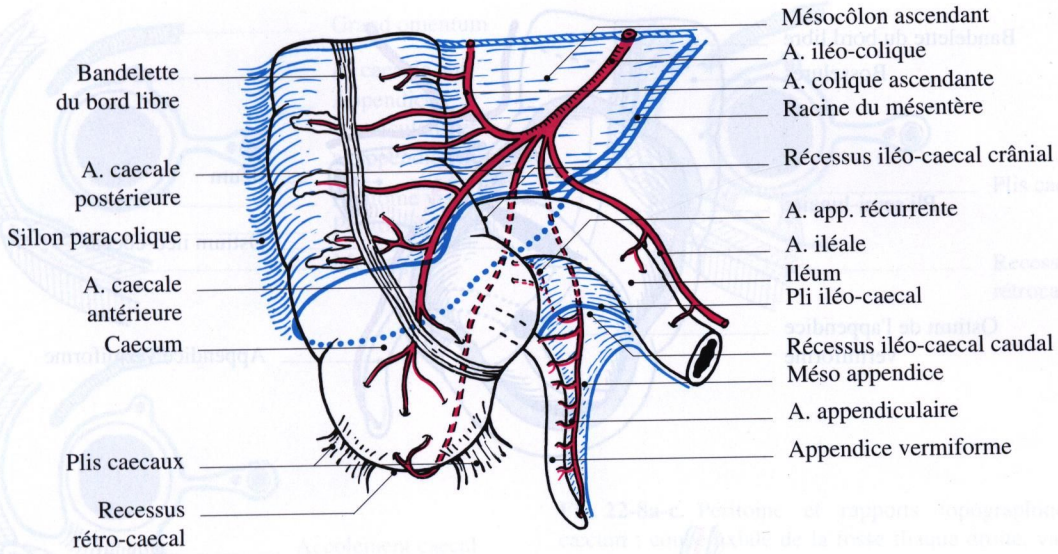

Fig. 22-6. Configuration externe du cæcum et de l'appendice

vant la bandelette antérieure du haut en bas (fig. 8), lors d'appendicectomies difficiles.

La partie distale et libre de l'appendice a une topographie variable selon les individus (fig. 22-10). Elle est le plus souvent 1) descendante le long du bord médial du cæcum, 2) rétrocæcale ou rétrocolique dans la fossette du même nom, 3) latéro-cæcale longeant l'apex du cæcum et remontant le long du bord latéral de celui-ci, 4) plus rarement précæcale, 5) pré-iléale ou 6) rétro-iléale. Dans les deux derniers cas sa topographie mésocœliaque entre les anses intestinales explique les appendicites occlusives. Lors d'appendicites rétro-cæcales ou rétro-coliques les signes cliniques deviennent postérieurs, dominés par un psoitis droit ou un syndrôme rénal. Lorsque le cæcum a une position basse, l'appendice peut descendre dans la cavité pelvienne où il avoisine la vessie, l'utérus, les annexes droites, le rectum, et se situe parfois dans le cul-de-sac de Douglas. En position haute il peut suivre le cæcum dans la région sous-hépatique. La position basse explique le syndrôme pelvien (urinaire ou rectal) de certaines appendicites, la position haute, le tableau pseudovésiculaire.

L'appendice est un organe à fonction immunitaire spécifique. Sa paroi présente quatre couches successives : 1) une séreuse enveloppant presque entièrement l'appendice sauf sur son bord d'insertion du méso ; 2) une musculeuse faite d'une couche longitudinale en continuité avec les tænias et une couche circulaire plus mince ; 3) une sous-muqueuse bien développée présentant de nombreux amas lymphoïdes : ceux-ci ont un rôle dans les défenses locales contre l'infection, mais aussi dans l'acquisition immunitaire de certains lymphocytes ; 4) une couche muqueuse occupée par l'épithélium cylindrique et des glandes intestinales profondes s'insinuant entre les amas lymphocytaires.

Péritoine cæco-appendiculaire

Habituellement le cæcum et l'appendice sont entièrement enveloppés de péritoine provenant d'une expansion inféro-latérale droite du mésentère et du mésocôlon droit (figs. 22-6 et 22-8). Lorsqu'ils ne présentent aucune attache postérieure, les deux organes sont parfaitement mobiles et susceptibles d'avoir une topographie variable. Néanmoins, assez souvent le cæcum est accolé au péritoine pariétal postérieur par les plis cæcaux ou pariéto-coliques médial et latéral limitant le récessus rétrocæcal souvent occupé par l'appendice. Quelquefois l'enveloppe péritonéale est incomplète, la face postérieure du cæcum devient entièrement accolée au fascia iliaca et cette fixité peut cacher un appendice rétro-cæcal et sous séreux.

L'appendice est généralement relié à l'angle inférieur du mésentère par le méso-appendice. Celui-ci, triangulaire, sous-tendu sur son bord médial par l'artère appendiculaire, a une base iléale et une pointe effilée qui atteint généralement le sommet de l'appendice. Le péritoine cæco-appendiculaire est soulevé en plusieurs endroits par des plis vasculaires : 1) en avant de la jonction iléo-cæcale par le pli vasculaire du cæcum ou pli mésentérico-cæcal qui abrite le récessus iléo-cæcal crânial ; 2) en avant de la base du méso-appendice par le pli iléo-cæcal qui délimite le récessus iléo-cæcal caudal.

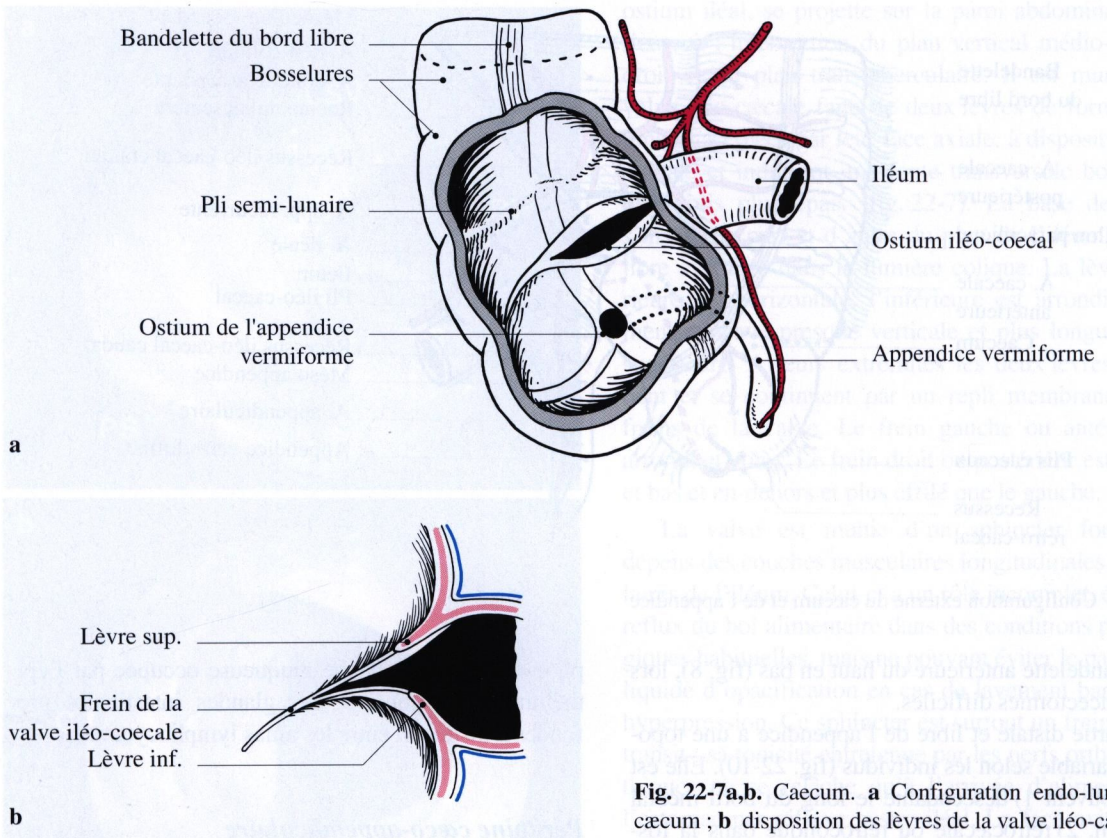

Fig. 22-7a,b. Caecum. **a** Configuration endo-luminale du cæcum ; **b** disposition des lèvres de la valve iléo-cæcale

Vascularisation du cæco-appendice

La vascularisation artérielle du cæcum et de l'appendice est assurée par l'artère iléo-colique qui est la branche la plus distale de l'artère mésentérique supérieure (fig. 22-6). Celle-ci chemine dans le mésentère sur la ligne de jonction avec le mésocôlon droit. Elle s'épanouit dans l'angle iléo-cæcal en cinq branches dont trois destinées au cæcum et à l'appendice :

– la branche cæcale ventrale qui soulève le pli vasculaire du cæcum. Celle-ci vascularise la face antérieure du cæcum et s'arrête à quelques millimètres au-dessus de l'apex cæcal ;

– la branche cæcale dorsale qui vascularise toute la face postérieure ainsi que l'apex du cæcum ;

– la branche appendiculaire qui chemine en arrière de l'iléum, pénètre dans le méso-appendice et soustend son bord libre. Elle donne, à proximité de l'iléum, une branche récurrente qui s'anastomose à la base de l'appendice avec une branche de l'artère cæcale postérieure. L'artère appendiculaire envoie dans le méso-appendice 4 à 5 rameaux transversaux qui abordent l'appendice par son bord médial. Elle chemine ensuite accolée jusqu'à son extrémité distale, ce qui explique les thromboses de l'artère par contact dans les appendicites sévères et le risque de nécrose ;

– l'artère ascendante vascularise la partie basse du côlon ascendant ;

– l'artère iléale vascularise l'iléum terminal.

Les veines sont satellites des artères et se jettent dans la veine mésentérique crâniale. Les collecteurs lymphatiques suivent l'artère iléo-colique puis les axes de l'artère et de la veine mésentérique supérieure pour aller en définitive vers les nœuds lymphatiques péri-aortiques et rétroportaux. Les nerfs viennent du plexus mésentérique crânial.

Anatomie clinique

La portion cæco-appendiculaire du côlon peut être concernée par trois processus pathologiques :

– les appendicites dont le diagnostic est d'autant plus difficile que la topographie de l'appendice et du cæcum sont atypiques ;

– les tumeurs, généralement malignes. Elles sont le plus souvent de type glandulaire ou colloïde, bourgeonnantes et infectées lorsqu'elles siègent dans le bas fond cæcal, et sténosantes lorsqu'elles atteignent la valve iléo-cæcale. Exceptionnellement l'appendice peut être le site de développement d'une tumeur carcinoïde, d'un léiomyosarcome ou d'un schwannosarcome ;

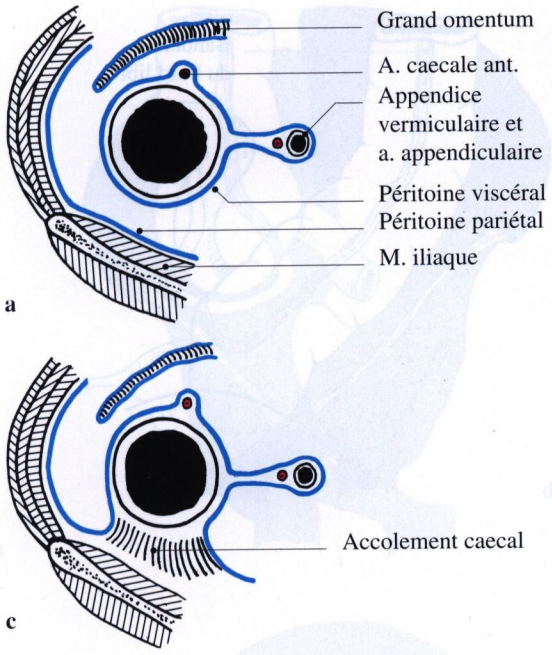

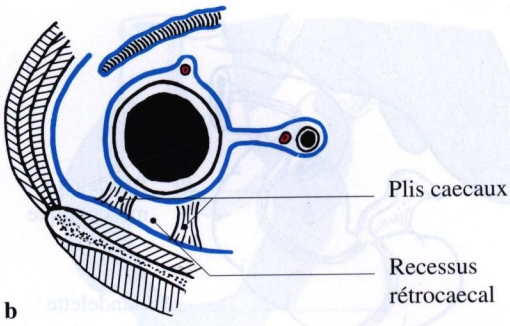

Fig. 22-8a-c. Péritoine et rapports topographiques du cæcum : coupe axiale de la fosse iliaque droite, variations de fixité et d'accolement cæcal ; **a** cæcum libre ; **b** plis cæcaux, récessus rétro-cæcal ; **c** accolement du péritoine cæcal

– les accidents mécaniques à type de volvulus ou de plicature chez l'adulte et d'invagination iléo-colique ou iléo-cæcale chez le jeune enfant. La genèse de ces accidents tient à deux facteurs essentiels, soit au défaut d'accolement du côlon droit, soit à la présence d'un obstacle au péristaltisme normal de l'intestin.

Le côlon

Le côlon se subdivise en quatre segments : ascendant, transverse, descendant et sigmoïde.

Le côlon ascendant (figs. 22-1 et 22-2)

C'est la portion du cadre colique comprise entre le cæcum et la courbure colique droite et située dans le flanc droit. Son calibre est plus étroit que celui du cæcum auquel il fait suite. Sa longueur varie de 10 à 15 cm avec un trajet vertical et légèrement oblique en haut et en arrière dans les formes habituelles et un trajet sinueux dans les formes longues. Arrivé à la face inférieure du foie, il change de direction pour se porter à gauche. Sa position est plus profonde dans la région sous-hépatique que dans la fosse iliaque droite. Sa projection sur la paroi abdominale antérieure se fait à droite du plan vertical passant par le milieu de la ligne inguinale, en-dessus de la ligne intertuberculaire et en-dessous de la ligne sous-costale. Il est généralement entouré de péritoine sur toutes ses faces, les 2/3 de sa circonférence, excepté en arrière où il existe un fascia d'accolement au péritoine pariétal postérieur, anciennement dénommé fascia de Toldt droit (fig. 22-6). Dans quelques cas l'accolement est inexistant, le péritoine enveloppe totalement le côlon droit et forme un mésocôlon ascendant bien individualisé. Les rapports postérieurs se font en dehors avec le fascia iliaca, le muscle carré des lombes, le plexus lombal, l'aponévrose d'origine du muscle transverse de l'abdomen et en haut avec la partie latérale du fascia périrénal droit ; les rapports médians se font avec l'uretère droit, les vaisseaux gonadiques, les anses grêles et la partie descendante du duodénum (fig. 22-2) ; les rapports antérieurs : avec les anses iléales, le bord droit du grand omentum et la paroi abdominale antérieure.

La courbure colique droite

Connu sous le nom d'angle colique droit ou angle hépatique, elle fait la jonction entre le côlon ascendant et le côlon transverse. C'est généralement un angle aigu qui peut néanmoins s'ouvrir dans les positions hautes du cæcum. Les deux jambages de cette courbure sont dans un plan frontal : le jambage vertical amène le côlon au contact du lobe droit du foie où il marque une empreinte, le jambage transverse amène le côlon à gauche, en avant, et en bas. La fixité de cette courbure est assurée par l'accollement du péritoine colique au péritoine pariétal postérieur et par le ligament phrénico-colique droit. Les rapports postérieurs se font avec le rein droit entouré de son fascia (fig. 22-2), les rapports antérieurs avec le lobe droit du foie, la vésicule biliaire et la partie descendante du duodénum. Il existe parfois

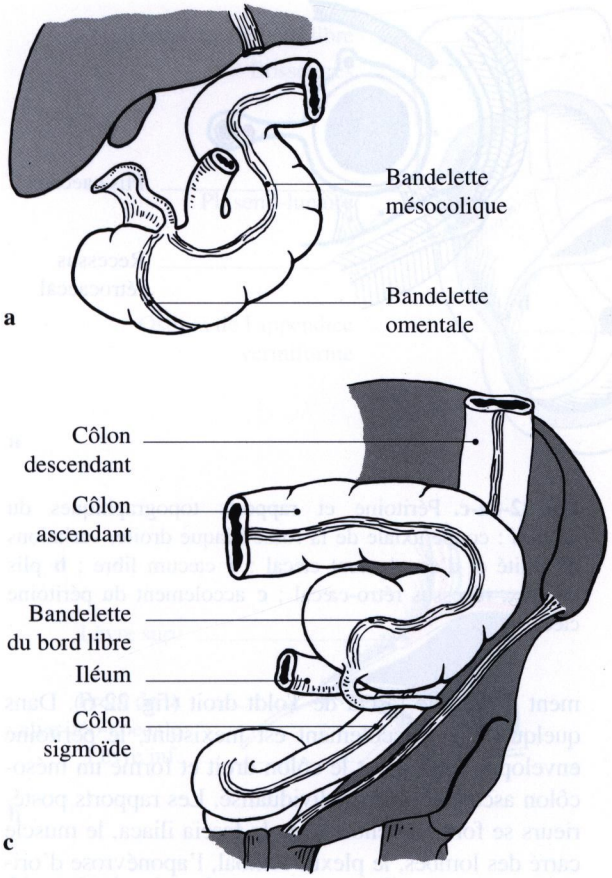

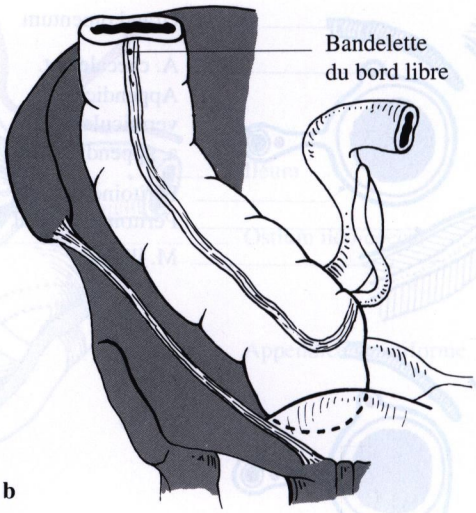

Fig. 22-9a-c. Topographies atypiques du cæcum : **a** sous-hépatique ; **b** pelvien ; **c** iliaque gauche. Noter la position de l'appendice vermiforme et des bandelettes coliques

un ligament unissant la courbure colique à la face inférieure du foie ou à la vésicule biliaire et au duodénum : c'est le ligament hépato-colique ou cystico-duodéno-colique. La projection pariétale de cette courbure se fait à l'extrémité antérieure du 10e cartilage costal droit.

Le côlon transverse (fig. 22-1)

Le côlon transverse s'étend de la courbure colique droite à la courbure colique gauche. D'une longueur moyenne de 50 cm, il débute dans la région lombale droite, traverse transversalement l'abdomen pour aller se placer dans l'hypochondre gauche au contact de la surface colique de la rate, où il forme une courbure colique gauche très aigüe qui l'amène à sa portion descendante.

Dans ce trajet, il a la forme d'une arche à concavité supérieure et postérieure qui entoure la grande courbure de l'estomac. Le sommet de cette arche répond sur la ligne médiane, soit au niveau de l'ombilic dans les formes courtes, soit à la région hypogastrique ou pelvienne dans les formes longues. La branche gauche de l'arche est plus haute, plus longue et plus concave que la droite. Compte tenu des variations de longueur, le côlon peut adopter une forme variable en M, en V ou en U et sa topographie varie chez un même individu de la position debout à la position couchée. La projection pariétale présente deux points fixes : la courbure colique droite répondant à l'extrémité antérieure de la 10e côte et la courbure gauche au huitième espace intercostal gauche sur la ligne mammelonnaire (fig. 22-4).

Les rapports postérieurs et la fixité du côlon transverse varient de droite à gauche. La face postérieure du 1/3 droit est dépourvue de péritoine et prend attache par du tissu aréolaire à la face antérieure de la partie descendante du duodénum et de la tête pancréatique. Le rein droit est postérieur. La face postérieure des 2/3 gauches du côlon transverse est presque totalement recouverte de péritoine et se trouve reliée au bord inférieur du pancréas par le mésocôlon transverse (fig. 22-11). Le rein gauche est en arrière. Le bord crânial du côlon transverse répond de droite à gauche au foie, à la vésicule biliaire, à la grande courbure de l'estomac et à la face colique de la rate. Le bord caudal surplombe la courbure duodéno-jéjunale, la racine du mésentère et l'intestin grêle. La face antérieure répond au grand omentum.

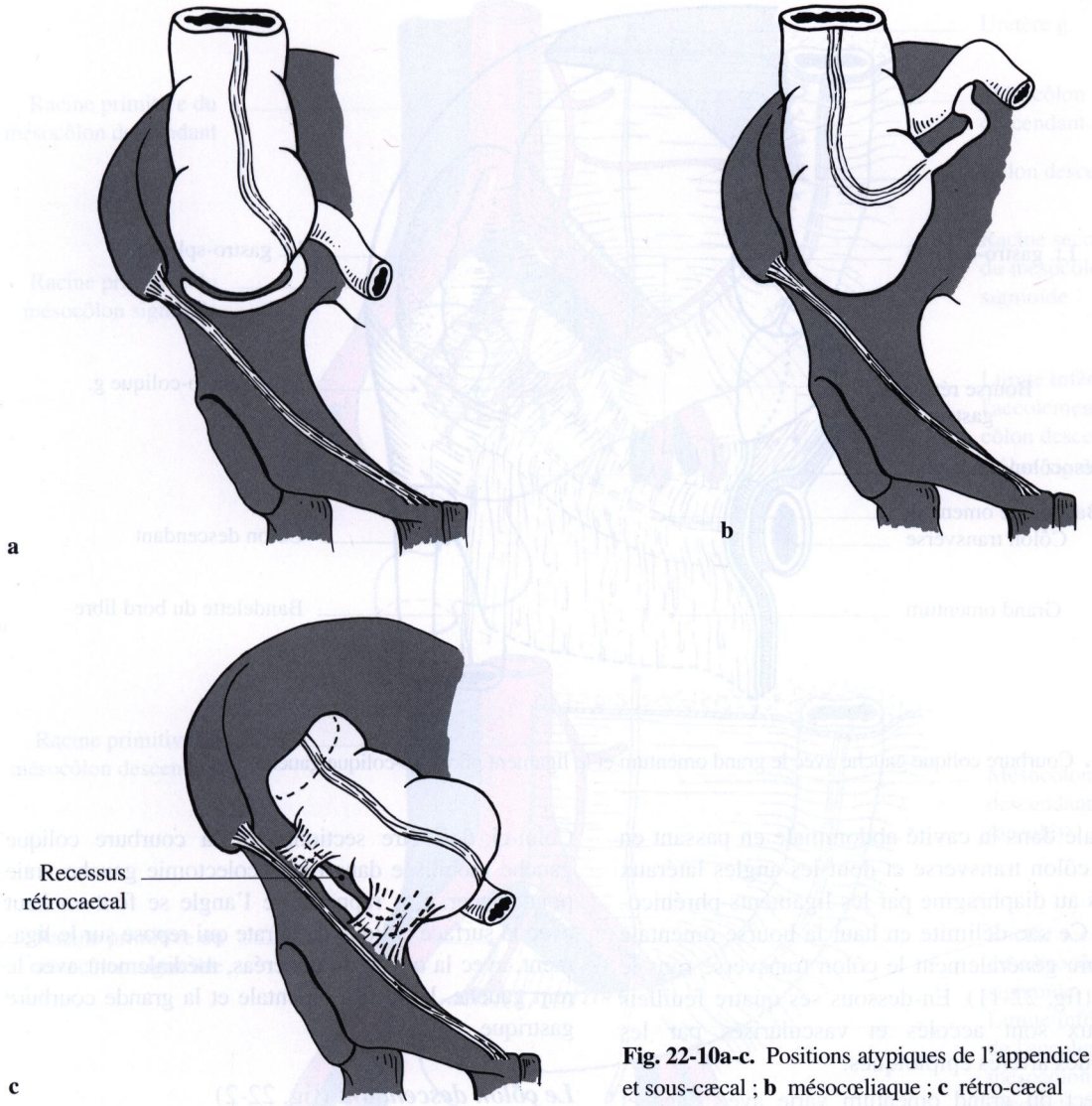

Fig. 22-10a-c. Positions atypiques de l'appendice : **a** latéral et sous-cæcal ; **b** mésocœliaque ; **c** rétro-cæcal

Le mésocôlon transverse

Le mésocôlon transverse est un large pli péritonéal à deux feuillets qui unit le côlon transverse à la paroi abdominale postérieure. Il s'allonge et s'élargit (10 à 15 cm) du bord médial de la portion descendante du duodénum à la courbure colique gauche où il se poursuit jusqu'au diaphragme par le ligament phrénico-colique gauche. Il s'étend de la face antérieure de la tête et du bord inférieur du corps du pancréas – bord pariétal – à la face postérieure du côlon transverse, contre laquelle ils se dédoublent pour l'entourer – bord viscéral – Le feuillet supérieur adhère au grand omentum et limite la bourse omentale, le feuillet inférieur couvre la partie inférieure du bloc duodéno-pancréatique et surplombe les anses intestinales. Entre les feuillets cheminent les vaisseaux, les nerfs et les lymphatiques du côlon transverse.

Le grand omentum

Le grand omentum unit le côlon transverse à la grande courbure de l'estomac : entre ces deux organes il prend le nom de ligament gastro-colique. C'est en fait, un repli du mésogastre postérieur en forme de double sac qui se détache de l'estomac, se réfléchit à l'extrémité caudale du grand omentum et remonte vers le péritoine pariétal sus-mésocolique en arrière en appuyant sur la face supérieure du mésocôlon transverse (voir chap. 17). Il peut donc être clivé de celui-ci dans les gastrectomies pour cancer sans altération des vaisseaux coliques. Il a la forme d'un

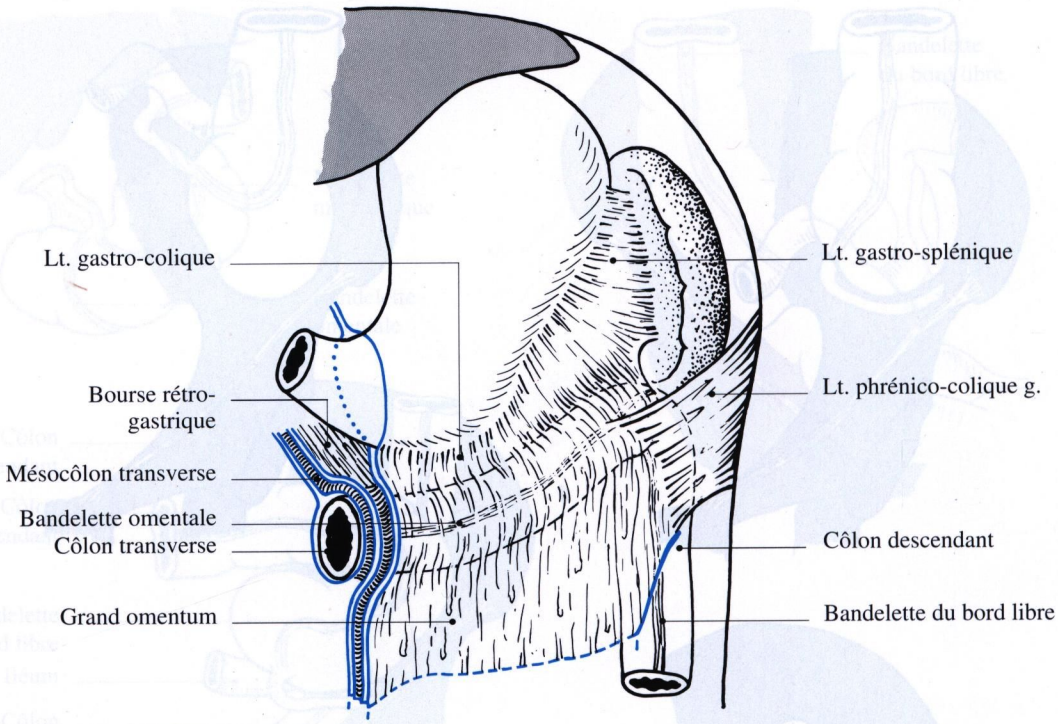

Fig. 22-11. Courbure colique gauche avec le grand omentum et le ligament phrénico-colique gauche

tablier étalé dans la cavité abdominale en passant en avant du côlon transverse et dont les angles latéraux sont fixés au diaphragme par les ligaments phrénico-coliques. Ce sac délimite en haut la bourse omentale qui affleure généralement le côlon transverse sans le dépasser (fig. 22-11). En-dessous ses quatre feuillets péritonéaux sont accolés et vascularisés par les branches des artères épiploïques.

L'aspect du grand omentum varie avec l'âge et l'obésité du sujet. Chez le sujet jeune et ou maigre, il a une structure fine, cribriforme laissant voir le côlon sous-jacent, chez le sujet âgé et ou obèse il est graisseux, lobulé et granuleux au toucher.

La courbure colique gauche (fig. 22-11)

Cette courbure, appelée angle splénique ou gauche est la jonction entre le côlon transverse et le côlon descendant. Située dans l'hypochondre gauche, elle a la forme d'un angle très aigu dirigé dans un plan oblique en arrière et à gauche : la branche transverse est en contact avec la face antérieure du côlon descendant et sa position est nettement plus haute et plus postérieure que celle de la courbure droite. Située à hauteur de la 8e côte gauche elle est rattachée au diaphragme par un repli péritonéal : le ligament phrénico-colique gauche. Celui-ci doit être sectionné et la courbure colique gauche mobilisée dans l'hémicolectomie gauche vraie pour cancer. Les rapports de l'angle se font en haut avec la surface colique de la rate qui repose sur le ligament, avec la queue du pancréas, médialement avec le rein gauche, la bourse omentale et la grande courbure gastrique.

Le côlon descendant (fig. 22-2)

De 25 cm de long, il s'étend de la courbure colique gauche au bord interne du muscle grand psoas gauche où il se continue par le côlon sigmoïde. Il traverse successivement l'hypochondre gauche, la région lombale et iliaque gauche. Son calibre est plus petit que celui du côlon droit, les bosselures sont peu marquées et il existe seulement deux bandelettes. Sa situation est plus postérieure que celle du côlon ascendant : il descend appliqué sur la paroi abdominale postérieure, suit le bord latéral du rein gauche puis celui du muscle grand psoas. Il se courbe ensuite en bas et en dedans sur la face antérieure du muscle iliaque et du muscle grand psoas pour se transformer en côlon sigmoïde au niveau du détroit supérieur. Cette portion est le côlon iliaque.

Le péritoine couvre la face antérieure et latérale du côlon descendant. Sa face postérieure accolée répond au fascia périrenal, au muscle carré des lombes, à

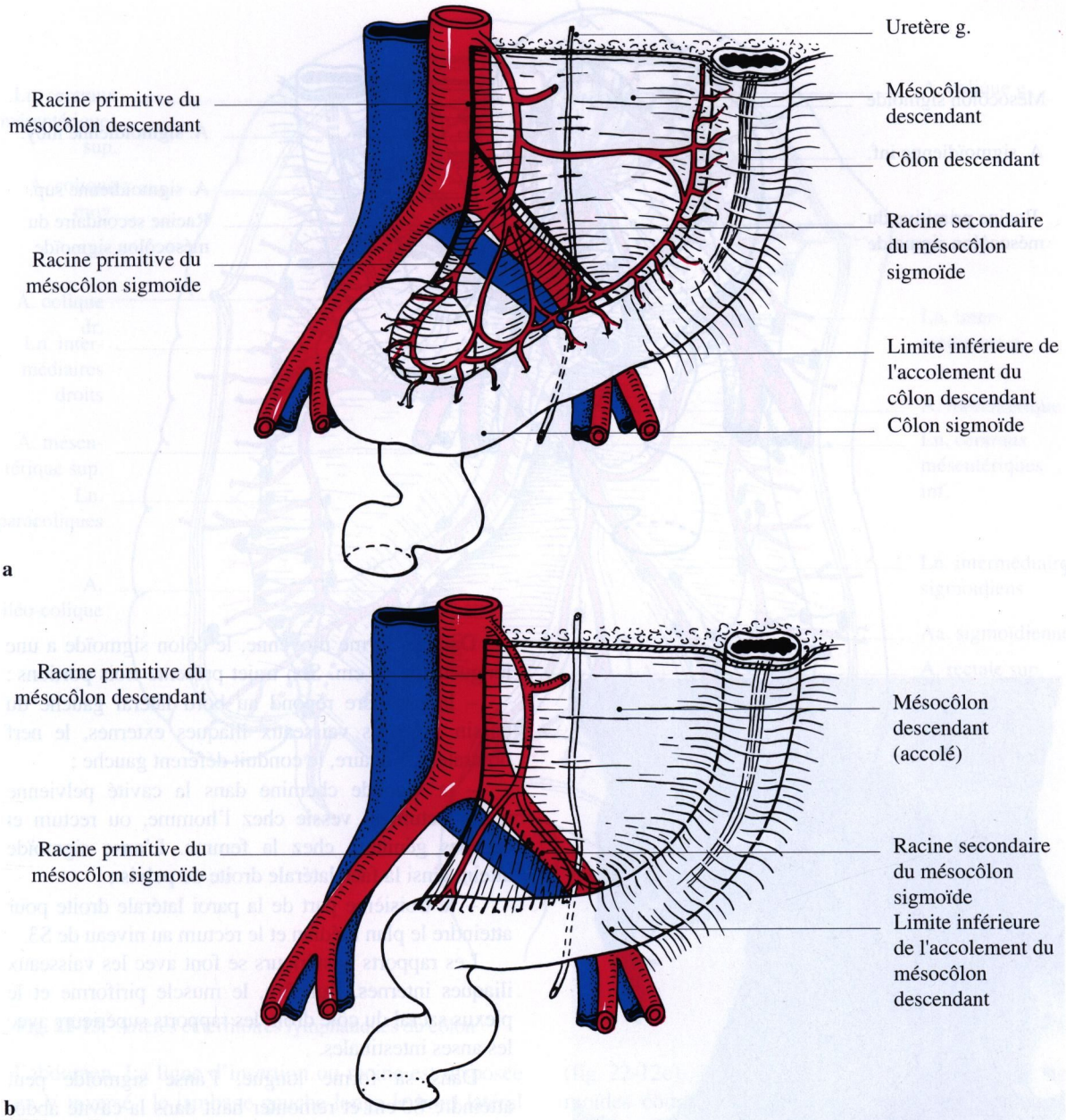

Fig. 22-12a,b. Côlon sigmoïde et son mésocôlon dans ses trois variétés : **a** sigmoïde normal ; **b** sigmoïde court

l'aponévrose du transverse, au muscle iliaque et au muscle grand psoas, au nerf sous-costal et aux branches du plexus lombal. Le mésocôlon descendant est lui aussi accolé au péritoine pariétal postérieur et couvre les vaisseaux gonadiques et l'uretère gauche. La face antérieure du côlon descendant répond aux anses jéjunales et à la paroi abdominale antérieure. La face latérale répond au sillon paracolique gauche.

Le côlon sigmoïde (fig. 22-12)

Le côlon sigmoïde ou côlon pelvien débute au bord médial du muscle grand psoas gauche et se continue avec le rectum sur la face ventrale de la 3e vertèbre sacrale. Il forme une anse dont la situation, les rapports et la mobilité varient avec sa longueur.

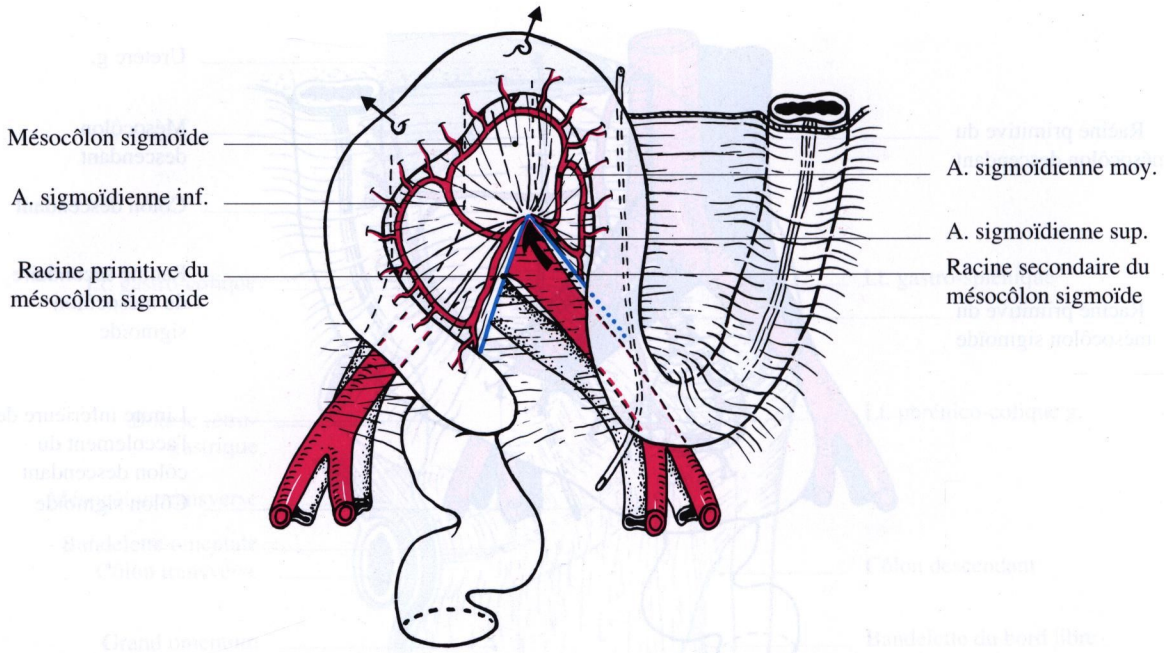

c

d

Fig. 22-12. c Sigmoïde long. Le côlon sigmoïde est soulevé pour montrer la fosse sigmoïde et le récessus inter-sigmoïdien indiqué par une flèche ; **d** lavement baryté montrant un côlon sigmoïde long

Dans sa forme moyenne, le côlon sigmoïde a une longueur de 40 cm. Son trajet présente trois portions :

– la première répond au bord latéral gauche du bassin avec les vaisseaux iliaques externes, le nerf obturateur, l'ovaire, le conduit déférent gauche ;

– la seconde chemine dans la cavité pelvienne entre rectum et vessie chez l'homme, ou rectum et organes génitaux chez la femme. L'anse sigmoïde atteint ainsi la face latérale droite du pelvis ;

– la troisième part de la paroi latérale droite pour atteindre le plan médian et le rectum au niveau de S3.

Les rapports postérieurs se font avec les vaisseaux iliaques internes, l'uretère, le muscle piriforme et le plexus sacral du côté droit, les rapports supérieurs avec les anses intestinales.

Dans sa forme longue, l'anse sigmoïde peut atteindre 80 cm et remonter haut dans la cavité abdominale. Ses extrémités sont fixées par les racines du mésosigmoïde, sa partie médiane est très mobile et favorise les risques de volvulus. Dans sa forme courte, elle descend directement sur le rectum, appliquée sur la face postéro-latérale gauche du pelvis. Peu mobile, elle est reliée à la paroi par un méso très court. La position et la forme du mésosigmoïde varient encore chez un même individu en fonction de l'état de réplétion du rectum, de la vessie ou de l'utérus.

Le mésocôlon sigmoïde (fig. 22-12)

Le mésocôlon sigmoïde est un repli de péritoine qui attache le côlon sigmoïde à la paroi postérieure de

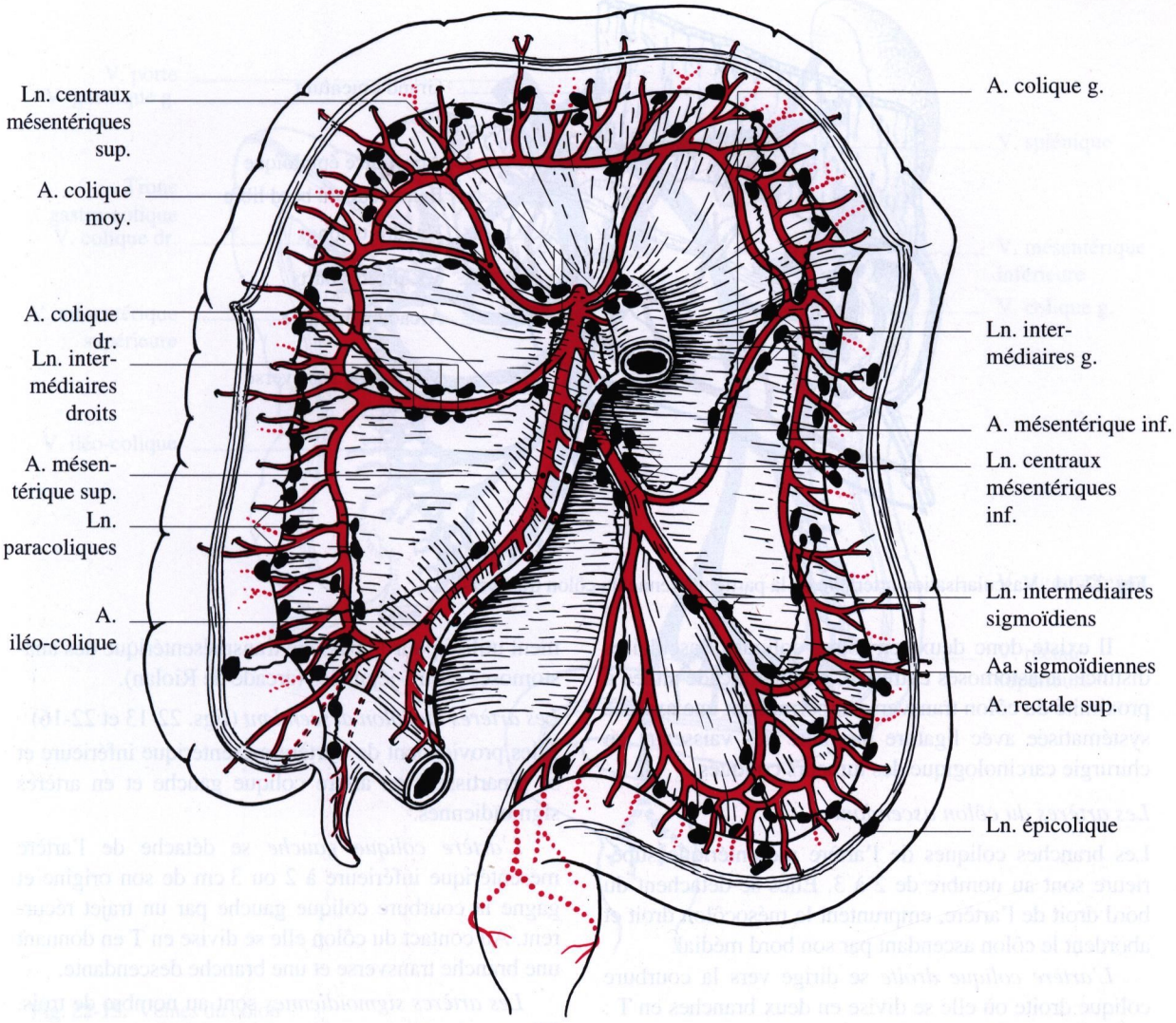

Fig. 22-13. Artères et territoires lymphatiques du côlon

l'abdomen. La ligne d'insertion ou racine est disposée en V inversé : le jambage gauche longe le bord latéral des vaisseaux iliaques gauches et croise l'uretère et les vaisseaux gonadiques, le jambage droit descend verticalement dans le pelvis en avant du promontoire et se termine au niveau de la 3e vertèbre sacrée. La largeur du mésosigmoïde varie avec la longueur du côlon correspondant. Dans les côlons moyens (40 cm) il est de 15 cm environ, il devient plus large quand le sigmoïde est long, et très court lorsqu'il est court. Il contient les artères sigmoïdiennes, l'artère rectale supérieure et l'origine de la veine mésentérique inférieure.

L'espace compris entre le mésocôlon sigmoïde et le péritoine pariétal postérieur est appelé fosse sigmoïde et sa profondeur varie avec la longueur du côlon (fig. 22-12c). Pratiquement inexistante dans les sigmoïdes courts, elle devient profonde lorsque le sigmoïde est long. Cette fosse peut se poursuivre au-delà de la pointe du V du mésocôlon : elle porte le nom de recessus intersigmoïdien, diverticule tapissé de péritoine remontant sur le flanc gauche de l'aorte.

Vascularisation

Les artères coliques (fig. 22-13)

La vascularisation colique est sous la dépendance de deux systèmes artériels :

– l'artère mésentérique supérieure qui vascularise le côlon ascendant et les 2/3 droits du côlon transverse ;

– l'artère mésentérique inférieure qui vascularise le 1/3 gauche du côlon transverse et le côlon descendant.

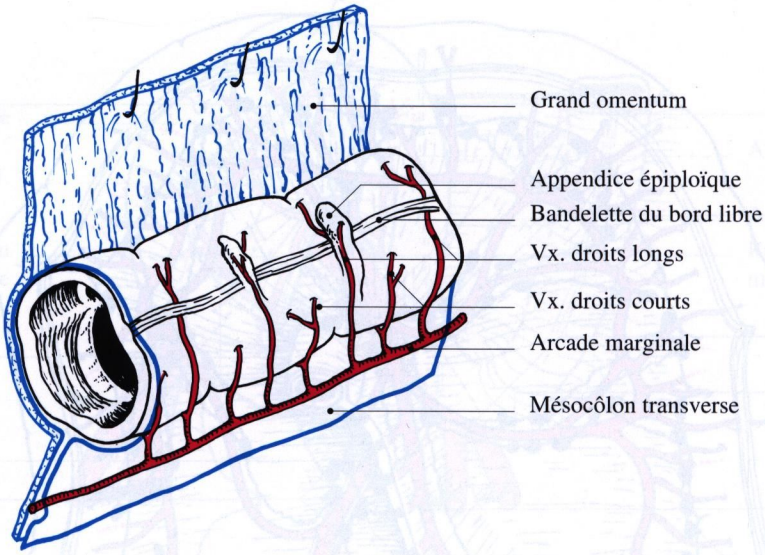

Fig. 22-14. Vascularisation artérielle de la partie moyenne du côlon transverse

Il existe donc deux territoires coliques vasculaires distincts anastomosés entre eux par une arcade située à proximité du côlon transverse et permettant une exérèse systématisée avec ligature première des vaisseaux en chirurgie carcinologique des tumeurs coliques.

Les artères du côlon ascendant

Les branches coliques de l'artère mésentérique supérieure sont au nombre de 2 à 3. Elles se détachent du bord droit de l'artère, empruntent le mésocôlon droit et abordent le côlon ascendant par son bord médial.

L'artère colique droite se dirige vers la courbure colique droite où elle se divise en deux branches en T : l'une longe le côlon transverse, l'autre le côlon ascendant.

L'artère colique ascendante est issue de l'artère iléo-colique. Elle assure la vascularisation de la partie initiale du côlon ascendant par sa branche colique, et la vascularisation du cæcum et de l'appendice par les branches cæcale antérieure, postérieure et appendiculaire comme décrit antérieurement.

Dans quelques cas une branche intermédiaire alimente la partie moyenne du côlon ascendant.

Les artères du côlon transverse (fig. 22-14)

Le côlon transverse est le plus souvent vascularisé par une branche directe de l'artère mésentérique supérieure : *l'artère colique moyenne*, anastomosée aux branches transverses des artères coliques droite et gauche. L'ensemble forme une arcade marginale à proximité du côlon avec une zone avasculaire au niveau de la moitié gauche du mésocôlon, généralement utilisé pour le passage transmésentérique des anastomoses gastro-jéjunales (arcade de Riolan).

Les artères du côlon descendant (figs. 22-13 et 22-16)

Elles proviennent de l'artère mésentérique inférieure et se répartissent en artère colique gauche et en artères sigmoïdiennes.

L'artère colique gauche se détache de l'artère mésentérique inférieure à 2 ou 3 cm de son origine et gagne la courbure colique gauche par un trajet récurrent. Au contact du côlon elle se divise en T en donnant une branche transverse et une branche descendante.

Les artères sigmoïdiennes sont au nombre de trois. Elles se répartissent en branche supérieure, moyenne et inférieure disposées dans le mésosigmoïde.

La branche supérieure longe le jambage gauche de la racine du mésosigmoïde, la branche inférieure s'anastomose avec l'artère rectale supérieure.

Répartition des artères coliques

Chaque artère colique ou sigmoïdienne se divise en T à proximité du côlon et s'anastomose avec l'artère voisine. L'ensemble forme une arcade artérielle marginale paracolique qui porte le nom du côlon vascularisé (fig. 22-18). En un certain point l'arcade est dédoublée assurant une meilleure vascularisation : c'est fréquemment le cas pour la courbure colique droite ou pour le côlon transverse. De l'arcade paracolique partent les vaisseaux droits : les courts abordent le côlon par les bosselures, les longs par les incisures. Ces vaisseaux droits sont le point de départ d'un riche réseau sous muqueux.

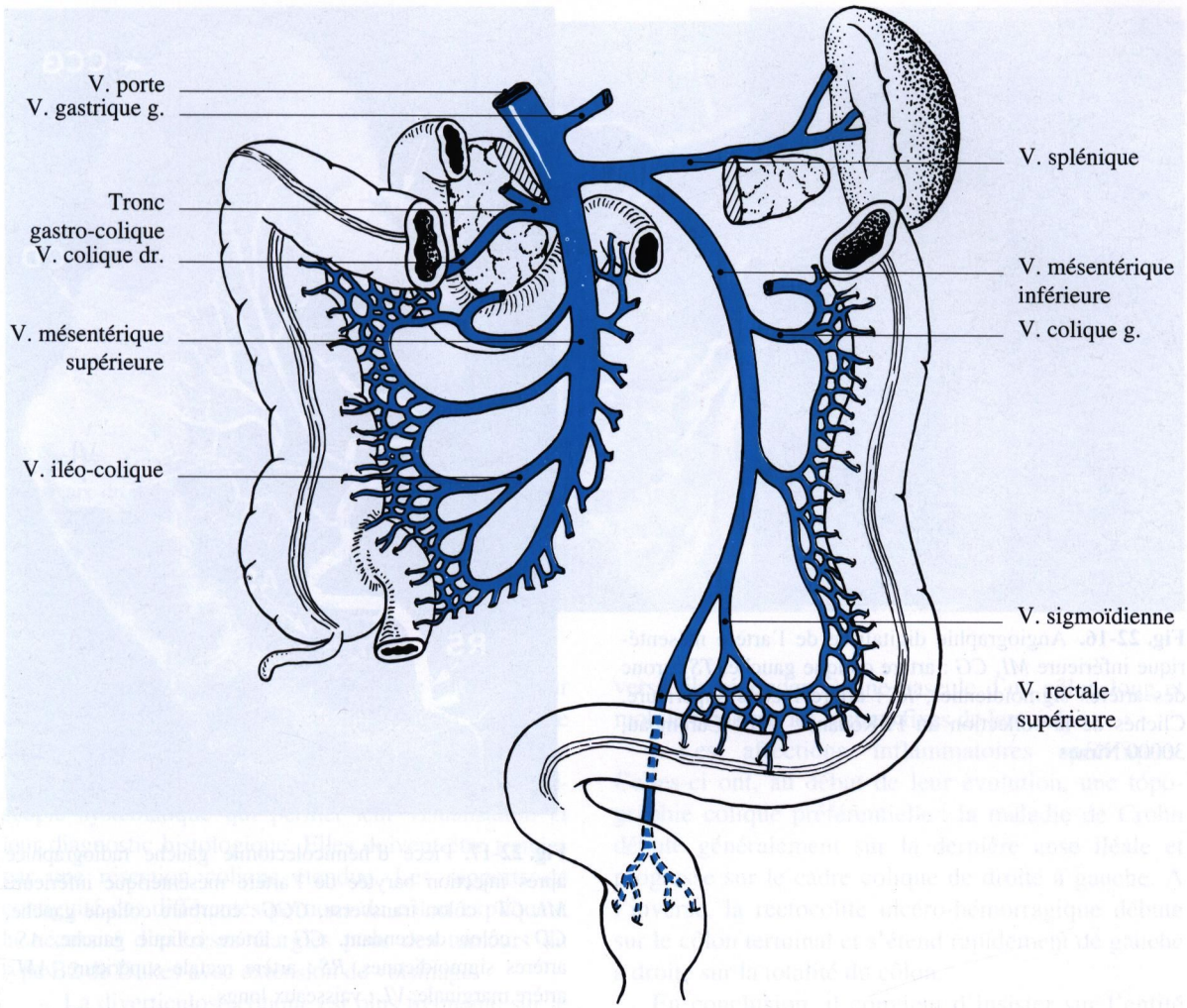

Fig. 22-15. Veines du côlon

Les veines coliques (fig. 22-15)

Les veines coliques droites suivent les artères du même nom. Elles se jettent sur le bord droit de la veine mésentérique supérieure, soit directement, soit par l'intermédiaire du tronc gastro-colique. Le plan veineux mésentérique supérieur est toujours situé en avant du plan artériel et le croise en X allongé.

Les veines sigmoïdiennes se réunissent à la veine rectale supérieure et forment l'origine de la veine mésentérique inférieure. La veine mésentérique inférieure remonte verticalement, suit l'artère colique gauche et reçoit la veine de même nom. Elle forme à ce niveau l'arc vasculaire du mésocôlon gauche.

Les lymphatiques du côlon (fig. 22-13)

Les lymphatiques du côlon sont répartis en cinq groupes le long des éléments vasculaires :

– le groupe épicolique est au contact de la paroi colique et en particulier des vaisseaux droits ;

– le groupe paracolique le long de l'arcade bordante ;

– le groupe intermédiaire dans le mésocôlon à proximité des vaisseaux coliques ;

– le groupe principal à l'origine des branches coliques sur les artères mésentériques ;

– le groupe central est pour le côlon ascendant à la face postérieure de la tête pancréatique (confluent rétro-portal) et dans les lymphatiques péri-aortico-cave, et pour le côlon descendant autour de l'aorte sous méso-colique.

De cette disposition découle la nécessité d'un repérage et d'une ligature des artères coliques et une exérèse large du mésocôlon correspondant, lorsqu'on désire obtenir en cas de cancers coliques, une éradica-

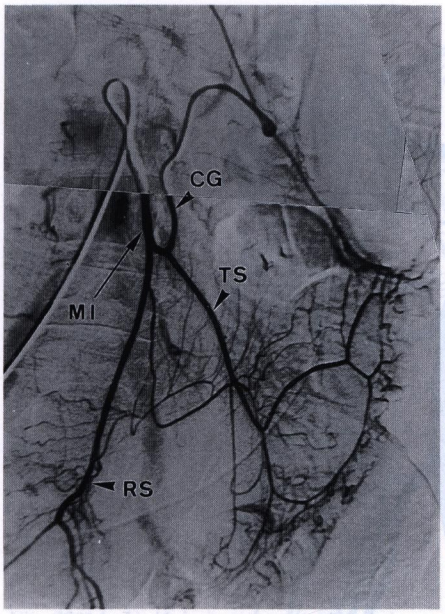

Fig. 22-16. Angiographie digitalisée de l'artère mésentérique inférieure *MI*, *CG* : artère colique gauche, *TS* : tronc des artères sigmoïdiennes, *RS* : artère rectale supérieure. Clichés de la collection du Pr Rouanet, CHR Carémeau, 30000 Nîmes

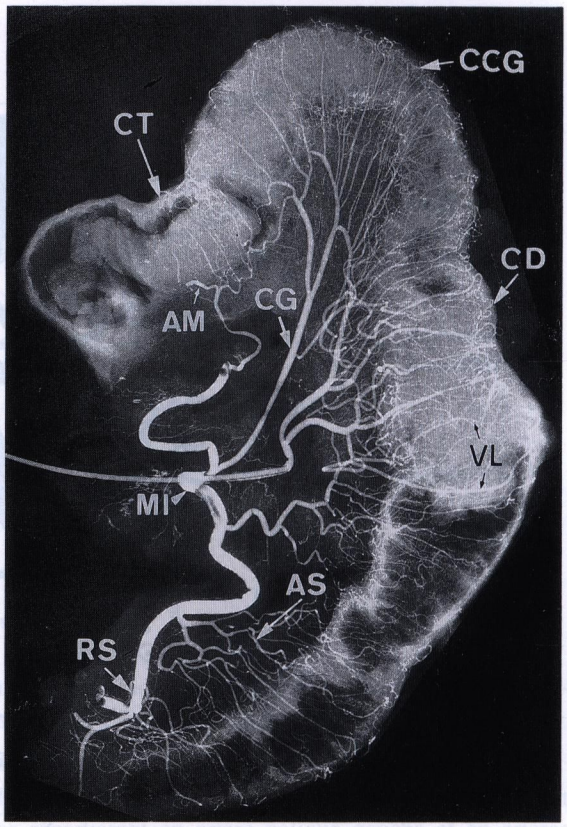

Fig. 22-17. Pièce d'hémicolectomie gauche radiographiée après injection barytée de l'artère mésentérique inférieure *MI*. *CT* : côlon transverse, *CCG* : courbure colique gauche, *CD* : côlon descendant, *CG* : artère colique gauche, *AS* : artères sigmoïdiennes, *RS* : artère rectale supérieure, *AM* : artère marginale, *VL* : vaisseaux longs

tion ganglionnaire complète : c'est l'hémicolectomie droite ou gauche. Seul le côlon transverse pose problème, le drainage lymphatique s'effectuant soit vers les collecteurs droits ou gauches, soit vers les collecteurs rétropancréatiques.

Innervation (voir chap. 40 et volume "Neuro-anatomie" chap. 35)

Les nerfs du côlon proviennent de la chaîne prévertébrale abdominale. Elle reçoit ses fibres parasympathiques du tronc vagal postérieur par l'intermédiaire des ganglions cœliaques et ses fibres orthosympathiques du tronc latéro vertébral thoracique (nerfs petits splanchniques) et du tronc latéro vertébral lombaire.

Les ganglions mésentériques supérieurs destinés à l'innervation du côlon ascendant sont groupés autour de l'origine de l'artère mésentérique supérieure et constituent le plexus mésentérique crânial. Ses fibres suivent l'axe de l'artère mésentérique supérieure. Les ganglions mésentériques inférieurs destinés au côlon descendant sont groupés autour de l'origine de l'artère mésentérique inférieure qui suit l'axe artériel correspondant. Entre les deux plexus mésentériques on trouve généralement un réseau d'anastomoses nerveuses dense et serré appelé plexus intermésentérique.

La systématisation et la répartition colique des fibres ortho- et parasympathiques ainsi que la description des récepteurs et des effecteurs pariétaux et leur physiologie sont décrites dans le volume "Neuro-anatomie" chap. 35.

Anatomie clinique

Le cadre colique peut être intéressé par plusieurs processus pathologiques :

– Les tumeurs coliques malignes glandulaires ou colloïdes, sont d'autant plus sténosantes que leur locali-

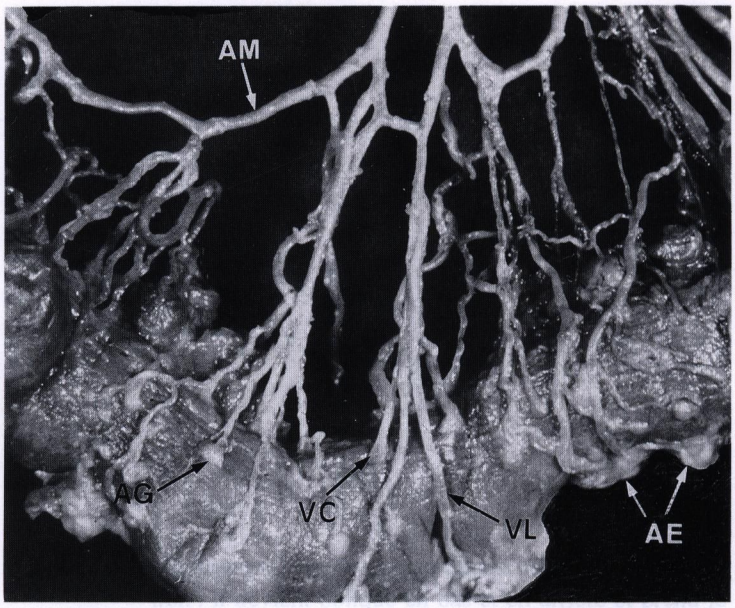

Fig. 22-18. Arcade artérielle marginale *AM*, vaisseaux droits courts *VC* et vaisseaux droits longs *VL*. Noter les amas graisseux *AG* au point de pénétration des vaisseaux courts dans la musculeuse et les appendices épiploïques *AE* à l'extrémité des vaisseaux longs

sation se fait sur la partie distale du cadre colique. Leur diagnostic radiologique peut être difficile au niveau de la courbure colique gauche ou les deux jambages de l'angle sont superposés. D'où l'intérêt d'une côlonoscopie systématique qui permet leur visualisation et leur diagnostic histologique. Elles doivent être traitées par une résection colique étendue. Les rapports de contiguité des différentes portions du côlon expliquent la nécessité d'exérèses élargies pour des tumeurs du type B2 de Dukes avec extension de voisinage.

– La diverticulose colique est plus fréquente sur le côlon sigmoïde que sur le reste du côlon. Cette malformation, expliquée par une faiblesse de la paroi musculaire du côlon aux points de pénétration des vaisseaux droits, répond à une hernie muqueuse transpariétale. Ses complications à type d'infection, de rupture ou d'hémorragie justifient une indication de colectomie.

– Les accidents mécaniques à type de volvulus intéressent les portions mobiles du cadre colique. Observés sur les mégadolichocôlons sigmoïde ou transverse, ils répondent à une bascule d'un côlon long et mobile bridé par les racines fixes de leur méso.

– Les affections inflammatoires spécifiques. Celles-ci ont, au début de leur évolution, une topographie colique préférentielle : la maladie de Crohn débute généralement sur la dernière anse iléale et progresse sur le cadre colique de droite à gauche. A l'inverse, la rectocolite ulcéro-hémorragique débute sur le côlon terminal et s'étend rapidement de gauche à droite sur la totalité du côlon.

En conclusion, il convient d'insister sur l'entité anatomique vraie du côlon ascendant et du côlon descendant. L'un et l'autre possèdent une vascularisation artérielle et veineuse propre, un drainage lymphatique indépendant et une innervation séparée. La technicité actuelle de la fibroscopie colique et en particulier de la vidéo-endoscopie, de l'imagerie radiologique endoluminale et vasculaire et de la chirurgie permettent de mieux cerner leur pathologie.

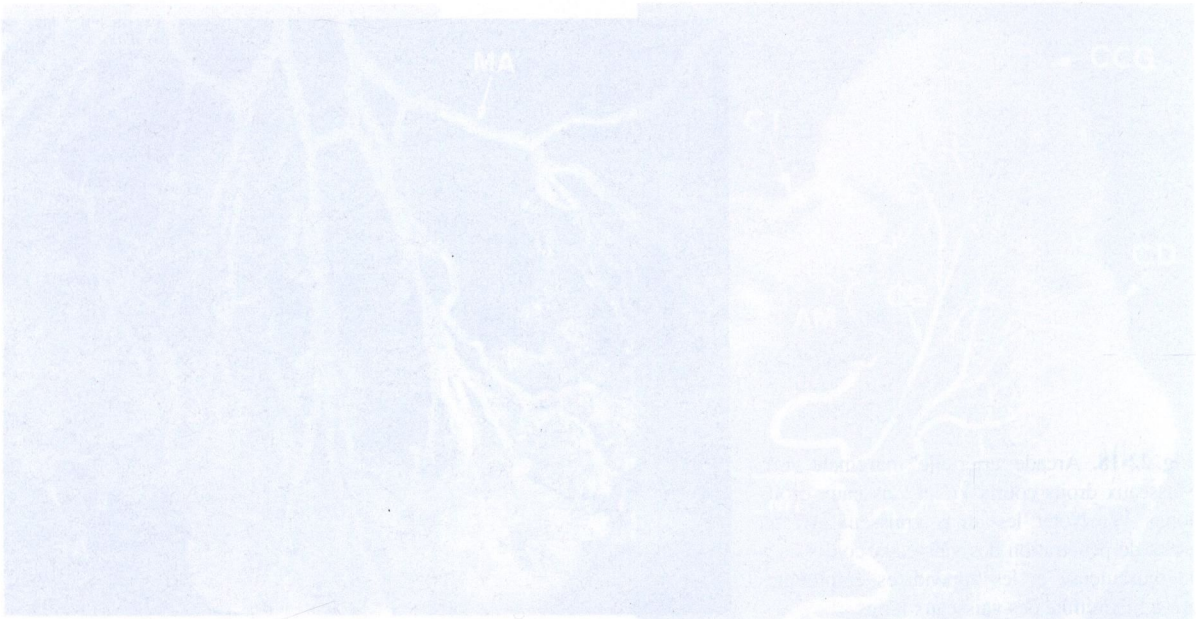

Fig. 22-16. Angiographie digitalisée de l'artère mésentérique inférieure. *MA*, CCG : artère colique gauche, *TS* : tronc

vers, ils rejoindent à une bascule d'un côlon long et mobile bouleversant les notions classiques.

– Les affections inflammatoires spécifiques. Celles-ci ont, au début de leur évolution, une topographie colique préférentielle : la maladie de Crohn débute généralement sur la dernière anse iléale et progresse sur le cadre colique de droite à gauche. À l'inverse, la rectocolite ulcéro-hémorragique débute sur le côlon terminal et s'étend rapidement de gauche à droite sur la totalité du côlon.

En conclusion, il convient d'insister sur l'entité anatomique vraie du côlon ascendant et du côlon descendant. L'un et l'autre possèdent une vascularisation artérielle et veineuse propre, drainage lymphatique indépendant et une innervation séparée. La connaissance exacte de la fibroscopie colique et du parcours de la vidéocoelioscopie, l'imagerie radiologique endoluminale et vasculaire et de la chirurgie permettent de mieux cerner leur pathologie.

Innervation (voir chap. 40 et volume "Neuro-anatomie" chap. 35)

Les nerfs du côlon proviennent de la chaîne prévertébrale abdominale. Elle reçoit ses fibres parasympathiques du nerf vagal postérieur par l'intermédiaire des ganglions coeliaques et ses fibres orthosympathiques de la zone intervertébrale thoracique (nerfs petits splanchniques) et du tronc intervertébral lombaire.

Les ganglions mésentériques supérieurs destinés à l'innervation du côlon ascendant sont groupés autour de l'origine de l'artère mésentérique supérieure et constituent le plexus mésentérique crânial. Ses fibres

Chapitre 23

Le rectum et la fosse ischio-rectale

G Godlewski et J Leborgne

I. Le rectum

G Godlewski

Le rectum est la partie terminale du gros intestin. Il fait suite au colon sigmoïde à hauteur de la troisième vertèbre sacrale et se termine au niveau de la ligne ano-cutanée. Il comprend deux parties : le rectum pelvien ou ampoule rectale dont le rôle est celui d'un réservoir contractile, et le rectum périnéal, ou canal anal, muni d'un double sphincter fait d'une musculature lisse sous la dépendance du système nerveux autonome et d'une musculature striée sous le contrôle du système nerveux cérébro-spinal qui permet de réguler l'exonération.

L'ampoule rectale

Morphologie externe

Le rectum fait suite au colon sigmoïde par une jonction à plein canal. Le passage de l'un à l'autre est marqué par une inflexion du gros intestin appelée la courbure recto-sigmoïdienne. Sa face postérieure répond à la partie la plus basse de la racine verticale médiane (racine primitive) du mésocolon sigmoïde.

Tout au long de son trajet, l'ampoule rectale se moule sur la face antérieure du sacrum et du coccyx contre laquelle elle dessine une courbure à concavité antérieure appelée courbure sacrale. Ce trajet amène la partie inférieure de l'ampoule rectale au contact du bec de la prostate chez l'homme et de la face postérieure du vagin chez la femme. A ce niveau, répondant au diaphragme pelvien, le rectum change totalement de direction : il devient oblique en bas et en arrière et prend le nom de canal anal. Le changement de direction formant une saillie ventrale et un angle aigu dorsal, constitue la courbure périnéale du rectum. Celle-ci répond à la jonction ano-rectale (figs. 23-1 et 23-2). Le rectum présente par ailleurs trois inflexions latérales : la plus haute est convexe à droite, la moyenne la plus marquée est convexe à gauche et la plus basse est convexe à droite. La partie haute et la partie basse du rectum sont sur la ligne médiane (fig. 23-3).

La longueur du rectum est environ de 12 cm. Le diamètre de sa partie haute est identique à celui du colon sigmoïde (4 cm environ). Sa partie moyenne est dilatée, présente une paroi extensible et correspond à l'ampoule rectale. Sa partie inférieure, répondant à la jonction ano-rectale, présente une diminution de calibre en entonnoir qui l'amène à la lumière virtuelle du canal anal. Le rectum pelvien a une paroi fortement musculaire avec de larges travées longitudinales antérieure et postérieure qui répondent à l'étalement des bandelettes sigmoïdiennes. On trouve dans la paroi musculaire de multiples déhiscences répondant à la pénétration des vaisseaux. Il n'y a pas de bosselures, pas d'appendices épiploïques.

Morphologie interne

La face endoluminale de l'ampoule rectale présente deux types de relief : les uns longitudinaux intéressent seulement la muqueuse et s'effacent à la distension rectale, les autres horizontaux, de forme semi-lunaire intéressent la totalité de la paroi et sont exagérés par la distension rectale. Ce sont les plis trans-

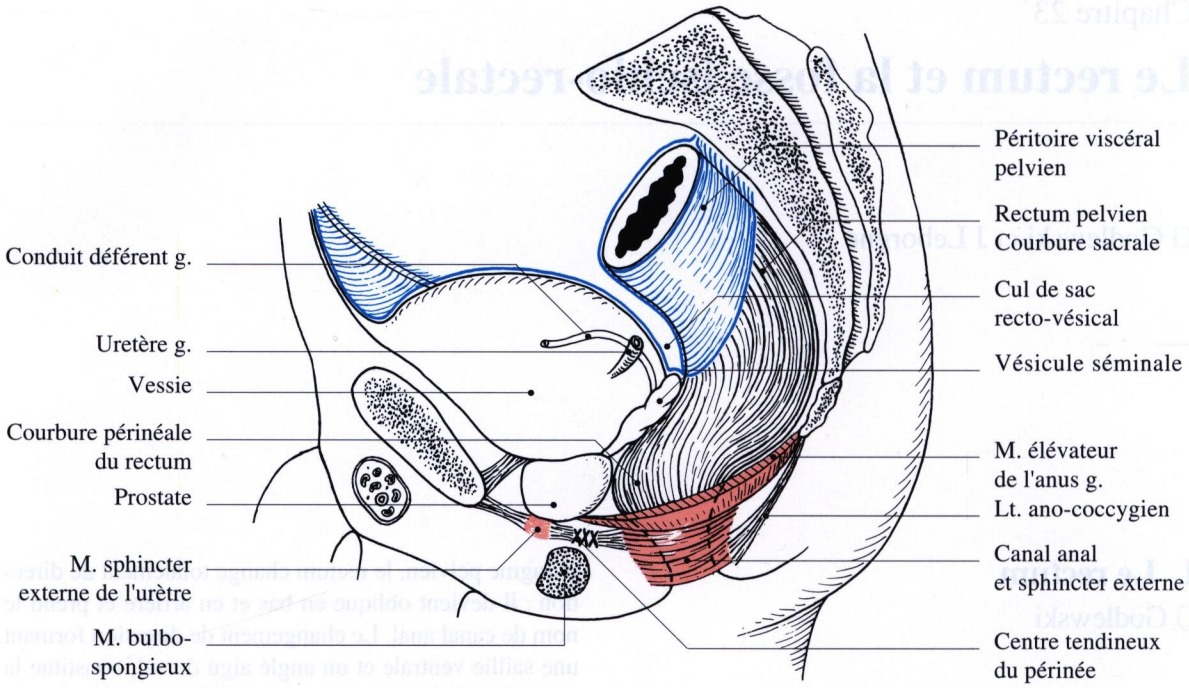

Fig. 23-1. Morphologie externe et rapports topographiques du rectum chez l'homme. Coupe parasagittale gauche

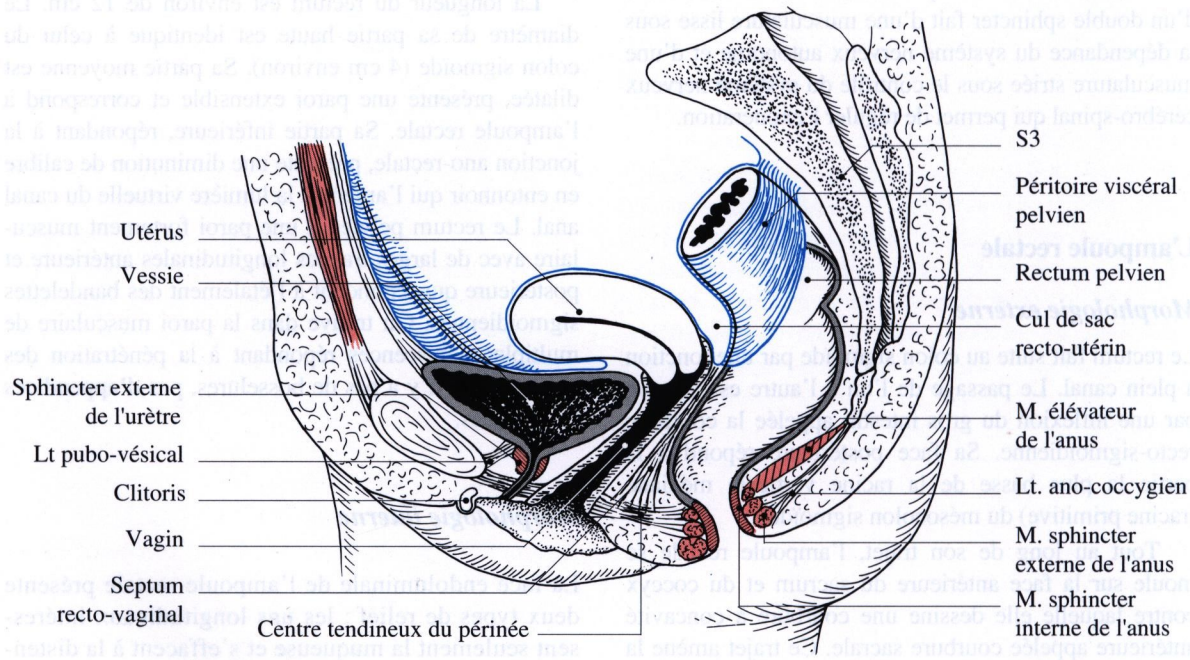

Fig. 23-2. Morphologie externe et rapports topographiques du rectum chez la femme. Coupe sagittale

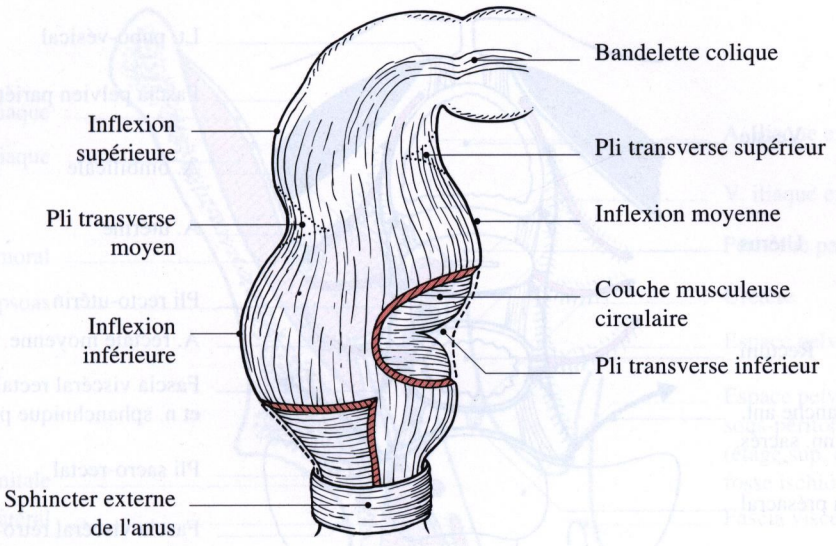

Fig. 23-3. Morphologie externe du rectum et disposition de la musculeuse. Vue antérieure. La couche musculaire longitudinale a été réséquée à deux niveaux

verses (valvules rectales). Ces derniers répondent à l'épaississement de la couche circulaire de la muqueuse rectale et sont au nombre de trois (fig. 23-3) :

– le supérieur est à la partie haute de l'ampoule sur sa face gauche ou droite ; dans quelques cas il a la forme d'une valve ou d'un repli circulaire ;

– le moyen est le plus constant, le plus saillant et se projette sur la face antérieure et droite du rectum, juste au dessous du niveau de réflexion du péritoine pelvien ;

– l'inférieur est inconstant et repose sur le côté gauche à 2,5 cm du pli précédent.

Il existe parfois un pli accessoire entre les plis supérieur et moyen. A la partie inférieure de l'ampoule rectale apparaissent des saillies longitudinales appelées colonnes rectales qui s'épaississent en descendant vers le canal anal (fig. 23-5).

En définitive le pli moyen subdivise l'ampoule rectale en deux parties : une partie haute ou crâniale, sus-péritonéale, libre et capable de distension dans la fosse ischio-rectale supérieure : elle permet le stockage des selles ; une partie basse ou caudale bloquée dans la cavité pelvienne, généralement vide entre les temps de défécation. Ces deux portions répondent à une embryogénèse différente : la partie haute dérive de l'intestin postérieur, la partie basse de la région cloacale.

Loge de l'ampoule rectale et graisse périrectale

La portion pelvienne du rectum est presque entièrement comprise dans une loge formée par l'assemblage de plusieurs éléments : une enveloppe séreuse ou péritoine viscéral pelvien et quatre lames fibreuses verticales délimitant des cloisons frontales et sagittales.

Le péritoine viscéral pelvien ayant entouré le colon sigmoïde se prolonge sur la face antérieure et latérale du quart supérieur du rectum. Il descend obliquement sur les faces latérales de celui-ci et délimite un haut rectum partiellement intra-péritonéal et un bas rectum sous-péritonéal. Sa réflexion antérieure entraine la formation d'un cul de sac recto-vésical chez l'homme, et recto-génital chez la femme (de Douglas) (figs. 23-1 et 23-2).

La limite ventrale

La limite ventrale de la loge répond au septum recto-séminal et recto-prostatique de l'homme et au septum recto-vaginal de la femme, qui se détache du cul de sac péritonéal et descend jusqu'au centre tendineux du périnée. Il représente chez la femme un élément important de la statique pelvienne : sa faiblesse est responsable de prolapsus postérieur à type de rectocèle.

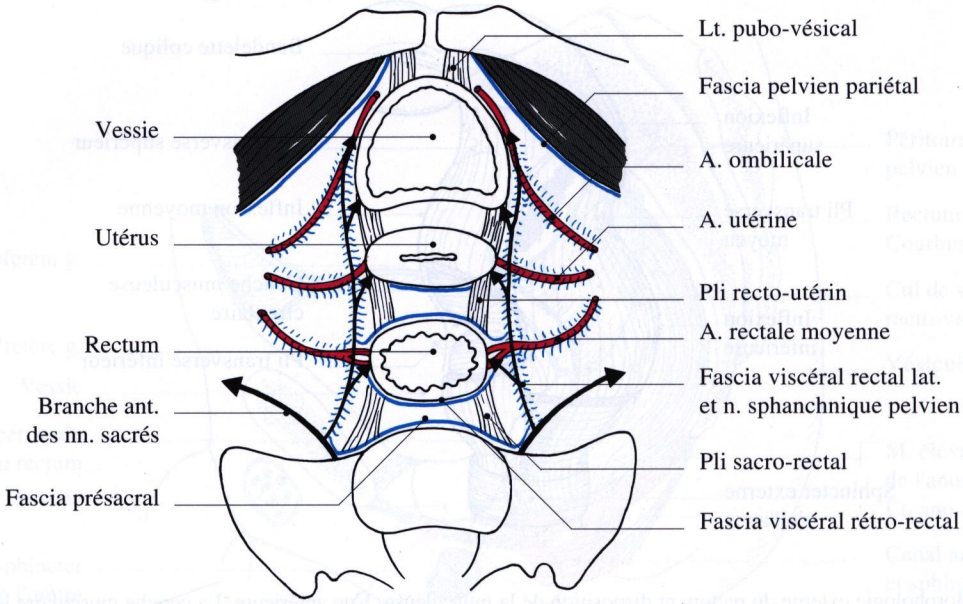

Fig. 23-4. Gaine péri-rectale et cloisons sacro-recto-génito-pubiennes

La limite dorsale

La limite dorsale de la loge répond à deux lames fibreuses : l'une appliquée à la face antérieure du sacrum appelée fascia présacral, dépendance du fascia pelvien pariétal, l'autre appliquée à la face postérieure du rectum, le fascia viscéral rectal. Ces lames délimitent entre elles l'espace rétro-rectal utilisé pour le décollement et la mobilisation postérieure du rectum dans les résections rectales basses ou les amputations abdomino-périnéales pour cancer.

Les limites latérales

Elles sont formées par la gaine fibreuse du rectum ou fascia viscéral rectal (fig. 23-4). Celui-ci s'unit en arrière au fascia pariétal pelvien par deux cloisons sagittales : ces fascias latéraux unissent ainsi les foramens sacraux pelviens (trous sacrés antérieurs) en arrière au pubis en avant et réalisent les cloisons sacro-recto-génito-pubiennes. Celles-ci contiennent les plexus hypogastriques inférieurs et abandonnent à hauteur de l'ampoule rectale les plexus rectaux moyens. Chez la femme, elles sont renforcées par les plis recto-utérins.

Le rectum dans sa portion pelvienne est entouré d'une graisse péri-rectale à disposition variable selon l'étage, traversée par les nerfs et les vaisseaux : à l'étage péritonéal, elle fait suite au méso et occupe la face dorsale de l'organe, à l'étage sous-péritonéal elle occupe les trois quarts de la circonférence de l'ampoule et ne disparait que sur sa face antérieure.

L'hémostase et la libération de cette graisse doivent être assurées avec soins dans les résections rectales par voie abdominale.

Anatomie topographique de l'ampoule rectale

Les rapports antérieurs

Les rapports antérieurs du rectum sont différents selon le sexe (figs. 23-1 et 23-2). Ils sont organisés par rapport à la réflexion du péritoine viscéral pelvien : au dessus on trouve les culs de sac recto-génital et recto-vésical (de Douglas) et au dessous la face postérieure des organes génitaux. Chez la femme, le cul de sac recto-génital ou recto-utérin sépare la face antérieure du rectum de la face postérieure de l'utérus et de la partie haute du vagin. Il contient les anses iléales et le colon sigmoïde. A l'étage sous- péritonéal on trouve le septum recto-vaginal et, au dela, la face postérieure du vagin. Chez l'homme, le cul de sac du péritoine pelvien, appelé recto-vésical, est en fait subdivisé en deux compartiments par un repli péritonéal transverse soulevé par les conduits déférents et les vésicules séminales : le compartiment postérieur est le cul de sac recto-génital de l'homme et le compartiment antérieur

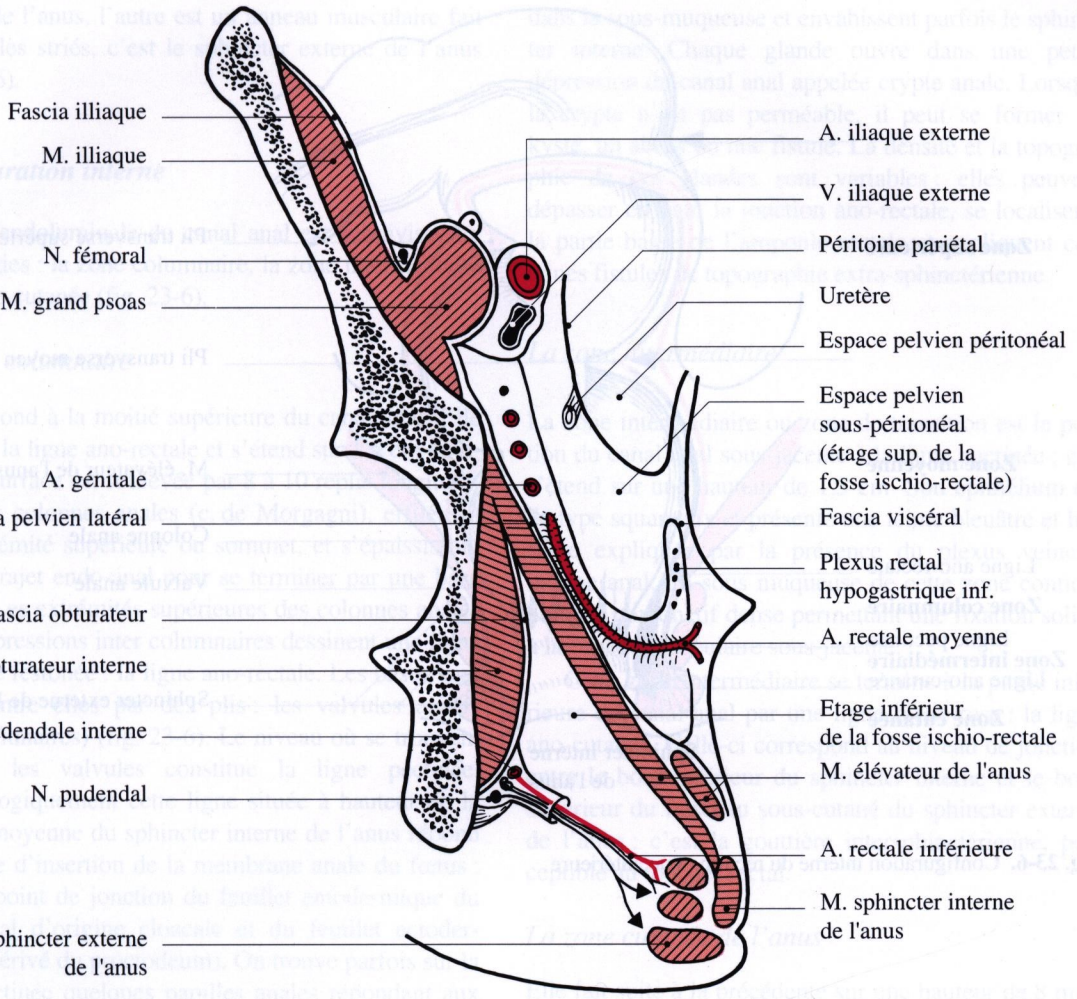

Fig. 23-5. Coupe coronale schématique de la fosse ischio-rectale montrant les rapports latéraux du rectum

le cul de sac vésico-génital. Au-delà on trouve la partie haute de la base de la vessie. Entre le rectum et la vessie s'interposent, comme chez la femme, les anses grêles et le colon sigmoïde. Au-dessous de la ligne de réflexion du péritoine, la face antérieure du rectum répond à la base de la vessie, aux vésicules séminales, à l'ampoule des conduits déférents, à la partie terminale des uretères et à la prostate par l'intermédiaire du septum recto-prostatique.

Les rapports postérieurs

Ils se font :

– sur la ligne médiane : avec la face antérieure des trois dernières vertèbres sacrées, le coccyx, l'artère sacrée médiane, un nœud lymphatique impair et les branches droites de l'artère rectale supérieure ;

– latéralement : avec les branches antérieures des trois derniers nerfs sacrés et coccygien, le tronc sympathique, l'artère sacrée latérale, les muscles coccygien et élévateur de l'anus.

Les rapports latéraux

Les rapports latéraux du rectum peuvent être envisagés à deux niveaux (fig. 23-5).

A l'étage supérieur

L'ampoule rectale présente la ligne de réflexion du péritoine viscéral pelvien oblique en bas et en avant, ce qui rend sa partie antéro-supérieure intra-péritonéale. Elle répond au delà du péritoine à la fosse para-rectale, ou espace pelvien péritonéal, occupée par les anses grêles et le colon sigmoïde lorsque le rectum est vide.

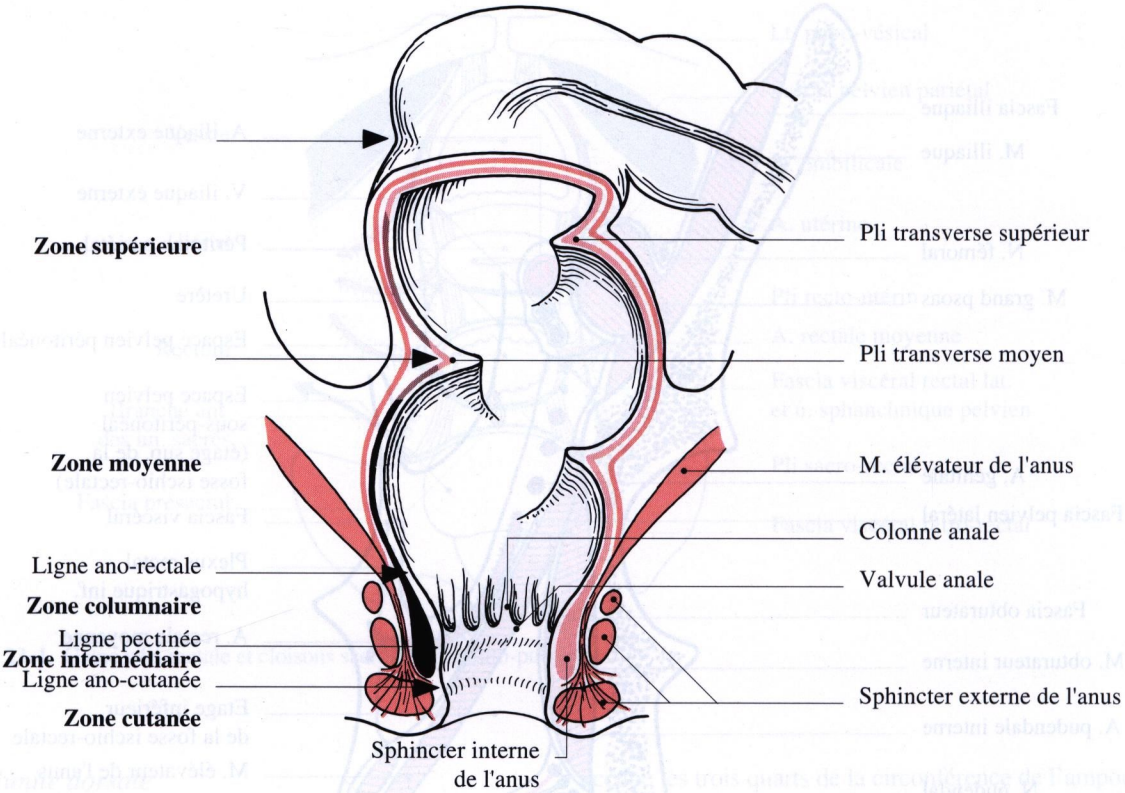

Fig. 23-6. Configuration interne du rectum. Vue antérieure

Quand le rectum est distendu, ses faces latérales se rapprochent de la paroi pelvienne et répondent au fascia pelvien latéral sur lequel reposent les branches postérieures des vaisseaux hypogastriques ainsi que l'uretère pelvien. Chez la femme, on trouve l'ovaire et la trompe lorsqu'ils sont en position horizontale.

A l'étage inférieur

L'ampoule rectale est sous-péritonéale. Elle répond au fascia viscéral rectal au contact de ses bords latéraux. Celui-ci fait de tissu connectif, contient les nerfs splanchniques pelviens issus des 2e, 3e et 4e branches antérieures des nerfs sacrals.

Ces nerfs rejoignent à ce niveau les plexus hypogastriques inférieurs et abandonnent au contact du rectum leur premier contingent viscéral pelvien. On trouve par ailleurs les branches des vaisseaux rectaux supérieurs et les vaisseaux et nœuds lymphatiques de l'ampoule. Au-delà du fascia rectal les rapports se font avec l'étage supérieur de la fosse ischio-rectale ou espace pelvien sous-péritonéal. Celui-ci est limité en dehors par le plan des muscles du diaphragme pelvien (muscle coccygien et muscle élévateur de l'anus), en dedans par le fascia pelvien viscéral. Les limites et rapports de cet espace sont étudiés à la fin de ce chapitre.

Le canal anal

Morphologie générale

Le canal anal débute à l'endroit où l'ampoule rectale diminue de calibre et change de direction : à hauteur du sommet du coccyx le rectum se coude, se porte obliquement en bas et en arrière et se termine au niveau de la ligne ano-cutanée de l'anus (figs. 23-1 et 23-2). Sa longueur totale chez l'adulte est de 3 à 4 cm avec une paroi antérieure plus courte que la postérieure.

A l'état de repos la lumière a la forme d'une fente antéro-postérieure, lors de la défécation elle devient cylindrique. Le canal est muni d'un double système sphinctérien : l'un est un simple renforcement de la paroi musculaire lisse du rectum, c'est le sphincter

interne de l'anus, l'autre est un anneau musculaire fait de muscles striés, c'est le sphincter externe de l'anus (fig. 23-6).

Configuration interne

La face endoluminale du canal anal est subdivisée en trois parties : la zone columnaire, la zone intermédiaire et la zone cutanée (fig. 23-6).

La zone columnaire

Elle répond à la moitié supérieure du canal anal. Elle débute à la ligne ano-rectale et s'étend sur 1,5 cm environ. Sa surface est soulevée par 8 à 10 replis longitudinaux, les colonnes anales (c. de Morgagni), effilées à leur extrémité supérieure ou sommet, et s'épaississant dans le trajet endo-anal pour se terminer par une base élargie. Les extrémités supérieures des colonnes anales et les dépressions inter columnaires dessinent une ligne circulaire festonée : la ligne ano-rectale. Les bases sont reliées entre elles par des plis : les valvules anales (v. semi-lunaires) (fig. 23-6). Le niveau où se trouvent alignées les valvules constitue la ligne pectinée. Embryologiquement cette ligne située à hauteur de la portion moyenne du sphincter interne de l'anus répond à la ligne d'insertion de la membrane anale du fœtus : c'est le point de jonction du feuillet entodermique du canal anal d'origine cloacale et du feuillet ectodermique (dérivé du proctodeum). On trouve parfois sur la ligne pectinée quelques papilles anales répondant aux vestiges de la membrane anale.

Les valvules anales délimitent avec les colonnes de petits recessus appelés sinus anaux (s. de Morgagni). Ces fossettes en nid de pigeon sont plus profondes à la face postérieure du canal anal où elles peuvent s'infecter et constituer le point de départ de fistules ou fissures anales. Chaque colonne contient un rameau terminal de l'artère et de la veine rectales supérieures. Ces rameaux sont plus importants dans trois quadrants du canal anal qui se situent en position gynécologique, de 1 à 3 heures, de 5 à 7 heures, de 8 à 12 heures. Ce sont les zones de prédilection des paquets hémorroïdaires chez l'adulte.

Entre les colonnes et au dessus des sinus on trouve des saillies pelotonnées, de teinte violacée, répondant aux ampoules veineuses du canal anal. Le revêtement de cette portion du canal anal est fait d'un épithélium columnaire mono ou pluristratifié identique à celui de la partie inférieure du rectum pelvien. Dans la région des sinus, les glandes anales faites de tubules droits ou spiralés et entourés d'amas lymphoïdes, s'étendent dans la sous-muqueuse et envahissent parfois le sphincter interne. Chaque glande ouvre dans une petite dépression du canal anal appelée crypte anale. Lorsque la crypte n'est pas perméable, il peut se former un kyste, un abcès ou une fistule. La densité et la topographie de ces glandes sont variables : elles peuvent dépasser en haut la jonction ano-rectale, se localiser à la partie basse de l'ampoule rectale et expliquent certaines fistules de topographie extra-sphinctérienne.

La zone intermédiaire

La zone intermédiaire ou zone de transition est la portion du canal anal sous-jacente à la ligne pectinée ; elle s'étend sur une hauteur de 1,5 cm. Son épithélium est de type squameux et présente une teinte bleuâtre et luisante expliquée par la présence du plexus veineux interne anal. La sous muqueuse de cette zone contient un tissu conjonctif dense permettant une fixation solide à la couche musculaire sous-jacente.

Cette zone intermédiaire se termine à la partie inférieure du canal anal par une ligne bleue-rose : la ligne ano-cutanée. Celle-ci correspond au niveau de jonction entre le bord inférieur du sphincter interne et le bord supérieur du faisceau sous-cutané du sphincter externe de l'anus : c'est la gouttière intersphinctérienne, perceptible au toucher rectal.

La zone cutanée de l'anus

Elle fait suite à la précédente sur une hauteur de 8 mm. Elle est caractérisée par sa couleur grisâtre ou brunâtre. Elle contient en profondeur des glandes sébacées ou sudoripares appelées les glandes circumanales (ou périanales).

Anatomie topographique du canal anal

Le canal anal est entouré par une gaine musculo-aponévrotique comprenant de haut en bas : le fascia pelvien pariétal, le muscle élévateur de l'anus, le sphincter externe de l'anus, le raphé tendineux du périnée, le ligament ano-coccygien. Le canal anal est solidarisé à ces éléments, soit par des fibres longitudinales qui s'infiltrent entre le sphincter externe et le sphincter interne de l'anus, soit par des fibres horizontales qui stabilisent la partie ventrale et dorsale du canal.

En arrière, le canal anal répond à un raphé fibro-musculaire médian comprenant le ligament ano-coccygien tendu du canal anal à la pointe du coccyx, et la ter-

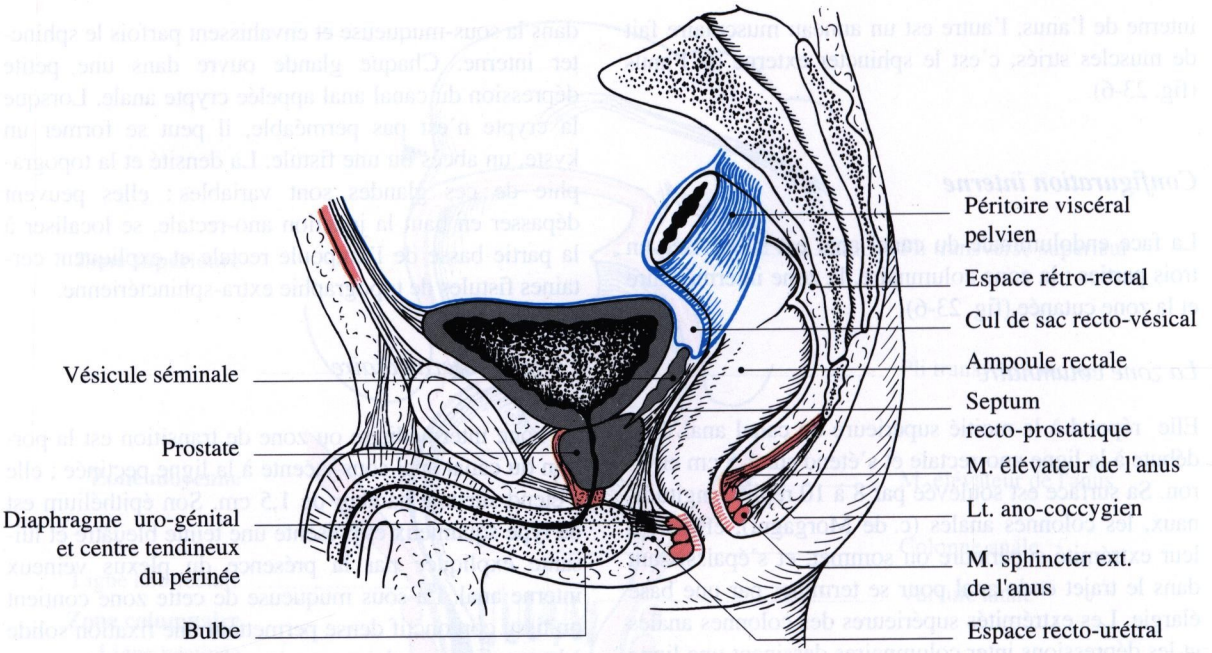

Fig. 23-7. Coupe sagittale du bassin chez l'homme montrant les rapports pelviens et périnéaux du rectum. La vésicule séminale, plus latérale, est surajoutée pour montrer ses rapports avec le rectum

minaison des fibres médianes du muscle élévateur de l'anus sur ce ligament. En avant les rapports se font avec le centre tendineux du périnée et les muscles du périnée qui s'y insèrent (muscles transverse superficiel et profond et muscle bulbospongieux). Le centre tendineux est situé à la base d'un espace triangulaire limité en avant chez l'homme par l'urètre et le bulbe (triangle recto-urétral) et chez la femme par le vagin (triangle recto-vaginal), en arrière par la face antérieure du canal anal très oblique en bas et en arrière, en haut par la base du fascia prostato-péritonéal chez l'homme et recto-vaginal chez la femme (figs. 23-2 et 23-7). Latéralement on trouve les fosses ischio-rectales (voir plus loin).

Appareil sphinctérien de l'anus

Les parois du canal anal sont entourées d'un ensemble de deux sphincters concentriques (fig. 23-8) : les sphincters interne et externe de l'anus.

Le sphincter interne de l'anus (s. lisse)

C'est un épaississement de la couche musculaire circulaire du rectum. Il entoure les trois quarts supérieurs du canal anal, dépasse le sphincter externe vers le haut. Le bord crânial répond à la ligne ano-rectale, le bord caudal à la ligne ano-cutanée. Au repos cette ligne répond à l'orifice externe du canal anal alors que la portion sous-cutanée du sphincter externe est plus latérale et périphérique.

Le sphincter externe de l'anus (s. strié)

Il a la forme d'un anneau qui entoure le sphincter interne (fig. 23-6), c'est un muscle strié, commandé par le système nerveux cérébro-spinal. Il est constitué de trois parties (fig. 23-8).

La partie profonde

Elle entoure la partie haute du canal anal et affleure le bord supérieur du sphincter interne. Les fibres supérieures fusionnent avec le faisceau pubo-rectal du muscle élévateur de l'anus.

La partie superficielle

La partie superficielle du sphincter est elliptique et entoure les trois quarts inférieurs du sphincter interne de l'anus, jusqu'à hauteur de la ligne ano-cutanée. C'est la partie la plus fixe du sphincter : les fibres anté-

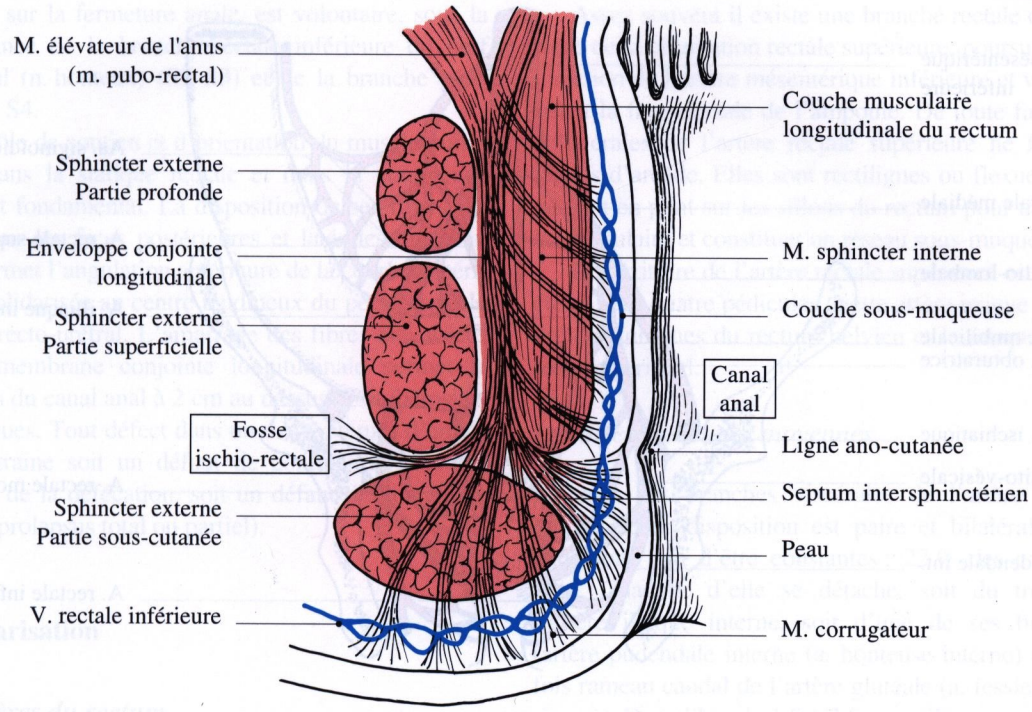

a

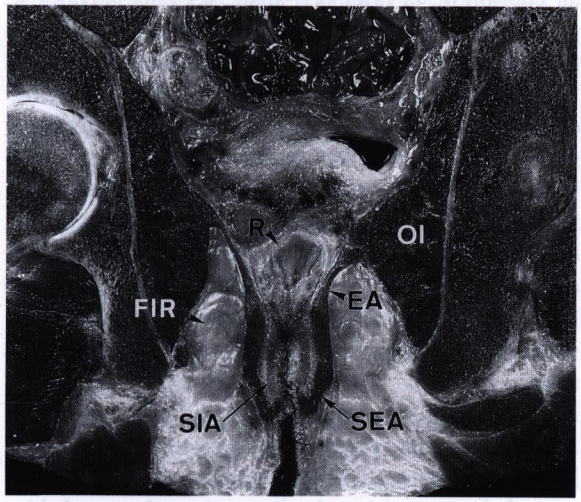

b

Fig. 23-8. a Appareil sphinctérien de l'anus, coupe coronale ; **b** Coupe coronale du bassin : *R* : rectum, *SEA* : sphincter externe, *SIA* : sphincter interne, *OI* : m. obturateur interne, *FIR* : fosse ischio-rectale

rieures sont solidaires du centre tendineux du périnée, les fibres postérieures rejoignent le ligament ano-coccygien.

La partie sous-cutanée

C'est un anneau circulaire aplati de haut en bas de 15 mm d'épaisseur qui entoure la portion cutanée du canal anal. Située en dessous du plan du sphincter lisse et de la partie superficielle du sphincter strié, elle vient au contact de la partie inférieure du canal anal.

Le faisceau pubo-rectal du muscle élévateur de l'anus aborde l'appareil sphinctérien à hauteur de la ligne ano-rectale. Ses fibres contournent la face médiale des parties profonde et superficielle du sphincter externe de l'anus, s'unissent aux fibres longitudinales de l'ampoule et se positionnent ainsi entre sphincter lisse et strié où elles réalisent une enveloppe conjointe longitudinale (fig. 23-8). Celle-ci donne à son extrémité inférieure 10 à 12 septa fibro-élastiques disposés en éventail : les plus nombreux traversent le fais-

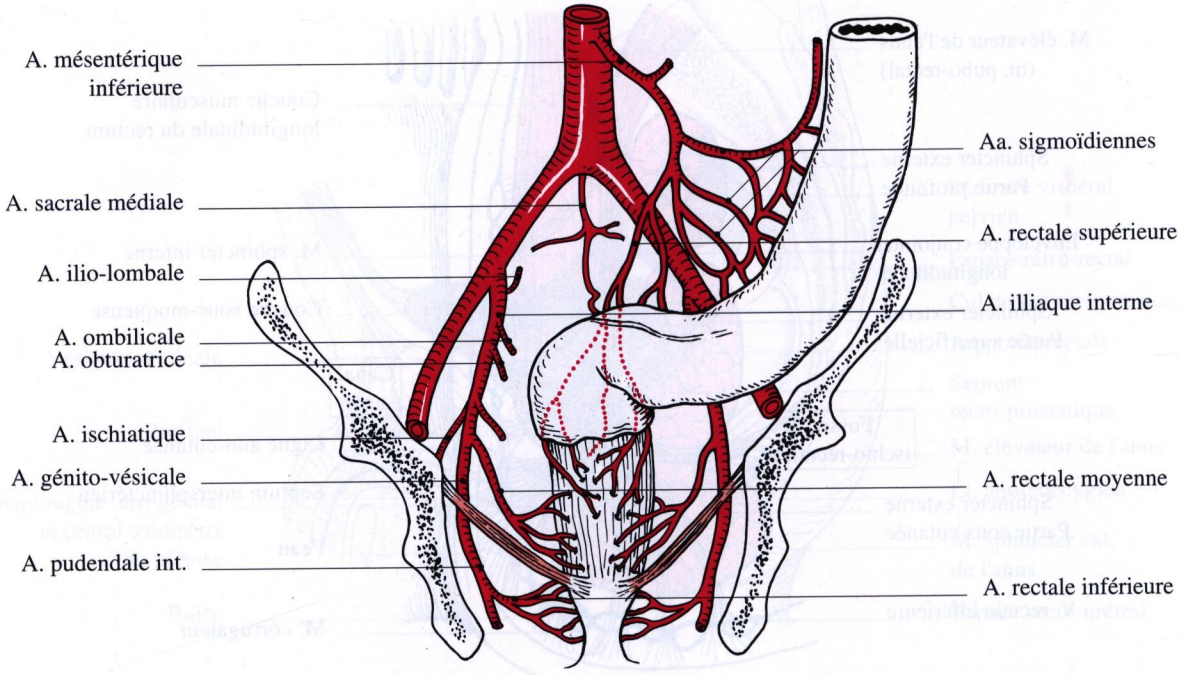

a

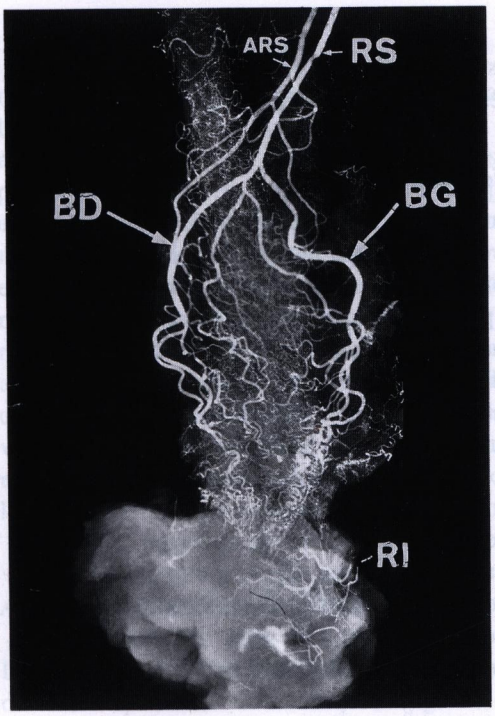

b

Fig. 23-9. a Les artères du rectum, vue antérieure ; **b** territoire vasculaire de l'a. rectale supérieure (RS). Injection d'une pièce d'amputation abdominale *BD* : branche droite, *BG* : branche gauche, *ARS* : a. recto-sigmoïdienne, *RI* : a. rectale inférieure

ceau sous-cutané du sphincter externe et s'accrochent au chorion de la peau péri-anale, les plus latérales se perdent dans la graisse de la fosse ischio-rectale, les plus médiales traversent soit le sphincter interne, soit l'espace limité par le bord inférieur du sphincter interne et le faisceau sous-cutané du sphincter externe et s'insère sur le revêtement du canal anal à hauteur de la ligne ano-cutanée. Ce dernier constitue le septum anal intermusculaire. Certaines fibres issues de l'enveloppe conjointe longitudinale parcourent la sous muqueuse du canal anal, passent sur la face médiale du sphincter lisse de l'anus, contournent le faisceau sous cutané du sphincter externe de l'anus et se terminent dans le chorion de la portion cutanée de l'anus depuis la gouttière intersphinctérienne jusqu'à la région péri-anale : ces fibres constituent le muscle corrugateur de la peau de l'anus responsable du réflexe de corrugation. Le plissement de la peau péri-anale ainsi provoqué est probablement dû à l'effet combiné de traction du muscle élévateur de l'anus et du tonus du sphincter externe de l'anus.

En définitive, le tonus des sphincters externe et interne de l'anus assure la fermeture du canal. Pendant la défécation, les muscles sont relâchés, le canal est largement ouvert, de sorte que la muqueuse de sa partie haute fait ectropion à l'extérieur. Lors de la contraction le sphincter externe se resserre et prend sa place autour de la partie inférieure du canal anal. Sa contraction, très

efficace sur la fermeture anale, est volontaire, sous la dépendance de la branche rectale inférieure du nerf pudendal (n. honteux) (S2 S3) et de la branche périnéale de S4.

Le rôle de soutien et d'orientation du muscle pubo-rectal dans la statique rectale et dans la continence anale est fondamental. La disposition de ses fibres, en fronde sur les faces postérieures et latérales du canal anal, permet l'angulation antérieure de la courbure périnéale, solidarisée au centre tendineux du périnée par le muscle recto-urétral. L'amarrage des fibres élévatrices sur la membrane conjointe longitudinale permet le maintien du canal anal à 2 cm au dessus des tubérosités ischiatiques. Tout défect dans un des systèmes d'amarrage entraine soit un défaut de continence, soit des troubles de la défécation, soit un défaut de la statique rectale (prolapsus total ou partiel).

Vascularisation

Les artères du rectum

Le rectum est sous la dépendance de quatre systèmes artériels : l'artère sacrale médiane, l'artère rectale supérieure ou crâniale, les deux artère rectales moyennes et les deux artères rectales inférieures ou caudales (fig. 23-9).

L'artère sacrale (ou sacrée) médiane

Elle se détache de la face postérieure de la bifurcation aortique, descend verticalement sur le promontoire et chemine dans l'espace rétro-rectal jusqu'à la face postérieure du rectum périnéal.

L'artère rectale supérieure (ou crâniale)

C'est la branche de terminaison de l'artère mésentérique inférieure, individualisée après l'émergence de la dernière artère sigmoïdienne. Elle aborde la courbure sigmoïdo-rectale par sa face postérieure et se bifurque à hauteur de la 3e vertèbre sacrée en deux branches constituant une fourche rectale hémorroïdaire.

La branche droite, plus volumineuse que la gauche, continue la direction verticale de l'artère mésentérique inférieure, vascularise la face postérieure de l'ampoule rectale et envoie de nombreuses collatérales à la face latérale droite du rectum.

La branche gauche prend une direction horizontale, vascularise la face latérale gauche, puis la face antérieure de l'ampoule.

Assez souvent il existe une branche rectale dorsale, issue de la bifurcation rectale supérieure, poursuivant la direction de l'artère mésentérique inférieure et vascularisant la face dorsale de l'ampoule. De toute façon les collatérales de l'artère rectale supérieure ne forment jamais d'arcade. Elles sont rectilignes ou flexueuses et passent en pont sur les sillons du rectum pour traverser la musculaire et constituer un réseau sous-muqueux.

Le territoire de l'artère rectale supérieure est le plus étendu des quatre pédicules : cette artère irrigue la totalité des tuniques du rectum pelvien et la muqueuse du rectum périnéal.

Les artères rectales moyennes

Ce sont des branches viscérales de l'artère iliaque interne. Leur disposition est paire et bilatérale mais elles sont loin d'être constantes : 22 % des cas pour Sato. Chacune d'elle se détache, soit du tronc de l'artère iliaque interne, soit d'une de ses branches (artère pudendale interne (a. honteuse interne) ou parfois rameau caudal de l'artère glutéale (a. fessière inférieure)). De calibre de 1,5 à 2,5 mm elle se porte transversalement en bas et en dedans vers l'extrémité inférieure de l'ampoule rectale où elle abandonne 3 à 5 branches, alors que ses branches terminales sont destinées aux organes génitaux. Au cours de ce trajet, l'artère traverse l'étage supérieur de la fosse ischio-rectale où elle soulève un fascia fibreux appelé ligament ou aileron latéral du rectum. La ligature de cette artère constitue la clef de la libération latérale de l'ampoule rectale dans les résections basses du rectum.

Le territoire vasculaire de l'artère rectale moyenne est la musculeuse de la paroi antérieure du canal anal.

Les artères rectales inférieures

Ce sont des branches paires et bilatérales des artères pudendales internes. Chacune d'elle naît au niveau du canal pudendal (c. d'Alcock), chemine transversalement dans la région périnéale en arrière du muscle transverse superficiel du périnée. Au cours de ce trajet elle traverse la graisse de l'étage inférieur de la fosse ischio-rectale et se perd à la face profonde de la peau de l'anus. Accompagnée d'une gaine cellulo-fibreuse issue de l'aponévrose obturatrice, elle donne au contact du canal anal des rameaux musculaires au sphincter externe et au muscle élévateur de l'anus, et des rameaux sous-muqueux. Son territoire répond aux différentes couches de la paroi du rectum périnéal et à l'appareil sphinctérien.

Au total les branches terminales des différentes artères abordent la paroi rectale par de petites artérioles

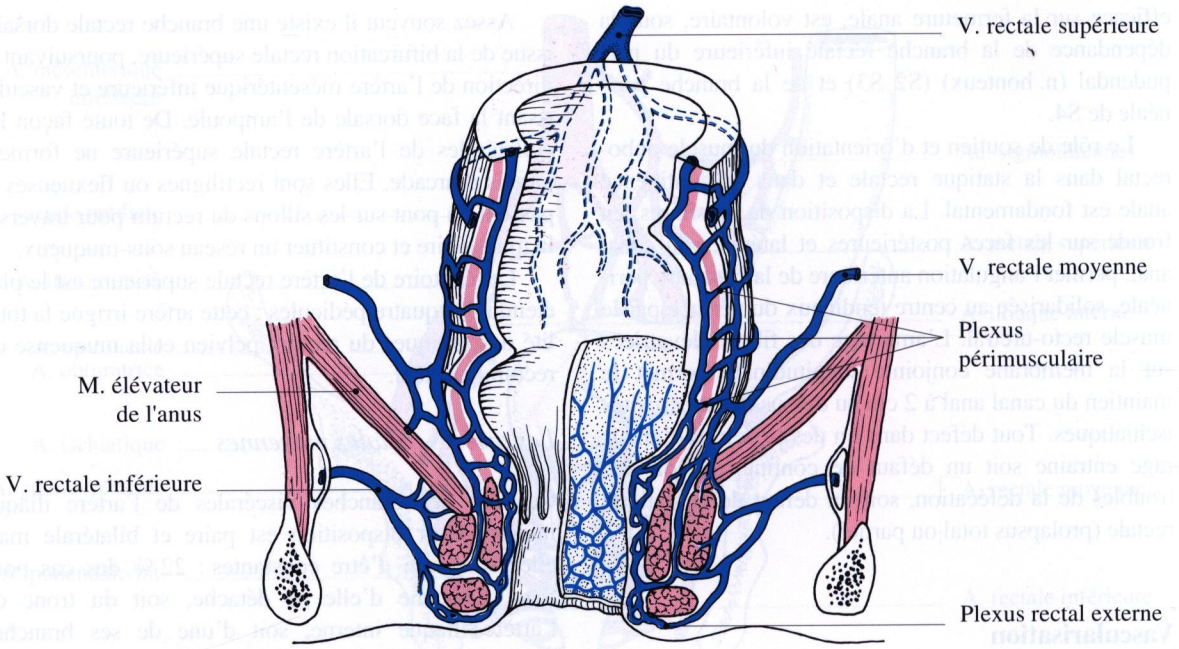

Fig. 23-10. Les veines rectales. Vue antérieure d'après JE Healey et WD Seybold (1969) A synopsis of clinical compagny, fig. 3, Plate 102, p 213, Philadelphia, London, Toronto

contournées, noyées dans la graisse péri-rectale. Elles se répartissent et s'anastomosent avec les artères voisines selon deux modes : les unes superficielles parcourent la couche musculaire, les autres intra pariétales traversent la couche musculaire pour se placer dans la sous-muqueuse.

Les veines du rectum

Origine

Les veines prennent leur origine dans trois plexus (fig. 23-10).

Le plexus veineux rectal externe

Le plexus veineux rectal externe est positionné entre la portion sous-cutanée du sphincter externe de l'anus et la peau du canal anal. C'est le point de départ des hémorroïdes externes.

Le plexus veineux rectal interne

Le plexus veineux rectal interne est localisé dans l'espace sous-muqueux du rectum périnéal et pelvien. Remontant à 10 cm au dessus de la ligne pectinée, il occupe plus particulièrement les colonnes anales où il réalise les nœuds hémorroïdaires. Il constitue le point de départ des hémorroïdes internes.

Les veines de ces plexus n'étant pas pourvues de valves, toute augmentation de pression dans le système porte, comme cela se voit dans les cirrhoses, favorise l'hypertrophie du système hémorroïdaire.

Le plexus rectal péri musculaire

Il reçoit ses afférences de la paroi musculaire.

Les trois plexus sont largement ouverts les uns dans les autres, réalisant une zone privilégiée d'anastomoses porto-cave spontanées de part et d'autre de la ligne ano-cutanée.

Trajet

Les veines rectales sont au nombre de six (fig. 23-10) :

– les veines rectales inférieures droite et gauche représentent la voie de drainage préférentielle du plexus rectal externe. Elles sont drainées par les veines pudendales internes et les veines iliaques internes (voie systémique) ;

– les veines rectales moyennes droite et gauche ne drainent qu'une partie du plexus rectal interne et du plexus péri-musculaire du rectum. Elles occupent les ailerons latéraux du rectum et rejoignent les veines iliaques internes (voie systémique). Comme les artères, elles sont inconstantes et la présence simultanée d'une

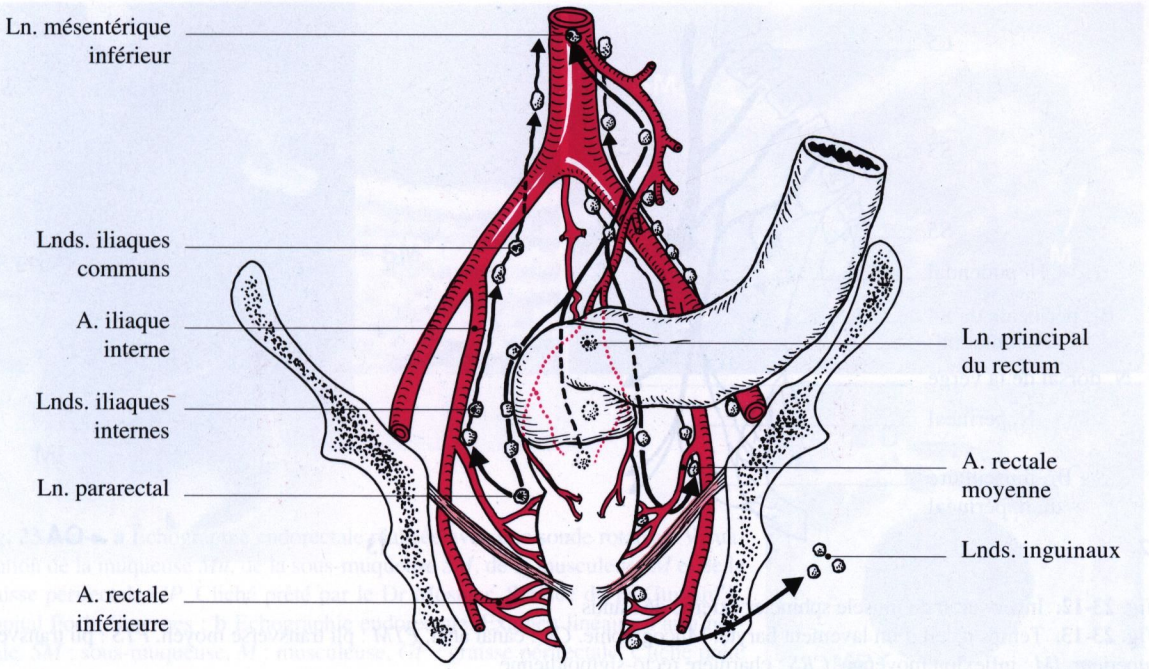

Fig. 23-11. Les collecteurs lymphatiques du rectum

artère et d'une veine rectale moyenne, réalisant un pédicule artério-veineux, n'a été observée que 5 fois sur 81 dissections [Sato et Sato, 1991] ;

– la veine rectale supérieure draine la partie haute du plexus veineux rectal interne et une petite partie du plexus péri-musculaire. Elle rejoint la veine mésentérique inférieure dans le méso-sigmoïde (voie portale) ;

– la veine sacrée médiane est une voie accessoire pour le plexus péri-musculaire. Celle-ci se jette dans la veine iliaque commune gauche (voie systémique) et réalise une anastomose porto-cave complémentaire.

Les lymphatiques du rectum

Le drainage lymphatique a une importance considérable dans la dissémination des cancers. L'origine des collecteurs forme un plexus capillaire intramural sous cutané et sous séreux de la paroi rectale. De là naissent des collecteurs lymphatiques extramuraux interrompus par des nœuds lymphatiques para-rectaux (premiers échelons nodaux). Les collecteurs se drainent dans trois sites nodaux : supérieur, moyen et inférieur (fig. 23-11).

Les collecteurs supérieurs

Ils drainent la portion du rectum située au dessus de la valve moyenne, c'est à dire toute la lymphe de l'ampoule rectale. Ils suivent l'artère rectale supérieure et se terminent sur les nœuds lymphatiques pré-aortiques (lymphocentre mésentérique inférieur) et para-aortiques de la chaine lombale gauche. Un relai important se situe à la bifurcation de l'artère rectale supérieure, à hauteur de la 3e vertèbre sacrée : c'est le nœud lymphatique principal du rectum.

Les collecteurs moyens

Ils drainent spécifiquement la zone de l'ampoule rectale située entre la valve rectale moyenne et la ligne pectinée. Ils suivent les vaisseaux rectaux moyens et atteignent les nœuds lymphatiques hypogastriques qui reposent dans la graisse de la fosse ischio-rectale au contact des vaisseaux pelviens latéraux. Quelques collecteurs postérieurs atteignent directement les nœuds sacrés postérieurs et iliaques communs.

Les collecteurs inférieurs

Ils proviennent exclusivement du rectum périnéal (au dessous des valves anales) et suivent l'artère rectale

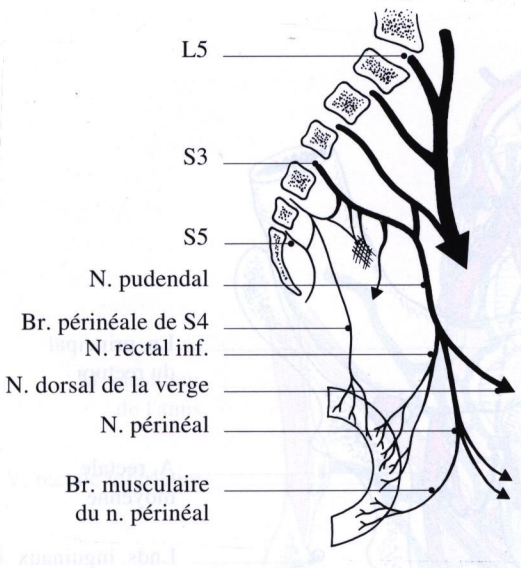

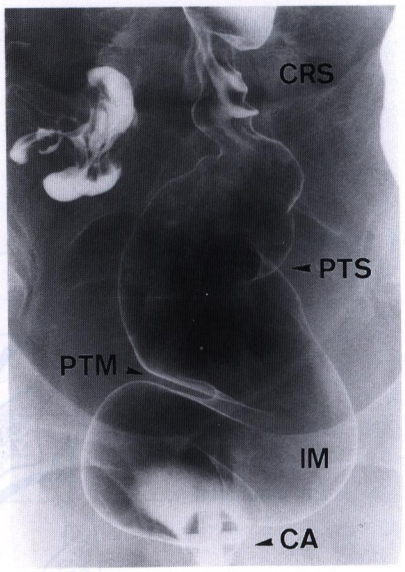

Fig. 23-12. Innervation du muscle sphincter externe de l'anus
Fig. 23-13. Temps rectal d'un lavement baryté. Mucographie. *CA* : canal anal, *PTM* : pli transverse moyen, *PTS* : pli transverse supérieur, *IM* : inflexion moyenne, *CRS* : charnière recto-sigmoïdienne

inférieure à travers la fosse ischio-rectale. Leur terminaison se fait dans les nœuds lymphatiques inguinaux. La zone du canal anal située entre la ligne pectinéale et intersphinctérienne est souvent une zone intermédiaire à drainage moyen et inférieur. Dans les cancers de cette région, on trouve donc des métastases hypogastriques et inguinales. Celles-ci témoignent de la gravité et s'expliquent par le blocage des collecteurs supérieurs et moyens.

Innervation

Celle-ci est sous la dépendance du système nerveux autonome et du système nerveux cérébrospinal (voir chap. 40).

Le rectum pelvien a une innervation purement végétative. Il reçoit son contingent ortho-sympathique du nerf pré-sacré qui provient de la moelle lombale, fait relais dans le ganglion hypogastrique supérieur, aborde le bassin en passant en avant du promontoire et rejoint le plexus hypogastrique (inférieur) sur les faces latérales du rectum (fig. 40-25). Il reçoit son contingent para-sympathique de la moelle sacrée par l'intermédiaire de rameaux issus des branches antérieures des nerfs sacrés S2, S3 et S4, appelés nerfs splanchniques pelviens ou nerfs érecteurs. Ces derniers abordent les plexus hypogastriques (inférieurs) dorsalement et se distribuent à la face latérale du rectum.

Le rectum périnéal a une double innervation. Le sphincter interne de l'anus reçoit ses contingents ortho et para-sympathiques du plexus hypogastrique inférieur. Le sphincter externe est innervé par les nerfs rectaux (fig. 23-12). Le nerf rectal antérieur provient du rameau périnéal superficiel du nerf pudendal interne (n. honteux) et se détache du canal pudendal (ou honteux). Le nerf rectal moyen ou nerf anal (nerf rectal inférieur) provient de S3 (fig. 40-13), le nerf rectal postérieur du rameau périnéal de S4.

L'innervation du revêtement cutanéo-muqueux du canal anal rappelle la dualité de développement embryologique. La partie située au dessus des valves anales étant d'origine entodermique (cloaque), la muqueuse est innervée par le système nerveux autonome ; la partie située au dessous des valves étant d'origine ectodermique, la couverture cutanée est innervée par les nerfs spinaux (nerf rectal inférieur). Cette double innervation explique les différences de réponse du rectum au stimuli : la partie inférieure est sensible au toucher, à la douleur, aux variations thermiques, expliquant les phénomènes douloureux intenses des lésions hémorroïdales, des fissures, des abcès péri-anaux ; la partie supérieure est sensible aux augmentations de tension.

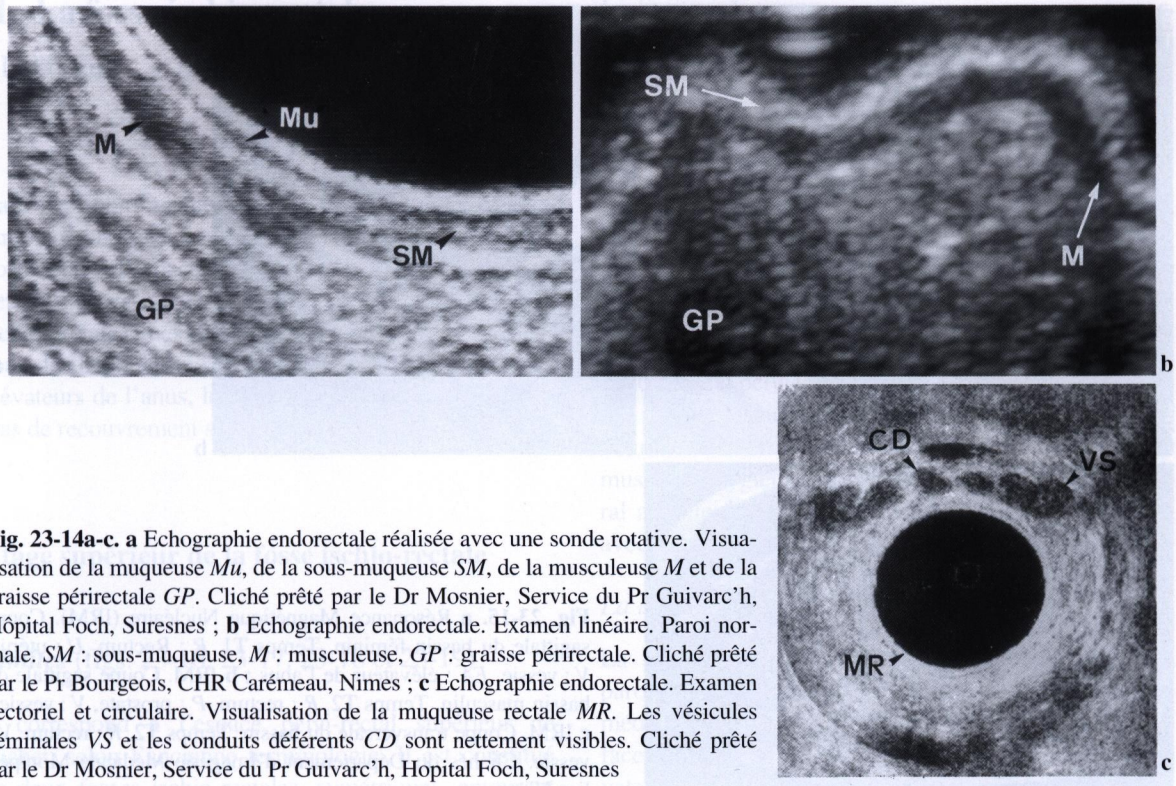

Fig. 23-14a-c. a Echographie endorectale réalisée avec une sonde rotative. Visualisation de la muqueuse *Mu*, de la sous-muqueuse *SM*, de la musculeuse *M* et de la graisse périrectale *GP*. Cliché prêté par le Dr Mosnier, Service du Pr Guivarc'h, Hôpital Foch, Suresnes ; **b** Echographie endorectale. Examen linéaire. Paroi normale. *SM* : sous-muqueuse, *M* : musculeuse, *GP* : graisse périrectale. Cliché prêté par le Pr Bourgeois, CHR Carémeau, Nimes ; **c** Echographie endorectale. Examen sectoriel et circulaire. Visualisation de la muqueuse rectale *MR*. Les vésicules séminales *VS* et les conduits déférents *CD* sont nettement visibles. Cliché prêté par le Dr Mosnier, Service du Pr Guivarc'h, Hopital Foch, Suresnes

Les modalités du fonctionnement de l'ampoule du canal anal et des sphincters sont exposées au chapitre 35 du volume "Neuro-Anatomie".

Anatomie appliquée

Le toucher rectal

L'examen clinique du rectum est univoque : c'est le toucher rectal.

Les examens complémentaires traditionnels sont l'anuscopie, la rectoscopie et l'opacification radiologique de l'ampoule rectale qui se fait grâce à un lavement effectué soit à la baryte, soit avec des produits hydrosolubles avec clichés radiologiques de face et de profil (fig. 23-13).

Des moyens d'exploration plus récents peuvent apporter des renseignements d'ordre morphologique ou fonctionnel :

La défécographie

Elle permet d'analyser l'aspect dynamique de la vidange rectale. Le temps de transit segmentaire, la recherche de troubles dyskinétiques du muscle élévateur de l'anus, le défaut d'ouverture de l'angle anorectal font partie du bilan des constipations rebelles, des rectocèles, ou des défects majeurs du périnée féminin.

L'endosonographie rectale

Elle permet une analyse précise des différentes couches de la paroi rectale. Elle est faite avec des sondes de 7,5 ou de 10 MHz. Elle peut mettre en évidence des adénopathies hypertrophiées marquée par des taches hypoéchogènes sur la paroi de l'ampoule (fig. 23-14).

A la surface de la paroi rectale, on trouve généralement une ligne brillante. La muqueuse est marquée par un liseré hypoéchogène normalement régulier et devenant suspect lorsqu'il y a une plage plus épaisse. La sous muqueuse est hyperéchogène alors que la musculeuse est une zone franchement hypoéchogène. Il existe parfois au niveau de cette 4e zone un liseré interfaçant les deux couches musculaires. A l'intérieur de la paroi, on trouve une bande blanche hyperéchogène représentant l'adventice et la graisse périrectale.

L'imagerie moderne

Elle comporte le scanner qui permet de visualiser le rectum et ses rapports avec les organes pelviens par

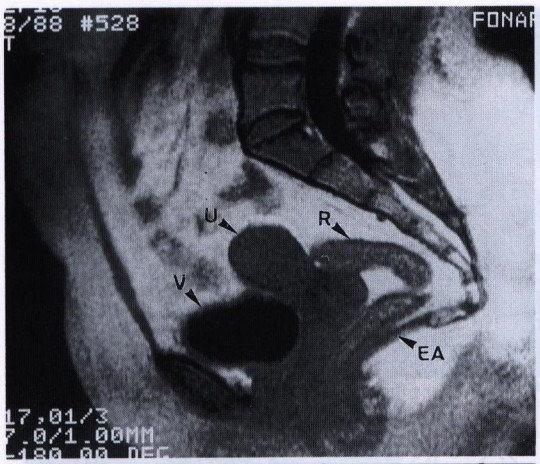

a

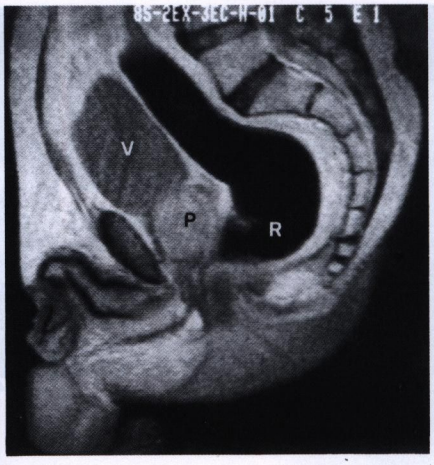

b

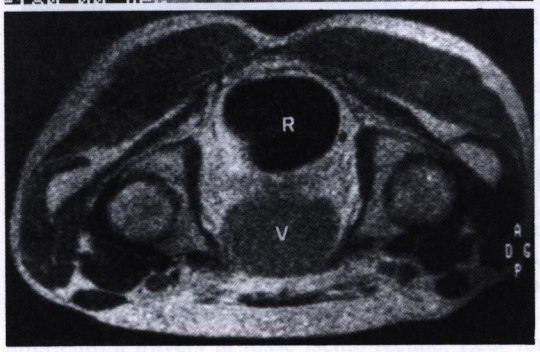

c

Fig. 23-15. a Résonance Magnétique Nucléaire (IRM). Coupe sagittale du bassin féminin. Temps T1. *R* : Rectum, *U* : utérus, *V* : vessie, *EA* : élévateur de l'anus ; **b** IRM. Coupe sagittale du bassin masculin. Temps T2. *R* : rectum, *P* : prostate, *V* : vessie ; **c** IRM. Coupe transversale du bassin. Temps T2. *R* : rectum, *V* : vessie. Clichés du Département d'Imagerie Médicale Montpellier-Nimes

des coupes transversales bidimensionnelles, tandis que l'IRM, grâce à l'étude tridimensionnelle, réalise des coupes frontales, sagittales (fig. 23-15) et transversales qui facilitent la lecture. Le volume d'une tumeur et sa distance par rapport au muscle élévateur de l'anus sont ainsi aisément appréciés. La disparition du plan de clivage, l'envahissement de la graisse périrectale ainsi que les métastases lymphatiques nodales peuvent être visualisées.

Conclusion

Le rectum est un organe pelvien complexe par sa morphologie et ses rapports topographiques. Sa double origine embryologique explique les deux grands types de tumeurs observées : épithéliomas Lieberkuhniens au niveau de sa partie pelvienne et épidermoïdes au niveau de sa partie périnéale. Sa vascularisation veineuse et lymphatique très riche constitue une voie d'essaimage précoce dans les carcinoses quelle que soit leur localisation. Ses rapports pelviens de voisinage rendent sa chirurgie difficile surtout dans les résections-anastomoses sous-péritonéales.

Les méthodes d'exploration actuelles du rectum permettent un diagnostic plus précoce des tumeurs et permettent ainsi une chirurgie plus conservatrice tout en gardant une rigueur carcinologique satisfaisante.

Bibliographie

Cagnard C, Godlewski G, Prat D, Lan O, Cousineau J, Maklouf Y (1986) The nerve branches of the external anal sphincter : the macroscopic supply and microscopic structure. Surg Radiol Anat 8 : 115-119

Hildebrandt U, Feigel G, Schwartz HP, Scheer O (1986) Endorectal ultrasound : instrumentation and clinical aspects. Int J Colorect Dis 1 : 203-207

Mahieu P (1984) Defecography : contribution to the diagnosis of defecation disorders. Gastrointest Radiol 9 : 233-261

Rouanet P, Lestra PM, Domergue J, Gardet Y, Pujol H (1989) Apport du scanner et de l'IRM en vue d'une chirurgie conservatrice du rectum. Ann Gastroenterol Hepatol 23 : 32-33

Sato K, Sato T (1991) The vascular and neuronal composition of the lateral ligament of the rectum and the rectosacral fascia. Surg Radiol Anat 13 : 17-22

II. La fosse ischio-rectale

J Leborgne

La fosse ischio-rectale située de part et d'autre du rectum sous-péritonéal, englobe à la fois l'espace pelvien postérieur et l'espace périnéal postérieur. Nous envisagerons successivement les deux étages de la fosse ischio-rectale situés respectivement au dessus et au dessous du diaphragme pelvien constitué par les muscles élévateurs de l'anus, les muscles coccygiens et les fascias de recouvrement supérieur et inférieur.

Etage supérieur de la fosse ischio-rectale

Limites (figs. 23-16, 23-17, 23-18 et 23-19)

Il correspond à l'espace pelvi-rectal supérieur de Richet, selon l'ancienne terminologie. Il est constitué de deux fosses ischio-rectales, symétriques, entourant l'ampoule rectale jusqu'à la boutonnière des muscles élévateurs de l'anus.

La limite supérieure

La limite supérieure de chaque fosse ischio-rectale répond au péritoine viscéral pelvien de la fosse para-rectale correspondante.

La limite inférieure

Elle est représentée par le muscle élévateur de l'anus dont les deux ventres musculaires de la partie latérale croisent la face latérale du rectum et convergent vers le ligament ano-coccygien.

En arrière, le muscle coccygien représente la partie postérieure du diaphragme pelvien. Ce diaphragme pelvien a la forme d'un dièdre ouvert en haut. Il est recouvert par le fascia supérieur du diaphragme pelvien qui fait partie intégrante du fascia pelvien pariétal.

Ce fascia pelvien pariétal est essentiellement constitué par les fascias des muscles élévateur de l'anus et obturateur interne et se continue avec le fascia du muscle coccygien. Il est en continuité par son bord latéral avec le fascia transversalis et par son bord médial avec le fascia pelvien viscéral.

La limite latérale

La limite latérale, ostéomusculaire, correspond à la paroi latérale du pelvis. Elle est constituée par la face médiale de l'os coxal avec la ligne arquée et les surfaces d'insertion des muscles obturateur interne et élévateur de l'anus. Le fascia pelvien pariétal tapisse les faces médiales des muscles iliopsoas et obturateur interne et se continue avec le fascia supérieur du diaphragme pelvien, puis avec le fascia viscéral rectal. Cette continuité des fascias de recouvrement des parois latérales et inférieures de la partie supérieure de la fosse ischio-rectale permet de définir un plan de décollement extrafascial dans la chirurgie carcinologique du rectum [Dor et coll., 1963].

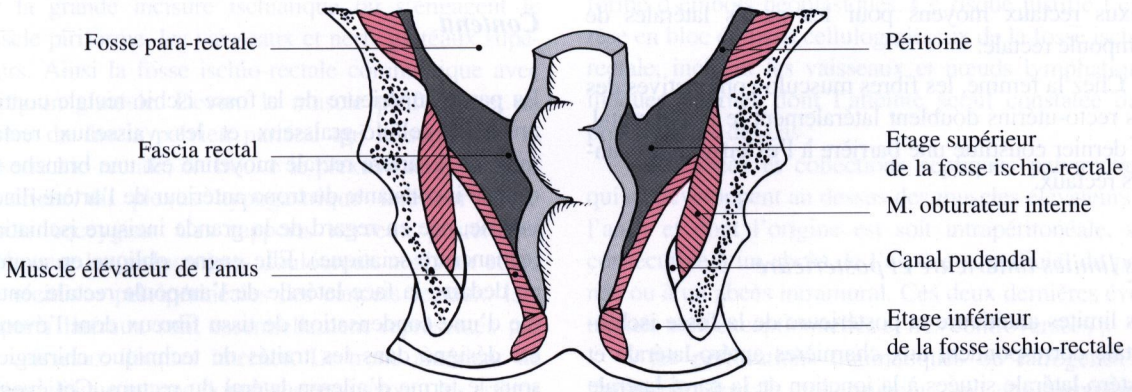

Fig. 23-16. Coupe coronale schématique du pelvis passant par le rectum

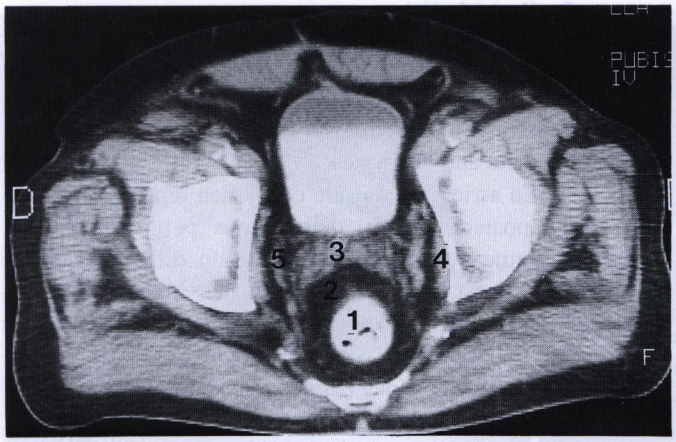

17

18

19

Fig. 23-17. Coupe TDM chez l'homme passant par l'étage supérieur de la fosse ischio-rectale. *1* : rectum, *2* : graisse péri-rectale, *3* : vésicule séminale, *4* : m. obturateur interne, *5* : éléments vasculaires

Fig. 23-18. Coupe coronale en RMN passant par les 2 fosses ischio-rectales

Fig. 23-19. Coupe transversale en RMN passant par les 2 fosses ischio-rectales

La limite médiale

Elle répond à la gaine fibreuse du rectum ou fascia viscéral rectal qui, nous l'avons vu, se continue avec le fascia pariétal pelvien. Ce fascia rectal contient le plexus hypogastrique inférieur qui abandonne les plexus rectaux moyens pour les parois latérales de l'ampoule rectale.

Chez la femme, les fibres musculo-conjonctives des plis recto-utérins doublent latéralement le fascia rectal. Ce dernier constitue une barrière à l'extension des cancers rectaux.

Les limites antérieure et postérieure

Les limites antérieure et postérieure de la fosse ischio-rectale correspondent aux charnières antéro-latérale et postéro-latérale situées à la jonction de la paroi latérale et des deux bases antérieure et postérieure de la région rectale. Celle-ci peut en effet être assimilée à une pyramide tronquée dont la coupe horizontale dessine un trapèze à grande base postérieure ou sacrée et à petite base antérieure génito-vésicale chez l'homme, génitale chez la femme [Dor et coll., 1963].

Contenu

La partie supérieure de la fosse ischio-rectale contient un tissu cellulo-graisseux et les vaisseaux rectaux moyens. L'artère rectale moyenne est une branche terminale inconstante du tronc antérieur de l'artère iliaque interne, née en regard de la grande incisure ischiatique (échancrure sciatique). Elle gagne, oblique en avant et en dedans, la face latérale de l'ampoule rectale, entourée d'une condensation de tissu fibreux dont l'éventail est désigné dans les traités de technique chirurgicale sous le terme d'aileron latéral du rectum. Cet éventail est d'autant plus étalé qu'on se rapproche du fascia rectal et d'autant plus facile à contrôler qu'on s'en éloigne.

Les veines rectales moyennes gagnent la veine iliaque interne et sont accompagnées par les vaisseaux lymphatiques gagnant les nœuds lymphatiques iliaques internes. Le contenu de la fosse ischio-rectale doit être réséqué en monobloc au cours de l'exérèse carcinologique des cancers du rectum sous-péritonéal.

Rapports

Le rapport supérieur

Il est représenté par l'uretère dans son segment pelvien sous-péritonéal depuis l'ouverture supérieure du pelvis (détroit supérieur) jusqu'à la base vésicale. Dans son trajet vertical, oblique en bas et en avant, il surplombe la fosse ischio-rectale puis longe le bord supérieur du plexus hypogastrique inférieur avant de croiser le conduit déférent chez l'homme, l'artère utérine chez la femme, en avant de la loge rectale.

Les deux uretères doivent être disséqués et réclinés en dehors dans l'exérèse des cancers rectaux.

Les rapports postérieurs

Le tissu cellulo-graisseux de la fosse ischio-rectale est en continuité avec celui de l'espace rétrorectal compris entre le fascia présacral (ou fascia pelvien pariétal) et le fascia viscéral rectal. Entre ces deux fascias, il existe un plan de décollement qui permet la mobilisation de la face postérieure du rectum avec son atmosphère cellulo-graisseuse et les branches des vaisseaux rectaux supérieurs.

Les rapports latéraux

La fosse ischio-rectale entre en rapport avec la charnière postéro-latérale de la région rectale matérialisée par la grande incisure ischiatique où s'engagent le muscle piriforme, les vaisseaux et nerfs glutéaux supérieurs. Ainsi la fosse ischio-rectale communique avec la région glutéale. Devant le muscle piriforme et en arrière du fascia pelvien pariétal qui le sépare de la fosse ischio-rectale, on trouve le plexus sacral, le bord postérieur du plexus hypogastrique inférieur et le plexus coccygien. Ces rapports nerveux postérieurs expliquent les phénomènes douloureux notés au cours des récidives pelvipérinéales des cancers rectaux. Les rapports latéraux sont essentiellement représentés par les vaisseaux iliaques internes. Le tronc antérieur de l'artère iliaque interne donne successivement les artères obturatrice et vésicale inférieure, chez l'homme, les artères utérine et vaginale chez la femme. L'artère obturatrice plaquée contre le fascia du muscle obturateur interne, sous-jacente au nerf obturateur peut être sacrifiée au cours de l'évidement cellulovasculaire de la fosse ischio-rectale dans l'exérèse des cancers du rectum.

Le rapport inférieur

Il est représenté par la partie inférieure de la fosse ischio-rectale.

Les rapports antérieurs

Ils correspondent à la charnière antérolatérale de la région rectale. Chez l'homme, cette charnière correspond aux fascias vésical et prostatique et à l'artère vésicale inférieure. L'artère vésicale inférieure, antérieure par rapport à l'artère rectale moyenne, entourée d'un tissu fibreux, donne ses branches prostatiques et séminales. La loge rectale est limitée en avant par le septum recto-vésical (aponévrose de Denonvilliers). Chez la femme, la charnière antérolatérale correspond au tissu musculo-conjonctif du paramètre, tendu de part et d'autre de l'isthme utérin, descendant jusqu'au fascia pelvien pariétal. Le paramètre contient l'artère utérine, antérieure par rapport à l'artère rectale moyenne et précroisant l'uretère. La loge rectale est limitée en avant par le septum recto-vaginal.

Applications cliniques

L'étage supérieur de la fosse ischio-rectale peut être concerné par trois processus pathologiques :

– les cancers de l'ampoule rectale dont l'extension dépasse la paroi rectale (stade B et C selon la classification de Dukes) peuvent envahir l'atmosphère cellulaire de la fosse ischio-rectale soit par contiguité, soit sous forme d'embols néoplasiques. Ce risque justifie l'exérèse en bloc du tissu cellulograisseux de la fosse ischio-rectale, incluant les vaisseaux et nœuds lymphatiques iliaques internes dont l'atteinte serait constatée dans près de 23 % des cas ;

– les abcès et collections septiques pelvirectaux, qui se développent au dessus des muscles élévateurs de l'anus et dont l'origine est soit intrapéritonéale, soit consécutive à un abcès de l'espace superficiel du périnée ou à un abcès intramural. Ces deux dernières éventualités sont exceptionnelles et très controversées ;

– les perforations traumatiques ou iatrogènes de l'ampoule rectale déterminent un ensemencement hyperseptique de la fosse ischio-rectale. Elles peuvent se traduire par une diffusion gazeuse, dessinant les

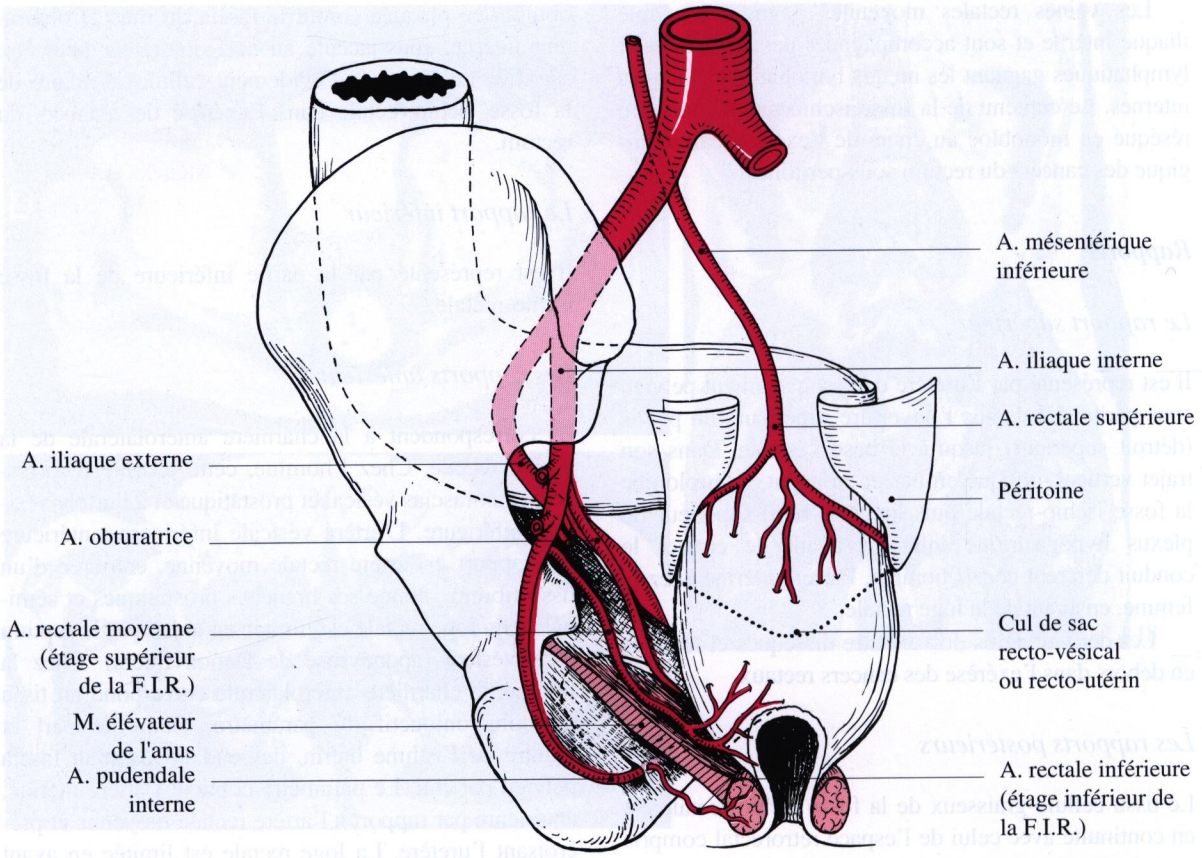

Fig. 23-20. Le rectum et les deux étages de la fosse ischio-rectale, vue postérieure

contours de l'ampoule rectale et peuvent diffuser dans l'espace rétropéritonéal et le médiastin.

Moyens d'exploration de l'étage supérieur de la fosse ischio-rectale

Quatre explorations peuvent être envisagées pour l'étude des espaces périrectaux, et notamment apprécier le degré d'extension des cancers rectaux.

Les coupes tomodensitométriques

Elles permettent d'individualiser (fig. 23-17) :

– le fascia rectal entourant le rectum, son atmosphère graisseuse et les vaisseaux rectaux supérieurs d'une part,

– l'atmosphère cellulograisseuse de la fosse ischio-rectale d'autre part contenant les vaisseaux rectaux moyens en continuité avec les espaces pré et rétro-rectaux [Grabbe et coll., 1983].

L'échographie endorectale

C'est une exploration récente visant à préciser le degré d'envahissement pariétal des tumeurs (fig. 23-14).

L'imagerie par résonance magnétique (figs. 23-18 et 23-19) *et la lymphoscintigraphie pelvienne*

Elles constituent deux méthodes en cours d'évaluation dont l'intérêt serait de préciser le degré d'envahissement des nœuds lymphatiques périrectaux.

Etage inférieur de la fosse ischio-rectale

Il se situe de part et d'autre du canal anal entouré du muscle sphincter externe de l'anus. Il correspond à l'espace pelvi-rectal inférieur selon l'ancienne terminologie.

Limites

La limite supérieure

Elle est représentée par le fascia inférieur du diaphragme pelvien.

La limite inférieure

Elle répond au fascia superficiel du périnée tendu entre les branches de l'ischion et le centre tendineux du périnée.

La limite postérieure

Elle correspond au coccyx et aux muscles grands fessiers.

La limite antérieure

Elle est représentée par les deux muscles transverses superficiels du périnée tendus entre les branches de l'ischion et le centre tendineux du périnée. Ce dernier sépare le périnée anal du périnée urogénital.

La limite latérale

La limite latérale ostéomusculaire de chaque fosse ischio-rectale est constituée par la tubérosité ischiatique, la branche de l'ischion, le ligament sacrotubéral (grand ligament sacro-sciatique), le muscle obturateur interne et le canal pudendal (canal honteux) appliqué contre le fascia du muscle et livrant passage aux vaisseaux et nerf pudendaux internes.

La limite médiale

Elle est représentée par le canal anal et le sphincter externe de l'anus qui constitue le cylindre musculaire externe, somatique de l'appareil sphinctérien.

Contenu

L'étage inférieur de la fosse ischio-rectale est rempli d'un corps adipeux et contient des éléments vasculaires et nerveux.

L'artère pudendale interne

L'artère pudendale interne (a. honteuse interne) située dans la paroi latérale de la fosse ischio-rectale, dans le dédoublement du fascia du m. obturateur interne qui constitue le canal pudendal (c. d'Alcock). Elle abandonne dans le canal l'artère rectale inférieure rarement unique, le plus souvent représentée par un contingent de 2 à 3 artères qui se dirigent vers le canal anal qu'elles vascularisent (fig. 23-20).

Les veines rectales inférieures

Elles drainent le canal anal et le sphincter externe. Elles sont issues des plexus rectaux et traversent la fosse ischio-rectale pour se jeter dans la v. pudendale interne.

Les nœuds lymphatiques rectaux inférieurs

Les nœuds lymphatiques rectaux inférieurs satellites de l'artère rectale inférieure se drainent dans les nœuds lymphatiques iliaques internes. Le drainage lymphatique de cette région se partage entre les nœuds lymphatiques iliaques internes et les nœuds lymphatiques inguinaux.

Le nerf rectal inférieur

Le nerf rectal inférieur, branche du plexus honteux, chemine dans la fosse ischio-rectale pour rejoindre l'anus. Il abandonne des rameaux moteurs pour le muscle sphincter externe de l'anus et des rameaux sensitifs pour les téguments de la région périanale. Il peut être unique, double ou triple.

Rapports

Le rapport antérieur

Il est représenté par l'espace superficiel du périnée urogénital, situé sous le fascia inférieur du diaphragme urogénital. Cet espace contient les corps érectiles et leurs muscles (ischiocaverneux et bulbospongieux), le muscle transverse superficiel et, chez la femme, les deux glandes vestibulaires majeures.

Le rapport postérieur

Il s'effectue par l'intermédiaire des muscles grands fessiers avec la région glutéale.

Le rapport inférieur

Il est représenté par le périnée superficiel, comprenant les téguments périanaux, depuis le revêtement cutané jusqu'au fascia superficiel du périnée.

Le rapport supérieur

C'est l'étage supérieur de la fosse ischio-rectale. L'exérèse réalisée au cours d'une amputation abdominopérinéale du rectum sacrifie l'ensemble de la fosse ischio-rectale ainsi que le diaphragme pelvien.

Applications cliniques

L'étage inférieur de la fosse ischio-rectale peut être intéressé par plusieurs processus pathologiques :

– les abcès ischiorectaux d'origine cryptique, diffusant latéralement à travers le m. sphincter interne (fistule transsphinctérienne supérieure) et pouvant gagner la fosse ischio-rectale contro-latérale (classiques abcès en fer à cheval) ;

– les épithéliomas de l'anus envahissant rapidement l'appareil sphinctérien et diffusant dans la fosse ischio-rectale. L'extension lymphatique vers les nœuds lymphatiques inguinaux emprunte les vaisseaux lymphatiques de la fosse ischio-rectale ;

– les traumatismes répétés du nerf rectal inférieur, exposé de par son trajet complexe, peuvent expliquer le syndrôme du périnée descendant et certaines incontinences liées à une dénervation sphinctérienne.

Bibliographie

Grabbe F, Lierse W, Winkler R (1983). The peri rectal fascia : morphology and use in staging of rectal carcinoma. Radiology 149 : 241-246

Dor V, Guerinel G, Richelme H (1963). Anatomie chirurgicale de la région rectale. Ann Chir 17, 23-26 : 1595-1601

Chapitre 24

Le foie

J Champetier

Le foie est le viscère plein le plus volumineux de l'abdomen. Son poids représente 2 à 3 % du poids du corps chez le sujet adulte, mais 5 % à la naissance [Caix et coll., 1970]. Le foie est caractérisé notamment par : la minceur de la capsule fibreuse qui l'enveloppe, la friabilité de son parenchyme et l'extrême richesse de sa vascularisation. En dehors de la secrétion biliaire, les fonctions du foie sont très nombreuses.

Anatomie topographique

Le foie est situé dans la partie supérieure de la cavité abdominale, contre la veine cave inférieure dont il masque une portion étendue. Il est perceptible dans la région épigastrique en avant de l'estomac. Il occupe presque entièrement la loge sous-phrénique droite et très partiellement la loge sous-phrénique gauche. Le diaphragme le sépare de la cavité thoracique et plus précisément de la plèvre, des poumons et du péricarde. Mais en raison de sa topographie, le foie est un organe thoraco-abdominal (fig. 24-1a).

A droite de la ligne médiane antérieure

Le foie est presque entièrement caché par la paroi thoracique. Il se moule étroitement sur le diaphragme de toutes parts. Sa partie la plus élevée se projette en avant sur la 5e côte. La base du poumon droit recouvre largement le foie, surtout dorsalement où elle se projette à la hauteur de la 10e vertèbre thoracique. Le récessus pleural costo-diaphragmatique droit descend en arrière jusqu'au bord caudal de la 12e vertèbre thoracique. Le récessus pleural droit se trouve ainsi à la hauteur de la glande surrénale droite et de l'extrémité crâniale du rein droit qui sont tous deux au contact du foie. Sont également en rapport immédiat avec le foie dans la cavité abdominale, mais plus en avant : la courbure colique droite (angle droit), le duodénum et la vésicule biliaire (fig. 24-1).

A gauche de la ligne médiane

Les rapports thoraciques du foie sont beaucoup moins étendus qu'à droite. Ses rapports abdominaux immédiats se font surtout avec l'œsophage abdominal et l'estomac qui sont situés en arrière de lui, à son contact. La rate et la queue du pancréas sont plus latérales, ainsi que la courbure colique gauche.

Morphologie externe

En raison de l'extrême richesse de ses vaisseaux, le foie est un organe très malléable. Aussi, les parois de la cavité abdominale qui l'entourent et les viscères qui sont à son contact, déterminent en grande partie la morphologie externe du foie (fig. 24-2).

Le foie en place dans la cavité abdominale a grossièrement la forme d'un segment d'ovoïde, orienté transversalement. Sa partie droite, la plus volumineuse, est arrondie. Sa partie gauche est aplatie et effilée à son extrémité.

Le foie présente deux faces : une face diaphragmatique et une face viscérale, séparées en avant par le bord inférieur (ex-bord antérieur). Il présente deux lobes principaux : le lobe droit et le lobe gauche séparés sur la face diaphragmatique par le ligament falciforme du foie.

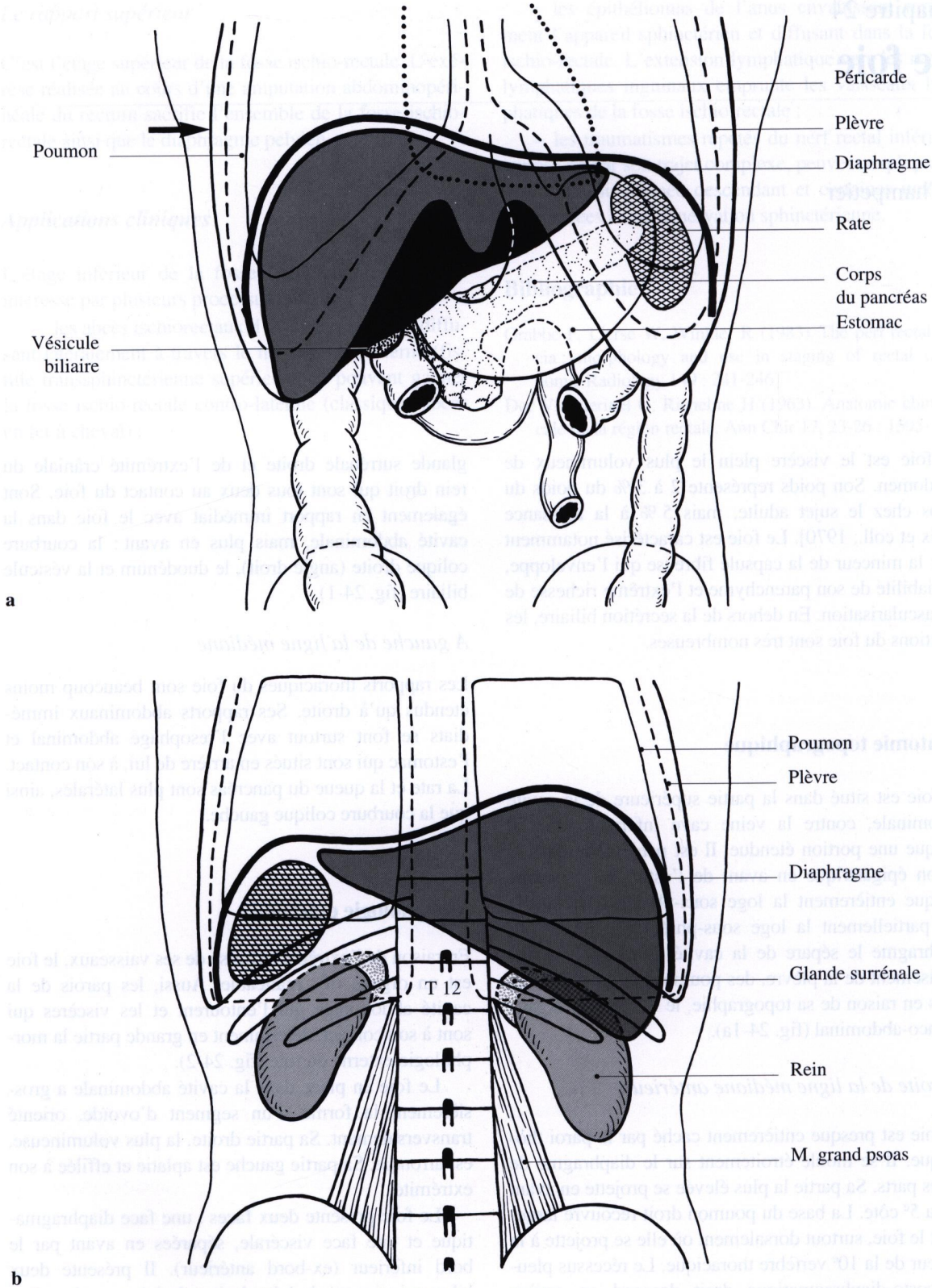

Fig. 24-1a,b. Topographie du foie. **a** Vue ventrale, la flèche indique le niveau de la cinquième côte droite ; **b** vue dorsale

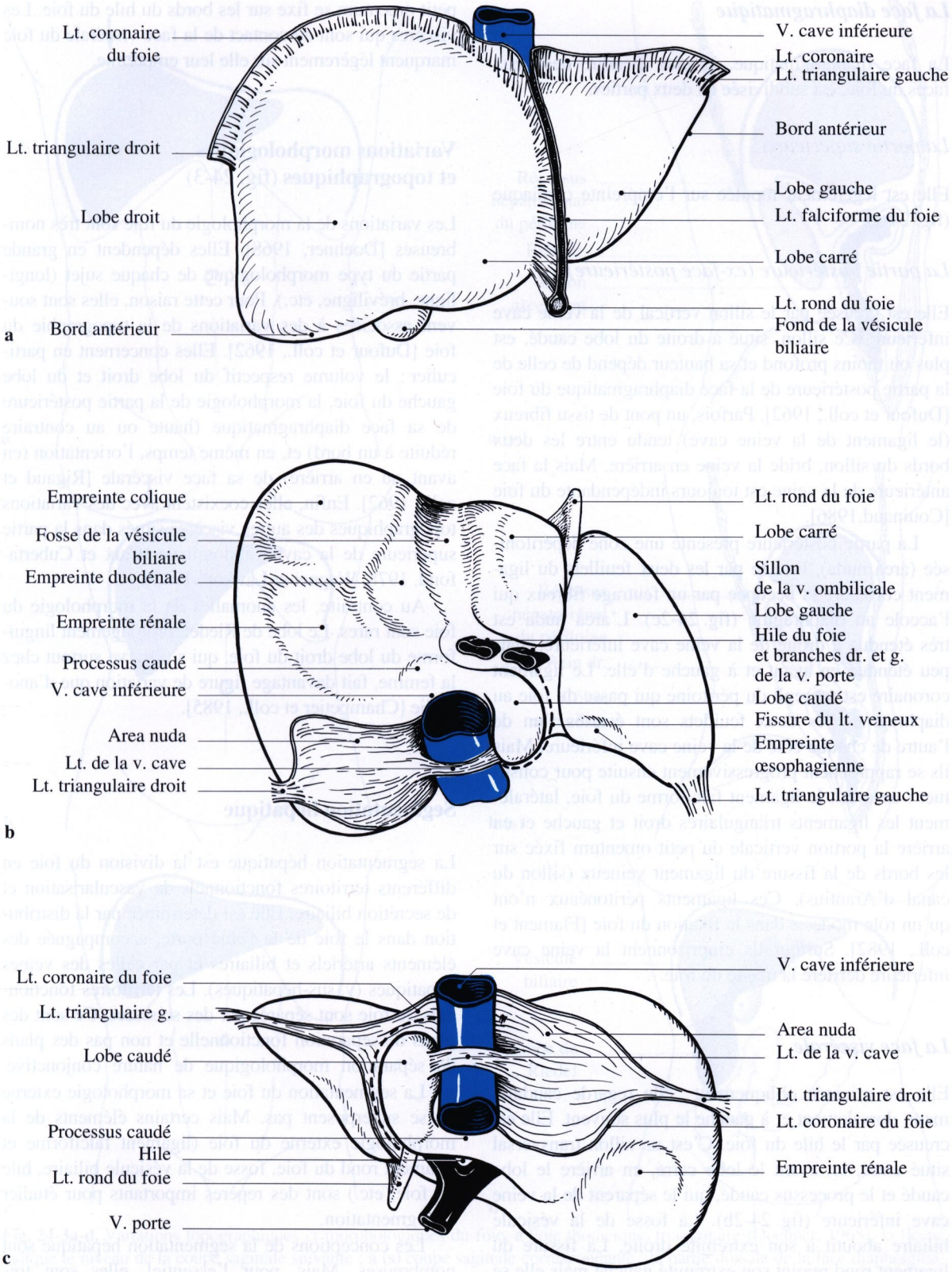

Fig. 24-2a-c. Morphologie externe du foie. **a** Vue ventrale ; **b** vue caudale ; **c** vue dorsale

La face diaphragmatique

La face diaphragmatique, la plus étendue des deux faces du foie, est subdivisée en deux parties.

La partie supérieure

Elle est légèrement moulée sur l'empreinte cardiaque (fig. 24-1).

La partie postérieure (ex-face postérieure)

Elle est creusée par le sillon vertical de la veine cave inférieure. Ce sillon, situé à droite du lobe caudé, est plus ou moins profond et sa hauteur dépend de celle de la partie postérieure de la face diaphragmatique du foie [Dufour et coll., 1962]. Parfois, un pont de tissu fibreux (le ligament de la veine cave) tendu entre les deux bords du sillon, bride la veine en arrière. Mais la face antérieure de la veine est toujours indépendante du foie [Couinaud,1986].

La partie postérieure présente une zone dépéritonisée (area nuda), limitée par les deux feuillets du ligament coronaire et occupée par un feutrage fibreux qui l'accole au diaphragme (fig. 24-2c). L'area nuda est très étendue à droite de la veine cave inférieure, mais peu étendue en avant et à gauche d'elle. Le ligament coronaire est un repli du péritoine qui passe du foie au diaphragme. Ses deux feuillets sont écartés l'un de l'autre de chaque côté de la veine cave inférieure. Mais ils se rapprochent progressivement ensuite pour constituer : en avant le ligament falciforme du foie, latéralement les ligaments triangulaires droit et gauche et en arrière la portion verticale du petit omentum fixée sur les bords de la fissure du ligament veineux (sillon du canal d'Arantius). Ces ligaments péritonéaux n'ont qu'un rôle modeste dans la fixation du foie [Flament et coll., 1982]. Surtout ils emprisonnent la veine cave inférieure derrière la masse du foie.

La face viscérale

Elle est orientée obliquement : elle regarde caudalement, dorsalement et à gauche le plus souvent. Elle est creusée par le hile du foie. C'est un sillon transversal situé entre, en avant le lobe carré, en arrière le lobe caudé et le processus caudé, qui le séparent de la veine cave inférieure (fig. 24-2b). La fosse de la vésicule biliaire aboutit à son extrémité droite. La fissure du ligament rond rejoint son extrémité gauche mais elle se prolonge en arrière par la fosse du conduit veineux (sillon du canal d'Arantius). La portion horizontale du petit omentum se fixe sur les bords du hile du foie. Les viscères qui sont au contact de la face viscérale du foie marquent légèrement sur elle leur empreinte.

Variations morphologiques et topographiques (fig. 24-3)

Les variations de la morphologie du foie sont très nombreuses [Doehner, 1968]. Elles dépendent en grande partie du type morphologique de chaque sujet (longiligne, bréviligne, etc.). Pour cette raison, elles sont souvent associées à des variations de la topographie du foie [Dufour et coll., 1962]. Elles concernent en particulier : le volume respectif du lobe droit et du lobe gauche du foie, la morphologie de la partie postérieure de sa face diaphragmatique (haute ou au contraire réduite à un bord) et, en même temps, l'orientation (en avant ou en arrière) de sa face viscérale [Rigaud et coll., 1962]. Enfin, elles coexistent avec des variations topographiques des autres viscères situés dans la partie supérieure de la cavité abdominale [Caix et Cubertafond, 1978, Wagner et Lawson, 1982].

Au contraire, les anomalies de la morphologie du foie sont rares. Le lobe de Riedel, prolongement linguiforme du lobe droit du foie, qui s'observe surtout chez la femme, fait davantage figure de variation que d'anomalie [Champetier et coll., 1985].

Segmentation hépatique

La segmentation hépatique est la division du foie en différents territoires fonctionnels de vascularisation et de secrétion biliaire. Elle est déterminée par la distribution dans le foie de la veine porte, accompagnée des éléments artériels et biliaires et par celles des veines hépatiques (v. sus-hépatiques). Les territoires fonctionnels du foie sont séparés par des scissures. Ce sont des plans de séparation fonctionnelle et non pas des plans de séparation morphologique de nature conjonctive.

La segmentation du foie et sa morphologie externe ne se superposent pas. Mais certains éléments de la morphologie externe du foie (ligament falciforme et ligament rond du foie, fosse de la vésicule biliaire, hile du foie, etc.) sont des repères importants pour étudier sa segmentation.

Les conceptions de la segmentation hépatique sont nombreuses. Mais, pour l'essentiel, elles sont très proches les unes des autres et leurs différences n'entraînent pas de conséquences pratiques.

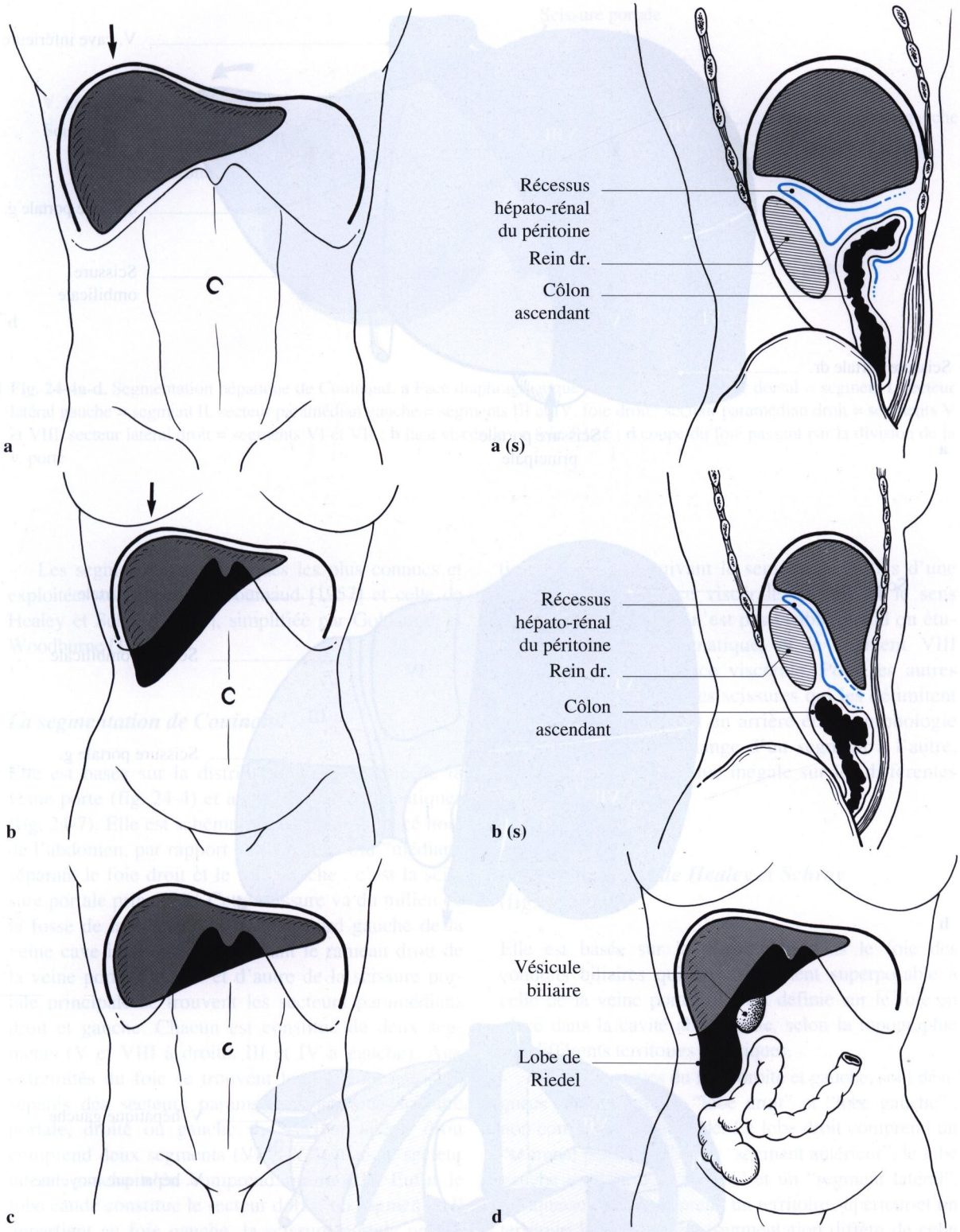

Fig. 24-3a-d. Variations topographiques et morphologiques du foie. **a** Foie thoracique, triangulaire [Doehner, 1968], la flèche indique le niveau de la coupe sagittale suivante ; **a (s)** coupe sagittale correspondante : la partie dorsale de la face diaphragmatique est très étendue ; **b** foie abdominal, triangulaire ; la flèche indique le niveau de la coupe sagittale suivante ; **b (s)** coupe sagittale correspondante : la partie dorsale de la face diaphragmatique est réduite à un bord et la face viscérale est orientée dorsalement ; **c** foie horizontal ; **d** lobe de Riedel, toujours situé à droite de la vésicule biliaire

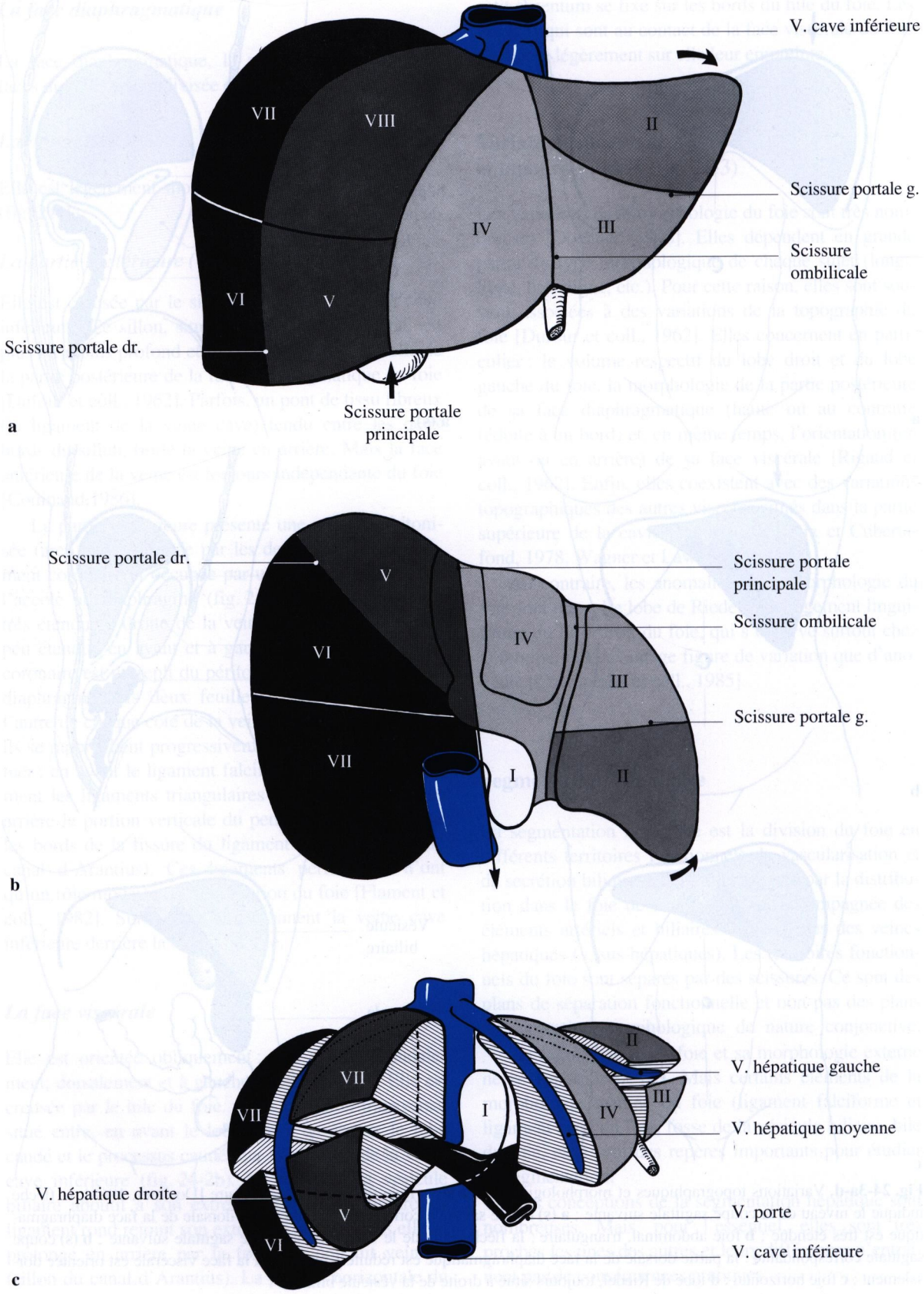
V. cave inférieure
VII
VIII
II
Scissure portale g.
IV
III
Scissure ombilicale
VI
V
Scissure portale dr.
Scissure portale principale
a
Scissure portale dr.
V
Scissure portale principale
Scissure ombilicale
IV
VI
III
Scissure portale g.
VII
I
II
b
II
V. hépatique gauche
VII
III
VII
I
IV
V. hépatique moyenne
V. hépatique droite
V
V. porte
VI
V. cave inférieure
c

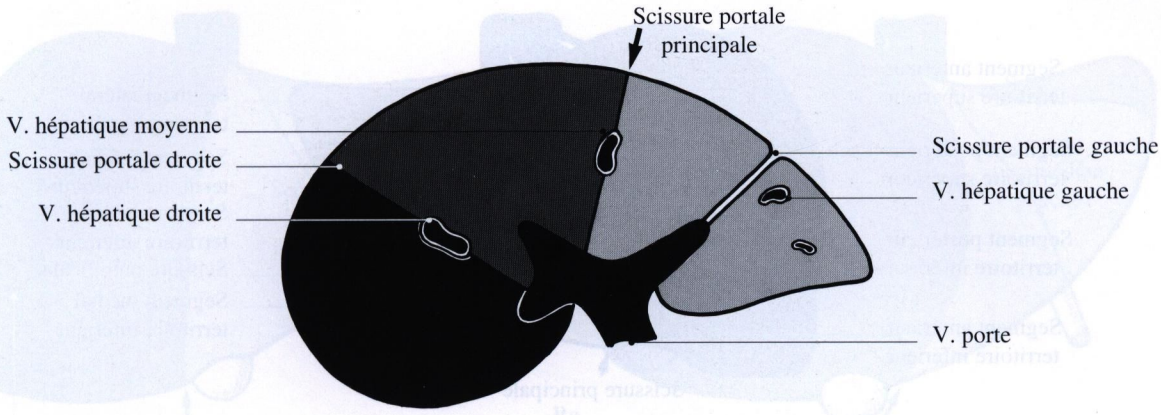

◄ **Fig. 24-4a-d.** Segmentation hépatique de Couinaud. **a** Face diaphragmatique : foie gauche : secteur dorsal = segment I, secteur latéral gauche = segment II, secteur paramédian gauche = segments III et IV, foie droit : secteur paramédian droit = segments V et VIII, secteur latéral droit = segments VI et VII ; **b** face viscérale ; **c** foie éclaté ; **d** coupe du foie passant par la division de la v. porte

Les segmentations hépatiques les plus connues et exploitées sont, celle de Couinaud [1957] et celle de Healey et Schroy [1953], simplifiée par Goldsmith et Woodburne [1957].

La segmentation de Couinaud

Elle est basée sur la distribution dans le foie de la veine porte (fig. 24-4) et aussi des veines hépatiques (fig. 24-7). Elle est schématisée sur le foie placé hors de l'abdomen, par rapport au plan scissural "médian" séparant le foie droit et le foie gauche : c'est la scissure portale principale. Cette scissure va du milieu de la fosse de la vésicule biliaire au bord gauche de la veine cave inférieure, en croisant le rameau droit de la veine porte. De part et d'autre de la scissure portale principale se trouvent les secteurs paramédians droit et gauche. Chacun est constitué de deux segments (V et VIII à droite, III et IV à gauche). Aux extrémités du foie se trouvent les secteurs latéraux, séparés des secteurs paramédians par une scissure portale, droite ou gauche. Le secteur latéral droit comprend deux segments (VI et VII) mais le secteur latéral gauche n'en comprend qu'un (II). Enfin le lobe caudé constitue le secteur dorsal ou segment I. Il appartient au foie gauche, la scissure portale principale coupant le processus caudé à gauche de la veine cave inférieure.

Ainsi le foie est divisé en huit segments fonctionnels, qu'il est aisé de situer sur la face diaphragmatique du foie en suivant le sens des aiguilles d'une montre et sur sa face viscérale en suivant le sens inverse. Le segment I n'est pas visible quand on étudie la face diaphragmatique, et le segment VIII quand on étudie la face viscérale. Pour les autres segments, l'obliquité des scissures qui les délimitent en convergeant d'avant en arrière et la morphologie externe du foie qui change d'un segment à l'autre, leur donnent une étendue inégale sur les différentes faces du foie.

La segmentation de Healey et Schroy (fig. 24-5)

Elle est basée sur la distribution dans le foie des conduits biliaires qui est exactement superposable à celle de la veine porte. Elle est définie sur le foie en place dans la cavité abdominale, selon la topographie des différents territoires hépatiques.

Les deux parties du foie, droite et gauche, sont désignées par les termes, "lobe droit" et "lobe gauche" ; non compris le lobe caudé. Le lobe droit comprend un "segment postérieur" et un "segment antérieur", le lobe gauche un "segment médial" et un "segment latéral". Chaque segment comprend un territoire supérieur et un territoire inférieur. Cette segmentation diffère de celle de Couinaud par : la subdivision en deux parties du segment IV et en trois parties du segment I et du processus caudé, qui ne paraît pas justifiée [Couinaud, 1957]. Elle diffère également par la signification attri-

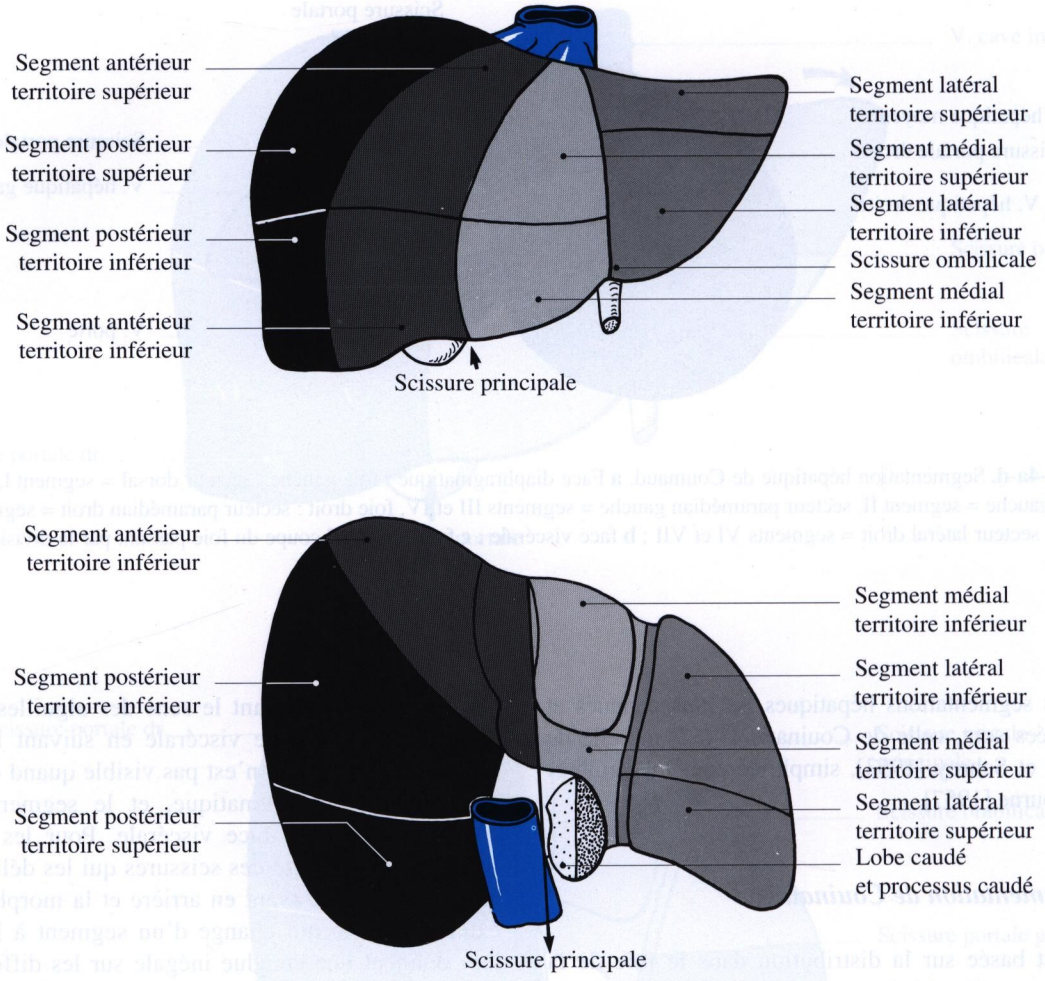

Fig. 24-5a,b. Segmentation hépatique de Healey et Schroy. **a** Face diaphragmatique ; **b** face viscérale

buée à la scissure ombilicale : scissure hépatique entre les segments III et IV pour Couinaud (qui se réfère à des arguments d'organogénèse et d'anatomie comparée), plan de séparation entre les deux territoires biliaires, et par conséquent portaux, médial et latéral du "lobe gauche" pour Healey et Schroy.

A ces différences près, ces deux segmentations sont superposables. Celle de Healey et Schroy présente l'avantage d'une division topographique des territoires fonctionnels du foie, tel qu'il apparaît dans l'abdomen au cours d'une exploration ou à la lecture de coupes échographiques, TDM ou IRM.

En particulier, elle indique bien que le foie droit possède un territoire postérieur, le secteur latéral droit de Couinaud. Ce territoire est le plus souvent bien développé : de ce fait, le foie droit représente beaucoup plus que la moitié de la masse hépatique totale.

Variations de la segmentation hépatique

Elles sont très fréquentes [Platzer et Maurer, 1966, Gupta et coll., 1977]. Elles concernent l'étendue respective des différents territoires fonctionnels du foie. Elles dépendent en grande partie des variations de la morphologie externe et de la topographie du foie et par conséquent du type morphologique de chaque sujet [Senegas et Rigaud, 1969]. Les deux extrêmes de ces variations s'observent chez le sujet longiligne, dont la segmentation hépatique est équilibrée, et le sujet brévi-ligne, dont le foie droit prédomine très largement sur le foie gauche. La situation et l'orientation des scissures, en particulier celles de la scissure portale principale [Couinaud, 1986], dépendent naturellement de l'étendue respective des différents territoires hépatiques (fig. 24-6).

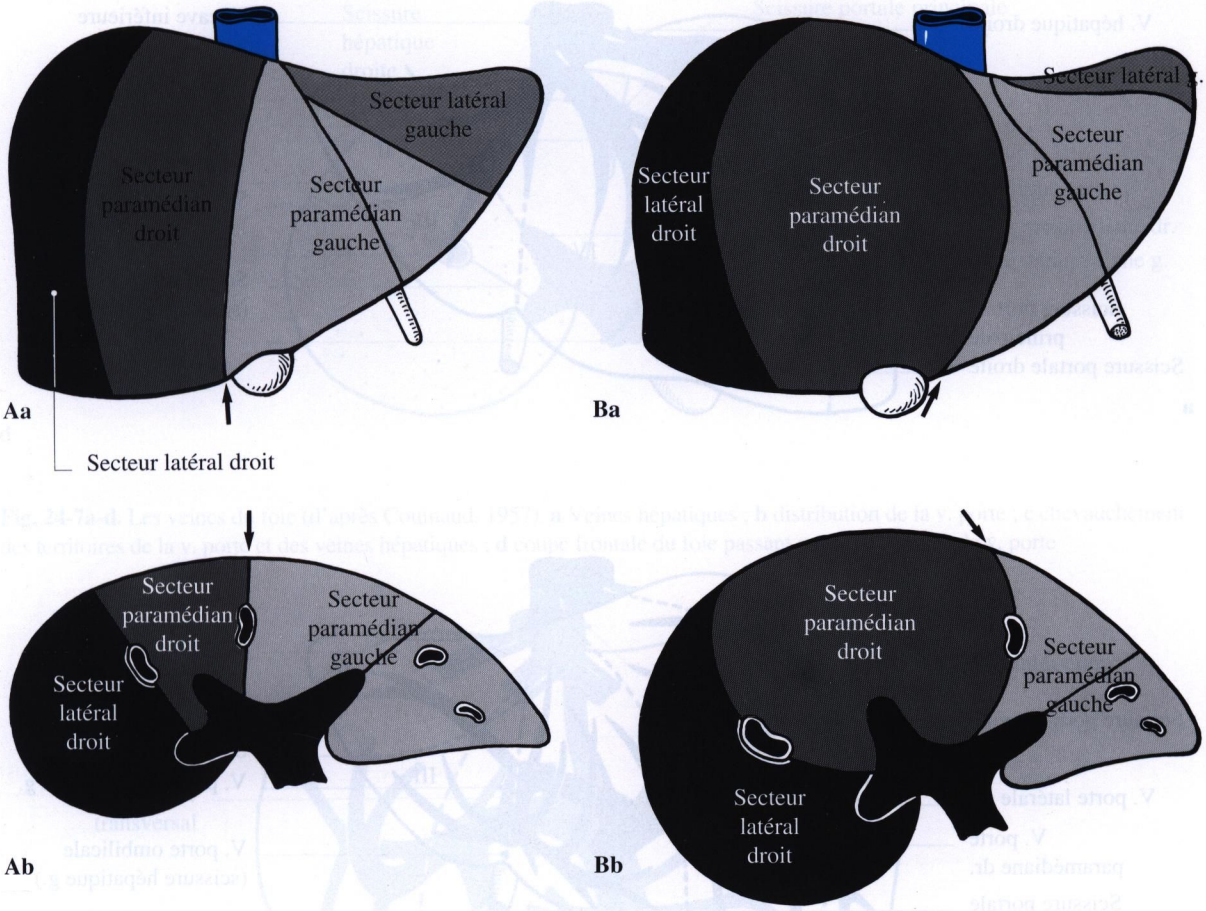

Fig. 24-6Aa-Bb. Variations de la segmentation hépatique (d'après Sénégas et Rigaud 1969). **A** Segmentation hépatique équilibrée : scissure portale principale *(flèche)* à droite de la vésicule biliaire ; **Aa** face disphragmatique ; **Ab** coupe passant par la division de la v. porte ; **B** foie droit largement prédominant sur le foie gauche : scissure portale principale *(flèche)* à gauche de la vésicule biliaire, croisant le rameau gauche de la v. porte

Vascularisation

Veine porte

Le développement du foie et sa segmentation sont déterminés précocément chez l'embryon par le flux veineux afférent, qui créé parmi les capillaires sinusoïdes des courants préférentiels [Lassau et Bastian, 1983]. Chez l'embryon puis chez le fœtus (fig. 24-8), le flux principal vient par la veine ombilicale gauche [Barry, 1963, Chinn et coll., 1982]. A partir de la naissance et jusqu'à la fin de la croissance [Senegas et Rigaud, 1969], le flux de la veine porte poursuit le modelage du parenchyme hépatique, pour donner au foie sa morphologie externe et sa segmentation définitives.

La veine porte (fig. 24-7) se divise en deux rameaux, droit et gauche. Le rameau droit se divise lui-même en un rameau ventral, la veine paramédiane droite, et un rameau dorsal, la veine latérale droite. La veine latérale droite est volumineuse en raison de l'étendue de son territoire hépatique ; elle décrit un coude caractéristique vers l'arrière et occupe un plan proche du plan coronal (frontal) (figs. 24-7 et 24-9). La veine paramédiane droite est moins volumineuse et moins longue que la précédente et sa direction est voisine du plan sagittal [Champetier et coll., 1987].

Le rameau gauche de la veine porte comprend deux parties : l'une transversale, l'autre ombilicale. La partie ombilicale est coudée à angle droit par rapport à la précédente, se dirige en avant dans la direction du ligament rond du foie et se termine en cul-de-sac à proximité du bord inférieur du foie. C'est la veine paramédiane gauche (récessus ombilical de Rex), qui se distribue aux segments III et IV. La veine latérale

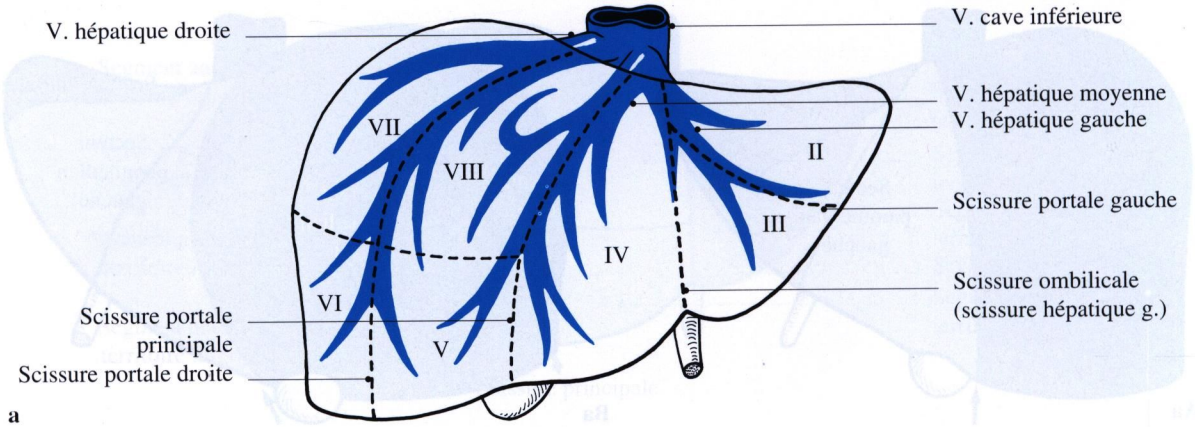
V. hépatique droite
V. cave inférieure
V. hépatique moyenne
V. hépatique gauche
VII
VIII
II
III
IV
VI
V
Scissure portale gauche
Scissure ombilicale
(scissure hépatique g.)
Scissure portale
principale
Scissure portale droite

a

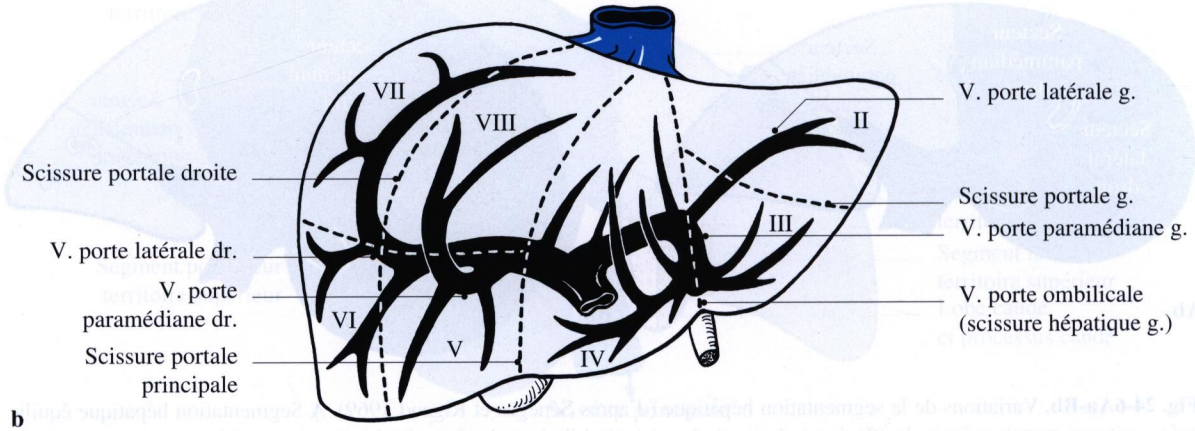
VII
VIII
II
III
V. porte latérale g.
Scissure portale droite
Scissure portale g.
V. porte paramédiane g.
V. porte latérale dr.
V. porte
paramédiane dr.
V. porte ombilicale
(scissure hépatique g.)
VI
V
IV
Scissure portale
principale

b

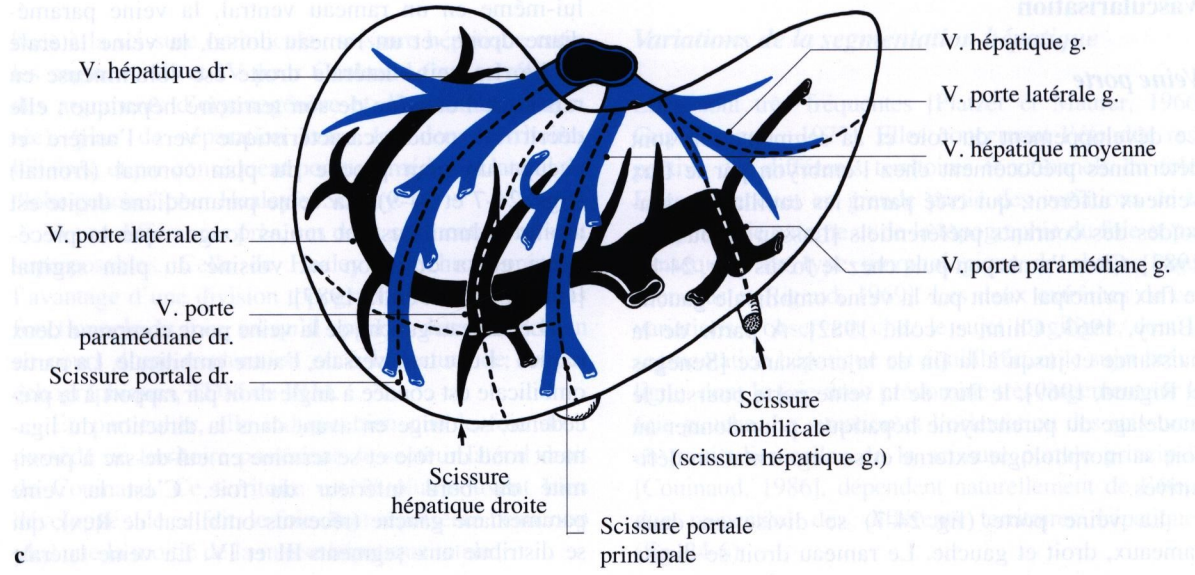
V. hépatique dr.
V. hépatique g.
V. porte latérale g.
V. hépatique moyenne
V. porte latérale dr.
V. porte paramédiane g.
V. porte
paramédiane dr.
Scissure portale dr.
Scissure
ombilicale
(scissure hépatique g.)
Scissure
hépatique droite
Scissure portale
principale

c

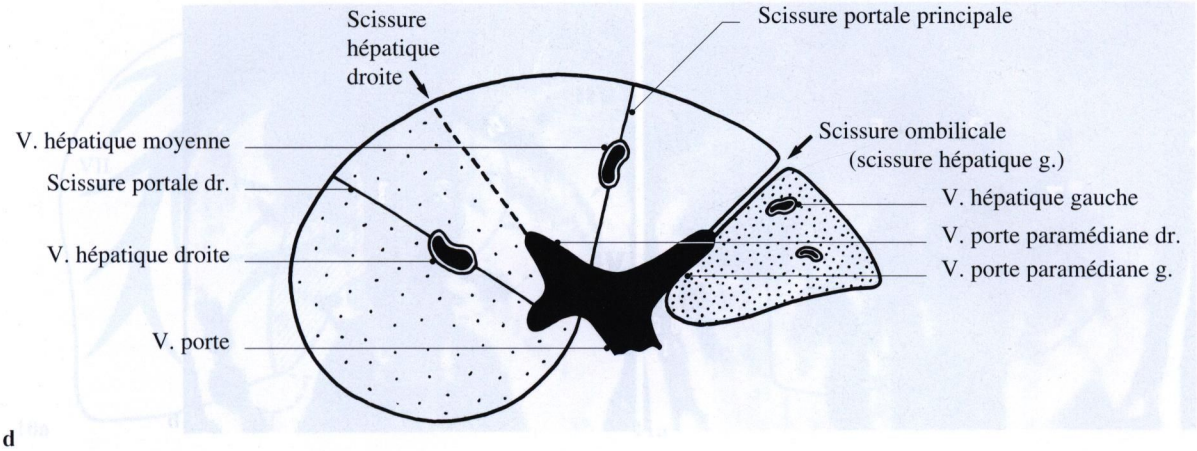

d

◄ **Fig. 24-7a-d.** Les veines du foie (d'après Couinaud, 1957). **a** Veines hépatiques ; **b** distribution de la v. porte ; **c** chevauchement des territoires de la v. porte et des veines hépatiques ; **d** coupe frontale du foie passant par la division de la v. porte

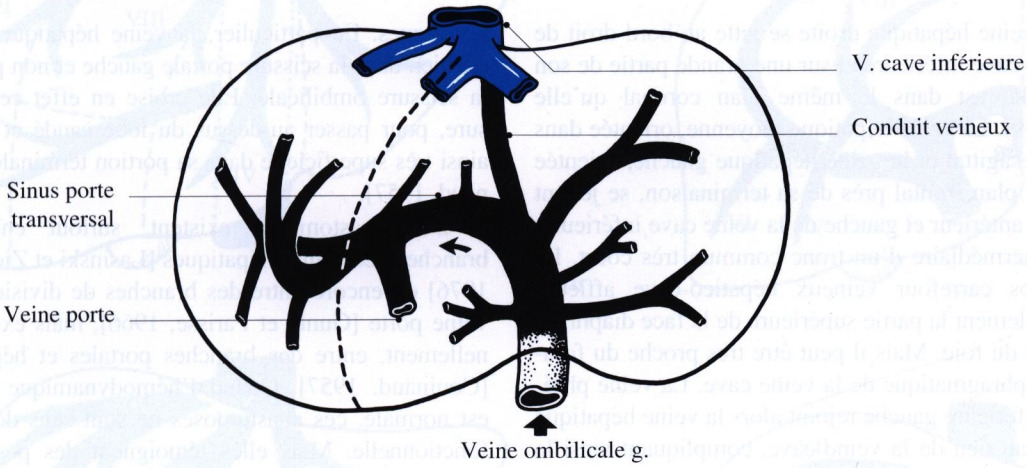

Fig. 24-8. Veines afférentes du foie du fœtus. Le courant principal est représenté par la veine ombilicale gauche. Le sinus porte transversal deviendra le rameau gauche de la veine porte. Le canal veineux court-circuite une partie du flux sanguin ombilical vers la veine cave inférieure

gauche, ou veine du segment II, naît du coude du rameau gauche de la veine porte. Enfin les rameaux caudés, veines du segment I et du processus caudé, naissent du rameau droit et du rameau gauche de la veine porte, près de leur origine.

Veines hépatiques

Au cours du développement du foie, ses veines efférentes, les veines hépatiques (v. sus-hépatiques), s'individualisent parmi les capillaires sinusoïdes un peu plus tard que les veines afférentes [Lassau et Bastian, 1983].

La veine hépatique droite est la plus volumineuse de toutes, car elle draine la majeure partie du foie droit. Son affluent le plus postérieur, qui draine le segment VII, est lui-même très volumineux [Masselot et Leborgne, 1978].

La veine hépatique moyenne participe au drainage du foie droit et du foie gauche. En fait, hormis surtout un gros affluent qui lui vient du segment VIII, elle draine le foie gauche avec la veine hépatique gauche (figs. 24-7 et 24-9).

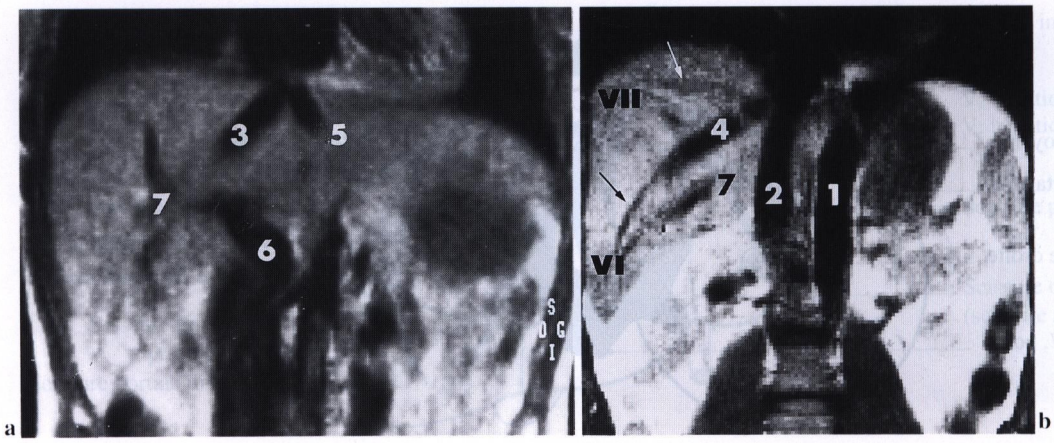

Fig. 24-9a,b. Veines du foie : coupes frontales (coronales) du tronc en résonnance magnétique. **a** Coupe ventrale ; **b** coupe dorsale : *1* : aorte abdominale, *2* : veine cave inférieure, *3* : veine hépatique moyenne, *4* : veine hépatique droite (son affluent du segment VII *(flèche blanche)* et un autre venu du segment VI *(flèche noire)* sont reconnaissables), *5* : veine hépatique gauche, *6* : veine porte, *7* : veine porte latérale droite

La veine hépatique droite se jette au bord droit de la veine cave inférieure et sur une grande partie de son trajet elle est dans le même plan coronal qu'elle (fig. 24-9). La veine hépatique moyenne, orientée dans un plan sagittal et la veine hépatique gauche, orientée dans un plan frontal près de sa terminaison, se jettent au bord antérieur et gauche de la veine cave inférieure, par l'intermédiaire d'un tronc commun très court. Le très gros carrefour veineux hépatico-cave affleure habituellement la partie supérieure de la face diaphragmatique du foie. Mais il peut être très proche du foramen disphragmatique de la veine cave. La veine phrénique inférieure gauche rejoint alors la veine hépatique gauche au lieu de la veine cave, compliquant ainsi la constitution du carrefour veineux [Nakamura et Tsuzuki, 1981 ; Chevallier, 1986]. Dans tous les cas, le carrefour hépatico cave qui constitue un élément de fixation du foie [Flament et coll., 1982], est masqué par l'épanouissement du ligament falciforme et le ligament coronaire et il est entouré de tissu celluleux lâche.

Les veines hépatiques du segment I et du processus caudé rejoignent le bord gauche de la veine cave inférieure indépendamment des autres. Enfin de petites veines hépatiques droites inférieures et moyennes rejoignent le bord droit de la veine cave inférieure (fig. 24-9).

La situation respective des veines afférentes et des veines efférentes du foie est telle que sa segmentation portale et sa segmentation basée sur la distribution des veines hépatiques se chevauchent (fig. 24-7). Ainsi, les veines hépatiques occupent les trois scissures portales et les veines portes paramédianes les deux scissures hépatiques. En particulier, la veine hépatique gauche est bien dans la scissure portale gauche et non pas dans la scissure ombilicale. Elle croise en effet cette scissure, pour passer au-dessus du lobe caudé et devenir ainsi très superficielle dans sa portion terminale [Couinaud, 1957].

Des anastomoses existent, surtout entre des branches des veines hépatiques [Lasinski et Zientarski, 1976] ou encore entre des branches de division de la veine porte [Guntz et Farisse, 1966], mais exceptionnellement, entre des branches portales et hépatiques [Couinaud, 1957]. Quand l'hémodynamique du foie est normale, ces anastomoses ne sont sans doute pas fonctionnelle. Mais elles témoignent des possibilités d'adaptation de la circulation veineuse du foie [Masselot et Leborgne, 1978].

Variations des veines du foie

Les variations des veines hépatiques les plus fréquentes concernent la veine hépatique droite [Masselot et Leborgne, 1978] (fig. 24-10). Elles sont également parmi les plus importantes pour diverses applications pratiques [Couinaud 1957, Makuuchi et coll., 1987]. Une veine hépatique droite inférieure peut être développée au point de drainer à elle seule le segment VI, privant ainsi la veine hépatique droite d'une partie de son territoire. D'autres balancements du même type entre des veines hépatiques voisines peuvent s'observer. De plus, certains affluents des veines hépatiques peuvent s'individualiser pour rejoindre directement la veine cave inférieure.



Fig. 24-10a-c. Exemples de variation des veines hépatiques. **a** Les veines du lobe caudé et du processus caudé peuvent être plus nombreuses. Les veines hépatiques droites inférieures et moyennes sont en nombre variable. Les veines du segment VII rejoignent directement la veine cave inférieure ; **b, c** balancements entre veines hépatiques voisines (veine hépatique droite inférieure très développée, veine du segment IV individualisée, veine hépatique moyenne très développée

Fig. 24-11a-c. Exemples de variation de la veine porte. **a** Absence du rameau droit. Division portale par trifurcation ; **b** absence du rameau droit. Mais ici la veine latérale droite naît de la veine porte ; **c** absence de la veine latérale droite. Division d'emblée en veines segmentaires VI et VII. Rameau caudé naissant de la veine porte



Fig. 24-12. Distribution de l'artère hépatique propre

Les variations de la veine porte concernent surtout son rameau droit, qui peut être absent. Elles ont une grande importance pratique [Couinaud, 1957] (fig. 24-11). Mais des variations concernant également la distribution dans le foie des différentes branches segmentaires de la veine porte.

Elles déterminent des variations de la segmentation hépatique [Inoue et coll., 1986].

Artère hépatique propre

L'artère hépatique propre est l'artère du foie. Elle fait suite à l'artère hépatique commune, branche terminale du tronc cœliaque. Elle est l'un des éléments du pédicule hépatique : elle est située en avant de la veine porte et à gauche du conduit cholédoque. Elle se divise, toujours plus bas que la division de la veine porte, en deux rameaux, droit et gauche. Le rameau droit est plus volumineux que le rameau gauche. Il croise le conduit hépatique commun en passant habituellement derrière lui, pour se placer en avant du rameau droit de la veine porte. Le rameau gauche se place au-dessous du rameau gauche de la veine porte, qu'il ne rejoint pas immédiatement. Dans le foie, la distribution artérielle aux différents segments fonctionnels est identique à la distribution portale. Les branches de division artérielle les plus volumineuses se trouvent au-dessous des veines (fig. 24-12).

Dans le foie, les artères, les branches portales et les conduits biliaires, constituent les pédicules glissoniens [Couinaud, 1957], protégés par les gaines glissoniennes (voir chap. 25). Au contraire, les veines hépatiques ne bénéficient d'aucune protection dans le parenchyme hépatique (fig. 24-15), hormis un court manchon de la capsule fibreuse du foie invaginé autour d'elles.

Des anastomoses existent entre des branches artérielles hépatiques non pas dans le foie mais à sa périphérie [Chermet, 1975]. L'anastomose la plus fréquente réunit le rameau droit et le rameau gauche de l'artère hépatique propre dans le hile du foie. Elle est située au-dessus de la division de la veine porte. Souvent elle donne naissance aux artères du segment I [Couinaud, 1957]. De plus, des anastomoses non fonctionnelles quand les conditions hémodynamiques sont normales, existent entre des branches artérielles hépatiques et diverses artères voisines : artères des conduits biliaires surtout, artères phréniques inférieures etc. Elles sont autant de voies de suppléance éventuelle pour la circulation artérielle hépatique [Michels, 1955].

Variations de la vascularisation artérielle du foie

Les variations les plus importantes à connaître sont des variations d'origine. Elles s'expliquent par le fait que le foie est initialement vascularisé par trois artères pri-



13a

13b

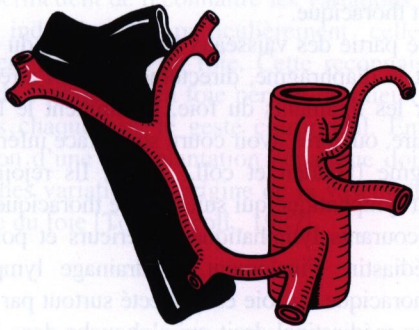

13c

13d

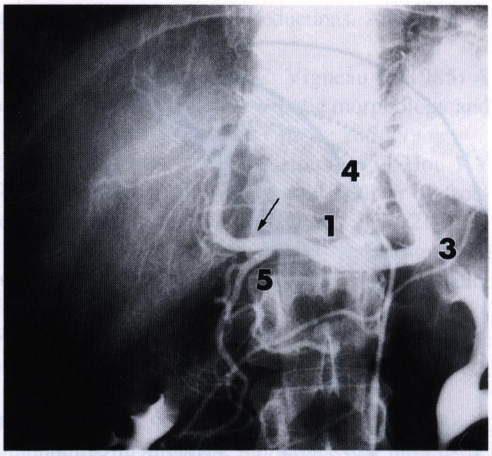

14a

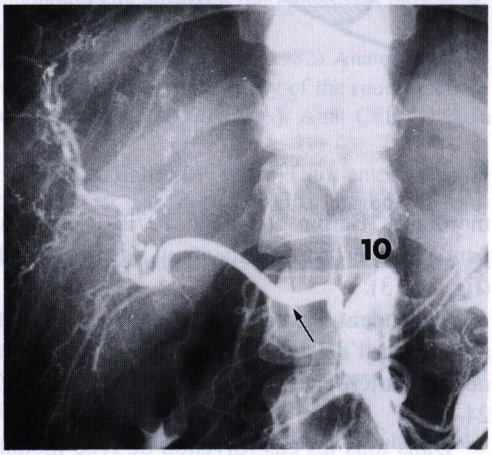

14b

Fig. 24-13a-d. Variations d'origine des artères du foie Deux artères hépatiques primordiales persistent : **a** artère moyenne et artère droite, variation plus fréquente ; **b** artère moyenne et artère gauche ; **c** l'artère primordiale droite est la seule qui persiste ; **d** les trois artères primordiales persistent (variation rare). (Remarquez le trajet rétro-portal de l'artère hépatique droite en a et d)

Fig. 24-14a,b. Artériographie sélective cœliaque et mésentérique supérieure. **a** Injection du tronc cœliaque : absence d'artère hépatique droite. Présence d'une artère hépatique moyenne (flèche) ; **b** injection de l'artère mésentérique supérieure : artère hépatique droite (flèche) née de l'artère mésentérique supérieure : *1* : tronc cœliaque, *3* : artère splénique, *5* : artère gastro-duodénale, *10* : artère mésentérique supérieure

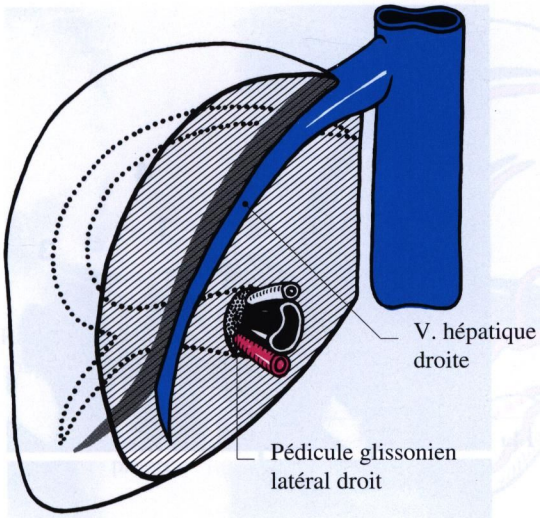

a

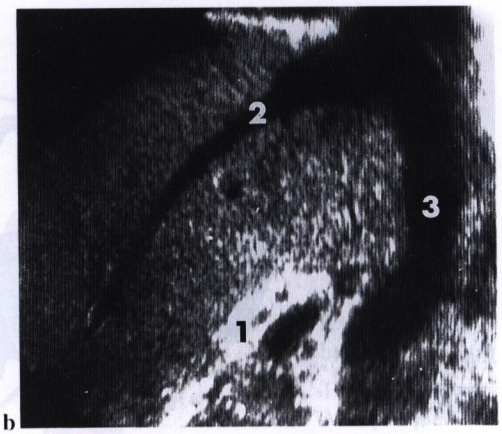

b

Fig. 24-15a,b. Pédicule Glissonien. **a** Pédicule Glissonien latéral droit dans sa gaine ; La v. hépatique droite est sans protection dans le parenchyme hépatique ; **b** coupe échographique correspondante : *1* : pédicule Glissonien latéral droit, *2* : v. hépatique droite, *3* : v. cave inférieure

mordiales [Barbin et Guntz, 1972]. Cette disposition peut persister partiellement ou même complètement (fig. 24-13).

Cependant, la variation la plus fréquente est représentée par l'existence d'une artère hépatique droite née de l'artère mésentérique supérieure (figs. 24-13 et 24-14).

Dans tous les cas (division de type modal ou non de l'artère hépatique propre, variations d'origine des artères du foie), la vascularisation artérielle de chaque segment hépatique demeure constante [Couinaud, 1977].

Vaisseaux lymphatiques

Les vaisseaux lymphatiques du foie sont constitués par deux réseaux de collecteurs, l'un sous capsulaire et l'autre profond, qui communiquent entre eux. Ils ne sont pas répartis en territoires fonctionnels, comparables aux territoires de la segmentation vasculo-biliaire. Au contraire, des anastomoses, les réunissant d'un segment à l'autre du foie. Ils se drainent dans l'abdomen et dans le thorax.

La plupart des vaisseaux lymphatiques du foie sortent par le hile et descendent dans le pédicule hépatique, divisés en deux courants [Hidden et Hureau, 1978]. Un courant gauche suit l'artère hépatique propre puis l'artère hépatique commune, rejoint les nœuds lymphatiques spléniques et descend ensuite verticalement derrière le corps du pancréas. (Certains vaisseaux lymphatiques rejoignent les nœuds lymphatiques spléniques sans passer par le pédicule hépatique, mais en suivant l'artère gastrique gauche). Un courant droit suit le conduit cholédoque et descend avec lui derrière la tête du pancréas. Les deux courants aboutissent aux nœuds lymphatiques lombo-aortiques, situés de part et d'autre de l'aorte abdominale, au-dessous de la veine rénale gauche. De là ils gagnent les troncs d'origine du conduit thoracique.

Une partie des vaisseaux lymphatiques du foie traversent le diaphragme, directement dans l'aire délimitée par les ligaments du foie, notamment le ligament coronaire, ou après avoir couru sur la face inférieure du diphragme [Hidden et coll., 1973]. Ils rejoignent le courant lymphatique qui suit l'artère thoracique interne et les courants lymphatiques antérieurs et postérieurs du médiastin. Finalement, le drainage lymphatique intra thoracique du foie est collecté surtout par le tronc broncho médiastinal droit qui s'abouche dans le carrefour veineux jugulo-sous clavier droit.

Dans certaines circonstances pathologiques, le sens des courants lymphatiques issus du foie peut s'inverser.

Innervation

L'innervation du foie provient du plexus cœliaque, notamment du tronc vagal dorsal et du tronc vagal ventral. Elle dépend également du nerf phrénique droit, vecteur principal de l'innervation sensitive du foie (voir chap. 40).

Les nerfs du foie constituent, pour la plupart, le plexus hépatique qui est situé dans le pédicule hépatique. Ils se répartissent en deux réseaux très denses, en avant et en arrière des éléments vasculaires et biliaires du pédicule hépatique. Ils pénètrent avec eux dans le foie où ils font également partie des différents pédicules segmentaires [Couinaud, 1957]. Certains rameaux nerveux issus du tronc vagal ventral, traversent la portion verticale du petit omentum et, sans passer par le pédicule hépatique, gagnent directement le hile du foie.

Conclusion

La topographie et la morphologie du foie le rendent difficilement accessible à l'exploration clinique. Au cours d'une intervention chirurgicale, la situation des pédicules vasculaires intra-hépatiques et la segmentation du foie, peuvent être déterminées simplement à partir des données bien établies de l'anatomie cadavérique [Ton That Tung, 1979]. Mais les moyens actuels d'exploration du foie, pré et per-opératoires, les plus récents [Sexton et Zeman, 1983], et en particulier l'échographie per opératoire [Bismuth et Castaing 1985, Valleix et coll., 1987, Champetier et coll, 1987], permettent de reconnaître les variations anatomiques individuelles, particulièrement celles qui concernent les veines du foie. Cette reconnaissance précise de l'anatomie du foie permet de mieux adapter, dans chaque cas, le geste chirurgical. Enfin, la réalisation d'une transplantation hépatique doit tenir compte des variations d'origine de la vascularisation artérielle du foie [Todo et coll., 1987].

Bibliographie

Barbin JY , Guntz M (1972) La circulation artérielle viscérale. Essai de systématisation (Le foie). Bull Assoc Anat 153 : 869-874

Barry A (1963) The development of hepatic vascular structures. Ann NY Acad Sci 111 : 105-109

Bismuth H, Castaing D (1985) Echographie per-opératoire du foie et des voies biliaires. Flammarion Médecine Sciences Paris

Caix M, Outrequin G, Cubertafond P (1970) Contribution à l'étude des variations morphologiques du foie en fonction de l'ontogénèse. Bull Assoc Anat 149 : 692-712

Caix M, Cubertafond P (1978) Anatomical study considering the thoraco-abdominal region with respect to its morphological type. Medical Surgical deductions. Anat Clin 1 : 185-188

Champetier J, Yver R, Letoublon C, Vigneau B (1985) A general review of anomalies of hepatic morphology and their clinical implications. Anat Clin 7 : 285-299

Champetier J, Le Bas JF, Yver R, Letoublon C, Hou KY (1987) Magnetic resonance imaging of the liver by frontal (coronal) sections. Surg Radiol Anat 9 : 107-121

Chermet J, Bigot JM, Monnier JP (1975) Les anastomoses des artères hépatiques. Aspects angiographiques. J Radiol 56 : 663-672

Chevallier JM (1986) Le carrefour hépatico-cave : aspects anatomo-chirurgicaux actuels. A propos de 32 dissections. J Chir Paris 123 : 689-699

Chevrel JP, Duchène P, Salama J, Flameul JB (1979) Bases anatomiques des anastomoses bilio-digestives intra-hépatiques. Anat Clin 2 : 159-168

Chevrel JP, Salama J, Kemeny JL (1982) Anatomical and surgical study of the permeability of the roud ligament of the liver (based on 127 cases). Anat Clin 4 : 285-287

Chinn DH, Filly RA, Callen PW (1982) Ultrasonic evaluation of fetal umbilical and hepatic vascular anatomy. Radiology 144 : 153-157

Couinaud C (1957) Le foie. Etudes anatomiques et chirurgicales. Masson, Paris

Couinaud C (1986) Anatomie chirurgicale du foie. Quelques aspects nouveaux. Chirurgie 112 : 337-342

Doehner GA (1968) The hepatic venous systems. Its normal roentgen anatomy. Radiology 90 : 1119-1123

Dufour R, Rigaud A, Dejussieu J, Soutoul J (1962) Considérations sur l'orientation et la morphologie de la face inférieure du foie. Leurs relations avec la situation topographique de l'ombilic. Bull Assoc Anat 112 : 274-279

Flament JB, Delattre JF, Hidden G (1982) The mechanisms responsible for stabilising the liver. Anat Clin 4 : 125-135

Goldsmith NA, Woodburne RT (1957) The surgical anatomy pertaining to liver resection. Surg Gynecol Obstet 105 : 310-318

Guntz M, Farisse J (1966) Les anastomoses intra-hépatiques des branches de la veine porte. Bull Assoc Anat 135 : 471-478

Gupta SC, Gupta CD, Arora AK (1977) Subsegmentation of the human liver. J Anat 124 : 413-423

Healey JE, Schroy PC (1953) Anatomy of the biliary ducts within the human liver. Analysis of the prevailing pattern of branchings and the major variations of the biliary ducts. Arch Surg 66 : 599-616

Hidden G, Padovani JP, Desvignes G, Berteaux D (1973) Les lymphatiques hépato-diaphragmatiques. Arch Anat Pathol 21 : 349-354

Hidden G, Hureau J (1978) Les grandes voies lymphatiques des viscères digestifs abdominaux chez l'adulte. Anat Clin 1 : 167-176

Inoue T, Kinoshita H, Hirohashi K, Sakai K, Uozumi A (1986) Ramification of the intrahepatic portal vein identified by percutaneous transhepatic portography. World J Surg 10 : 287-293

Chapitre 25

Les voies biliaires

J Champetier

Les voies biliaires constituent l'ensemble des con-duits qui drainent dans le tube digestif la bile sécrétée par le foie. Elles comprennent les voies biliaires intra-hépatiques et les voies biliaires extra-hépatiques.

Les voies biliaires intra-hépatiques
(voir aussi chap. 24)

Constitution

La disposition des voies biliaires intra-hépatiques est semblable à la distribution des vaisseaux afférents du foie. La segmentation biliaire du foie est exactement superposable à sa segmentation portale (fig. 25-1). Comme cette dernière, elle est divisée en territoires fonctionnels bien systématisés. Mais, à l'inverse des territoires de la veine porte (qui peuvent communiquer, si les anastomoses potentielles entre les branches portales segmentaires se développent), les territoires de la sécrétion biliaire du foie sont indépendants les uns des autres dans tous les cas. En effet, les conduits biliaires qui les drainent ne sont jamais anastomosés entre eux [Anderhuber et Lechner, 1986]. De plus, le nombre des conduits biliaires drainant les différents segments hépatiques est invariable, seule leur disposition peut varier [Couinaud, 1957].

Topographie

Les conduits biliaires, les branches portales, les artères et les nerfs des différents territoires fonctionnels du foie, constituent des pédicules communs, les pédicules glissoniens ou pédicules portaux, entourés et protégés par les gaines glissoniennes ou gaines portales (fig. 25-1).

Dans les différents pédicules, sectoriels et segmentaires, les conduits biliaires se trouvent au-dessus des veines et les artères au-dessous. Cette disposition est presque constante dans les pédicules du foie gauche, mais elle est beaucoup plus variable dans les pédicules du foie droit. Parmi tous les conduits biliaires segmentaires, celui du segment III est le conduit le plus facile à découvrir opératoirement en raison de sa topographie [Chevrel et coll., 1979]. Sur les cholangiographies per-opératoires, le conduit biliaire du secteur latéral droit est facilement repéré quand il décrit une courbe très prononcée, en passant derrière le pédicule paramédian droit [Hjortsjö, 1951 ; Champeau et coll., 1966] (figs. 25-1 et 25-14). L'identification de ce conduit biliaire facilite l'interprétation des cholangiographies per-opératoires. En effet, à droite les conduits biliaires intra-hépatiques apparaissent superposés, puisque le secteur paramédian du foie droit se trouve en avant de son secteur latéral (fig. 25-14). Au contraire, les conduits biliaires intra-hépatiques gauches apparaissent étalés transversalement, étant donné la morphologie et la topographie du foie gauche.

Les gaines glissoniennes ou portales sont les prolongements intra-hépatiques de la plaque portale sous-hépatique. La plaque portale est un épaississement de la tunique fibreuse du foie, qui comprend différentes parties (plaque hilaire, vésiculaire etc.) en continuité les unes avec les autres, au contact de la face viscérale du foie (fig. 25-1). Dans les différents pédicules glissoniens comme dans la plaque portale, les conduits

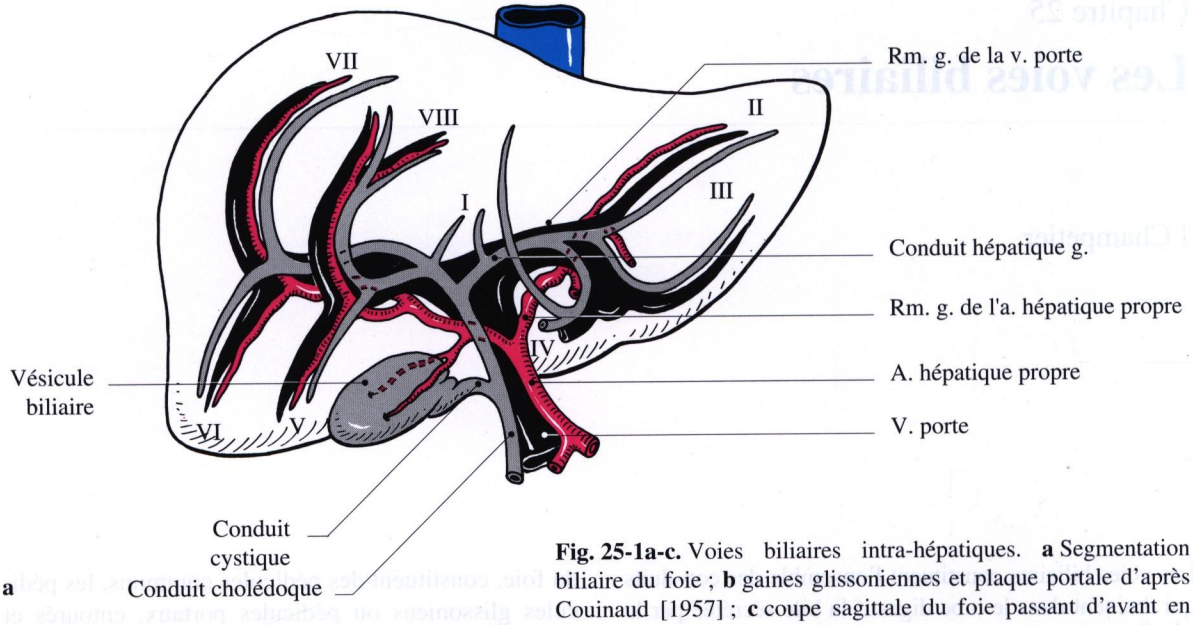

Fig. 25-1a-c. Voies biliaires intra-hépatiques. **a** Segmentation biliaire du foie ; **b** gaines glissoniennes et plaque portale d'après Couinaud [1957] ; **c** coupe sagittale du foie passant d'avant en arrière, par le pédicule glissonien du segment *IV* et le pédicule vasculo-biliaire du foie gauche

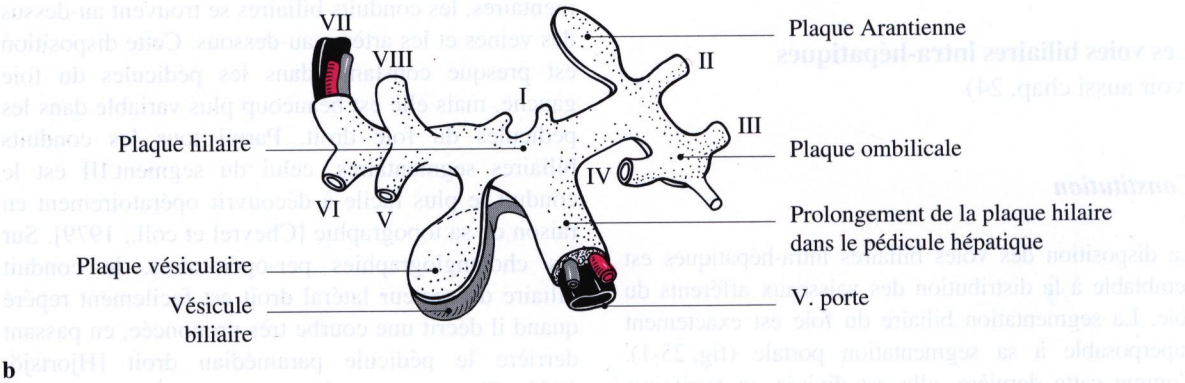

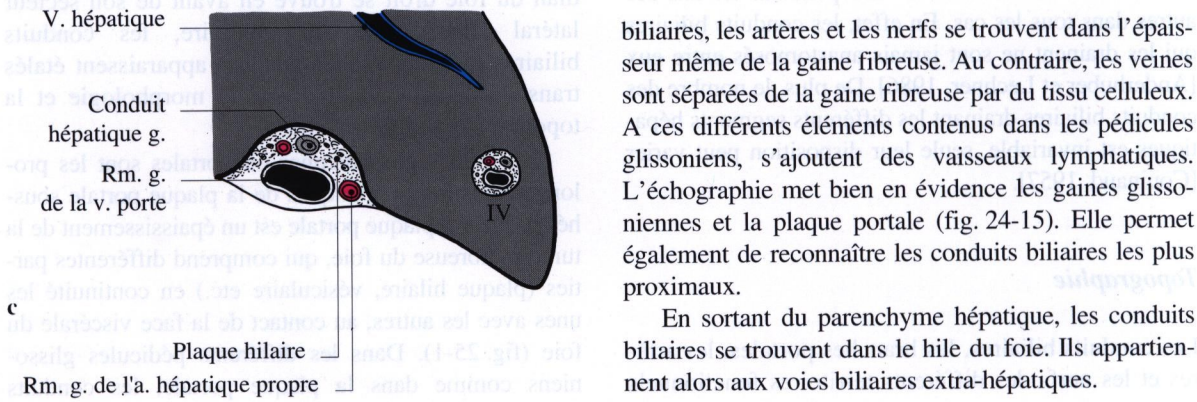

biliaires, les artères et les nerfs se trouvent dans l'épaisseur même de la gaine fibreuse. Au contraire, les veines sont séparées de la gaine fibreuse par du tissu celluleux. A ces différents éléments contenus dans les pédicules glissoniens, s'ajoutent des vaisseaux lymphatiques. L'échographie met bien en évidence les gaines glissoniennes et la plaque portale (fig. 24-15). Elle permet également de reconnaître les conduits biliaires les plus proximaux.

En sortant du parenchyme hépatique, les conduits biliaires se trouvent dans le hile du foie. Ils appartiennent alors aux voies biliaires extra-hépatiques.

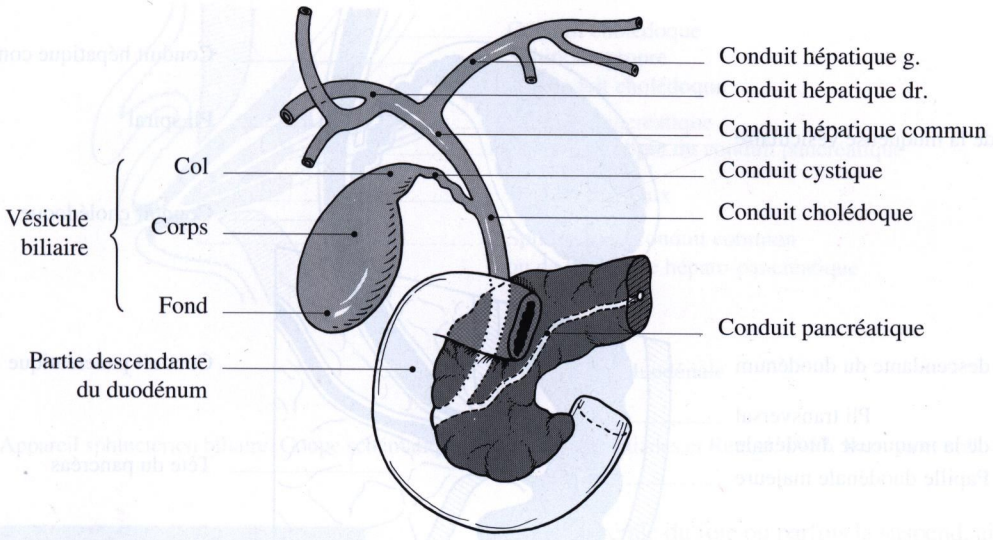

Fig. 25-2. Constitution des voies biliaires extra-hépatiques

Les voies biliaires extra-hépatiques

Constitution

On distingue, pour des raisons pratiques, la voie biliaire principale et la voie biliaire accessoire.

Voie biliaire principale

La voie biliaire principale est constituée par la convergence des conduits hépatiques droit et gauche, le conduit hépatique commun et le conduit cholédoque, dénomination de la voie biliaire principale après son confluent avec la voie biliaire accessoire (fig. 25-2).

Le conduit cholédoque s'ouvre à l'union des faces médiale et postérieure de la partie descendante du duodénum, après avoir formé avec le conduit pancréatique un conduit commun. Le développement embryologique explique la réunion des deux conduits. A la fin du premier mois de la vie embryonnaire [Severn, 1972], l'ébauche du pancréas ventral fait saillie sur la paroi postérieure du cholédoque, à proximité de l'im-plantation de ce dernier dans l'intestin (voir chap. 20). Le conduit commun débouche au sommet de la papille duodénale majeure, surmontée par un pli transversal de la muqueuse du duodénum qui la cache en partie (figs. 19-3 et 25-3).

L'ampoule hépato-pancréatique (a. de Vater), qui résulte d'un élargissement du conduit commun, est inconstante. Le conduit commun est de type long ou court (figs. 25-4 et 25-6). Exceptionnellement, le conduit commun est très long, le confluent des conduits cholédoque et pancréatique se trouvant dans le pancréas. Cette disposition résulterait d'une anomalie de développement du confluent des deux conduits, et pourrait être à l'origine d'une dilatation congénitale de la voie biliaire principale [Wong et Lister, 1981 ; Gharib et coll., 1982]. Parfois le conduit commun n'existe pas, le conduit cholédoque et le conduit pancréatique s'ouvrant séparément au sommet de la papille duodénale majeure [Sterling, 1954] (fig. 25-4).

Voie biliaire accessoire

La voie biliaire accessoire comprend la vésicule biliaire et le conduit cystique qui s'ouvre dans la voie biliaire principale. La vésicule biliaire présente trois parties : le fond, le corps et le col. Le col de la vésicule biliaire se poursuit par le conduit cystique, avec son pli spiral (valvule spirale de Heister) (fig. 25-3).

Structure

La structure de la vésicule biliaire et celle de la voie biliaire principale présentent certaines différences. La muqueuse de la vésicule biliaire est plissée, celle de la voie biliaire principale ne l'est pas (fig. 25-3). La paroi de la vésicule biliaire comporte une musculeuse et une sous-muqueuse, celle de la voie biliaire principale ne comporte aucune de ces tuniques. Mais, le conduit cho-

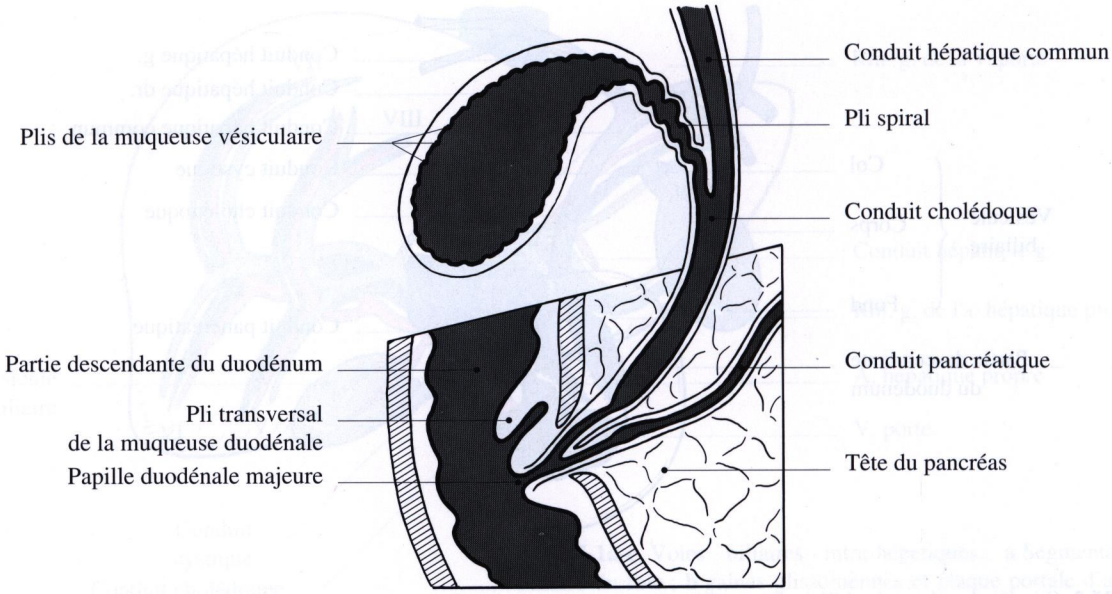

Fig. 25-3. Coupe schématique des voies biliaires extra-hépatiques suivant leur trajet

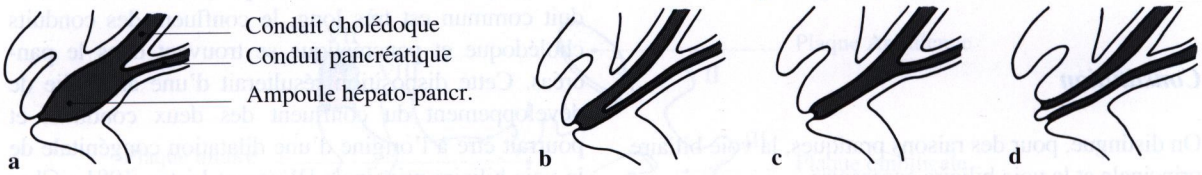

Fig. 25-4a-d. Confluent des conduits cholédoque et pancréatique. **a** Ampoule hépato-pancréatique ; **b** conduit commun de type court ; **c** conduit commun de type long ; **d** absence de confluent

lédoque est entouré à sa terminaison par un muscle sphincter lisse.

Le sphincter propre du conduit cholédoque, le sphincter propre du conduit pancréatique et le sphincter du conduit commun ou de l'ampoule hépato-pancréatique, constituent à eux trois l'appareil sphinctérien (d'Oddi) [Papamiltiades et Rettori, 1957 ; Barraya et coll., 1971] (fig. 25-5).

Les sphincters des conduits cholédoque et pancréatique sont juxtaposés et dépassent la paroi du duodénum du côté du pancréas. Ils traversent obliquement la paroi du duodénum par la fenêtre duodénale, espace créé par l'écartement des fibres de la musculeuse duodénale. La fenêtre duodénale comporte toujours, en arrière de la papille duodénale majeure, un point faible à travers lequel s'engage souvent un diverticule de la muqueuse duodénale. Les sphincters des conduits cholédoque et pancréatique sont indépendants de la musculeuse duodénale, à laquelle les rattachent seulement de petites fibres musculaires. L'indépendance morphologique des sphincters et de la musculeuse duodénale est due à l'indépendance de leur développement embryologique. Le sphincter du conduit commun contribue à former la saillie de la papille duodénale majeure. Il se confond avec les deux autres sphincters d'un côté, et avec la muscularis mucosæ du duodénum de l'autre côté.

Des trois sphincters, celui du conduit cholédoque est le plus épais et aussi le plus long, environ 10 mm. Le sphincter du conduit pancréatique est le moins long et le plus faible. Le sphincter du conduit commun mesure environ 5 mm de long.

La muqueuse de l'appareil sphinctérien forme un éperon au-dessous de la juxtaposition des sphincters du conduit cholédoque et du conduit pancréatique et présente de nombreux plis dans la lumière des sphincters du conduit cholédoque et du conduit commun. De plus, de multiples glandes dissocient les fibres musculaires de ces deux sphincters.

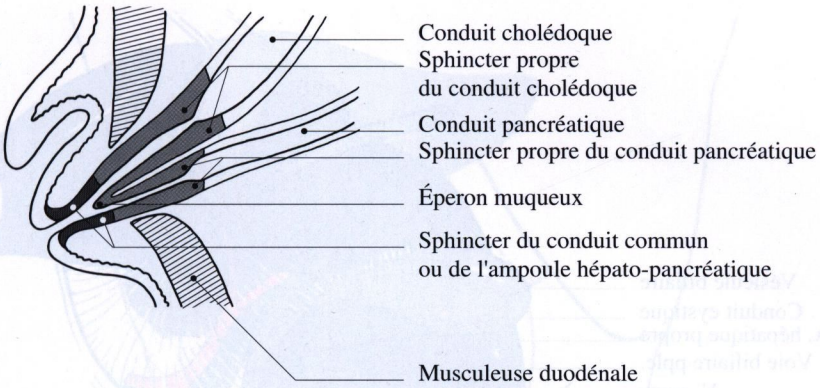

Fig. 25-5. Appareil sphinctérien biliaire. Coupe schématique (d'après Papamiltiades et Rettori, 1957, Barraya et coll., 1971)

Fig. 25-6. Cholangiographie rétrograde (cliché dû à l'obligeance du Dr A Aubert, CHU Bobigny)

Topographie

Vésicule biliaire

La vésicule biliaire est située sous la face viscérale du foie, dans une dépression tapissée par la plaque vésiculaire qui sépare la face supérieure de la vésicule biliaire du parenchyme hépatique (fig. 25-1). La scissure porte principale du foie se projette sur la fosse de la vésicule biliaire, entre les segments IV et V (voir chap. 24).

Sauf sur sa face supérieure, la vésicule biliaire est enveloppée par la séreuse péritonéale qui la fixe à la face viscérale du foie ou parfois la suspend, ainsi que le conduit cystique, par un méso. L'existence d'un mésocyste fait que la vésicule biliaire peut se mobiliser et parfois se volvuler [Carter et coll., 1963] (fig. 25-7).

Le fond de la vésicule biliaire dépasse en avant le bord inférieur du foie et se projette sur la paroi ventrale de l'abdomen, sous l'arc costal droit (fig. 25-9). Son corps est orienté obliquement d'avant en arrière et de dehors en dedans. Son col est très proche de la partie droite du hile du foie, occupée par les éléments vasculo-biliaires du foie droit [Couinaud, 1963].

La vésicule biliaire repose d'avant en arrière sur la partie droite du côlon transverse et le duodénum (partie supérieure et partie descendante) auxquels peuvent la relier des prolongements (ligaments hépato-duodénal et hépato-colique) du petit omentum. Mais l'orientation de la vésicule biliaire et ses rapports dépendent de la morphologie externe du foie et du type morphologique du sujet (fig. 25-9).

Conduit cystique

Le conduit cystique se trouve sous le péritoine qui limite latéralement le petit omentum, constituant le ligament hépato-duodénal, puis enveloppe la vésicule biliaire (fig. 25-7). Le conduit cystique est situé en dehors du conduit hépatique commun, mais accolé à lui.

Une traction latérale sur la vésicule biliaire permet d'écarter le conduit cystique de la voie biliaire principale et de créer ainsi le triangle de la cholécystectomie [Santos Ferreira et Caria Mendes, 1969 ; Kune, 1972] (fig. 19-1). Les côtés du triangle sont représentés par le conduit cystique, le conduit hépatique commun et la face viscérale du foie avec le pédicule vasculo-biliaire du foie droit.

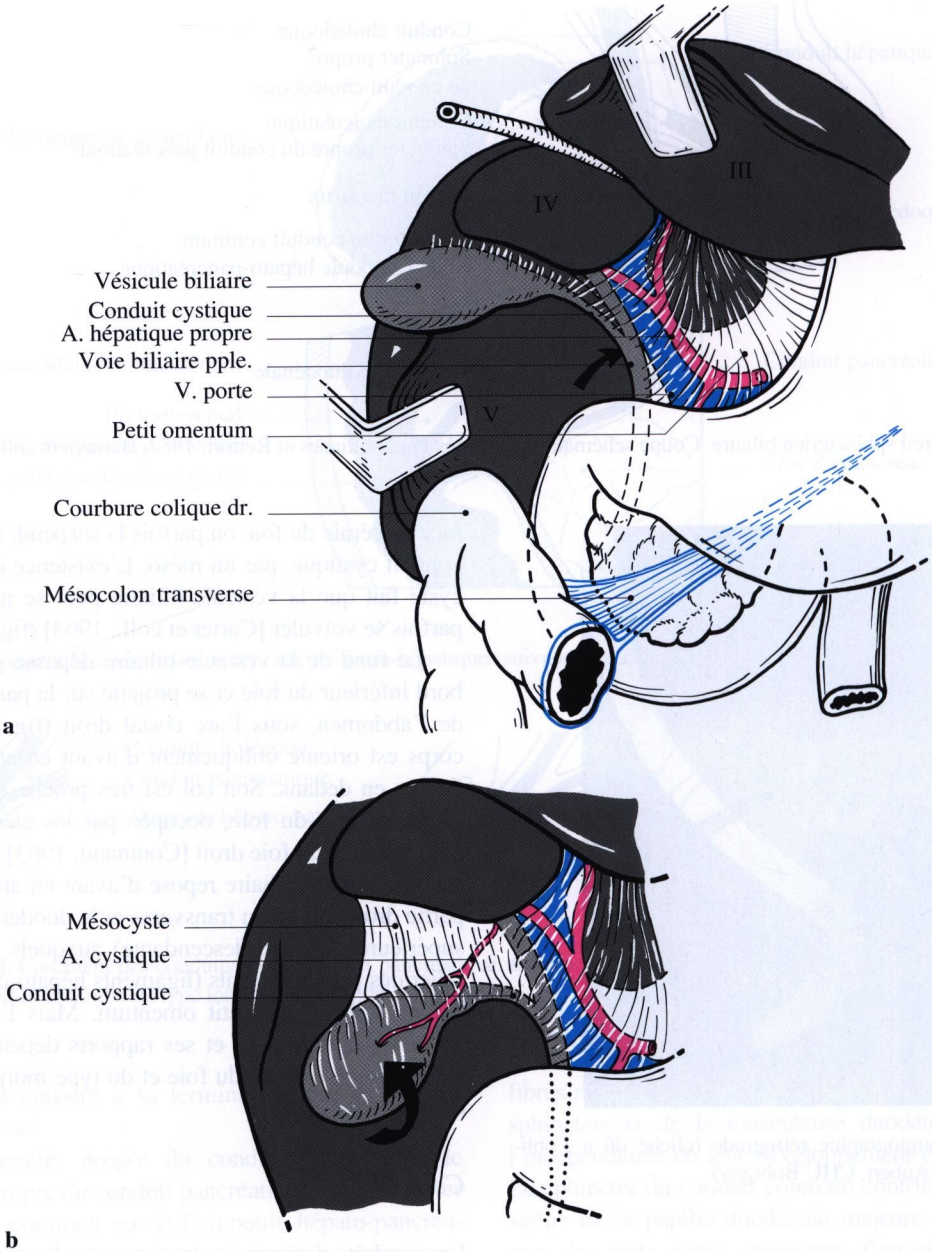

Fig. 25-7a,b. Voies biliaires extra-hépatiques, topographie. **a** Pédicule hépatique et ligament hépato-duodénal. La face viscérale du foie est soulevée. La flèche s'engage dans le foramen épiploïque ; **b** mésocyste et mobilisation de la vésicule biliaire

L'artère cystique, née le plus souvent du rameau droit de l'artère hépatique propre, traverse le triangle pour atteindre le col de la vésicule biliaire et se diviser [Moosman 1975]. La terminaison de l'artère cystique près du col de la vésicule biliaire est constante, mais, son origine, sa direction et son trajet par rapport à la voie biliaire principale et au conduit cystique sont variables [Santos Ferreira et Caria Mendes, 1969]. Un nœud lymphatique se trouve presque constamment à proximité du col de la vésicule biliaire et de la terminaison de l'artère cystique (fig. 25-8).

Voie biliaire principale

La voie biliaire principale se dispose sur trois étages : supérieur, dans le hile du foie, moyen, dans le ligament

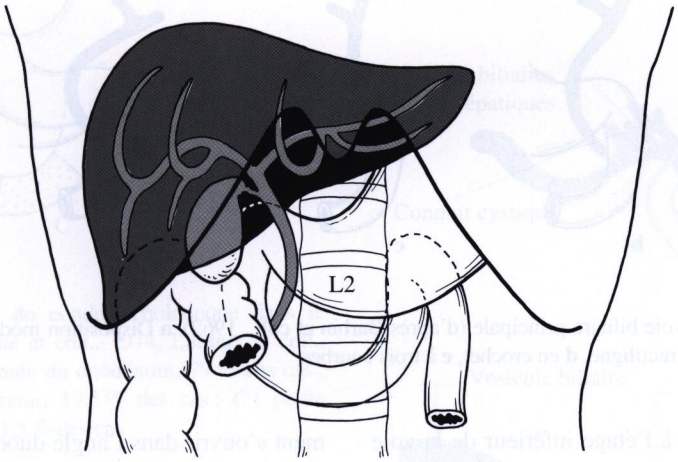

Fig. 25-8. Rapports de la vésicule biliaire : disposition modale, avec la projection sur *L2* du conduit cholédoque

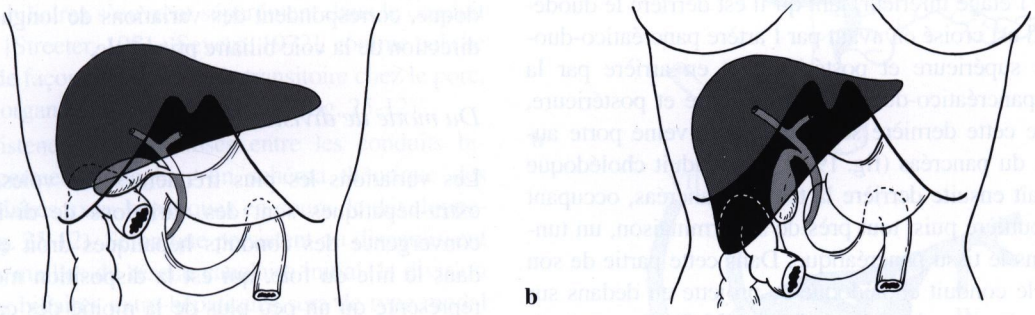

Fig. 25-9a,b. Rapports de la vésicule biliaire. **a** Sujet bréviligne avec foie horizontal ; **b** sujet longiligne avec foie triangulaire

hépato-duodénal et inférieur, derrière le duodénum et la tête du pancréas.

Etage supérieur

L'étage supérieur de la voie biliaire principale est celui de la convergence des conduits hépatiques droit et gauche. Dans le hile du foie, la convergence des conduits biliaires se fait en avant de la division de la veine porte, près de l'origine de son rameau droit, au-dessus et loin en dehors de la division de l'artère hépatique propre (figs. 25-1 et 19-1). Le conduit hépatique droit est court, presque vertical dans le prolongement du conduit hépatique commun, en avant du rameau droit de la veine porte. Le conduit hépatique gauche est long, presque horizontal, en avant et au-dessus de la partie transversale du rameau gauche de la veine porte [Champeau et coll., 1966]. La convergence des conduits biliaires est très superficielle, dans la plaque hilaire sous le segment IV du foie [Couinaud, 1957 ; Champeau et coll., 1966].

Etage moyen

La voie biliaire principale est constituée à l'étage moyen par le conduit hépatique commun puis le conduit cholédoque. C'est le plus latéral des trois éléments principaux qui forment ici le pédicule hépatique, devant le foramen épiploïque (figs. 19-1 et 25-7). L'artère hépatique propre est située en dedans de la voie biliaire principale. Toutes deux se trouvent dans le même plan fibreux et nerveux très dense, qui prolonge la plaque hilaire dans le ligament hépato-duodénal, sous le péritoine [Couinaud, 1957] (fig. 25-1). La veine porte est située en arrière de la voie biliaire principale et de l'artère hépatique propre. Elle peut être facilement isolée de ces deux éléments. En haut, le rameau droit de l'artère hépatique propre croise le conduit hépatique commun en passant habituellement derrière lui, exceptionnellement devant lui [Tsuchiya et coll., 1984]. En bas, le conduit cholédoque s'écarte un peu de la veine porte en dehors. Il se trouve alors en arrière de la partie

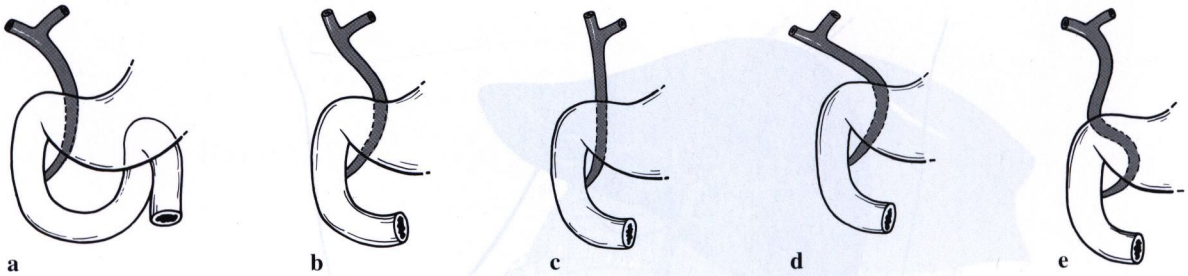

Fig. 25-10a-e. Forme de la voie biliaire principale (d'après Barbin et coll., 1962). **a** Disposition modale (56 % des cas). Autres formes : **b** à deux courbes, **c** rectiligne, **d** en crochet, **e** à trois courbes

supérieure du duodénum, à l'étage inférieur de la voie biliaire principale.

Etage inférieur

Le conduit cholédoque reste encore directement accessible à l'étage inférieur, tant qu'il est derrière le duodénum. Il est croisé en avant par l'artère pancréatico-duodénale supérieure et postérieure et en arrière par la veine pancréatico-duodénale supérieure et postérieure, lorsque cette dernière se jette dans la veine porte au-dessus du pancréas (fig. 19-1). Le conduit cholédoque disparaît ensuite derrière la tête du pancréas, occupant une gouttière puis, tout près de sa terminaison, un tunnel dans le tissu pancréatique. Dans cette partie de son trajet, le conduit cholédoque se projette en dedans sur la deuxième vertèbre lombale (fig. 25-8). Sa terminaison dans la partie descendante du duodénum, où il s'ouvre au sommet de la papille duodénale majeure (grande caroncule), se projette au-dessus de la racine du mésocôlon transverse (figs. 25-7 et 19-1). En arrière du pancréas, le conduit cholédoque est croisé par l'arcade vasculaire pancréatico-duodénale postérieure (fig. 25-15), que suivent des vaisseaux lymphatiques avec leurs nœuds lymphatiques étagés (fig. 19-1).

Variations

De forme

Depuis la convergence des conduits hépatiques droit et gauche jusqu'à son abouchement duodénal, la voie biliaire principale décrit le plus souvent une courbe concave en avant et en dehors. Mais elle peut également se présenter sous d'autres aspects [Barbin et coll., 1962] (fig. 25-10).

Du niveau de terminaison

Le conduit cholédoque ne s'abouche pas constamment dans la partie descendante du duodénum. Il peut également s'ouvrir dans l'angle duodénal inférieur ou même dans la partie transverse du duodénum, selon le siège de l'ébauche biliaire sur l'intestin [Keddie et coll., 1974 ; Lindner et coll., 1976] (fig. 25-11). Aux variations topographiques d'abouchement du conduit cholédoque, correspondent des variations de longueur et de direction de la voie biliaire principale.

Du mode de division

Les variations les plus fréquentes des voies biliaires extra-hépatiques sont des variations de division. La convergence des conduits hépatiques droit et gauche dans le hile du foie, qui est la disposition modale, ne représente qu'un peu plus de la moitié des cas [Couinaud, 1957 ; Puente et Bannura, 1983]. De même, le type modal d'abouchement du conduit cystique, à mi-hauteur de la voie biliaire principale et sur son bord droit, ne représente que deux tiers des cas environ [Barbin et coll., 1962]. Souvent, les variations de division concernent simultanément la voie biliaire principale et la voie biliaire accessoire. Le déroulement normal de l'organogénèse des conduits biliaires chez l'homme et l'anatomie comparée permettent de les expliquer [Champetier et coll., 1989].

De topographie

On admet généralement que les conduits biliaires intra-hépatiques et extra-hépatiques, dont le conduit hépatique commun, s'individualisent, au début de la période d'organogénèse. Ils résultent de la transformation des travées cellulaires hépatiques qui sont les plus proches de l'ébauche commune de la vésicule biliaire et du conduit cystique, avec laquelle elles se continuent. Les travées cellulaires hépatiques forment un réseau enchevêtré et sont anastomosées entre elles. Aussi, à un stade précoce de leur développement, les conduits biliaires sont anastomosés entre eux. Habituellement, le conduit

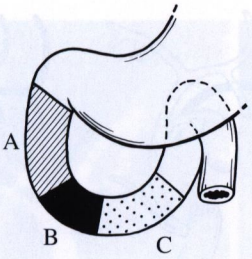

Fig. 25-11. Abouchement du conduit cholédoque dans le duodénum (d'après Keddie et coll., 1974, Lindner et coll., 1976). *A* : Partie descendante du duodénum, 79 % des cas ; *B* : angle duodénal inférieur, 19,5 % des cas ; *C* : partie transverse du duodénum, 1,5 % des cas

hépatique commun les regroupe et rejoint le conduit cystique, dans le prolongement du conduit cholédoque. Parfois, au lieu de se réunir en un conduit unique, les conduits biliaires s'ouvrent séparément dans le conduit cystique [Streeter, 1951 ; Severn, 1972], comme cela se produit de façon constante mais transitoire chez le porc, durant l'organogénèse [Patten, 1953] (fig. 25-12).

L'existence d'anastomoses entre les conduits biliaires, permet d'imaginer un schéma théorique des voies biliaires extra-hépatiques en cours de développement (fig. 25-12). Selon que persistent ou disparaissent certaines mailles du réseau canalaire initial, la division des voies biliaires extra-hépatiques sera de type modal ou s'en écartera, constituant ainsi une variation. Les possibilités de variation sont très nombreuses. En réalité, certaines variations sont beaucoup plus souvent observées que d'autres (figs. 25-9, 25-13 et 25-14). Parmi ces variations, les conduits hépato-cystiques rencontrés occasionnellement chez l'homme, représentent la disposition habituelle chez certains animaux [Mentzer, 1929]. Les conduits hépato-cysti-ques ne doivent pas être considérés comme des con-duits biliaires accessoires ou surnuméraires [Goor et Ebert ,1972]. En effet, dans tous les cas, ils drainent un territoire hépatique systématisé qui peut être très étendu [Couinaud, 1957 ; Champetier, 1991] (figs. 25-13 et 25-14).

Selon une autre conception du développement des voies biliaires [Lassau et Hureau, 1967], les conduits biliaires seraient des bourgeons de l'axe cholécystique (ébauche commune de la vésicule biliaire et du conduit cystique), qui monteraient coloniser le foie à la fin de la période d'organogénèse. Dans cette hypothèse, la disposition modale et les variations de division des voies biliaires extra-hépatiques peuvent également s'expliquer, selon qu'il existe initialement un seul bourgeon développé dans le prolongement du conduit cholédoque et divisé en deux conduits hépatiques, ou au

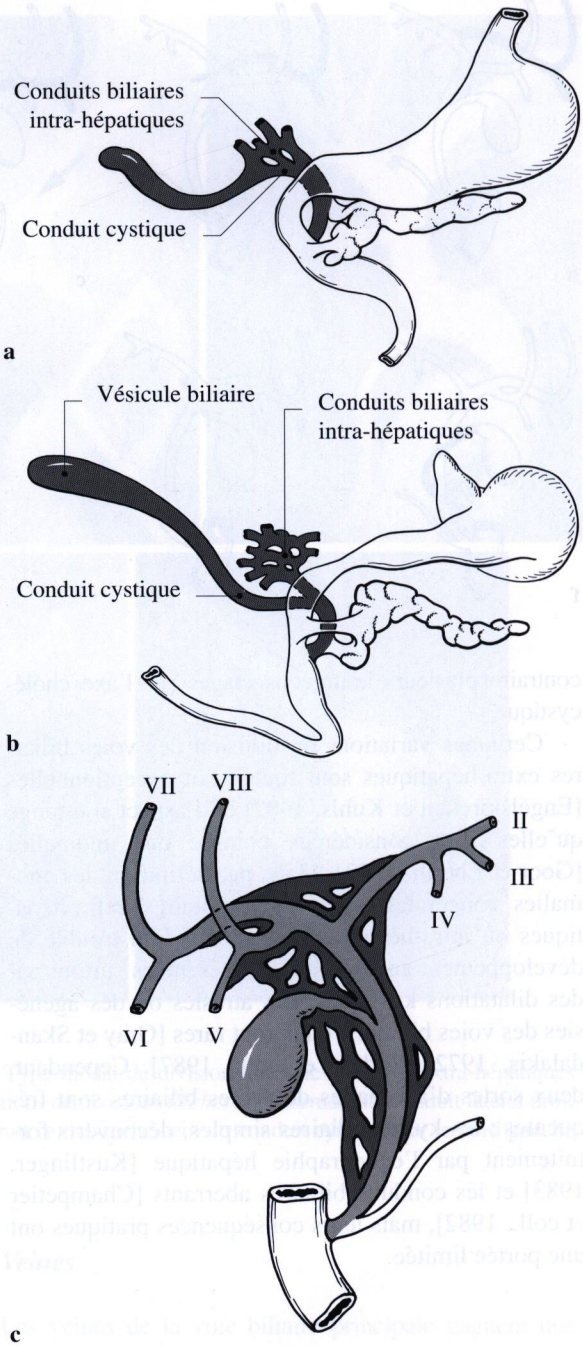

Fig. 25-12a-c. Variations de division des voies biliaires extra-hépatiques. Organogénèse. **a,b** Organogénèse des voies biliaires chez l'embryon humain (d'après Heard in Streeter, 1951). Il s'agit de deux embryons différents, mais classés dans le même stade de développement (horizon XVII). Les conduits biliaires anastomosés entre eux, en **a** s'ouvrent dans le conduit cystique, en **b** se regroupent pour former le conduit hépatique commun ; **c** schéma théorique des voies biliaires extra-hépatiques en cours de développement : le réseau canalaire initial et le type modal de division

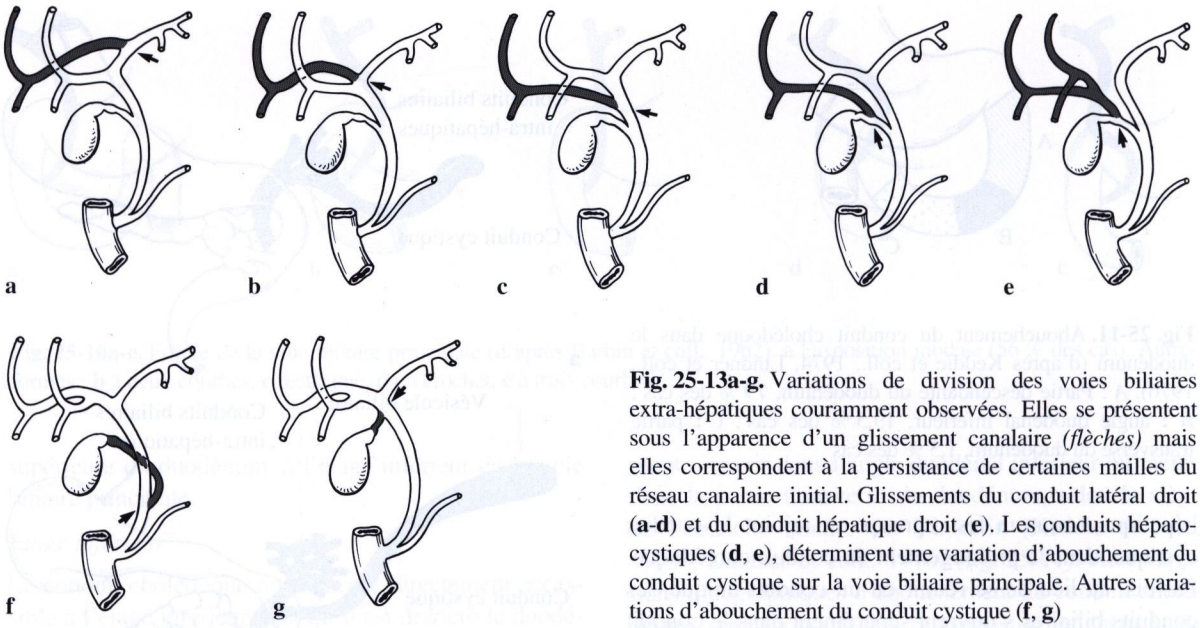

Fig. 25-13a-g. Variations de division des voies biliaires extra-hépatiques couramment observées. Elles se présentent sous l'apparence d'un glissement canalaire *(flèches)* mais elles correspondent à la persistance de certaines mailles du réseau canalaire initial. Glissements du conduit latéral droit (**a-d**) et du conduit hépatique droit (**e**). Les conduits hépato-cystiques (**d, e**), déterminent une variation d'abouchement du conduit cystique sur la voie biliaire principale. Autres variations d'abouchement du conduit cystique (**f, g**)

contraire plusieurs bourgeons étagés sur l'axe cholécystique.

Certaines variations de division des voies biliaires extra-hépatiques sont tout à fait exceptionnelles [Engelskirchen et Kuhls, 1982] et d'aspect si étrange qu'elles sont considérées comme des anomalies [Goor et Eberth, 1972]. Mais, par définition, les anomalies congénitales des voies biliaires extra-hépatiques ou intra-hépatiques, résultent d'un trouble de développement anatomique. Représentées surtout par des dilatations kystiques, des atrésies ou des agénésies des voies biliaires, elles sont rares [Gray et Skandalakis, 1972 ; Reding et coll., 1987]. Cependant, deux sortes d'anomalies des voies biliaires sont fréquentes : les kystes biliaires simples, découverts fortuitement par l'échographie hépatique [Kustlinger, 1983] et les conduits biliaires aberrants [Champetier et coll., 1982], mais leurs conséquences pratiques ont une portée limitée.

Vascularisation

Artères

La vésicule biliaire est vascularisée par les deux rameaux de division, supérieur et inférieur, de l'artère cystique (figs. 25-8 et 25-15). La vascularisation du conduit cystique dépend des artères de la voie biliaire principale.

Le plus souvent, la voie biliaire principale, en particulier sa portion comprise dans le pédicule hépatique, est bien vascularisée dans les conditions normales car ses artères sont nombreuses. Elles sont constituées par un plexus superficiel formé par de petites branches de l'artère pancréatico-duodénale supérieure et postérieure anastomosées entre elles. Le plexus superficiel entoure la voie biliaire principale et se poursuit dans sa paroi par deux plexus profonds [Parke et coll., 1963]. De plus, une artère née du tronc cœliaque ou de l'artère mésentérique supérieure, qui passe derrière la veine porte et la tête du pancréas et monte derrière le conduit cholédoque au-dessus du duodénum, participe habituellement à cette vascularisation [Northover et Terblanche, 1979].

Le plexus superficiel manque rarement, remplacé alors par une arcade unique ou deux arcades parallèles, ou des artères indépendantes [Parke et coll., 1963]. Le plexus superficiel s'anastomose avec l'artère cystique et l'artère hépatique droite, et accompagne les conduits biliaires dans le foie (fig. 25-15). Il réalise ainsi un système anastomotique entre les artères du pancréas et celles du foie [Rath et coll., 1993].

La portion rétro-pancréatique du conduit cholédoque est également vascularisée en majeure partie par l'artère pancréatico-duodénale supérieure et postérieure. L'artère pancréatico-duodénale supérieure et antérieure participe seulement à la vascularisation de la portion terminale du conduit cholédoque [Parke et coll., 1963].

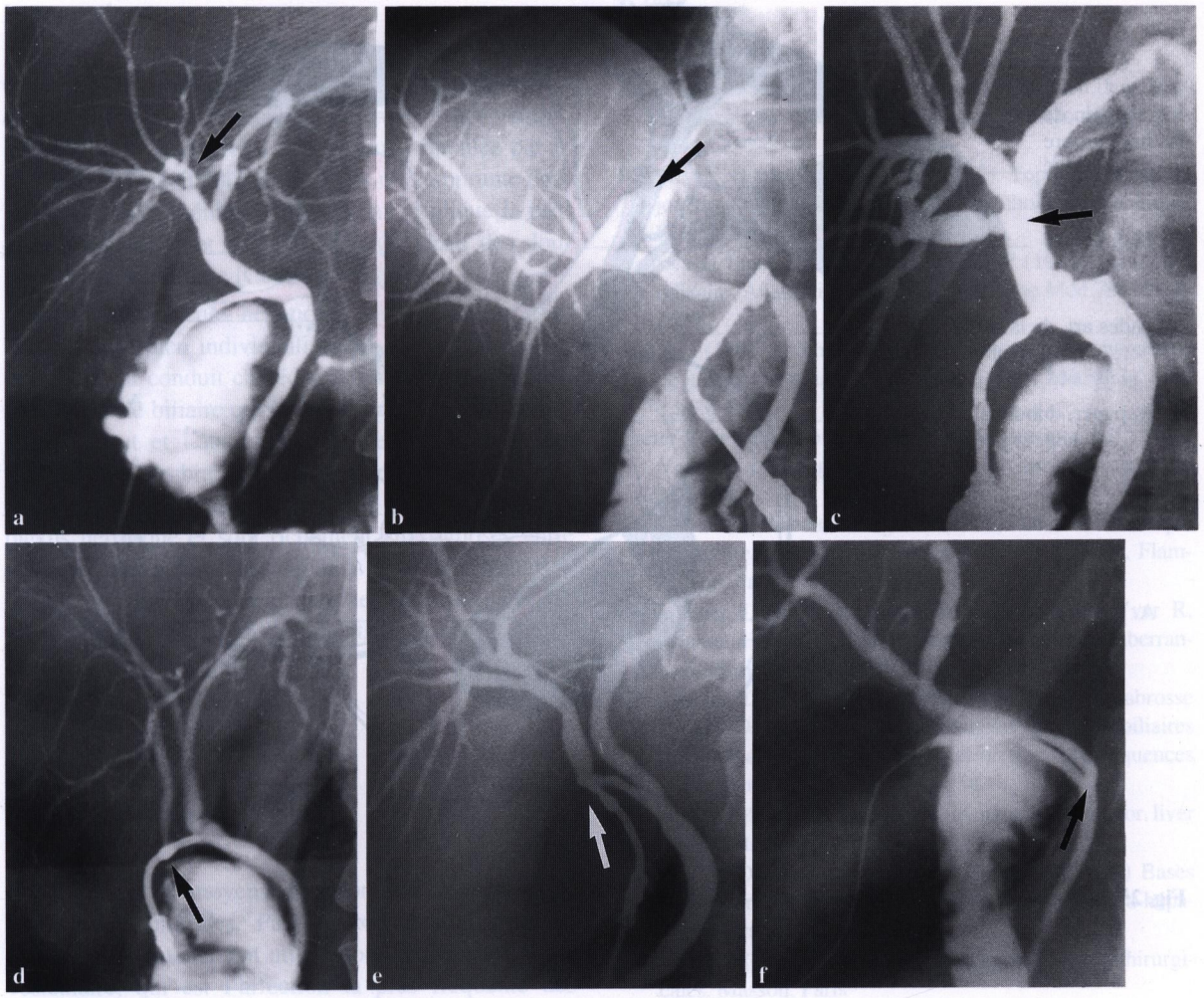

Fig. 25-14a-f. Cholangiographies per-opératoires trans-cystiques. Type modal de division des voies biliaires extra-hépatiques (**a**). Courbe du conduit latéral droit *(flèche)* [Hjortsjö, 1951]. Variations de division *(flèches)* : glissement du conduit latéral droit (**b**, **c**), conduits hépato-cystiques sectoriel droit (**d**) et hépatique droit (**e**), abouchement du conduit cystique sur le bord gauche de la voie biliaire principale (**f**)

Les variations concernant l'origine des artères de la voie biliaire principale et leurs anastomoses avec les artères voisines dans le pédicule hépatique dépendent directement de la disposition des artères du foie, de la vésicule biliaire et du pancréas, elle-même très variable. Mais quelle que soit cette disposition, la source artérielle préférentielle de la portion pédiculaire de la voie biliaire principale est le plus souvent située au pied du pédicule hépatique. La vascularisation artérielle de la portion pédiculaire de la voie biliaire principale doit être ménagée dans la chirurgie biliaire courante, comme dans la transplantation hépatique [Northover et Terblanche, 1979 ; Chevallier et Hannoun, 1991 ; Rath et coll., 1993].

Veines

Les veines de la voie biliaire principale gagnent une arcade parabiliaire, habituellement située en avant et en dedans de la voie biliaire principale et constituée par plusieurs veines anastomosées entre elles [Couinaud, 1963]. Cette arcade réunit les veines pancréatico-duodénales et gastriques (droite et gauche) en bas, et les rameaux de division de la veine porte ainsi que certaines de leurs branches segmentaires proches du hile du foie en haut.

Les veines de la voie biliaire accessoire rejoignent pour la plupart l'arcade parabiliaire, certaines traversent la plaque vésiculaire et gagnent directement les vei-

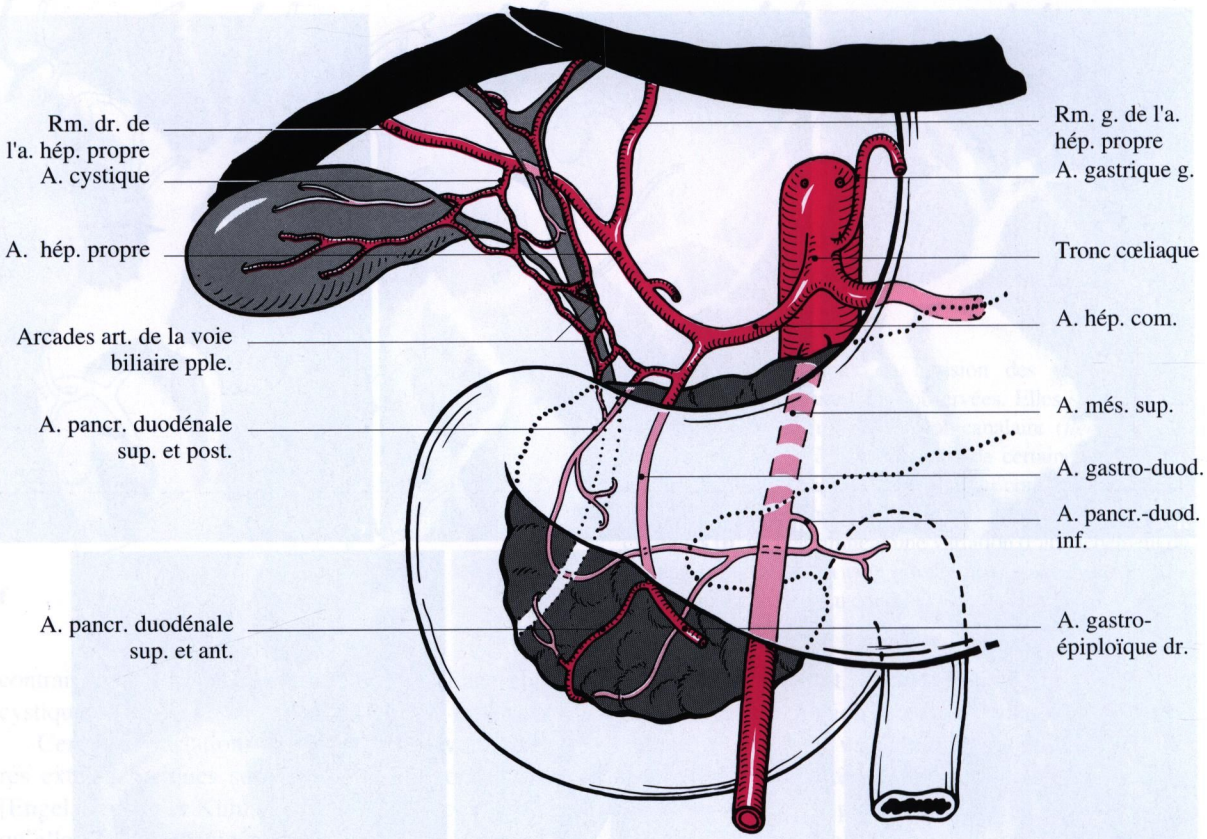

Fig. 25-15. Les artères des voies biliaires extra-hépatiques

nules portes dans la fosse de la vésicule biliaire. En cas de thrombose de la veine porte, toutes les veines des voies biliaires extra-hépatiques se dilatent considérablement [Couinaud, 1988].

Vaisseaux lymphatiques

Les vaisseaux lymphatiques de la vésicule biliaire forment un très riche réseau dans sa muqueuse, traversent sa musculeuse et se poursuivent par des collecteurs nés d'un réseau superficiel, sous séreux. Le réseau lymphatique sous-séreux de la vésicule biliaire s'anastomose largement avec les vaisseaux lymphatiques issus du foie [Ito et coll., 1991]. Les collecteurs se répartissent de façon très inégale en quatre courants [Caplan, 1982].

Deux courants descendent dans le pédicule hépatique. Le plus médial, qui est constant, traverse le nœud lymphatique du col de la vésicule biliaire (fig. 25-8). Il se draine dans deux directions, vers les nœuds lymphatiques cœliaques, en suivant l'artère hépatique propre puis l'artère hépatique commune et vers les nœuds lymphatiques lombo-aortiques, en suivant le conduit cholédoque derrière la tête du pancréas. Le courant cholécysto-rétropancréatique peut être considéré com-me la voie principale de drainage lymphatique de la vésicule biliaire [Ito et coll., 1991]. Le courant le plus latéral qui peut manquer, se draine seulement vers les nœuds lymphatiques lombo-aortiques. Les voies de drainage de tous ces nœuds lymphatiques aboutissent aux troncs d'origine du conduit thoracique.

Aux deux courants extra-hépatiques, s'ajoutent parfois deux courants intra-hépatiques qui rejoignent les premiers dans le pédicule hépatique après avoir traversé, l'un le segment V et l'autre le segment IV du foie.

Les vaisseaux lymphatiques de la voie biliaire principale suivent les mêmes voies de drainage extra-hépatiques. Les vaisseaux lymphatiques de l'ampoule hépato-pancréatique rejoignent ceux du duodénum et du pancréas.

Innervation

Comme celle du foie, l'innervation des voies biliaires dépend du plexus cœliaque et du tronc vagal ventral. La sensibilité douloureuse est surtout véhiculée par le nerf grand splanchnique droit. Mais elle emprunte également le nerf phrénique droit, ce qui explique la projection scapulaire et cervicale du côté droit des douleurs d'origine biliaire [Couinaud, 1963].

Dans le pédicule hépatique, les nerfs des voies biliaires sont bien individualisés, en particulier le nerf postérieur du conduit cholédoque ou les nerfs latéraux de la vésicule biliaire qui longent d'abord le canal cystique [Testut et Latarjet, 1931]. Les nerfs des voies biliaires sont des branches des nerfs du foie. Ils se détachent des deux réseaux, antérieur et postérieur, du plexus hépatique et sont richement anastomosés entre eux au contact des voies biliaires [Testut et Latarjet, 1931]. Les nerfs pénètrent dans le foie avec les conduits biliaires et les autres éléments des pédicules glissoniens [Couinaud, 1957].

Anatomie clinique

En clinique, les moyens d'exploration des voies biliaires sont multiples. Parmi eux, l'échographie est l'examen habituellement utilisé pour déceler la lithiase vésiculaire, qui est l'affection la plus fréquente des voies biliaires en Occident. L'endoscopie digestive permet l'exploration radiologique directe des voies biliaires par le cathétérisme rétrograde de la papille duodénale majeure (fig. 25-6). Elle permet également d'intervenir sur l'appareil sphinctérien d'Oddi en réalisant une sphinctérotomie.

En pratique chirurgicale, l'anatomie des voies biliaires est exploitée dans des circonstances très diverses, selon la nature de l'affection en cause. Mais la cholécystectomie pour lithiase vésiculaire est l'intervention la plus couramment effectuée, soit par laparotomie classique, soit par cœlio-chirurgie. Pour que la voie biliaire principale ne subisse aucun dommage au cours de la cholécystectomie, son exploration radiologique peropératoire doit être systématique. Cette exploration permet en effet de découvrir les variations individuelles de division des voies biliaires extra-hépatiques. Ces variations sont particulièrement fréquentes, forcément imprévisibles [Pollack et Tabrisky, 1973], et représentent l'un des caractères anatomiques les plus marqués des voies biliaires.

Références

Anderhuber R, Lechner P (1986) Zur Frage nach dem Vorkommen intrahepatischer Gallengangs-anastomosen. Acta Anat 125 : 42-49

Barbin JY, Hardy N, Pineau H (1962) Topographie de la jonction cystico-hépatique. Etude cholangiographique. Bull Assoc Anat 111 : 92-108

Barraya L, Pujol-Soler R, Yvergneaux JP (1971) La région odienne. Anatomie millimétrique. Presse Méd 79 : 2527-2534

Caplan I (1982) Drainage lymphatique intra et extrahépatique de la vésicule biliaire. Bull Mém Acad R Méd Belg 137 : 324-334

Carter R, Jr Thompson RJ, Brennan LP, Hinshaw DB (1963) Volvulus of the gallbladder. Surg Gynecol Obstet 116 : 105-108

Champeau M, Pineau P, Leger P (1966) Atlas de technique opératoire. Chirurgie du foie et des voies biliaires. Flammarion, Paris

Champetier J, Davin JL, Letoublon C, Laborde Y, Yver R, Cousset F (1982) Aberrant biliary ducts (vasa aberrantia) : surgical implications. Anat Clin 4 : 137-145

Champetier J, Letoublon C, Arvieux C, Gérard P, Labrosse PA (1989) Les variations de division des voies biliaires extra-hépatiques : signification et origine, con-séquences chirurgicales. J Chir 126 : 147-154

Chevallier JM, Hannoun L (1991) Anatomic bases for liver transplantation. Surg Radiol Anat 13 : 7-16

Chevrel JP, Duchène P, Salama J, Flament JB (1979) Bases anatomiques des anastomoses bilio-digestives intra-hépatiques. Anat Clin 2 : 159-168

Couinaud C (1957) Le foie. Etudes anatomiques et chirurgicales. Masson, Paris

Champetier J, Letoublon C, Alnaasan I, Charvin B (1991) Cystohepatic ducts : surgical implications. Surg Radiol Anat 3 : 203-212

Couinaud C (1963) Anatomie de l'abdomen, tome II. Doin, Paris, pp 399-453

Couinaud C (1988) The parabiliary venous system. Surg Radiol Anat 10 : 311-316

Engelskirchen R, Kuhls HJ (1982) Rarissimum. In : den Magen fehlmündender Ductus hepato-entericus. Chirurg : 520-524

Gharib M, Ebel KL D, Engelskirchen R, Bliesener JA (1982). Fehlmündung des Ductus choledochus, In : den Ductus pancreaticus als Ursache der zystisch-zylindrischen Dilatation der intra-und extrahepatischen Gallenwege. Monatsschr Kinderheilkd 130 : 783-788

Goor DA, Ebert PA (1972) Anomalies of the biliary tree. Report of a repair of an accessory bile duct and review of the literature. Arch Surg 104 : 302-309

Gray SW, Skandalakis JE (1972) Embryology for surgeons. WB Saunders Company, Philadelphia, London, Toronto, pp 215-262

Hjortsjö CH (1951) The topography of the intrahepatic duct systems. Acta Anat II : 599-615

Ito M, Mishima Y, Sato T (1991) An anatomical study of the lymphatic drainage of the gallbladder. Surg Radiol Anat 13 : 89-104

Keddie NC, Taylor AW, Sykes PA (1974) The termination of the common bile duct. Br J Surg 61 : 623-625

Kune GA (1972) Current practice of biliary surgery. Little Brown Company, Boston, pp 1-38

Kustlinger F (1983) Découverte échographique fortuite de lésions focalisées du foie. Gastroenterol Clin Biol 7 : 951-954

Lassau JP, Hureau J (1967) Remarques sur l'organogénèse des voies biliaires de l'homme. Bull Assoc Anat 138 : 750-754

Lindner HH, Pena VA, Ruggeri RA (1976) A clinical and anatomical study of anomalous terminations of the common bile duct into the duodenum. Ann Surg 184 : 626-632

Mentzer SH (1929) Anomalous bile ducts in man. Based on a study of comparative anatomy. JAMA 93 : 1273-1277

Moosman DA (1975) Where and how to find the cystic artery during cholecystectomy. Surg Gynecol Obstet 141 : 769-772

Northover JMA, Terblanche J (1979) A new look at the arterial supply of the bile duct in man and its surgical implications. Br J Surg 66 : 379-384

Papamiltiades M, Rettori R (1957) Architecture musculaire de la jonction cholédoco-pancréatico-duodénale. Acta Anat 30 : 575-600

Parke WW, Michels NA, Ghosh GM (1963) Blood supply of the common bile duct. Surg Gynecol Obstet 117 : 47-55

Pollack EL, Tabrisky J (1973) The aberrant divisional bile duct : a surgical hazard. Surgery 73 : 234-239

Puente SG, Bannura GC (1983) Radiological anatomy of the biliary tract : variations and congenital abnormalities. World J Surg 7 : 271-276

Rath AM, Zhang J, Bourdelat D, Chevrel JP (1993) Vascularisation artérielle des voies biliaires extra-hépatiques. Surg Radiol Anat 15 : 105-111

Santos Ferreira AD, Caria Mendes J (1969) Le triangle de Budde-Calot et l'artère cystique. Bull Assoc Anat 143 : 1487-1494

Severn CB (1972) A morphological study of the development of the human liver. II. Establishment of liver parenchyma, extrahepatic ducts and associated venous channels. Am J Anat 133 : 85-108

Sterling JA (1954) The common channel for bile and pancreatic ducts. Surg Gynecol Obstet 98 : 420-424

Streeter GL (1951) Developmental horizons in human embryos. Age groups XI to XXIII. Contributions to embryology. Carnegie Institution, Washington, pp 177-181

Tsuchiya R, Eto T, Harada N, Yamamoto K, Matsumoto T, Tsunoda T, Yamaguchi T, Noda T, Izawa K (1984) Compression of the common hepatic duct by the right hepatic artery in intrahepatic gallstones. World J Surg 8 : 321-326

Wong KC, Lister J (1981) Human fetal development of the hepato-pancreatic duct junction. A possible explanation of congenital dilatation of the biliary tract. J Pediatr Surg 16 : 139-145

Chapitre 26

L'aorte abdominale et ses branches

J Pillet

L'aorte abdominale fait suite à l'aorte thoracique en franchissant le diaphragme, chemine en avant et à gauche de la colonne vertébrale et se divise en ses branches terminales au niveau du disque L4-L5. C'est à la fois une artère "de passage" pour les membres inférieurs et l'artère nourricière de la majeure partie de l'abdomen et du pelvis.

L'hiatus aortique du diaphragme

Il est fibreux et inextensible ; ovalaire à grand axe vertical, de sorte que l'aorte n'est pas comprimée lors des contractions musculaires, il est situé dans un plan oblique en haut et en avant, de telle sorte qu'à son niveau, la face postérieure de l'aorte est encore thoracique (dans l'espace infra médiastinal postérieur) alors que la face antérieure est déjà abdominale : "aorte cœliaque" des chirurgiens. Son pôle supérieur se projette sur T12 ou sur le disque T11, T12 (figs. 26-1 et 26-2).

Les fibres des piliers du diaphragme, qui descendent très bas (jusqu'à L2 à gauche, L3 à droite) s'entrecroisent en arrière de l'aorte en formant une gouttière à sa face postérieure (fig. 26-3).

Dans cet orifice, l'aorte est accompagnée par :

– des lymphatiques. Les troncs lymphatiques lombaires font suite aux nœuds lymphatiques satellites de l'aorte et se réunissent pour former le conduit thoracique. Le tronc gauche reçoit le tronc intestinal. Lorsque la convergence des troncs lombaires est basse, une dilatation, la citerne du chyle [Pecquet, 1651, 1654], est située à ce niveau, derrière l'aorte et c'est elle qui reçoit le tronc intestinal (voir lymphatiques de l'abdomen, chap. 30) ;

– des veines, fréquemment la racine interne de la veine azygos à droite, de l'hémi-azygos inférieure à gauche ;

– de façon non exceptionnelle, l'aorte peut passer par un orifice commun avec l'œsophage. Cet orifice est alors très allongé. Il s'agit d'un facteur favorisant les hernies hiatales.

Trajet – Rapports de l'aorte abdominale

Dans son trajet abdominal l'aorte, d'abord franchement gauche, se rapproche progressivement de la ligne médiane. Elle répond :

En arrière

En arrière, l'aorte abdominale répond à la colonne vertébrale (corps vertébraux et disques intervertébraux, ligament longitudinal ventral, piliers du diaphragme). L'aorte est contre la colonne vertébrale dont elle est séparée par un mince espace celluleux, mais elle est fixée, haubannée par les artères lombales (fig. 26-3) ; ceci explique l'érosion des corps vertébraux lors du développement postérieur d'un anévrysme et parfois les érosions aortiques par de volumineux ostéophytes.

En arrière, entre l'aorte et la colonne vertébrale, se situent les nœuds lymphatiques rétro-aortiques. Les quatre premières veines lombales gauches la croisent transversalement.

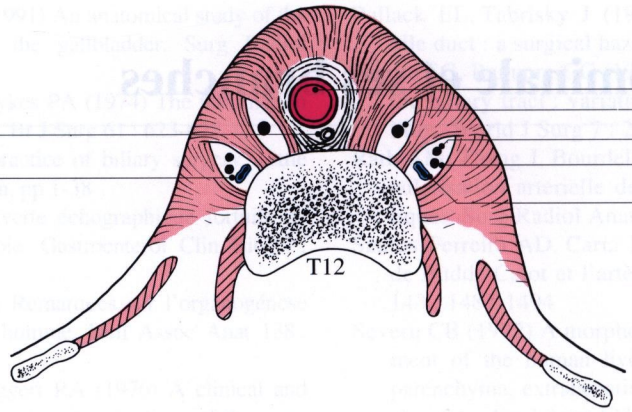

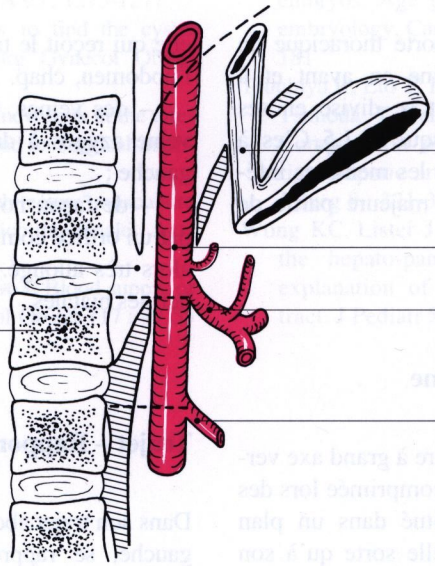

A droite

A droite, le rapport essentiel est la veine cave inférieure, née de la convergence des veines iliaques au niveau du disque L4-L5. Elle monte parallèle à l'aorte et très proche d'elle (d'où la possibilité de fistule aortico-cave), puis s'en écarte progressivement, séparée par l'épaisseur du pilier droit du diaphragme dont l'épaisseur croît de bas en haut.

A partir de T12, la veine cave inférieure s'écarte nettement, oblique en avant et à droite, vers la foliole droite du centre tendineux du diaphragme. Elle est longée par les nœuds lymphatiques, en particulier par les groupes inter-aortico-caves (fig. 26-4).

A gauche

A gauche, l'aorte est en contact avec les insertions corporéales du muscle grand psoas et est longée par le tronc sympathique latéro-vertébral gauche, dont se détachent les afférents gauches du splanchnique pelvien. Des nœuds lymphatiques latéro-aortiques gauches sont au contact du bord gauche de l'aorte. Un peu plus en-dehors, on trouve de haut en bas :

– la glande surrénale gauche, dont le pôle inférieur est le plus proche de l'aorte,

– le rein gauche dont le hile se situe au niveau de L1, le pôle inférieur au niveau du processus transverse de L3. Le rein gauche reste néanmoins à distance de

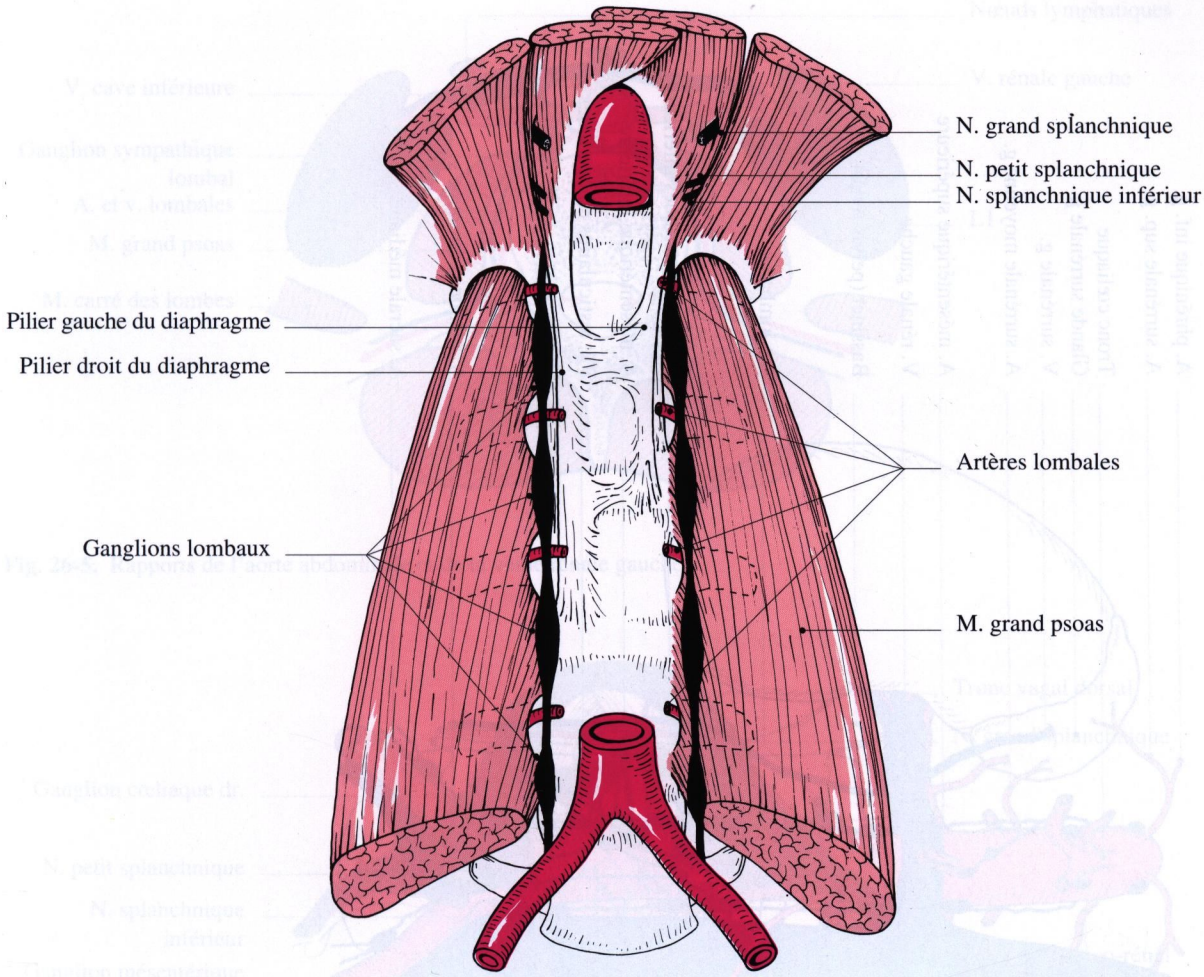

Fig. 26-3. Les piliers du diaphragme et l'hiatus aortique du diaphragme

l'aorte. Il en est de même des voies excrétrices (bassinet et uretère) qui sont séparées de l'aorte par plus de 2 cm,

– la veine génitale gauche (testiculaire ou ovarique) accompagne l'uretère, s'écarte de son artère et se jette au bord inférieur de la veine rénale (fig. 26-4).

En avant

En avant, les rapports doivent être séparés en deux parties : rétro-péritonéale, et intra-péritonéale.

Rapports rétro-péritonéaux (figs. 26-4, 26-5 et 26-6)

La veine rénale gauche, dans sa situation habituelle, croise la face antérieure de l'aorte au niveau de L1, juste au-dessous de l'émergence de l'artère mésentérique supérieure.

Le plexus cœliaque est situé en avant de l'aorte, plaqué sur sa face antérieure. Les divers éléments du plexus solaire, le nerf vague, la terminaison des nerfs splanchniques, le plexus intermésentérique et la racine médiale du splanchnique pelvien sont situés sur sa face antérieure (voir chap. 40).

Des nœuds lymphatiques préaortiques sont également situés en avant de l'aorte.

Rapports intra-péritonéaux (fig. 26-7)

Il est nécessaire de distinguer trois étages :

La région cœliaque

L'aorte répond en avant au petit omentum puis au vestibule de la bourse omentale à droite et à la cavité

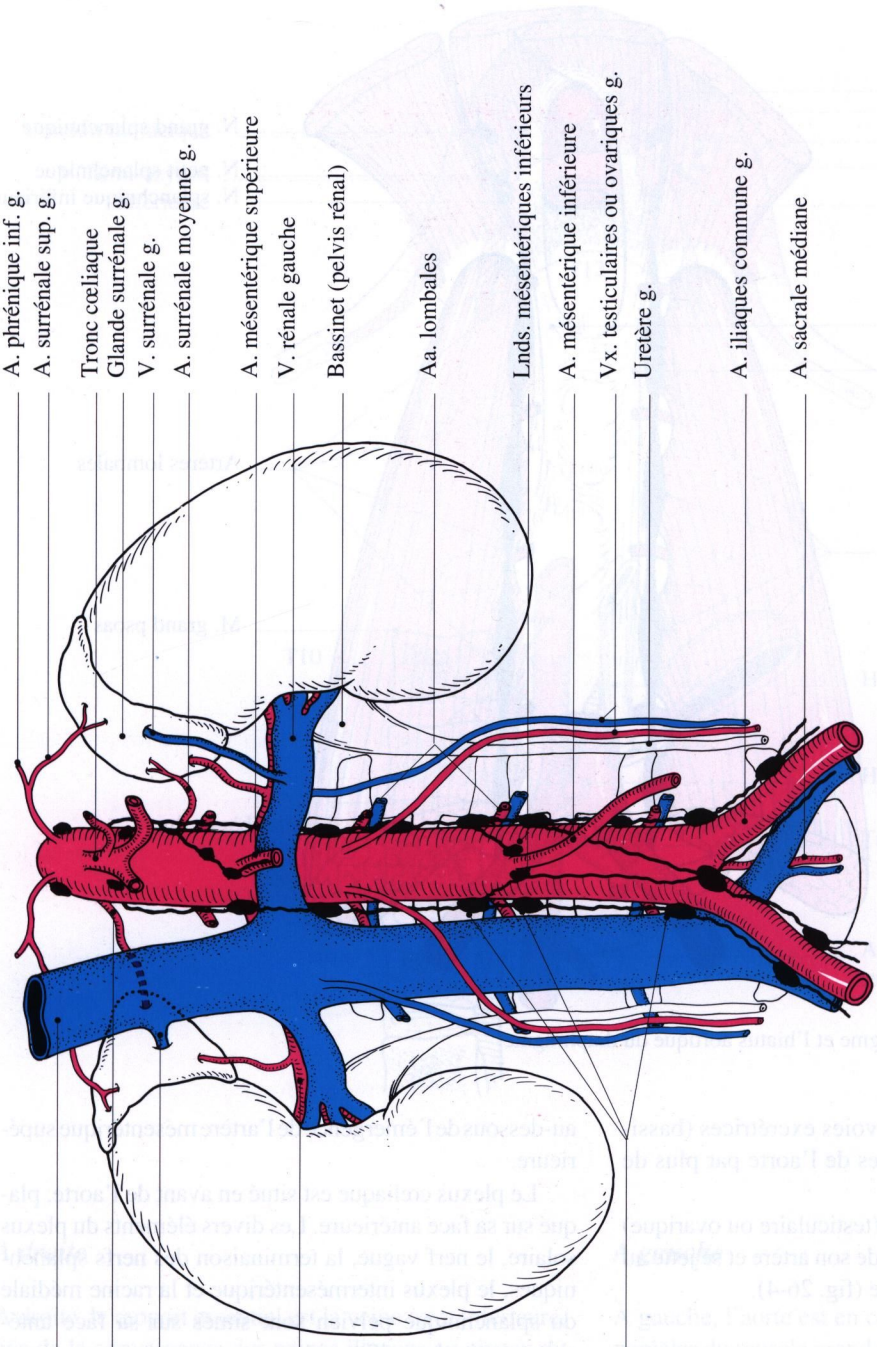

Fig. 26-4. Rapports rétro-péritonéaux de l'aorte abdominale

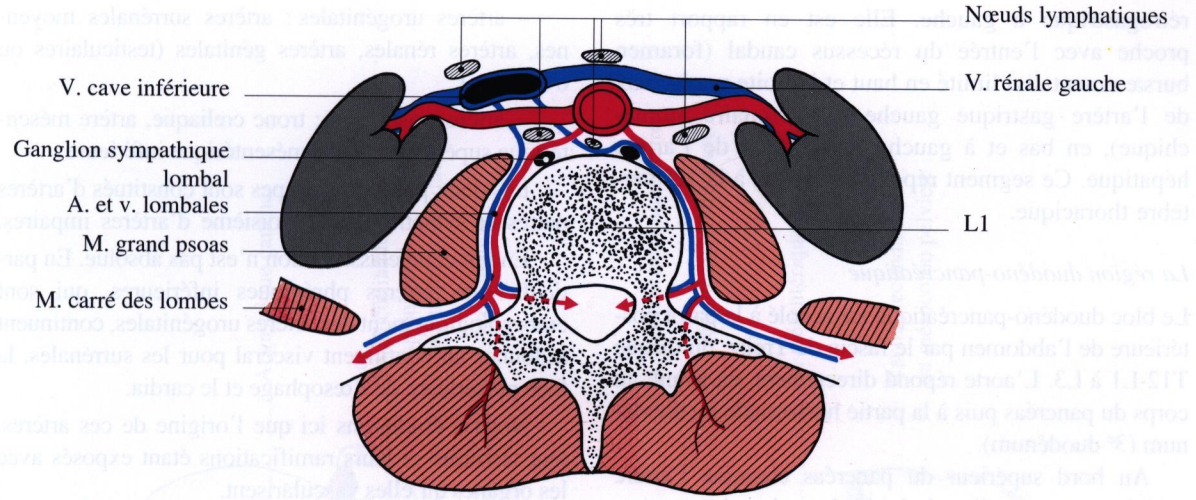

Fig. 26-5. Rapports de l'aorte abdominale et de la veine rénale gauche

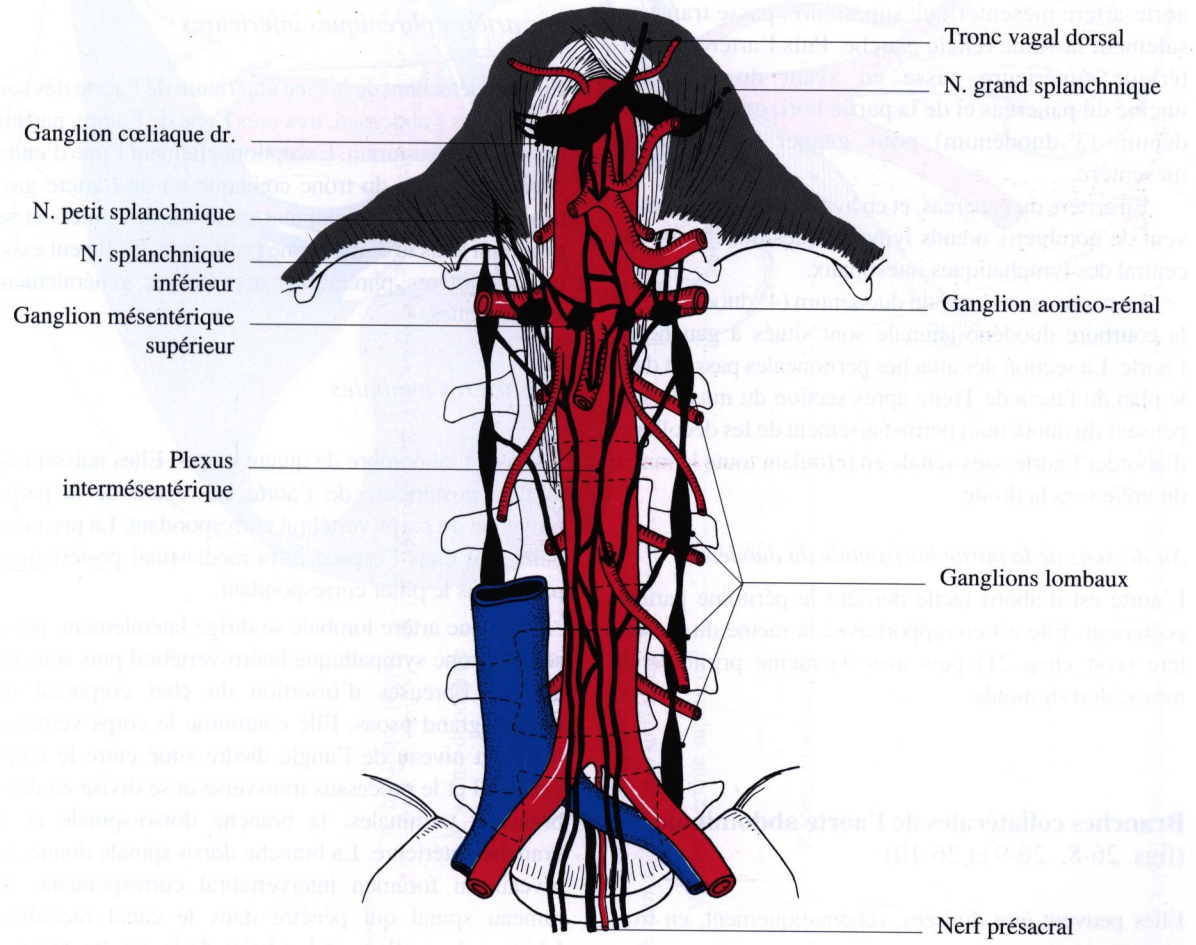

Fig. 26-6. Rapports rétro-péritonéaux de l'aorte abdominale avec le système nerveux végétatif

rétrogastrique à gauche. Elle est en rapport très proche avec l'entrée du récessus caudal (foramen bursæ omentalis) limité en haut et à droite par la faux de l'artère gastrique gauche (a. coronaire stomachique), en bas et à gauche par la faux de l'artère hépatique. Ce segment répond en arrière à la 12e vertèbre thoracique.

La région duodéno-pancréatique

Le bloc duodéno-pancréatique est accolé à la paroi postérieure de l'abdomen par le fascia de Treitz, du disque T12-L1 à L3. L'aorte répond directement, en avant, au corps du pancréas puis à la partie horizontale du duodénum (3e duodénum).

Au bord supérieur du pancréas chemine l'artère splénique, et en arrière de lui les branches de constitution de la veine porte.

L'artère mésentérique supérieure, née au niveau de L1, descend devant l'aorte et derrière le corps du pancréas et la veine splénique. Dans l'angle dièdre aorte-artère mésentérique supérieure, passe transversalement la veine rénale gauche. Puis l'artère mésentérique supérieure passe en avant du processus unciné du pancréas et de la partie horizontale du duodénum (3e duodénum) pour gagner la racine du mésentère.

En arrière du pancréas, et en avant de l'aorte, se trouvent de nombreux nœuds lymphatiques dont le groupe central des lymphatiques intestinaux.

La partie ascendante du duodénum (4e duodénum) et la courbure duodéno-jéjunale sont situés à gauche de l'aorte. La section des attaches péritonéales passant dans le plan du fascia de Treitz après section du muscle suspenseur du duodénum permet aisément de les décoller et d'aborder l'aorte sous-rénale en refoulant toute la masse du grêle vers la droite.

Au-dessous de la partie horizontale du duodénum

L'aorte est d'abord facile derrière le péritoine pariétal postérieur. Elle est en rapport avec la racine du mésentère (voir chap. 21) puis avec la racine primitive du mésocôlon sigmoïde.

Branches collatérales de l'aorte abdominale (figs. 26-8, 26-9 et 26-10)

Elles peuvent être divisées, schématiquement, en trois groupes :

– artères pariétales : artères phréniques inférieures et artères lombales ;

– artères urogénitales : artères surrénales moyennes, artères rénales, artères génitales (testiculaires ou ovariques) ;

– artères viscérales : tronc cœliaque, artère mésentérique supérieure, artère mésentérique inférieure.

Les deux premiers groupes sont constitués d'artères paires et symétriques, le troisième d'artères impaires.

En fait cette classification n'est pas absolue. En particulier les artères phréniques inférieures, qui sont embryologiquement des artères urogénitales, continuent à donner un contingent viscéral pour les surrénales, la face postérieure de l'œsophage et le cardia.

Nous n'étudierons ici que l'origine de ces artères, leur territoire et leurs ramifications étant exposés avec les organes qu'elles vascularisent.

Artères pariétales

Les artères phréniques inférieures

Elles se détachent de la face antérieure de l'aorte dès son entrée dans l'abdomen, très près l'une de l'autre, parfois par un tronc commun. Exceptionnellement l'une d'entre elles peut naître du tronc cœliaque ou de l'artère gastrique gauche. Elles montent en avant des piliers et se ramifient sous le diaphragme (voir chap. 5). Il peut exister des artères phréniques accessoires, généralement asymétriques.

Les artères lombales

Elles sont au nombre de quatre paires. Elles naissent de la face postérieure de l'aorte en regard de la partie moyenne du corps vertébral correspondant. La première paire naît dans l'espace infra-médiastinal postérieur et passe sous le pilier correspondant.

Chaque artère lombale se dirige latéralement, passe sous le tronc sympathique latéro-vertébral puis sous les arcades fibreuses d'insertion du chef corporéal du muscle grand psoas. Elle contourne le corps vertébral jusqu'au niveau de l'angle dièdre situé entre le corps vertébral et le processus transverse et se divise en deux branches terminales, la branche dorso-spinale et la branche antérieure. La branche dorso-spinale donne, au niveau du foramen intervertébral correspondant, un rameau spinal qui pénètre dans le canal rachidien. L'artère du renflement lombaire de la moelle épinière peut naître d'une de ces artères (voir volume "Neuroanatomie", p. 351).

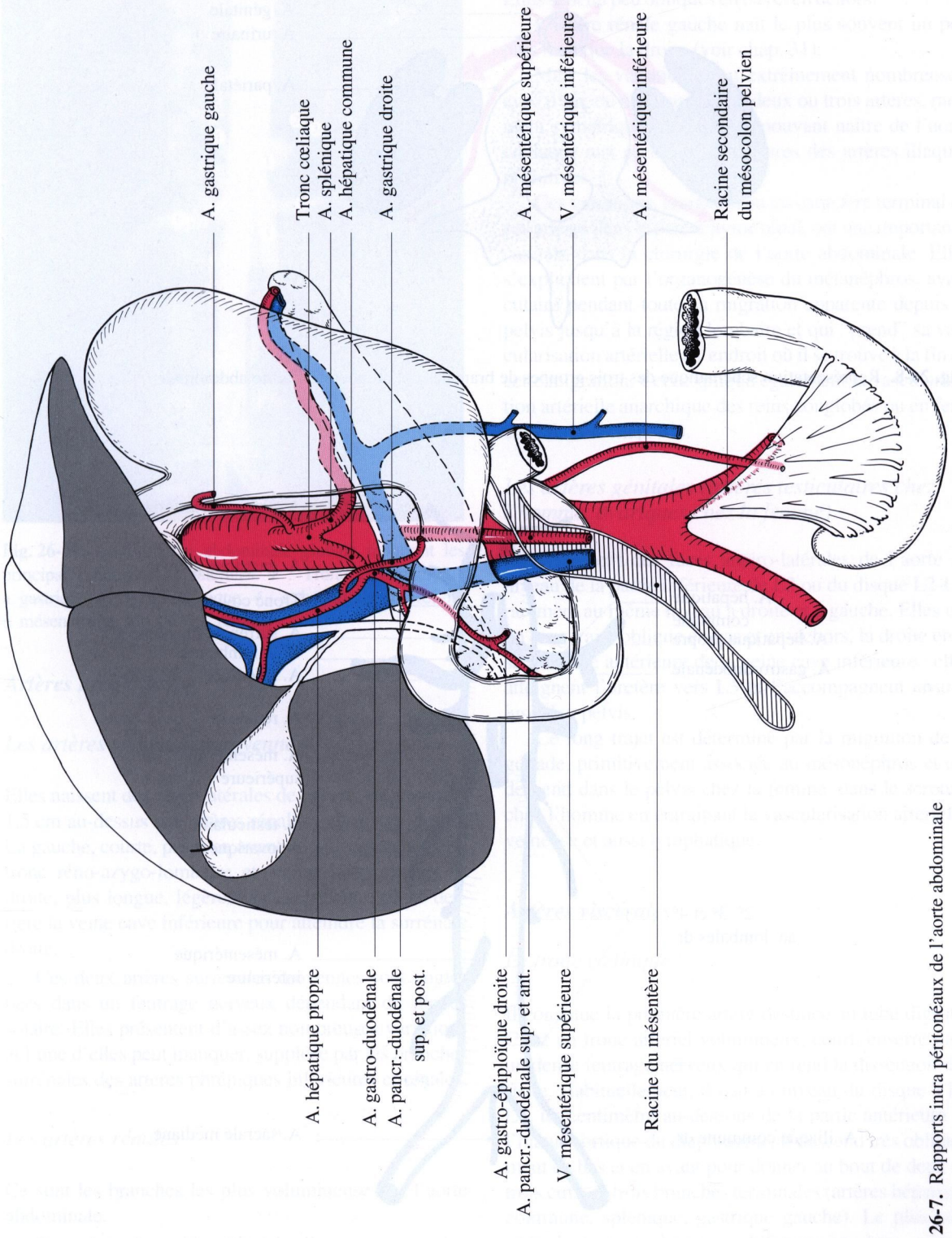

Fig. 26-7. Rapports intra péritonéaux de l'aorte abdominale

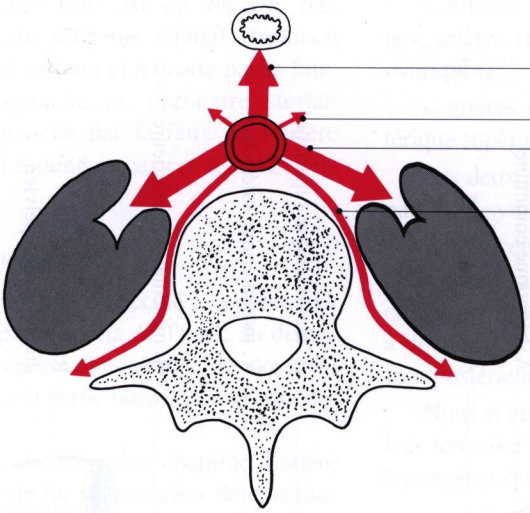

Fig. 26-8. Représentation schématique des trois groupes de branches collatérales de l'aorte abdominale

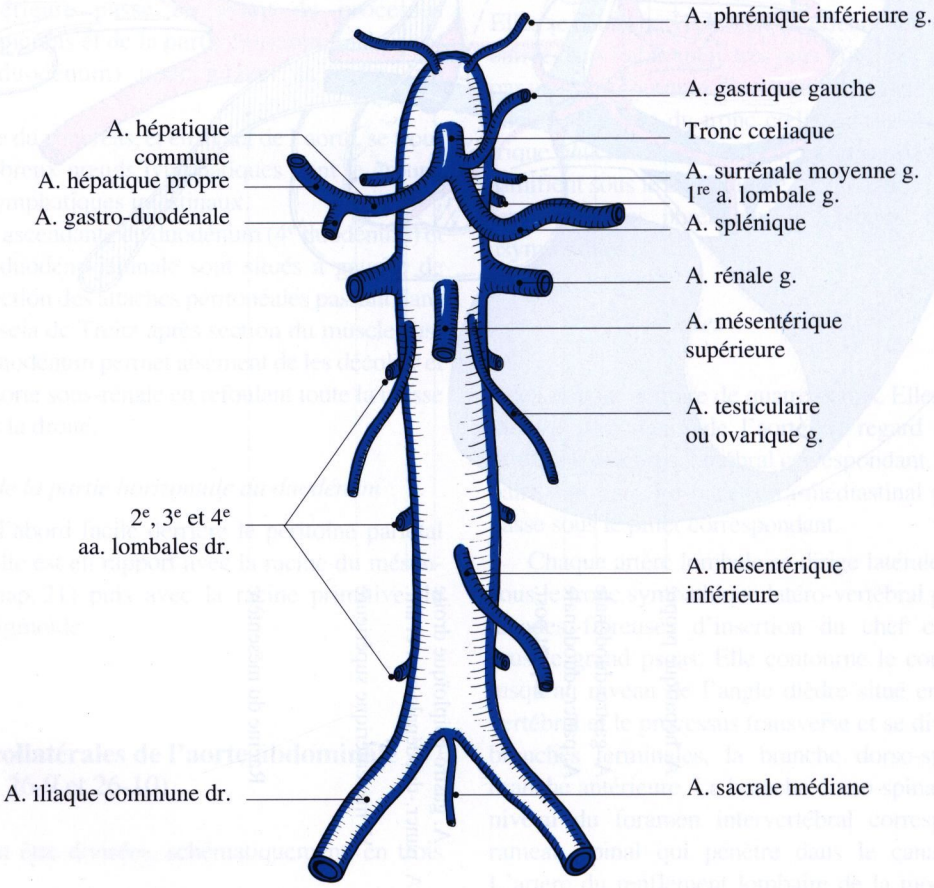

Fig. 26-9. Les branches collatérales de l'aorte abdominale

ERRATUM

p. 428 Le tronc

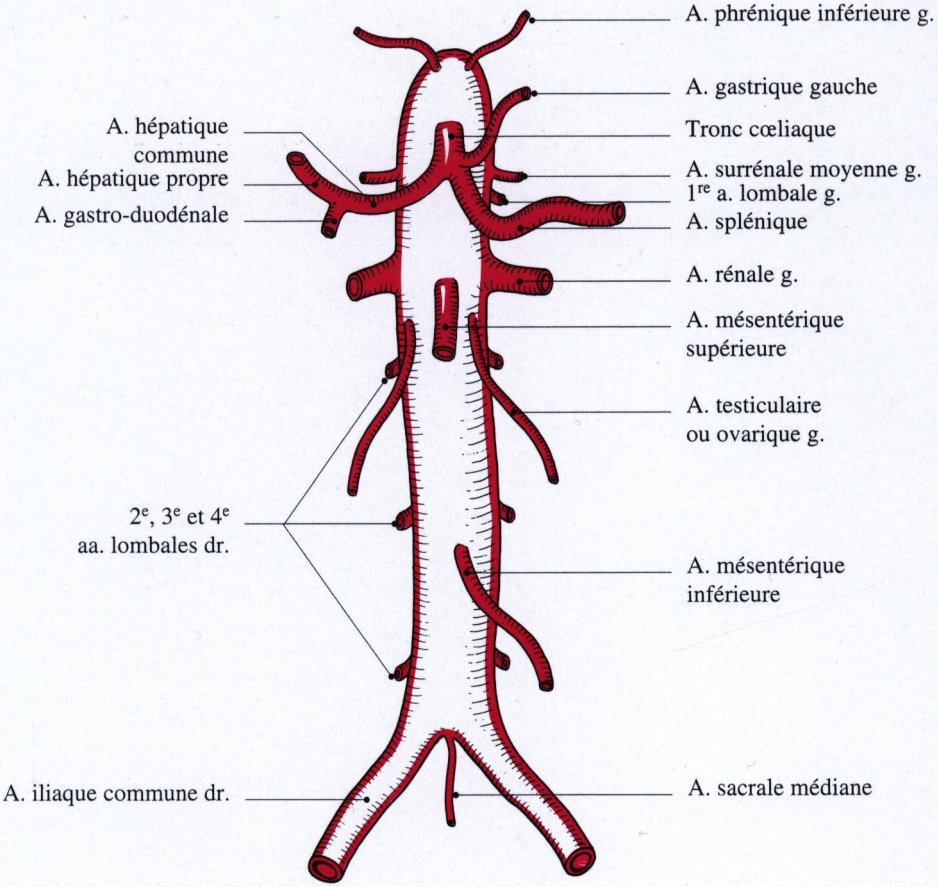

Fig. 26-9. Les branches collatérales de l'aorte abdominale

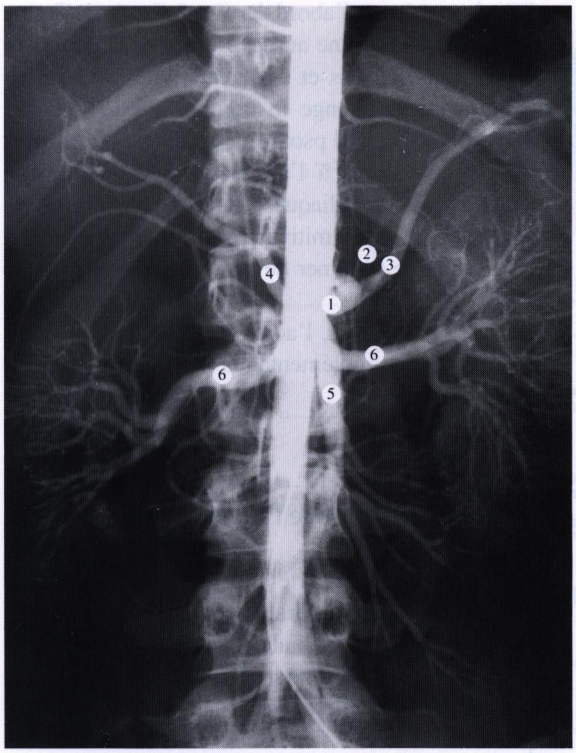

Fig. 26-10. Aortographie abdominale globale montrant les principales branches collatérales. *1* : Tronc cœliaque, *2* : a. gastrique g., *3* : a. splénique, *4* : a. hépatique propre, *5* : a. mésentérique sup., *6* : aa. rénales

Artères urogénitales

Les artères surrénales moyennes

Elles naissent des faces latérales de l'aorte, en moyenne 1,5 cm au-dessus des artères rénales ; elles sont grêles. La gauche, courte, passe en avant du pilier gauche et du tronc réno-azygo-lombaire et atteint la surrénale ; la droite, plus longue, légèrement ascendante, passe derrière la veine cave inférieure pour atteindre la surrénale droite.

Ces deux artères surrénales moyennes sont englobées dans un feutrage nerveux dépendant du plexus solaire. Elles présentent d'assez nombreuses variations et l'une d'elles peut manquer, suppléée par les branches surrénales des artères phréniques inférieures et rénales.

Les artères rénales

Ce sont les branches les plus volumineuses de l'aorte abdominale.

Dans leur disposition modale, il existe une artère rénale droite et une artère rénale gauche. Elles naissent des flancs de l'aorte au voisinage du tiers inférieur de L1 ou du disque L1-L2, un peu au-dessous de l'artère mésentérique supérieure, un peu plus haut que l'artère génitale. Elles sont un peu obliques en bas et en dehors.

L'artère rénale gauche naît le plus souvent un peu plus haut que la droite (voir chap. 31).

Mais les variations sont extrêmement nombreuses, avec d'un, ou des deux côtés, deux ou trois artères, rarement symétriques, ces artères pouvant naître de l'aorte cœliaque aux premiers centimètres des artères iliaques primitives.

Ces variations, compte tenu du caractère terminal de ces artères dans le parenchyme rénal, ont une importance capitale dans la chirurgie de l'aorte abdominale. Elles s'expliquent par l'organogénèse du métanéphros, avasculaire pendant toute sa migration apparente depuis le pelvis jusqu'à la région lombaire et qui "prend" sa vascularisation artérielle à l'endroit où il se trouve à la fin de cette migration. Ceci explique également la vascularisation artérielle anarchique des reins conglobés ou en fer à cheval (voir chap. 33).

Les artères génitales (artères testiculaires chez l'homme, ovariques chez la femme)

Elles naissent des faces antéro-latérales de l'aorte au niveau de la partie inférieure de L2 ou du disque L2-L3, rarement au même niveau à droite et à gauche. Elles ont un long trajet oblique en bas et en-dehors, la droite croisant la face antérieure de la veine cave inférieure ; elles atteignent l'uretère vers L3 et l'accompagnent ensuite jusqu'au pelvis.

Ce long trajet est déterminé par la migration de la gonade, primitivement associée au mésonéphros et qui descend dans le pelvis chez la femme, dans le scrotum chez l'homme en entraînant la vascularisation artérielle, veineuse et aussi lymphatique.

Artères viscérales

Le tronc cœliaque

Il constitue la première artère destinée au tube digestif. C'est un tronc artériel volumineux, court, enserré dans un dense feutrage nerveux qui en rend la dissection difficile. Habituellement, il naît au niveau du disque T12-L1, un centimètre au-dessous de la partie antérieure de l'hiatus aortique du diaphragme. Il descend très obliquement en bas et en avant pour donner au bout de deux ou trois cm, ses trois branches terminales (artères hépatique commune, splénique, gastrique gauche). Le plus souvent, le tronc cœliaque se bifurque en deux grosses branches terminales (hépatique commune et splénique)

et la troisième branche, moins volumineuse, l'artère gastrique gauche (a. coronaire stomachique), semble une collatérale naissant d'un point quelconque du tronc ou de sa division.

Fréquemment, les rapports du tronc cœliaque et de l'hiatus aortique sont modifiés, soit parce que le tronc cœliaque naît plus haut que dans la disposition modale, soit parce que les piliers du diaphragme se réunissent plus bas, en avant de l'aorte. Il en résulte que le tronc cœliaque a une émergence haute par rapport à l'hiatus aortique et qu'il est comprimé par lui sur sa face antérieure, ce qui est très visible sur les aortographies de profil et interprété par les radiologues comme un "coup de hache" antérieur. Cette disposition serait à l'origine du syndrôme connu des cliniciens comme dû au "ligament arqué", pouvant être responsable de phénomènes digestifs ischémiques. Il est de fait que, dans certains cas, les artériographies en série montrent une vascularisation artérielle du foie à contre-courant, l'artère gastro-duodénale venue de l'artère mésentérique supérieure opacifiant l'artère hépatique avant que le flux du tronc cœliaque parvienne en ce point. Un morphotype longiligne favorise cette disposition. Des interventions chirurgicales, controversées, se sont basées sur ces faits objectifs. Ces interventions sont rendues délicates en raison du feutrage nerveux, déjà signalé, autour du tronc cœliaque, et de la naissance possible d'une artère phrénique inférieure de celui-ci.

L'artère mésentérique supérieure (voir chap. 21)

C'est l'artère de l'anse ombilicale primitive. Elle vascularise la plus grande partie de l'intestin. Née de la face antérieure de l'aorte au niveau de L1, un peu au-dessous des artères rénales, elle descend en avant d'elle derrière le corps du pancréas, puis devant le processus uncinatus du pancréas et la partie horizontale du duodénum en créant une "pince aortomésentérique" ; elle descend ensuite dans la racine du mésentère à gauche de la veine mésentérique supérieure. Elle pénètre alors dans le mésentère et se termine sur l'intestin grêle, à une distance de l'angle iléo-colique qui varie entre 40 et 90 cm en moyenne.

Elle peut varier en hauteur dans son émergence et fournit souvent une artère hépatique droite. Elle vascularise la totalité de l'intestin grêle, le côlon ascendant et la moitié droite du côlon transverse.

L'artère mésentérique inférieure (voir chap. 22)

C'est l'artère de la partie gauche du côlon. Elle naît le plus souvent au niveau de L3, derrière le troisième duodénum, mais parfois plus bas.

Elle descend tout d'abord derrière le fascia de Treitz, puis derrière le péritoine au-dessous du troisième duodénum, oblique en bas et à gauche ; elle précroise le tronc sympathique, longe le bord gauche de l'aorte, devant le muscle grand psoas, médialement par rapport à l'uretère gauche et à l'artère génitale. Elle croise ensuite les vaisseaux iliaques communs gauches, descend dans la racine primitive, verticale, du mésocôlon sigmoïde pour se terminer devant S3, en artère rectale supérieure.

Exceptionnellement, l'aorte abdominale peut fournir des branches supplémentaires pour le côlon transverse gauche.

Branches terminales de l'aorte abdominale

Embryologiquement, l'aorte se trifurque en une artère médiale et deux artères latérales nées des artères ombilicales. Mais la branche médiale n'évolue pas, reste grêle, donnant l'artère sacrale médiane et on considère habituellement que l'aorte se bifurque en deux artères iliaques communes.

L'artère sacrale médiane (fig. 26-11)

Elle se détache de la face postérieure de l'aorte terminale. Elle passe immédiatement derrière la veine iliaque commune gauche, puis, accompagnée de sa veine collatérale, descend devant le promontoire, où elle est en rapport avec le nerf présacral, puis sur la face antérieure du sacrum et du coccyx. Elle se termine au-delà de la pointe de celui-ci dans le corps coccygien qu'elle vascularise. Elle est plaquée contre le sacrum par la lame présacrée.

Elle peut donner la 5e paire d'artères lombales, des branches en échelle se dirigeant vers les foramens sacraux pelviens (antérieurs) où elles s'anastomosent aux branches homologues des artères sacrales latérales, des rameaux musculaires pour les muscles ischio-coccygiens et quelques rameaux à la gaine fibreuse du rectum.

Les artères iliaques communes

Ce sont essentiellement des artères de passage. Elles naissent de la bifurcation aortique, selon un angle variable. Celui-ci est théoriquement de 60° ou 70° mais de nombreuses variations peuvent s'observer, congénitales ou plus souvent acquises, chez les sujets âgés, du

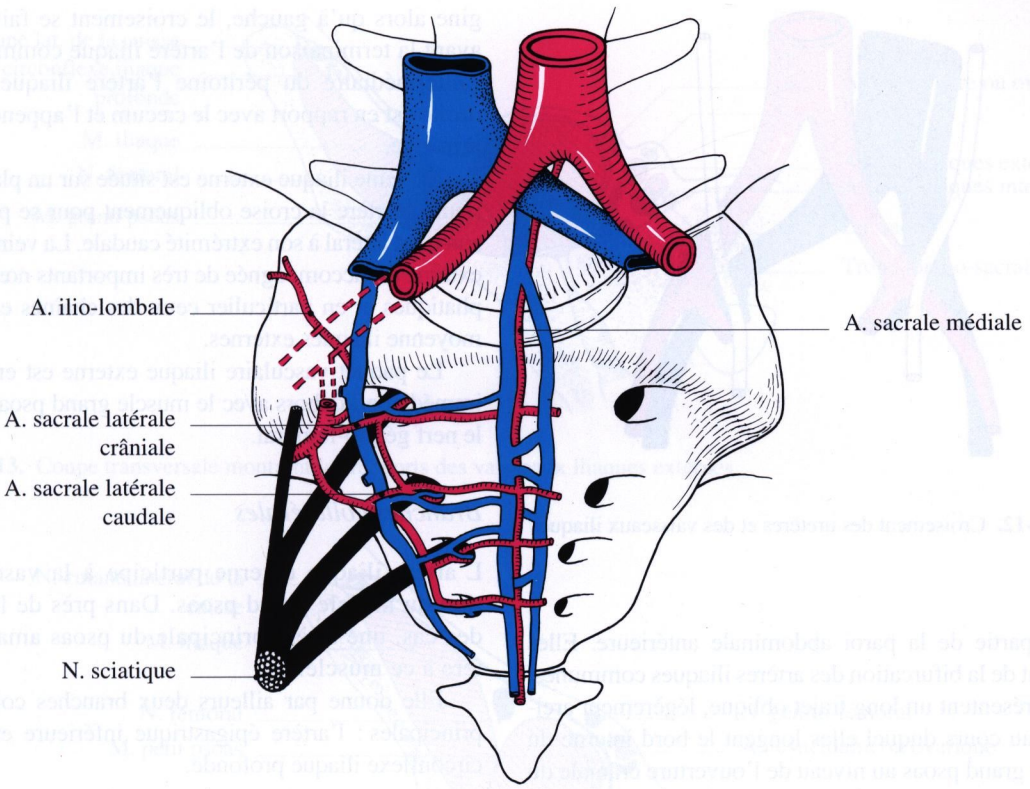

Fig. 26-11. Division aortique et plan vasculaire pré-sacré : artères sacrales médiane et latérales

fait de l'allongement et de la sinuosité de ces artères. Cette bifurcation est presque médiane, statistiquement décalée de 8 mm vers la gauche.

Elles sont courtes (en moyenne 6 cm), volumineuses (8 à 12 mm) et se terminent en se bifurquant en artères iliaques externe et interne en dedans de l'articulation sacro-iliaque, en regard du bord postérieur de l'aile du sacrum, plus latéralement à gauche (4 cm) qu'à droite (3 cm).

Rapports

En avant, elles sont recouvertes par le péritoine pariétal postérieur et à gauche par la fossette inter-sigmoïde. L'uretère, adhérent au péritoine, croise la terminaison de l'artère iliaque commune gauche (fig. 26-12) ; le pédicule artério-veineux génital reste en-dehors.

En arrière, elles sont en rapport direct avec les veines homonymes.

La veine iliaque commune gauche est, à son origine, derrière l'artère, puis se situe ensuite à sa droite et passe derrière l'origine de l'artère iliaque commune droite qui marque souvent son empreinte sur elle et peut être source de compression veineuse.

La veine iliaque commune droite est d'abord derrière l'artère puis se place ensuite sur son bord droit, près de l'origine de la veine cave inférieure.

En arrière du pédicule artério-veineux iliaque commun se situe une profonde dépression limitée latéralement par le muscle grand psoas, médialement par le corps de L5, et dont le fond est formé par l'aile du sacrum. Cette fosse lombo-sacrée [Cunéo et Marcille, 1901] contient le tronc nerveux lombo-sacral, le nerf obturateur plus latéral, l'artère ilio-lombaire, le groupe moyen des nœuds lymphatiques iliaques communs.

Branches collatérales

Les artères iliaques communes ne donnent que des branches grêles pour les nœuds lymphatiques voisins, des rameaux pour le muscle grand psoas, une artère urétérale. Parfois peuvent naître de l'artère iliaque commune une artère ilio-lombaire et la 5e artère lombale.

Les artères iliaques externes

Ce sont des artères de passage, prenant en charge la vascularisation des membres inférieurs, mais aussi celle



Fig. 26-12. Croisement des uretères et des vaisseaux iliaques

d'une partie de la paroi abdominale antérieure. Elles naissent de la bifurcation des artères iliaques communes. Elles présentent un long trajet oblique, légèrement arciforme au cours duquel elles longent le bord interne du muscle grand psoas au niveau de l'ouverture crâniale du pelvis (détroit supérieur) ; elles se terminent en passant sous le ligament inguinal, en dedans du muscle grand psoas dont elles sont séparées par l'arcade ilio-pectinée, pour se continuer à plein canal avec l'artère fémorale commune.

Sur une vue de face, les artères iliaques externes semblent se prolonger en droite ligne avec cette dernière. Mais, de profil, elles décrivent une courbe accentuée, soulevée comme sur un chevalet par la branche horizontale du pubis (toboggan iliaque). Il en résulte en ce point un écoulement tourbillonnaire, source fréquente de dépôts athéromateux.

Chez les sujets âgés, elles deviennent habituellement sinueuses. Ces sinuosités semblent déterminées par les points d'ancrage des artérioles destinées au muscle grand psoas.

Elles mesurent 10 à 12 cm de longueur pour un calibre de 9 à 10 mm.

Rapports (figs. 26-2 et 26-14)

L'artère iliaque externe est recouverte par le péritoine pariétal postérieur. Du côté gauche, elle répond à la racine secondaire du mésocôlon pelvien. L'uretère chemine plus latéral, à la face profonde du péritoine auquel il adhère. Du côté droit, il croise le plus souvent l'artère iliaque externe à 10-15 mm de son origine alors qu'à gauche, le croisement se fait 15 mm avant la terminaison de l'artère iliaque commune. Par l'intermédiaire du péritoine l'artère iliaque externe droite est en rapport avec le cæcum et l'appendice vermiforme.

La veine iliaque externe est située sur un plan postérieur. L'artère la croise obliquement pour se placer sur son bord latéral à son extrémité caudale. La veine iliaque externe est accompagnée de très importants nœuds lymphatiques et en particulier ceux des chaînes externe et moyenne iliaques externes.

Le paquet vasculaire iliaque externe est en rapport immédiat en-dehors avec le muscle grand psoas et avec le nerf génito-fémoral.

Branches collatérales

L'artère iliaque externe participe à la vascularisation du muscle grand psoas. Dans près de la moitié des cas, une artère principale du psoas amarre l'artère à ce muscle.

Elle donne par ailleurs deux branches collatérales principales : l'artère épigastrique inférieure et l'artère circonflexe iliaque profonde.

L'artère épigastrique inférieure

Elle naît sur sa face interne près de sa terminaison. Elle se porte d'abord médialement sur 1 cm, monte ensuite verticalement derrière le muscle droit de l'abdomen, puis, à partir de la ligne arquée, dans sa gaine, et enfin, pénètre dans le muscle. Elle se termine, au niveau de l'ombilic, en une série de rameaux "en chandelier" qui s'anastomosent aux rameaux de l'artère épigastrique supérieure, branche terminale de l'artère thoracique interne (voir chap. 6).

Elle contourne, près de son origine, à l'orifice profond du canal inguinal, le cordon spermatique chez l'homme et le ligament rond de l'utérus chez la femme. Elle donne là l'artère crémastérique qui vascularise la gaine du cordon spermatique et les enveloppes du testicule et les grandes lèvres de la vulve. Elle donne en outre :

– un rameau obturateur anastomotique avec l'artère obturatrice à son entrée dans le canal du foramen obturé,

– un rameau pubien qui se dirige vers la partie supérieure de la symphyse pubienne et s'anastomose avec son homologue contro-latéral.

L'artère circonflexe iliaque profonde (fig. 26-15)

Elle naît de l'artère iliaque externe près de l'origine de l'artère épigastrique inférieure. Elle suit la face

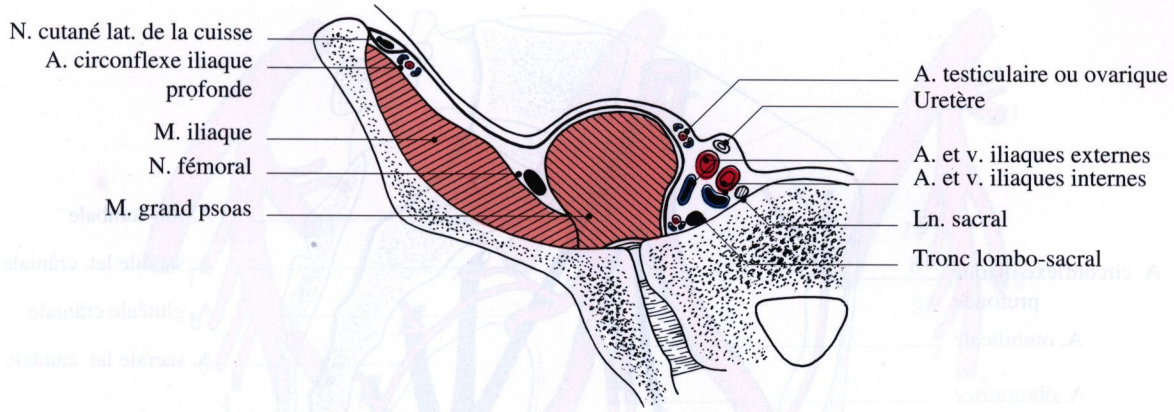

Fig. 26-13. Coupe transversale montrant les rapports des vaisseaux iliaques externes

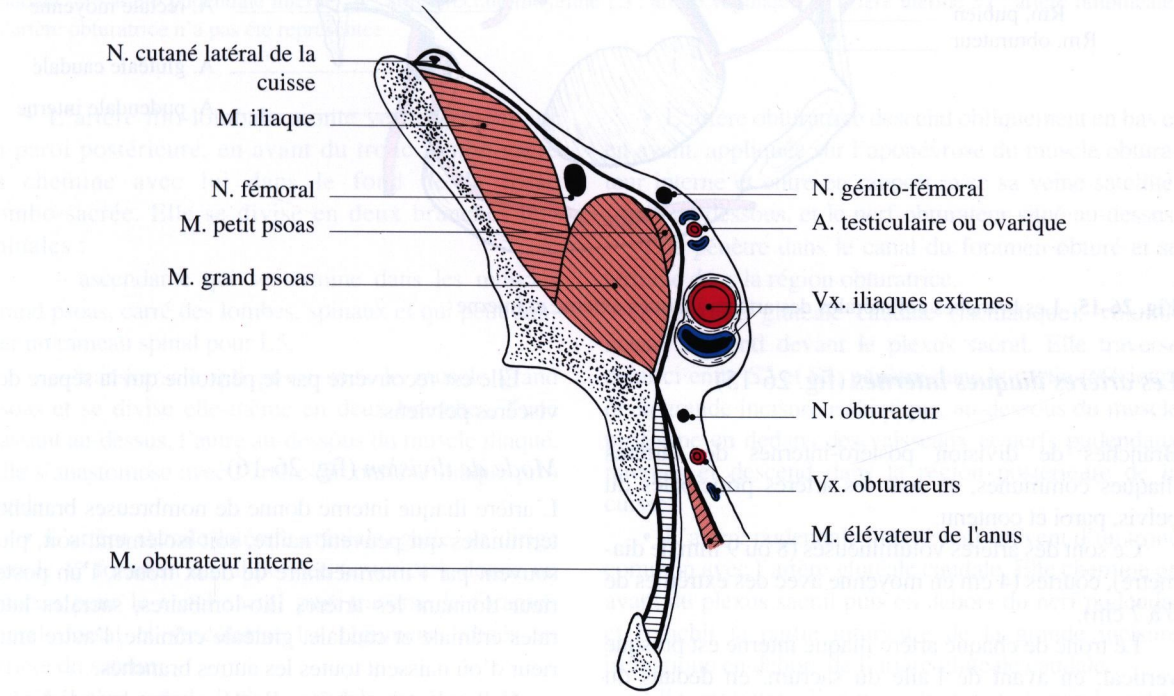

Fig. 26-14. Coupe frontale montrant les rapports des vaisseaux iliaques externes

postérieure du ligament inguinal jusqu'à l'épine iliaque antérieure et supérieure. Accompagnée de ses deux veines, elle chemine dans l'angle dièdre formé par le fascia transversalis et le fascia iliaca. Elle peut donner, près de sa terminaison, une artère épigastrique accessoire qui monte dans la paroi abdominale. Elle se divise en deux branches terminales, une branche ascendante pour les muscles larges et une branche iliaque qui longe la crête iliaque entre les muscles transverse et oblique interne de l'abdomen et s'anastomose avec une branche homologue de l'artère ilio-lombaire.

L'artère épigastrique inférieure et l'artère circonflexe iliaque profonde, par les anastomoses qu'elles contractent avec l'artère thoracique interne d'une part, avec les artères lombales et ilio-lombaire d'autre part, contribuent à la constitution des voies de revascularisation importantes lors d'oblitérations pathologiques de l'axe iliaque.

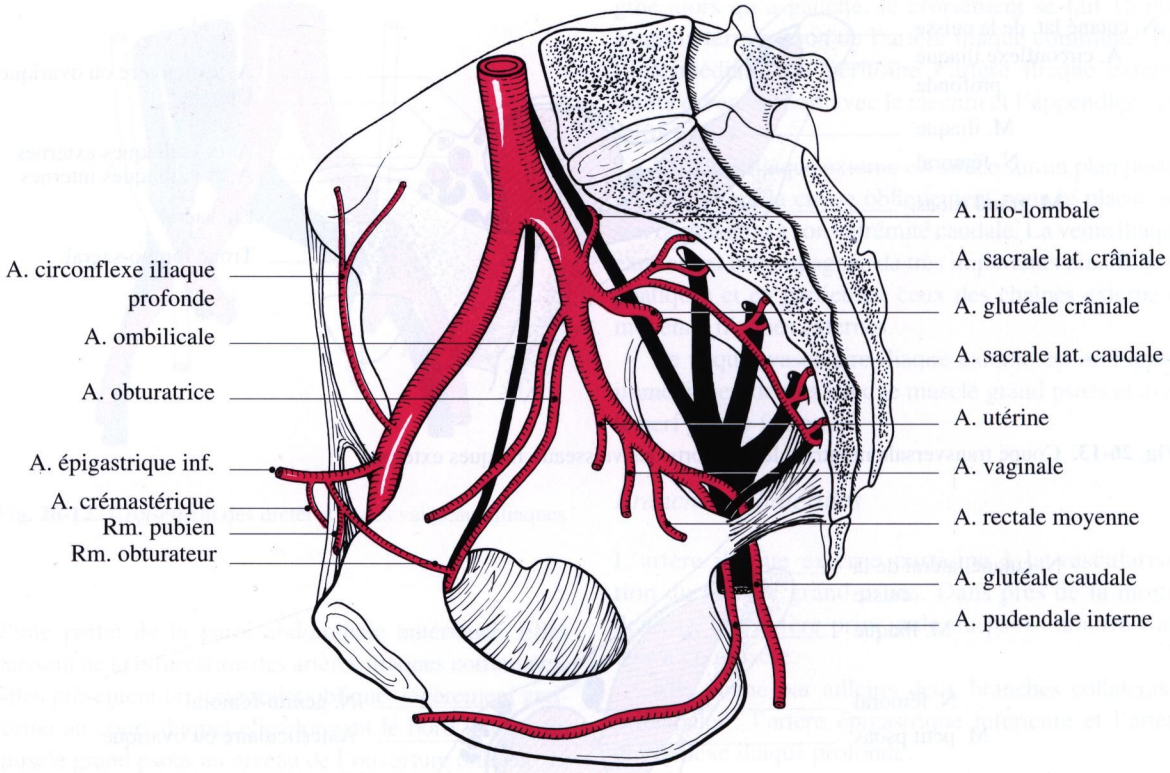

Fig. 26-15. Les branches collatérales des artères iliaques externe et interne

Les artères iliaques internes (fig. 26-15)

Branches de division postéro-internes des artères iliaques communes, ce sont les artères principales du pelvis, paroi et contenu.

Ce sont des artères volumineuses (8 ou 9 mm de diamètre), courtes (4 cm en moyenne avec des extrêmes de 0 à 7 cm).

Le tronc de chaque artère iliaque interne est presque vertical, en avant de l'aile du sacrum, en dedans du muscle grand psoas, en arrière de l'artère iliaque externe. Il plonge ensuite dans le pelvis après avoir croisé l'ouverture crâniale du bassin, en avant de l'articulation sacro-iliaque et il se termine un peu au-dessus de la grande incisure ischiatique.

Rapports

L'artère iliaque interne entre en rapport avec :

– la veine iliaque interne correspondante, qui lui est latérale, et, du côté gauche, un peu dorsale ;

– l'uretère, toujours adhérent au péritoine ;

– le nerf obturateur qui descend dans l'angle de convergence des veines iliaques interne et externe ;

– les nœuds lymphatiques iliaques internes.

Elle est recouverte par le péritoine qui la sépare des viscères pelviens.

Mode de division (fig. 26-16)

L'artère iliaque interne donne de nombreuses branches terminales qui peuvent naître, soit isolément, soit, plus souvent par l'intermédiaire de deux troncs, l'un postérieur donnant les artères ilio-lombaires, sacrales latérales crâniale et caudale, glutéale crâniale, l'autre antérieur d'où naissent toutes les autres branches.

Celles-ci peuvent être classées selon leur destinée :

– *branches viscérales* : artère ombilicale, vésicale caudale, rectale moyenne, prostatique et vésiculo-déférentielle chez l'homme, utérine et vaginale chez la femme ;

– *branches pariétales intra-pelviennes* : artères ilio-lombale, sacrale latérale crâniale, sacrale latérale caudale ;

– *branches pariétales extra pelviennes* : artères glutéale crâniale (fessière), obturatrice, glutéale caudale (ischiatique) et pudendale interne (a. honteuse interne).

Les branches viscérales sont étudiées avec les viscères irrigués, les branches pariétales extra-pelviennes, dans leur partie terminale, avec la région d'épanouissement (membre inférieur, périnée).

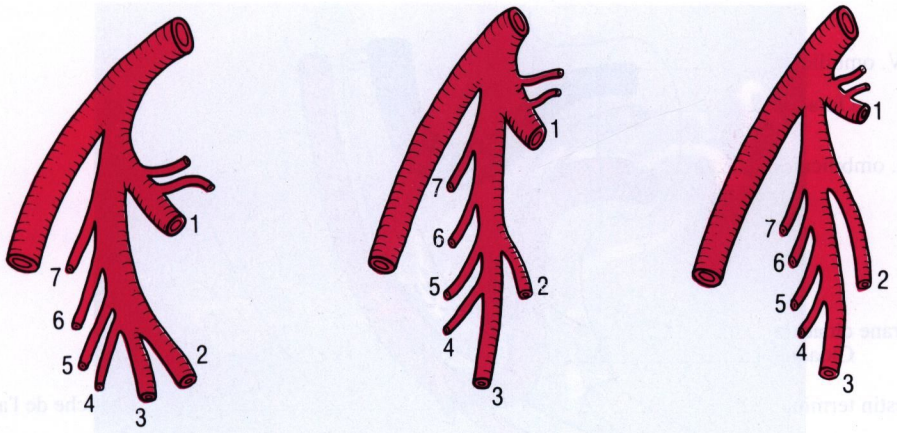

Fig. 26-16. Mode de division de l'artère iliaque interne. *1* : Artère glutéale crâniale et artères sacrées latérales ; *2* : artère glutéale caudale ; *3* : artère pudendale interne ; *4* : artère rectale moyenne ; *5* : artère vaginale ; *6* : artère utérine ; *7* : artère ombilicale. L'artère obturatrice n'a pas été représentée

• L'artère ilio-lombale monte verticalement sur la paroi postérieure, en avant du tronc lombo-sacré et chemine avec lui dans le fond de la fosse lombo-sacrée. Elle se divise en deux branches terminales :

– ascendante qui se termine dans les muscles grand psoas, carré des lombes, spinaux et qui peut donner un rameau spinal pour L5,

– transversale qui passe sous le muscle grand psoas et se divise elle-même en deux branches, l'une passant au-dessus, l'autre au-dessous du muscle iliaque. Elle s'anastomose avec l'artère circonflexe iliaque profonde.

• L'artère sacrale latérale crâniale, grêle, se dirige vers le 1er foramen sacral pelvien (antérieur), donne un rameau pour le canal sacral puis traverse le foramen sacral dorsal et vascularise les téguments situés en arrière du sacrum.

• L'artère sacrale latérale caudale est plus volumineuse. Elle est d'abord transversale puis descend verticalement en avant des foramens sacraux pelviens (à partir du 2e) et du muscle piriforme.

En regard de chaque foramen sacral, elle donne un rameau spinal et un rameau anastomotique avec l'artère sacrale médiane.

• L'artère glutéale crâniale (fessière) est la plus grosse branche terminale de l'artère iliaque interne. Elle se dirige en bas, en arrière et latéralement, passe entre le tronc lombo-sacral et S1, franchit la grande incisure ischiatique au-dessus du muscle piriforme. Elle marque souvent son empreinte sur la partie supérieure de la grande incisure. Elle s'épanouit dans la région glutéale.

• L'artère obturatrice descend obliquement en bas et en avant, appliquée sur l'aponévrose du muscle obturateur interne et entre en rapport avec sa veine satellite, située au-dessous, et le nerf obturateur situé au-dessus.

Elle pénètre dans le canal du foramen obturé et se termine dans la région obturatrice.

• L'artère glutéale caudale (ischiatique), volumineuse, descend devant le plexus sacral. Elle traverse celui-ci entre S2 et S3, pénètre dans la partie inférieure de la grande incisure ischiatique, au-dessous du muscle piriforme en dedans des vaisseaux et nerfs pudendaux internes et descend dans la région postérieure de la cuisse.

• L'artère pudendale interne naît souvent d'un tronc commun avec l'artère glutéale caudale. Elle chemine en avant du plexus sacral puis en dehors du nerf pudendal et franchit la partie inférieure de la grande incisure ischiatique en dehors de l'artère glutéale caudale.

Elle contourne l'épine ischiatique et, par la petite incisure ischiatique, pénètre dans le périnée.

Organogenèse de l'aorte et des artères iliaques

Chez l'embryon de 4 mm, il n'y a pas de membre inférieur. Les artères ombilicales pénètrent par l'ombilic, dessinent une large courbe de part et d'autre des viscères médians et se réunissent pour former l'aorte (fig. 26-17).

Simultanément apparaît une grosse artère médiane, future artère sacrale médiane (homologue de l'artère de

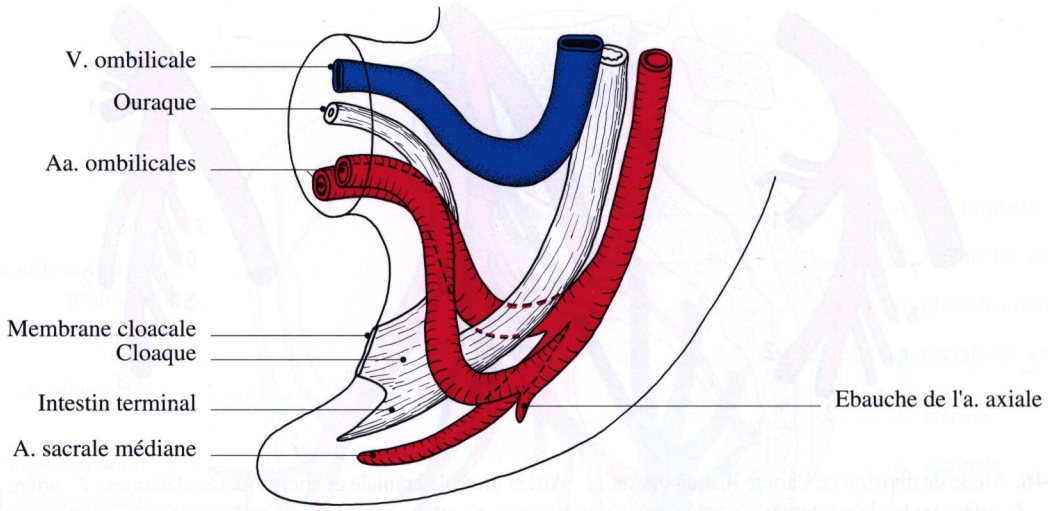

Fig. 26-17. Organogénèse des artères iliaques (embryon de 7,5 mm, stade 16,38 jours)

la queue de mammifères inférieurs), de sorte que l'aorte abdominale se trifurque en trois troncs de calibre approximativement égal. Cette artère sacrale médiane ne se développera pas ultérieurement.

La croissance progressive des membres inférieurs induit leur vascularisation artérielle. Celle-ci se fait primitivement par un bourgeonnement de l'artère ombilicale qui sort par la grande incisure ischiatique, descend dans la région glutéale puis la région postérieure de la cuisse. C'est l'artère axiale dont la persistance peut se voir chez l'adulte sous le nom de tronc ischio-poplité, mais qui normalement s'atrophie en ne laissant comme vestiges que l'artère glutéale inférieure et la chaîne d'anastomoses postérieures des rameaux perforants de l'artère profonde de la cuisse.

Simultanément, un bourgeonnement de l'artère ombilicale donnera l'artère iliaque externe puis l'axe fémoral.

A la naissance, après la ligature du cordon ombilical, la partie périphérique des artères ombilicales se fibrose et seule reste perméable la portion latéro-vésicale.

En définitive, les artères ombilicales donneront les artères iliaques communes, le tronc des artères iliaques internes et les artères ombilicales définitives. L'évolution, dans les cas d'artère ombilicale unique, n'est pas nettement éclaircie. On peut seulement constater que cette malformation s'accompagne habituellement d'une bifurcation haute de l'aorte mais l'origine de l'axe ilio-fémoral du côté où l'artère ombilicale est absente n'est pas clairement précisée.

Anastomoses et voies de suppléance aorto-iliaques

La fréquence des oblitérations segmentaires, plus ou moins étendues, de l'axe aorto-iliaque ou de ses branches collatérales, rend compte de l'importance des voies anastomotiques. Celles-ci suppléent dans de nombreux cas l'interruption du tronc principal et en atténuent les conséquences, mais toutes n'ont pas la même importance fonctionnelle, d'où la notion de voies de suppléance préférentielles. Leur étude a donc un intérêt pratique essentiel.

Ces voies de suppléance empruntent les voies anastomotiques anatomiques, ces artères souvent grêles se dilatant et pouvant prendre un calibre important. Elles peuvent être divisées en plusieurs chapitres :

Suppléances entre les artères à destinées digestives

Le tube digestif est irrigué par trois troncs artériels principaux : tronc cœliaque, artère mésentérique supérieure, artère mésentérique inférieure.

Les deux artères mésentériques supérieure et inférieure sont essentiellement reliées par l'arcade bordante du côlon transverse connue des anciens auteurs sous le nom d'arcade de Riolan (voir chap. 22). Celle-ci unit au niveau du côlon transverse l'artère colique droite et l'artère colique gauche et par là les territoires des deux artères mésentériques. Elle peut fonctionner dans un sens ou dans l'autre pour permettre la vascularisation

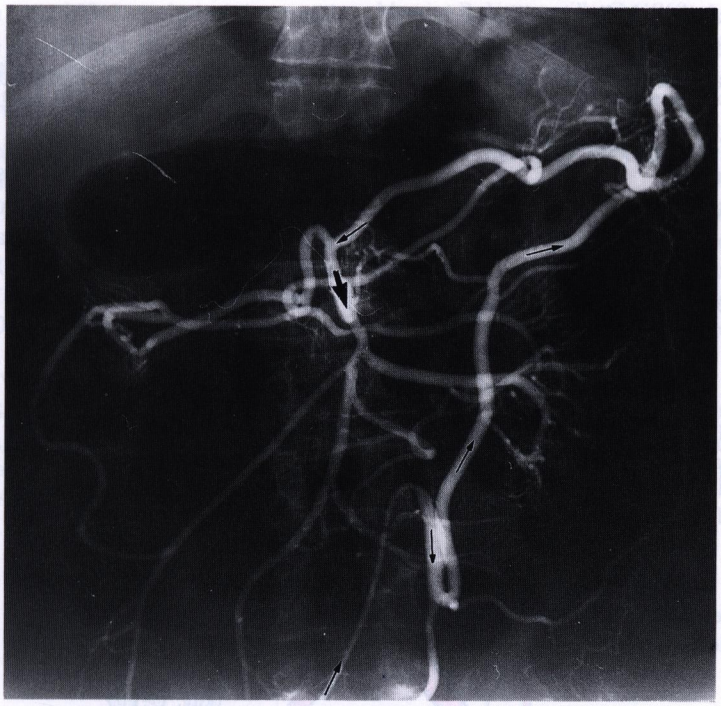

Fig. 26-18. Oblitération de l'ostium de l'artère mésentérique supérieure : revascularisation par l'intermédiaire de l'artère mésentérique inférieure et de l'arcade para-colique (a. de Riolan) (flèche en maigre) ; le tronc de l'artère mésentérique inférieure (flèche en gras) est revascularisé à partir d'une artère colique transverse moyenne

périphérique du territoire dont le tronc principal est oblitéré (fig. 26-18). Les autres voies d'anastomoses, colica media, arcade intermésentérique, etc. n'ont qu'un rôle très accessoire.

Le tronc cœliaque est uni aux branches de l'artère mésentérique supérieure par de nombreuses anastomoses, mais la principale est constituée par l'artère gastro-duodénale. Celle-ci, sur les artériographies en série pratiquées pour sténose du tronc cœliaque, s'injecte à contre courant et permet un flux important dans l'artère hépatique propre en évitant ainsi la dévascularisation artérielle du foie.

Suppléances lors d'oblitérations tronculaires aorto-iliaques

Quatre groupes principaux de voies anastomotiques peuvent être schématiquement isolés :

– un groupe antérieur dans la paroi thoraco-abdominale ;

– un groupe supérieur avec les artères mésentérique inférieure, lombales, sacrée médiane ;

– un groupe moyen avec les branches de l'artère iliaque interne (ilio-lombale, sacrales latérales, pudendale interne, glutéale crâniale, glutéale caudale, obturatrice) ;

– un groupe inférieur avec les artères circonflexe iliaque profonde et superficielle, pudendale externe, circonflexe médiale et latérale (fig. 26-19).

Ces anastomoses peuvent être réparties en deux grands systèmes, pariétal et viscéral. Elles entrent en jeu selon le siège et l'étendue de l'oblitération et selon son caractère uni ou bilatéral, les anastomoses pouvant être croisées.

Il n'est évidemment pas possible de décrire tous les cas de figure possibles mais seulement de signaler les principales dispositions :

– l'oblitération segmentaire de l'aorte sous-rénale peut être court-circuitée par l'arcade "de Riolan", le tronc de l'artère mésentérique inférieure fonctionnant à contre-courant ;

– l'oblitération isolée d'une artère iliaque commune est le plus souvent suppléée par les branches pariétales (lombales, ilio-lombales) parfois par les branches viscérales (mésentérique inférieure, rectale supérieure, rectale moyenne) ;

– l'oblitération isolée d'une artère iliaque externe est suppléée :

• soit par les branches de l'artère iliaque interne (obturatrice, glutéale supérieure, glutéale inférieure) qui s'anastomosent aux branches de l'artère profonde de la cuisse,

• soit par les branches pariétales (lombales, circonflexe, iliaque profonde).

Lorsque l'oblitération est combinée ou bilatérale mais asymétrique, les différents réseaux peuvent être mis en jeu.

Enfin l'anastomose pariétale antérieure (thoracique interne-épigastrique inférieure, rarement mise en évidence sur les aortographies, car elle fonctionne de haut en bas), apporte un contingent presque constant à la vascularisation du membre inférieur dans les cas d'oblitération aorto-iliaque.

La connaissance de ces voies anastomotiques préférentielles est d'une très grande importance, lorsque l'axe aorto-iliaque est interrompu, dans le choix des voies d'abord chirurgicales et pour la chirurgie du côlon gauche.

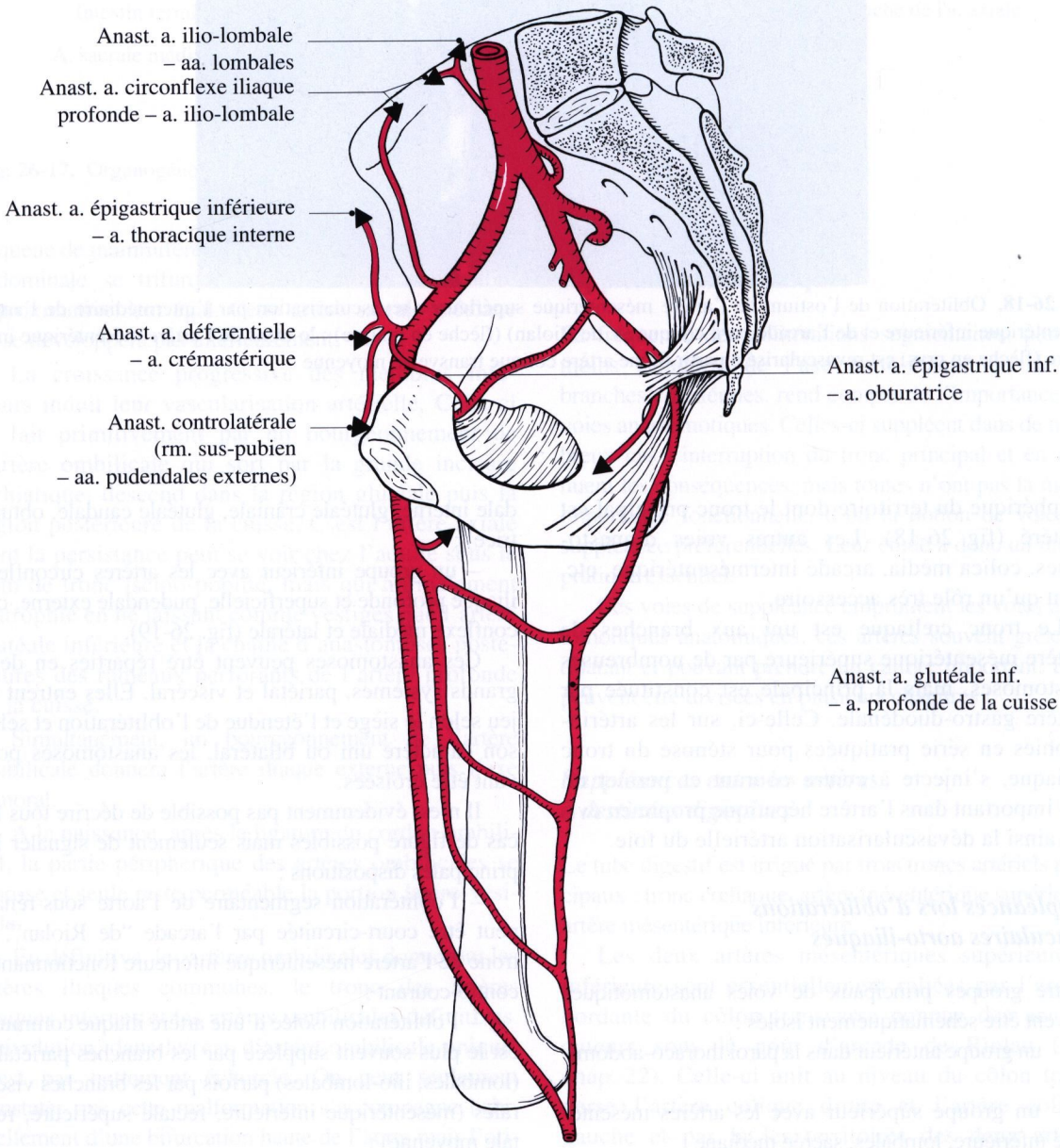

Fig. 26-19. Anastomoses de l'artère iliaque externe

Bibliographie

Adachi B (1928) Das arterien system der Japaner, T 1 et 2. Suppl. à "Acta Schol med Univ. Imper", Kyoto, Vol IX, 1927

Bécade Ph (1980) Le système artériel ; constitution et valeur anatomique. Anat Clin 1 : 357-364

Chalier A, Murard (1912) La région termino-aortique. Rev Chir Paris : 261-274

Cormier JM , Hernandez C, Kieny R, Natali J (1966) Aortographie abdominale. Tronc et collatérales. Masson, Paris

Cuneo B, Marcille M (1901) Topographie des ganglions iliopelviens. Bull et Mém Soc Anat Paris 6, vol. 3, p 653-663

El Mamoun BA, Demmel V (1988) The lateral branches of the common iliac artery. Surg Rad Anat 10 : 161-164

Hassen-Khodja R, Batt M, Michetti C, Lebas P (1987) Radiologic anatomy of the anastomotic systems of the interval iliac artery. Surg Rad Anat 9 : 135-140

Mercier R, Vanneuville G (1968) Anatomie radiologique de l'aorte abdominale et de ses branches collatérales et terminales. Exp Sc Fr Paris

Pecquet J (1651) Experimenta nova anatomica, quibus incognitum chyli receptaculum el ab eo per thoraceum in ramos usque subclavios vasa lactea deleguntur, Paris

Pecquet (1654) Joannis Pecqueti Dieposei. Doct Med Monspeliensis experimenta nova anatomica, Paris

Pillet J, Chevalier JM, Rasoamanana D, Enon B, Mercier Ph, Lescalie F, Moreau P, Cronier P (1989) The principal artery of the psoas major muscle. Surg Rad Anat 11 : 33-36

Rigaud A, Soutoul JH, Isabellon C (1958) A propos des origines des artères lombaires. CR Assist Anat : 699-706

Tramier D, Argême M, Huguet JF, Juhan C (1981) Anatomie radiologique de l'artère pudendale interne chez l'homme. Anat Clin 3 : 195-200

Chapitre 27

Le système cave inférieur

C Gillot

Le système cave inférieur collecte la totalité du sang veineux sous-diaphragmatique et le déverse dans l'atrium droit (oreillette). C'est dire l'étendue et la diversité de son territoire qui comprend les membres inférieurs, la paroi et le contenu viscéral de deux cavités du tronc, l'abdomen et le petit bassin. Parmi les éléments pariétaux, la colonne vertébrale, avec son enveloppe musculaire et son contenu médullo-radiculaire, mérite une place particulière.

Ce système veineux, qui draine les 3/5e du sang de l'organisme, obéit à une systématisation précise, à la fois embryologique, anatomique et fonctionnelle.

Généralités

Il existe un système veineux central, axial, continu du sacrum au crâne, formé par les plexus intravertébraux. Séparés de la moelle et de ses racines par les méninges, ces plexus drainent le système nerveux central et l'os spongieux des corps vertébraux (soit 50 % de la réserve de spongieux de l'organisme, si bien qu'un globule sanguin sur deux naît d'un corps vertébral) ; l'ensemble des plexus forme une voie dérivative longitudinale diffuse, crânio-sacrée, mais de valeur fonctionnelle médiocre : ils sont de faible capacité et inextensibles (fig. 27-4b).

Il existe également un système veineux tronculaire intra-cavitaire, à deux composantes principales : systémique et portale.

Le dispositif tronculaire systémique

Il est représenté, à l'étage pelvien, par la veine iliaque interne ; à l'étage abdominal, par la veine cave inférieure et ses racines ; à l'étage thoracique, par la veine cave supérieure et les troncs brachio-céphaliques, droit et gauche. Les veines systémiques collectent, directement ou indirectement, le sang de toutes les structures de l'organisme, sauf le cœur et les poumons.

Les divers éléments de la vascularisation systémique, plexus-intra-rachidiens et veines caves, sont réunis par une voie anastomotique, le système azygos qui constitue un pont longitudinal pré-vertébral, tendu d'une veine cave à l'autre. Il échange une série d'anastomoses transversales avec les plexus intra-vertébraux, par les veines intercostales et par sa racine latérale, connectées avec les veines des foramens intervertébraux (fig. 27-3).

La veine porte

Vaisseau afférent du foie, elle est localisée à l'étage sous-diaphragmatique du tronc. Elle draine les viscères digestifs inclus dans la grande cavité péritonéale abdomino-pelvienne : tube digestif, pancréas ainsi que la rate. La totalité de la circulation portale est reprise par les veines hépatiques (vv. sus-hépatiques), tributaires de la veine cave inférieure (voir chap. 28).

Anastomoses porto-systémiques

La veine porte et les veines caves échangent des communications, les anastomoses porto-caves, ou porto-systémiques, très variées :

– Les unes, réticulaires, constantes, se situent dans la sous-muqueuse du tube digestif, aux deux extrémités de la cavité péritonéale, et au voisinage d'un muscle septal : veinules du bas-œsophage, disposées de part et d'autre du diaphragme abdomino-thoracique ; elles se drainent soit vers le thorax, par les veines azygos et la veine cave supérieure, soit vers l'abdomen par la veine gastrique gauche (coronaire

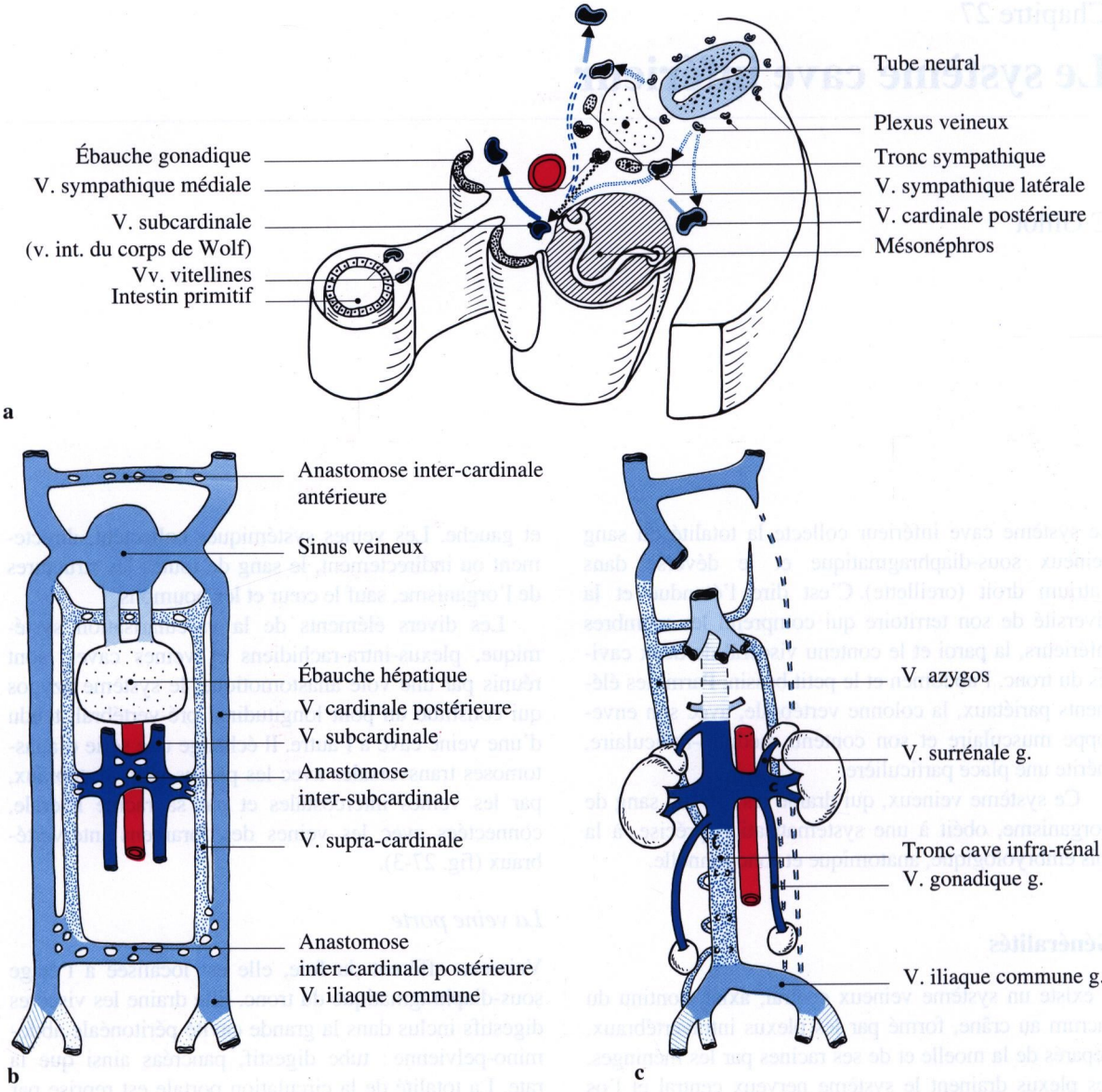

Fig. 27-1. a Les courants veineux chez un embryon de 15 mm et leur devenir. **b** Les courants sont initialement symétriques et anastomosés. **c** A un stade plus avancé les gros collecteurs longitudinaux ne persistent que du côté droit. Les plexus qui entourent le tube neural donnent les veines des foramens inter-vertébraux qui aboutissent soit au tronc cave infra-rénal et à l'axe azygos, soit à la veine iliaque commune

stomachique) et la veine porte (fig. 27-4a). Les veinules rectales disposées de part et d'autre du diaphragme pelvi-périnéal, se drainent soit vers la veine iliaque interne et la veine cave inférieure par les veines rectales moyennes et inférieures, soit vers la veine porte par la veine rectale supérieure et la veine mésentérique inférieure. A l'état pathologique, en particulier chaque fois qu'il existe un obstacle à l'écoulement du sang portal (cirrhose hépatique, bilharziose, atrésie de la veine porte), ces veinules peuvent se dilater en varices et se rompre.

– Une autre anastomose, rare, mais bien systématisée, est réalisée par une veine postérieure de la grosse tubérosité gastrique accolée. Elle rejoint la veine surrénalienne gauche, donc la veine rénale gauche : ce shunt gastro-rénal, volumineux en cas d'hypertension portale, focalise les varices sur la grosse tubérosité de l'estomac (fig. 27-5i).

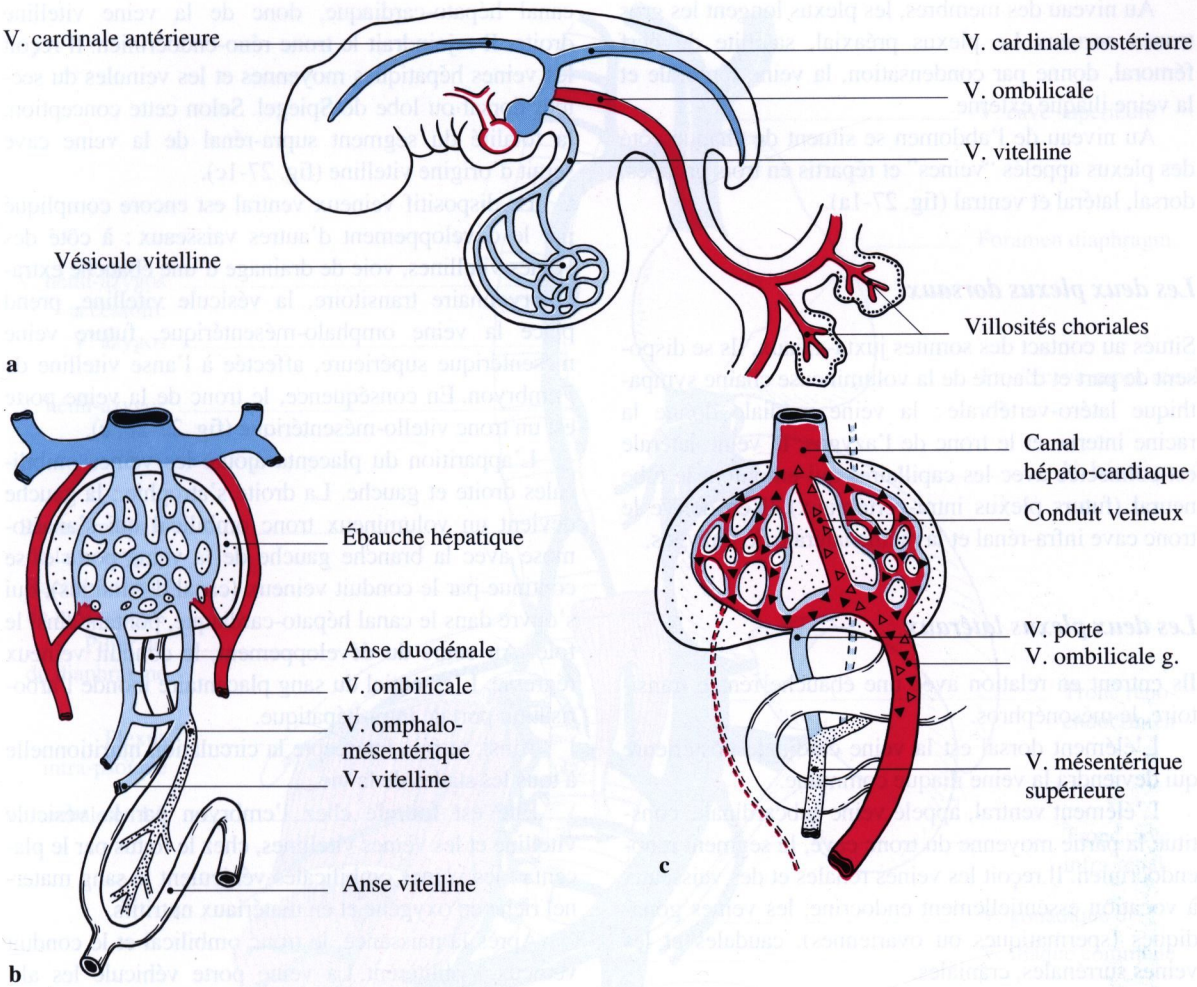

Fig. 27-2a-c. Relations de la veine cave avec l'ébauche hépatique. **a** Embryon de 4 mm ; les trois courants veineux du côté droit ; **b** embryon de 6 mm ; l'ébauche hépatique désorganise les veines vitellines ; **c** embryon de 30 mm ; le tronc ombilical gauche fournit l'essentiel de la vascularisation du foie. La veine vitelline droite est devenu la veine porte dans son segment pré-hépatique et le canal hépato-cardiaque dans son segment sus-hépatique. Une partie du sang ombilical traverse les sinusoïdes hépatiques (▲), une autre ponte le foie par le conduit veineux (△)

– Des éléments épars, connus sous le nom de veines de Mariau, peuvent s'observer au niveau des zones accolées de l'appareil digestif : pancréas, mésocôlon. A signaler encore une veine parfois volumineuse née du hile de la rate ; elle réunit la veine splénique et la veine surrénalienne gauche (ou la veine rénale gauche).

– Citons enfin les anastomoses porto-caves de la paroi abdominale ; péri-ombilicales, elles mettent en relation la veine ombilicale (plus précisément, une veine para-ombilicale du ligament rond du foie, branche de la veine porte gauche), et des éléments systémiques, en particulier les veines thoraciques internes, affluents des troncs brachio-céphaliques et les veines épigastriques inférieures, branches des veines iliaques externes.

Données embryologiques

Elles rendent compte de tous les dispositifs rencontrés, le type modal et ses variations.

Les collecteurs veineux dérivent de plexus de capillaires sinusoïdes. Ils tendent à s'aligner en faisceaux d'éléments parallèles, largement anastomosés. Les principaux sont allongés dans le sens crânio-caudal (fig. 27-2a).

Au niveau des membres, les plexus longent les gros troncs nerveux. Le plexus préaxial, satellite du nerf fémoral, donne par condensation, la veine fémorale et la veine iliaque externe.

Au niveau de l'abdomen se situent de chaque côté des plexus appelés "veines" et répartis en trois groupes, dorsal, latéral et ventral (fig. 27-1a).

Les deux plexus dorsaux

Situés au contact des somites juxta-axiaux, ils se disposent de part et d'autre de la volumineuse chaîne sympathique latéro-vertébrale : la veine médiale donne la racine interne et le tronc de l'azygos, la veine latérale est connectée avec les capillaires qui entourent le tube neural (futurs plexus intra-vertébraux). Il en dérive le tronc cave infra-rénal et la racine latérale de l'azygos.

Les deux plexus latéraux

Ils entrent en relation avec une ébauche rénale transitoire, le mésonéphros.

L'élément dorsal est la veine cardinale postérieure qui deviendra la veine iliaque commune.

L'élément ventral, appelé veine subcardinale, constitue la partie moyenne du tronc cave, le segment réno-endocrinien. Il reçoit les veines rénales et des vaisseaux à vocation essentiellement endocrine, les veines gonadiques (spermatiques ou ovariennes), caudales et les veines surrénales, crâniales.

Les plexus ventraux

Inclus dans l'épaisseur du méso sagittal, ils longent l'intestin primitif, en particulier l'anse duodénale et l'anse vitelline. A l'inverse des précédents, il n'existe de chaque côté qu'un seul élément, la veine vitelline (droite ou gauche). Bien plus, par un jeu d'anastomoses, elles aboutissent à un seul collecteur, la veine vitelline droite. Elle est désorganisée par les bourgeons cellulaires du foie, se fragmentant en deux arborisations de capillaires opposées l'une à l'autre : l'arborisation afférente est portale ; l'arborisation efférente se condense en trois veines hépatiques (vv. sus-hépatiques). Elles débouchent dans la partie terminale de la veine vitelline droite, le canal hépato-cardiaque (c. de Streeter), qui s'ouvre dans le sinus veineux, future oreillette droite. Ce canal représente la partie terminale, supra-hépatique, du tronc cave (fig. 27-2c).

Le segment intra-hépatique du tronc cave, sous-jacent, dériverait d'un bourgeon descendant, issu du canal hépato-cardiaque, donc de la veine vitelline droite. Il rejoindrait le tronc réno-endocrinien. Il reçoit les veines hépatiques moyennes et les veinules du secteur dorsal ou lobe de Spiegel. Selon cette conception, la totalité du segment supra-rénal de la veine cave serait d'origine vitelline (fig. 27-1c).

Le dispositif veineux ventral est encore compliqué par le développement d'autres vaisseaux : à côté des veines vitellines, voie de drainage d'une ébauche extra-embryonnaire transitoire, la vésicule vitelline, prend place la veine omphalo-mésentérique, future veine mésentérique supérieure, affectée à l'anse vitelline de l'embryon. En conséquence, le tronc de la veine porte est un tronc vitello-mésentérique (fig. 27-2b, c).

L'apparition du placenta ajoute les veines ombilicales droite et gauche. La droite s'atrophie ; la gauche devient un volumineux tronc ombilical qui s'anastomose avec la branche gauche de la veine porte et se continue par le conduit veineux (canal d'Arantius), qui s'ouvre dans le canal hépato-cardiaque, pontant ainsi le foie. Au cours du développement, le conduit veineux régresse. L'essentiel du sang placentaire inonde l'arborisation portale intra-hépatique.

Ainsi, le foie intercepte la circulation nutritionnelle à tous les stades de la vie.

Elle est fournie chez l'embryon par la vésicule vitelline et les veines vitellines, chez le fœtus par le placenta : les veines ombilicales véhiculent le sang maternel riche en oxygène et en matériaux nutritifs.

Après la naissance, le tronc ombilical et le conduit veineux s'oblitèrent. La veine porte véhicule les aliments absorbés par l'intestin. Il est à remarquer que le foie reçoit par ailleurs le sang oxygéné de l'artère hépatique.

Anastomoses inter-plexiques

Les plexus veineux du tronc sont unis entre eux par des anastomoses directes, et avec leurs symétriques, par des anastomoses croisées. Ces dernières sont rendues nécessaires par la régression de tous les plexus gauches. Il en résulte une transposition à droite des gros collecteurs définitifs, les veines caves et la veine azygos, parallèle à la dextroposition de l'atrium droit. Le seul vestige des courants gauches longitudinaux est représenté par la veine hémi-azygos, (v. hémi-azygos inférieure) et la veine hémi-azygos accessoire (v. hémi-azygos supérieure) (fig. 27-1b).

En conséquence, toutes les collatérales gauches des collecteurs définitifs doivent croiser l'aorte ou ses branches. Cette partie médiane, transversale, de leur trajet se greffe sur une anastomose interplexique.

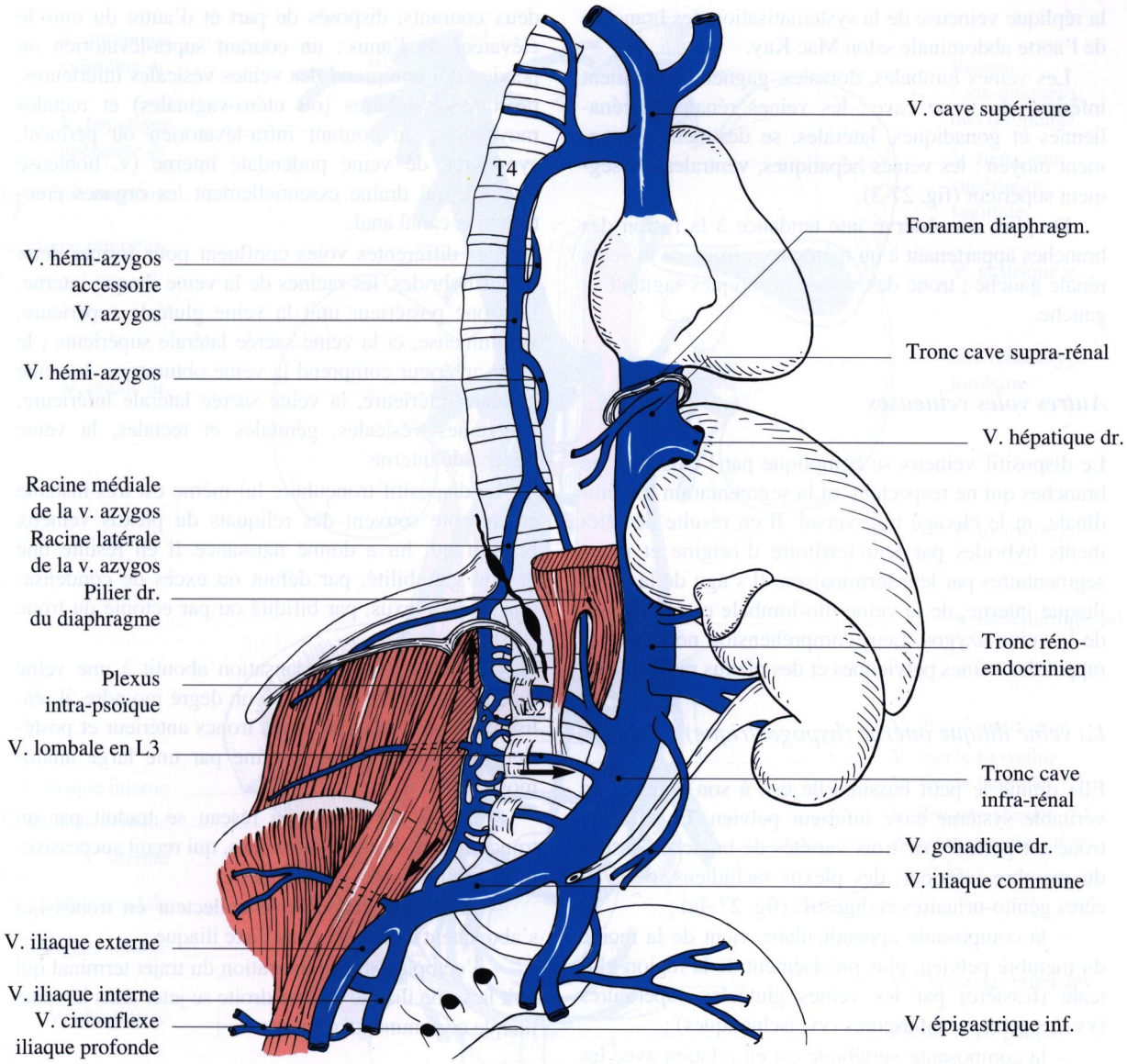

Fig. 27-3. Systématisation cave inférieure, vue ventro-latérale droite, rein droit luxé ventralement

Anastomose intercardinale postérieure

Pour la veine iliaque commune gauche, qui s'insinue en arrière de l'artère iliaque commune droite (fig. 27-1b).

Anastomose intersubcardinale et préaortique

Pour le segment médian de la veine rénale gauche, tronc de la veine proprement dite et des veines surrénalienne et gonadique gauches.

Anastomose intercardinale antérieure

Pour le tronc brachio-céphalique gauche, qui croise en avant les troncs artériels supra-aortiques.

Ainsi, le tronc cave inférieur et ses racines iliaques obéissent à une segmentation longitudinale, qui les fragmente en cinq parties embryologiquement différentes (fig. 27-3).

Les branches afférentes répondent à un clivage transversal en trois variétés d'éléments. Ce clivage est

la réplique veineuse de la systématisation des branches de l'aorte abdominale selon Mac Kay.

Les veines lombales, dorsales, gagnent le segment inférieur du tronc cave ; les veines rénales, surénaliennes et gonadiques, latérales, se destinent au segment moyen ; les veines hépatiques, ventrales, au segment supérieur (fig. 27-3).

De plus, on observe une tendance à la fusion des branches appartenant à un même arc : tronc de la veine rénale gauche ; tronc des veines hépatiques sagittale et gauche.

Autres voies veineuses

Le dispositif veineux se complique par l'existence de branches qui ne respectent, ni la segmentation longitudinale, ni le clivage transversal. Il en résulte des éléments hybrides par leur territoire d'origine et intersegmentaires par leur terminaison. Il s'agit de la veine iliaque interne, de la veine ilio-lombale et des racines de la veine azygos. Leur compréhension nécessite un rappel des veines pelviennes et des plexus rachidiens.

La veine iliaque interne (hypogastrique)

Elle draine le petit bassin. Elle est, à son échelle, un véritable système cave inférieur pelvien. En effet, le tronc est perfusé par trois variétés de branches, issues du membre inférieur, des plexus rachidiens, des viscères génito-urinaires et digestifs (fig. 27-4a) :

– la composante appendiculaire vient de la racine du membre pelvien, plus précisément de la région glutéale (fessière) par les veines glutéales supérieures (vv. fessières) et inférieures (vv. ischiatiques) ;

– la composante vertébrale est en relation avec les plexus intra-vertébraux sacrés, drainés par les veines sacrées latérales, supérieure et inférieure ;

– la composante viscérale comprend, comme pour le tronc cave inférieur, des veines urogénitales d'une part, des veines digestives ou rectales d'autre part.

Mais, à l'inverse du dispositif ilio-cave abdominal, le système cave pelvien n'est pas ordonné : il n'y a pas de segmentation du tronc iliaque interne, pas de clivage des branches selon leur territoire d'origine. Au contraire, les branches tendent à se grouper en troncs hybrides. Il existe ainsi trois grands courants viscéraux, avec mélange de sang urogénital et digestif :

– les veines vésicales supérieures empruntent les ailerons vésicaux ;

– les veines inférieures naissent d'un même plexus médian, rétro-pubien et se séparent elles-mêmes en deux courants, disposés de part et d'autre du muscle élévateur de l'anus : un courant supra-lévatorien ou pelvien qui comprend des veines vésicales inférieures, prostato-vésiculaires (ou utéro-vaginales) et rectales moyennes ; un courant infra-lévatorien ou périnéal, synonyme de veine pudendale interne (v. honteuse interne), qui draine essentiellement les organes érectiles et le canal anal.

Ces différentes voies confluent pour former deux troncs hybrides, les racines de la veine iliaque interne. Le tronc postérieur unit la veine glutéale supérieure, volumineuse, et la veine sacrée latérale supérieure ; le tronc antérieur comprend la veine obturatrice, la veine glutéale inférieure, la veine sacrée latérale inférieure, les veines vésicales, génitales et rectales, la veine pudendale interne.

Le dispositif tronculaire lui-même est très instable et présente souvent des reliquats du plexus veineux primitif qui lui a donné naissance. Il en résulte une grande variabilité, par défaut ou excès de condensation de ce plexus, par bifidité ou par ectopie du tronc collecteur :

– un défaut de condensation aboutit à une veine iliaque interne plexiforme ; à un degré moindre, il réalise un aspect en anneau, les troncs antérieur et postérieur étant unis à leur origine par une large anatomose ;

– l'excès de fusion du réseau se traduit par un tronc monopodique, sans racines, qui reçoit successivement les différentes collatérales ;

– la bifidité dédouble le collecteur en troncs qui s'abouchent isolément dans l'axe iliaque ;

– l'ectopie est une aberration du trajet terminal qui voit la veine iliaque interne droite se jeter dans la veine iliaque commune gauche.

Les plexus intra-vertébraux (plexus vertébraux internes et externes), la veine ilio-lombale et les racines de la veine azygos

Les plexus veineux intra-vertébraux

Ils représentent un système fondamental, avalvulé, sur lequel se branchent les veines des foramens intra-vertébraux. Elles obéissent à la métamérie somitique, de même que le nerf spinal et sa branche antérieure qu'elles accompagnent (fig. 27-4b).

Les éléments principaux sont les plexus ventro-latéraux. Il s'agit de lames fibro-veineuses, très développées à l'étage lombal, sous forme d'un lacis dense de veinules mal délimitées, incluses dans du tissu fibreux. Il existe un plexus par corps vertébral. Il se

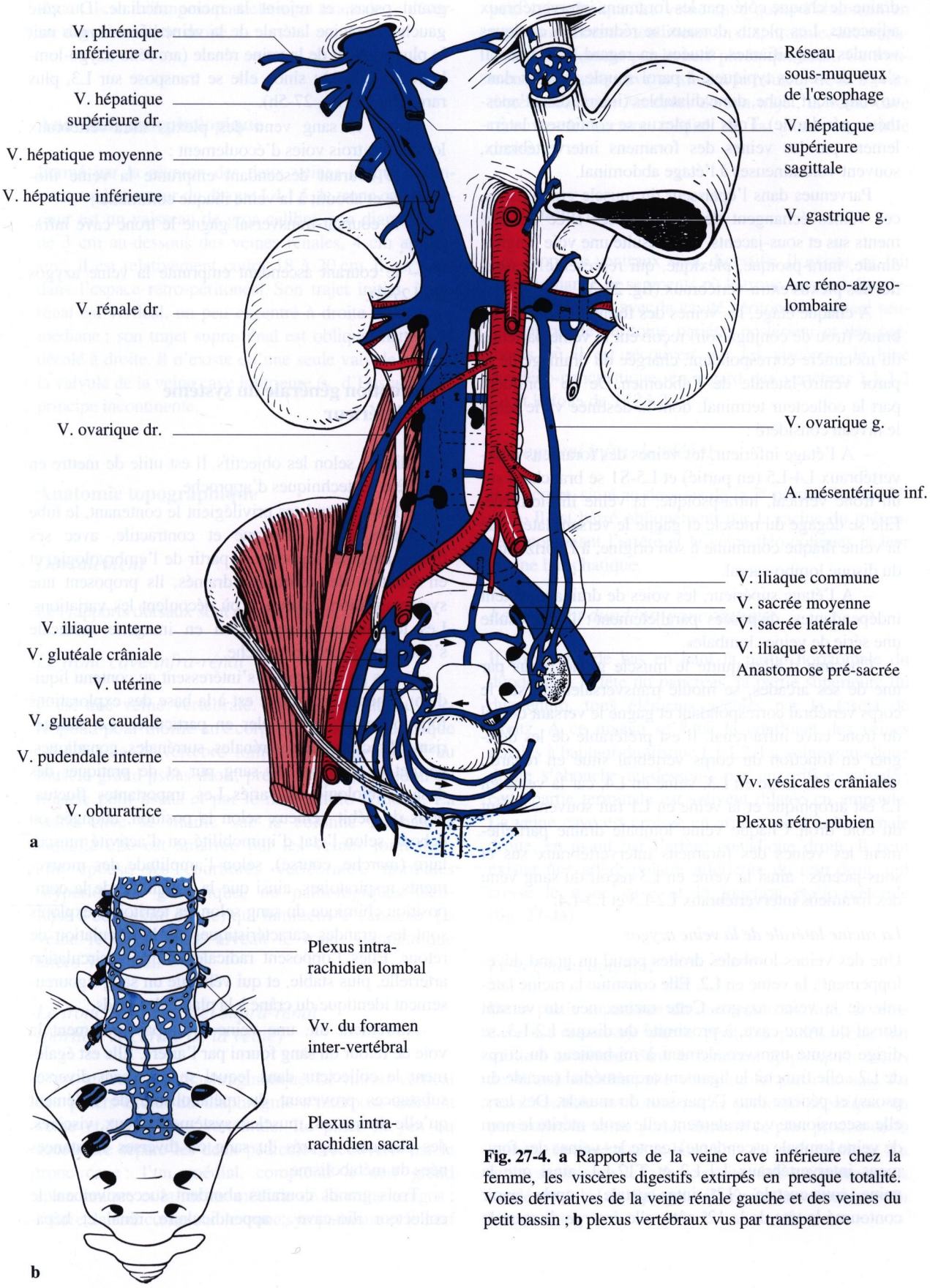

Fig. 27-4. a Rapports de la veine cave inférieure chez la femme, les viscères digestifs extirpés en presque totalité. Voies dérivatives de la veine rénale gauche et des veines du petit bassin ; **b** plexus vertébraux vus par transparence

draine de chaque côté par les foramens intervertébraux adjacents. Les plexus dorsaux se réduisent à quelques veinules insignifiantes, situées en regard des lames. Il s'agit de veines typiques, à paroi souple, noyées dans un conjonctif lâche, donc dilatables (intérêt dans l'anesthésie péridurale). Tous les plexus se continuent latéralement par les veines des foramens intervertébraux, souvent volumineuses à l'étage abdominal.

Parvenues dans l'épaisseur du muscle grand psoas, ces veines échangent des anastomoses avec les éléments sus et sous-jacents. Il en résulte une voie longitudinale, intra-psoïque, plexique, qui représente l'essentiel des plexus extra-vertébraux (fig. 27-3).

A chaque étage, les veines des foramens intervertébraux (trou de conjugaison) reçoivent la veine pariétale du métamère correspondant, chargée du drainage de la paroi ventro-latérale de l'abdomen. De ce confluent part le collecteur terminal, dont la destinée varie selon le niveau considéré :

– A l'étage inférieur, les veines des foramens intervertébraux L4-L5 (en partie) et L5-S1 se branchent sur un tronc vertical, intra-psoïque, la veine ilio-lombale. Elle se dégage du muscle et gagne le versant latéral de la veine iliaque commune à son origine, à l'horizontale du disque lombo-sacral.

– A l'étage supérieur, les voies de drainage restent indépendantes, disposées parallèlement : il en résulte une série de veines lombales.

Chacune d'elles quitte le muscle grand psoas par une de ses arcades, se moule transversalement sur le corps vertébral correspondant et gagne le versant dorsal du tronc cave infra-rénal. Il est préférable de les désigner en fonction du corps vertébral situé en regard : veine en L2, veine en L3, veine en L4, car la veine en L5 est atrophique et la veine en L1 fait souvent défaut du côté droit. Chaque veine lombale draine partiellement les veines des foramens intervertébraux sus et sous-jacents : ainsi la veine en L3 reçoit du sang venu des foramens intervertébraux L2-L3 et L3-L4.

La racine latérale de la veine azygos

Une des veines lombales droites prend un grand développement : la veine en L2. Elle constitue la racine latérale de la veine azygos. Cette racine, née du versant dorsal du tronc cave, à proximité du disque L2-L3, se dirige ensuite transversalement à mi-hauteur du corps de L2 ; elle franchit le ligament arquémédial (arcade du psoas) et pénètre dans l'épaisseur du muscle. Dès lors, elle ascensionne verticalement (elle seule mérite le nom de veine lombale ascendante), capte les veines des foramens intervertébraux L1-L2 et T12-L1, ainsi que la veine sous-costale (12e inter-costale) ; après avoir contourné la tête de la 12e côte, elle émerge du muscle grand psoas, et rejoint la racine médiale. Du côté gauche, la racine latérale de la veine hémi-azygos naît le plus souvent de la veine rénale (arc réno-azygo-lombaire de Lejars) ; sinon elle se transpose sur L3, plus rarement L1 (fig. 27-5h).

Ainsi, le sang venu des plexus intra-vertébraux lombaux a trois voies d'écoulement :

– le courant descendant emprunte la veine ilio-lombale et aboutit à la veine iliaque commune ;

– le courant transversal gagne le tronc cave infra-rénal ;

– le courant ascendant emprunte la veine azygos (fig. 27-3).

Conception générale du système cave inférieur

Elle diffère selon les objectifs. Il est utile de mettre en parallèle les techniques d'approche.

– Les anatomistes privilégient le contenant, le tube vasculaire, paroi élastique et contractile, avec ses dimensions, ses rapports. A partir de l'embryologie, et en fonction des territoires drainés, ils proposent une systématisation logique, d'où découlent les variations. Les techniques d'exploration en imagerie médicale s'inspirent de cette démarche.

– Les physiologistes s'intéressent au contenu liquidien. L'hémodynamique est à la base des explorations fonctionnelles, le Doppler en particulier. Le cathétérisme direct des veines rénales, surrénales, gonadiques, permet de prélever du sang pur et de pratiquer des dosages biologiques variés. Les importantes fluctuations du débit veineux selon la position, allongée ou debout, selon l'état d'immobilité ou d'activité musculaire (marche, course), selon l'amplitude des mouvements respiratoires, ainsi que la variabilité de la composition chimique du sang selon les territoires explorés sont les grandes caractéristiques de la circulation de retour. Elles l'opposent radicalement à la circulation artérielle, plus stable, et qui véhicule un sang rigoureusement identique du crâne à la plante des pieds.

Autrement dit, une veine n'est pas seulement la voie de retour du sang fourni par l'artère. Elle est également le collecteur dans lequel se déversent diverses substances provenant du métabolisme de l'élément qu'elle draine, os, muscles, système nerveux, viscères, des éléments figurés du sang ou diverses substances nées du métabolisme.

Trois grands courants abordent successivement le collecteur ilio-cave : appendiculaire, rénal et hépa-

tique ; ils se mélangent partiellement avant de se déverser dans l'oreillette droite.

Anatomie morphologique

Formé par la réunion des deux veines iliaques communes à la hauteur du disque L4-L5, le tronc cave inférieur est un vaisseau de gros calibre, son diamètre est de 3 cm au-dessous des veines rénales, 4 cm au-dessus ; il est relativement court, 18 à 20 cm. Il est situé dans l'espace rétro-péritonéal. Son trajet initial, infra-rénal est vertical, un peu excentré à droite de la ligne médiane ; son trajet supra-rénal est oblique, nettement décalé à droite. Il n'existe qu'une seule valvule ostiale, la valvule de la veine cave inférieure (v. d'Eustachi), en principe incontinente.

Anatomie topographique

Dorsalement

Les rapports dorsaux sont pariétaux (fig. 27-4a).

Le tronc cave-infra-rénal

C'est une veine vertébrale. Son versant dorsal correspond pour moitié aux corps vertébraux, du disque L4-L5 à la 2e vertèbre lombale et pour moitié au muscle grand psoas droit, précroisé par le tendon du muscle petit psoas et par le nerf génito-fémoral. La veine cave se moule sur la colonne lombale à laquelle elle est amarrée par les veines lombales ; elle épouse les courbures vertébrales, normales (hyperlordose gravidique) ou pathologiques (scoliose à convexité droite) qui laminent le vaisseau. La veine recouvre à ce niveau le tronc sympathique latéro-vertébral.

Le tronc cave rénal et supra-rénal (portion viscérale de la veine)

C'est un vaisseau diaphragmatique. Le rideau vertical des piliers droits du diaphragme s'interpose entre la veine et la colonne vertébrale. Le pilier moyen ou accessoire sépare les deux pédicules recouverts par le tronc cave : l'un, médial, comprend le nerf grand splanchnique et la racine médiale de la veine azygos ; l'autre, latéral comprend le tronc sympathique et le nerf petit splanchnique. La veine cave quitte l'abdomen en perforant le centre tendineux du diaphragme, accompagnée latéralement par le nerf phrénique droit. Ce foramen de la veine cave se situe à la hauteur de la 9e vertèbre thoracique. Au cours de son trajet, la veine cave recouvre le versant médial de la glande surrénale droite.

Ventralement

Les rapports ventraux sont digestifs. Il existe en fait une alternance de segments où le tronc cave est directement en relation avec la cavité péritonéale, séparé seulement par le péritoine pariétal postérieur et des segments où il est recouvert par les viscères : le bloc duodéno-pancréatique, en regard des vertèbres L1 L2 L3 et le foie, de T12 à T10.

Le segment infra-duodénal

Il est court, situé au-dessous de la 3e portion du duodénum. Il est barré obliquement par la racine du mésentère, contenant l'artère et la veine iléo-coliques et leur chaîne lymphatique.

Le segment duodéno-pancréatique

Il comprend de bas en haut la partie horizontale du duodénum, la tête du pancréas, la partie supérieure du duodénum, tous éléments accolés par le fascia de Treitz. A ce niveau se situe le confluent des veines rénales à hauteur du disque L1-L2. La veine gonadique droite s'abouche au-dessous, par un orifice valvulé ; cette partie terminale est souvent dilatée en ampoule. La veine cave est croisée en arrière par l'artère rénale droite, en avant par l'artère gonadique droite. Il peut exister une artère polaire inférieure du rein droit, qui croise le tronc cave et la jonction pyélo-urétérale (fig. 27-4a).

Le segment omental

De la partie supérieure du duodénum au foie, la veine cave est recouverte par le péritoine pariétal. Elle fait saillie à ce niveau dans le foramen épiploïque, (hiatus de Winslow), dont elle constitue la paroi dorsale. La paroi ventrale est formé par le pédicule hépatique, en particulier la veine porte, élément le plus proche de la veine cave situé dans le bord libre du petit épiploon. La limite supérieure de la fente péritonéale est le processus caudé du lobe de Spiegel ; il sépare la veine cave du hile du foie.

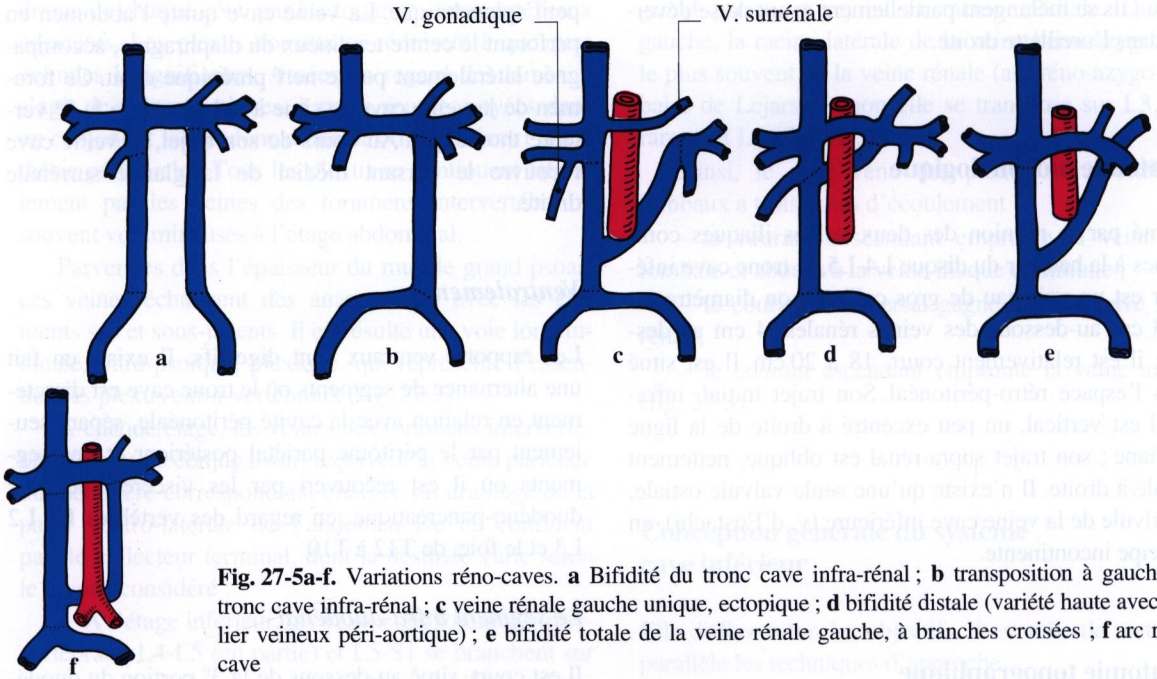

Fig. 27-5a-f. Variations réno-caves. **a** Bifidité du tronc cave infra-rénal ; **b** transposition à gauche du tronc cave infra-rénal ; **c** veine rénale gauche unique, ectopique ; **d** bifidité distale (variété haute avec collier veineux péri-aortique) ; **e** bifidité totale de la veine rénale gauche, à branches croisées ; **f** arc réno-cave

Le segment hépatique

Il est plus souvent intra que rétro-hépatique. La veine se creuse un large tunnel, proche de la face postérieure du foie et du ligament coronaire droit. Elle se situe à la jonction du lobe droit et du lobe caudé (l. de Spiegel), plus précisément du foie droit et du lobe dorsal. La veine cave marque la limite dorsale de la scissure principale du foie. Elle reçoit les veines hépatiques moyennes, inconstantes, de gros calibre, au nombre de 1 à 3, et les veines hépatiques inférieures, nombreuses et de petit calibre. Une de ces veinules spiegeliennes peut échanger un court tronc commun avec la veine surrénalienne droite (fig. 27-4a). Les veines spiegeliennes sont toujours anastomosées avec la veine hépatique supérieure droite, d'une part, et les veinules portales du lobe caudé, d'autre part. Ce lobe est ainsi le carrefour de toutes les circulations veineuses du foie. Ce fait explique l'hypertrophie du lobe de Spiegel lors de l'oblitération progressive des grosses veines hépatiques (syndrome de Budd-Chiari), car il draine alors tout le foie droit.

Le segment inter-hépato-diaphragmatique

Court, péritonisé, il reçoit sur son versant antérieur les grosses veines hépatiques : la droite est très volumineuse, 15 à 20 mm ; la veine gauche et la veine sagittale ont un court tronc commun terminal. Les veines phréniques inférieures s'abouchent au ras du diaphragme, la gauche souvent dans la veine hépatique gauche (fig. 27-4).

Médialement

Le principal rapport médial est l'aorte abdominale, prévertébrale, légèrement excentrée à gauche.

Latéralement

L'uretère droit longe le bord droit de la veine cave infra-rénale ; plus haut, la veine est proche du pôle supérieur du rein droit.

Il faut noter la possibilité d'un uretère droit rétro-cave : il décrit une anse, dont la partie initiale est rétro-cave, croise le bord médial de la veine, puis son versant antérieur avant de reprendre son trajet habituel.

Rapports avec les éléments lymphatiques

La veine cave sous-hépatique est au centre des chaînes lymphonodales les plus importantes de l'abdomen. Il existe deux courants principaux, latéro-cave et inter-aortico-cave, et deux lymphocentres dominants (voir chap. 30) :

– le groupe inférieur, ou de Jdanov, situé près de l'origine du tronc cave, est souvent envahi dans certains cancer pelviens (col utérin) ;

– le groupe supérieur, ou du confluent cavo-rénal, est impliqué dans le cancer du testicule (ou de l'ovaire).

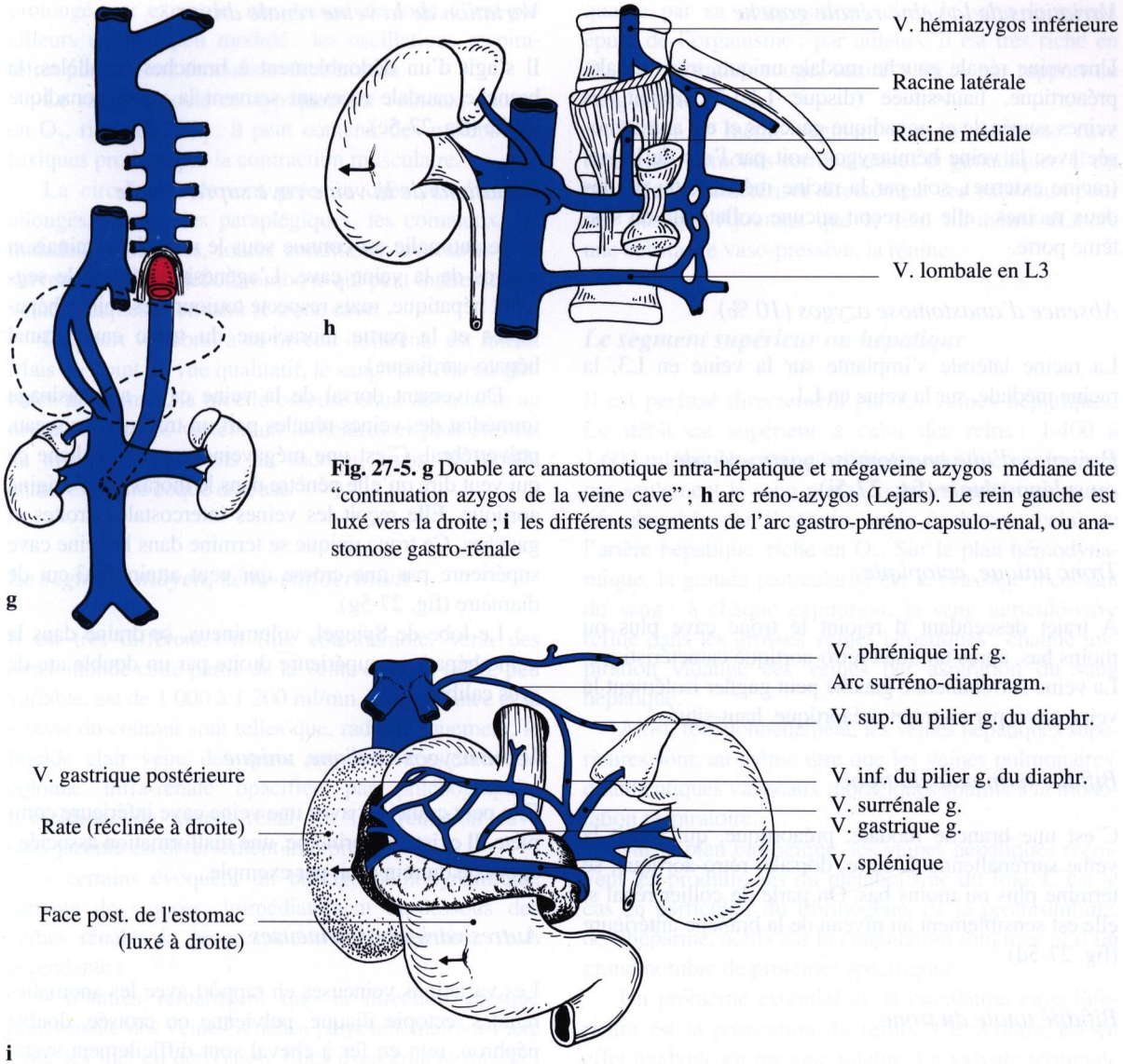

Fig. 27-5. g Double arc anastomotique intra-hépatique et mégaveine azygos médiane dite "continuation azygos de la veine cave" ; **h** arc réno-azygos (Lejars). Le rein gauche est luxé vers la droite ; **i** les différents segments de l'arc gastro-phréno-capsulo-rénal, ou anastomose gastro-rénale

Variations du système cave inférieur (fig. 27-5)

Une des applications cliniques de leur connaissance est la pose correcte d'un filtre cave endocavitaire, efficace contre l'embolie pulmonaire, et sans danger pour le rein gauche, c'est-à-dire inséré au-dessous de la veine rénale.

Variations du tronc cave infra-rénal

Bifidité, la branche gauche recevant les veines lombales homolatérales et rejoignant la veine rénale gauche (fig. 27-5a).

Transposition à gauche d'un tronc cave unique (fig. 27-5b)

Variations de la veine iliaque commune gauche

Souvent indépendante de la veine iliaque droite en cas de bifidité. Parfois dédoublée par une cloison en deux chenaux superposés, ou même plexiforme.

L'éperon de May est une cloison endocavitaire partielle, à la jonction ilio-cave.

Variations de la veine rénale gauche

Une veine rénale gauche modale unique, transversale, préaortique, haut-située (disque L1-L2), reçoit les veines surrénale et gonadique gauches et est anastomosée avec la veine hémiazygos, soit par l'arc de Lejars (racine externe), soit par la racine médiale, ou par les deux racines ; elle ne reçoit aucune collatérale du système porte.

Absence d'anastomose azygos (10 %)

La racine latérale s'implante sur la veine en L3, la racine médiale, sur la veine en L1.

Présence d'une anastomose gastro-rénale ou spléno-rénale (fig. 27-5i)

Tronc unique, ectopique

A trajet descendant il rejoint le tronc cave plus ou moins bas, après un trajet rétro-aortique caractéristique. La veine surrénalienne gauche peut gagner isolément la veine cave, par un trajet préaortique, haut-situé.

Bifidité terminale du tronc

C'est une branche modale, préaortique, qui reçoit la veine surrénalienne. L'autre, dorsale, rétro-aortique, se termine plus ou moins bas. On parle de collier rénal si elle est sensiblement au niveau de la branche antérieure (fig. 27-5d).

Bifidité totale du tronc

Constatée dès le hile du rein ; deux variations sont possibles selon que les branches sont croisées ou superposées : lorsque les branches sont superposées, l'une est modale, préaortique, l'autre, rétroaortique, bas-située.

Lorsque les branches sont croisées, la veine, crâniale à son origine, qui draine la moitié crâniale du rein, est dorsale, rétro-aortique, à sa terminaison ; elle donne naissance à l'arc de Lejars. L'autre est modale et reçoit la veine surrénalienne (fig. 27-5e).

Arc réno-cave

Sur une veine rénale unique, modale, se branche une veine caudale, verticale, latéro-aortique. Elle rejoint le tronc cave à son origine, ou même la veine iliaque commune gauche ; dans ce cas, elle est l'amorce d'une bifidité infra-rénale de la veine cave (fig. 27-5f).

Variation de la veine rénale droite

Il s'agit d'un dédoublement à branches parallèles, la branche caudale recevant souvent la veine gonadique droite (fig. 27-5c).

Variations de la veine cave supra-rénale

Cette anomalie est connue sous le nom de terminaison azygos de la veine cave. L'agénésie intéresse le segment hépatique, mais respecte toujours les veines hépatiques et la partie thoracique du tronc cave (canal hépato-cardiaque).

Du versant dorsal de la veine cave, au voisinage immédiat des veines rénales part un très gros vaisseau, prévertébral. C'est une mégaveine azygos médiane ce qui veut dire qu'elle pénètre dans le thorax par l'origine aortique. Elle reçoit les veines intercostales droites et gauches. Ce tronc unique se termine dans la veine cave supérieure par une crosse qui peut atteindre 3 cm de diamètre (fig. 27-5g).

Le lobe de Spiegel, volumineux, se draine dans la veine hépatique supérieure droite par un double arc de gros calibre.

Veine azygos médiane, unique

Elle peut coïncider avec une veine cave inférieure complète. Il existe, en principe, une malformation associée : agénésie du rein droit par exemple.

Autres variations veineuses

Les variations veineuses en rapport avec les anomalies rénales, ectopie iliaque, pelvienne ou croisée, double néphron, rein en fer à cheval sont difficilement systématisables.

Anatomie fonctionnelle

Le tronc cave infra-rénal et ses racines

Ils sont perfusés essentiellement par les masses musculaires des membres pelviens. Il en résulte des variations considérables en débit : le flux est modeste pendant le repos allongé nocturne, de l'ordre de 300 à 500 ml/mn, lent et sous faible pression. Il varie peu en station assise ou debout ; seule la pression s'élève sous l'influence de la pesanteur. Il augmente à l'effort, devenant important à la marche et considérable lors d'un exercice intense et

prolongé, par exemple, une course de fond. C'est par ailleurs un flux peu modulé : les oscillations respiratoires parviennent émoussées à ce niveau.

Le sang véhiculé est typiquement veineux, pauvre en O_2, riche en CO_2 ; il peut contenir des métabolites toxiques produits par la contraction musculaire.

La circulation devient précaire chez les malades allongés, inertes, les paraplégiques, les comateux, les malades anesthésiés, toutes conditions favorables à la survenue d'une phlébothrombose qui peut intéresser les veines iliaques et envahir le tronc cave.

L'apport vertébral à ce niveau infrarénal est faible. Mais du point de vue qualitatif, le sang est riche en globules néoformés, la moelle osseuse étant abondante au niveau des corps vertébraux lombaires et plus encore, au niveau des ailerons du sacrum, amas de moelle entourés d'une coque osseuse.

Le segment moyen, réno-endocrinien

Il est très différent. Un flux considérable, venu des reins, inonde cette partie de la veine cave, le débit, peu variable, est de 1 000 à 1 200 ml/mn. L'abondance et la vitesse du courant sont telles que, radiologiquement, le liquide clair venu des reins ampute littéralement la colonne infra-rénale opacifiée par phlébographie. L'incidence du torrent rénal sur la circulation cave sous-jacente est diversement interprétée :

– certains évoquent un barrage hémodynamique, capable de stopper, immédiatement au-dessous des veines rénales la progression d'une thrombose cave ascendante ;

– d'autres remarquent que la direction presque transversale des veines rénales, perpendiculaire à l'axe cave, les met en dérivation. Elles exerceraient un effet de trompe à eau, bénéfique, qui aspirerait le sang sous-jacent. A l'appui de cette hypothèse, on constate que le courant rénal ne peut stopper la progression d'un embol cave, même volumineux, au cours de sa migration vers l'oreillette droite et l'artère pulmonaire.

Le niveau des veines rénales représente la limite de l'action respiratoire directe sur le retour veineux : lors d'une inspiration profonde, le sang cave est aspiré totalement jusqu'au niveau de ces veines. Outre ses particularités hémodynamiques, le sang rénal est remarquable par sa composition : c'est le sang le mieux épuré de l'organisme ; par ailleurs, il est très riche en O_2, de coloration rouge, saturé à 95 % par rapport au sang artériel.

Enfin, le même segment moyen du tronc cave reçoit les hormones surrénaliennes et gonadiques. Il est possible de cathétériser directement ces vaisseaux pour des dosages. Ajoutons que le rein lui-même élabore une substance vaso-pressive, la rénine.

Le segment supérieur ou hépatique

Il est perfusé directement par les veines hépatiques. Le débit est supérieur à celui des reins : 1 400 à 1 600 ml/mn : les veines efférentes du foie ne drainent pas seulement le sang portal, riche en matériaux nutritifs absorbés par l'intestin, mais également celui de l'artère hépatique, riche en O_2. Sur le plan hémodynamique, la grande particularité est le brassage incessant du sang : à chaque expiration, le sang auriculo-cave reflue dans les grosses veines hépatiques ; chaque inspiration vidange ces veines par aspiration du sang hépatique.

Ainsi, fonctionnellement, les veines hépatiques supérieures sont, au même titre que les veines pulmonaires, d'authentiques vaisseaux thoraciques soumis à la modulation respiratoire.

Sur le plan biologique, les veines hépatiques reçoivent les produits nés du métabolisme du foie. C'est le cas en particulier du fibrinogène, de la prothrombine, de l'héparine, actifs sur la coagulation sanguine et d'un grand nombre de protéines spécifiques.

Un problème essentiel de la circulation cave inférieure est la prévention du reflux. Ce système est en effet avalvulé en presque totalité. La valvule terminale ou atriale est en effet incompétente. Par contre la continence de certaines collatérales paraît essentielle. Ce rôle est dévolu à la valvule de la jonction fémoro-iliaque (valvule de l'arcade fémorale) pour le membre inférieur ; à la valvule ostiale des collatérales viscérales pelviennes pour la veine iliaque interne ; enfin à la valvule ostiale ou pré-ostiale pour la veine gonadique ; son insuffisance, plus fréquente à gauche, est responsable du varicocèle du ligament large chez la femme, du scrotum chez l'homme.

Chapitre 28

La veine porte

G Vanneuville*, JF Viallet et JM Garcier

La veine porte collecte vers le foie tout le sang provenant du tube digestif sous-diaphragmatique, du pancréas, de la rate, des voies biliaires extra hépatiques, et du péritoine viscéral (mésos et omentums compris).

Elle est l'exemple typique d'un système porte constitué par une veine intercalée entre deux réseaux capillaires. En effet, elle se situe entre les capillaires des territoires digestifs drainés et ceux du lobule hépatique, ce qui détermine des régimes de pression particuliers.

La veine porte est le point de passage physiologique obligatoire de toutes les substances hydroélectrolytiques, vitaminiques et nutritionnelles absorbées au niveau du tube digestif en dehors de quelques lipides. Ces substances transiteront ou seront métabolisées au niveau du foie. Les acides aminés en particulier seront recombinés grâce au génome de l'organisme, en protéines spécifiques de l'individu. De plus, au cours de ce passage hépatique, certaines substances toxiques absorbées, comme l'ammoniaque, seront transformées en substrats moins dangereux pour l'organisme.

La pathologie importante du système porte, tant acquise que congénitale, se manifestant essentiellement par une hypertension portale, a suscité de multiples travaux anatomiques et embryologiques, tout comme dans le domaine de l'imagerie et de la chirurgie au cours de ces dernières années.

Les connaissances nouvelles ainsi acquises nécessitent, dans un traité d'anatomie clinique, d'envisager, à côté des descriptions classiques, des aperçus dans ces domaines récents.

Nous envisagerons l'étude de la veine porte en quatre chapitres successifs : l'embryologie du système porte, l'anatomie descriptive, l'anatomie topographique et les apports des moyens d'exploration moderne *in vivo*.

L'embryologie du système porte

Elle a suscité de nombreux travaux [Dickson, 1957 ; Martin, 1959 ; Kamina, 1965 ; Lassau, 1983 ; Montagnon, 1974 ; Lascombes, 1982].

Deux grandes théories permettent de rendre compte des phénomènes observés : la théorie des vestiges et la théorie hémodynamique.

La théorie des vestiges

Cette théorie ancienne [Hiss, 1881 ; Tourneux, 1898 ; Geraudel, 1907 ; Hamilton, 1976] fait dériver la veine porte de l'évolution des veines vitellines et des veines ombilicales.

Au 28e jour, stade 13

Voir les travaux de [Amrane, 1981 ; O'Rahilly, 1981]. Les deux veines vitellines se forment entre le sac vitellin et le cœur. Au cours de ce trajet, elles forment un plexus veineux dans l'ébauche hépatique. Il existe alors trois anastomoses entre les deux veines vitellines, une anastomose caudale préintestinale, une anastomose moyenne rétro-intestinale, et une anastomose crâniale qui s'intègre au plexus intra hépatique (fig. 28-1a). Les veines ombilicales droite et gauche longeant les faces

---

* *avec la collaboration de G Escande, J Chazal, M Guillot, A Boissier, JJ Lemaire, et Th Scheye*

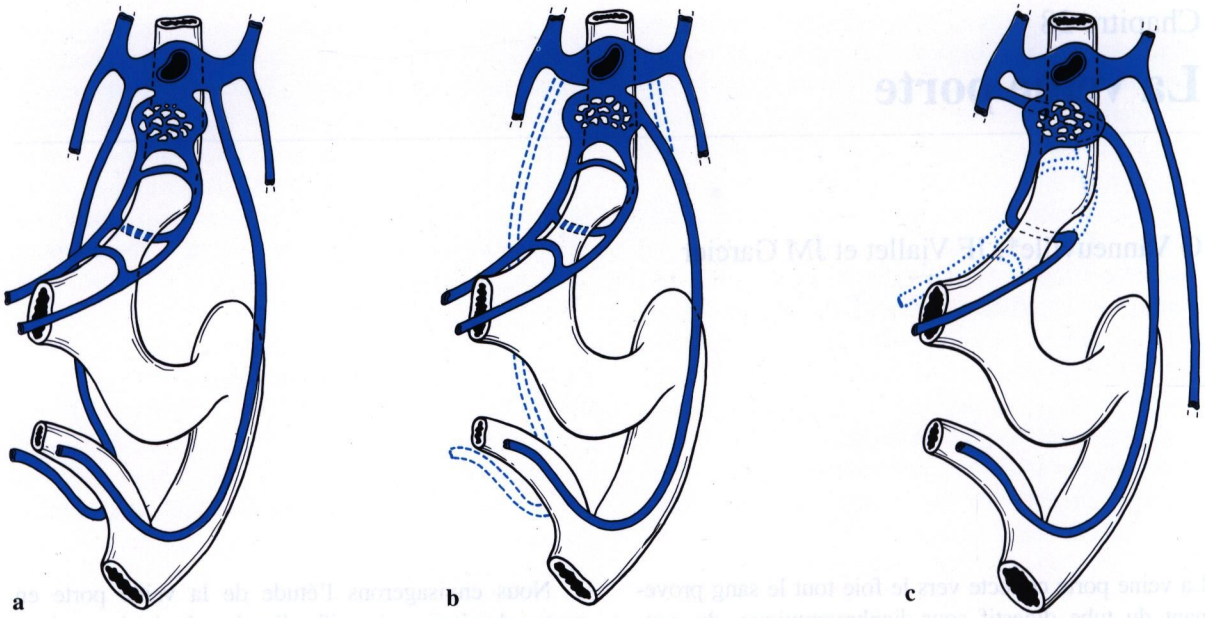

Fig. 28-1a-c. Embryologie du système porte (d'après Lassau et Lascombes). **a** Stade 13 (28e jour) ; **b** stade 14 (32e jour) ; **c** stade 16 (37e jour)

latérales du foie, rejoignent directement le sinus veineux cardiaque. Ces veines vont classiquement se mettre secondairement en connexion avec le plexus veineux hépatique constituant un système porte symétrique recevant à la fois les flux veineux provenant des deux veines vitellines et ceux des deux veines ombilicales. Toutefois, ce schéma est très controversé et probablement sans existence réelle chez l'homme.

Au 32e jour, stade 14

En effet, la veine ombilicale droite et la partie juxta cardiaque de la veine ombilicale gauche disparaissent (fig. 28-1b) ; Bonne [1904] remarque que la veine ombilicale droite régresse avant de s'anastomoser avec les plexus intra-hépatiques.

Au 37e jour, stade 16

Il existe un vaisseau unique : la veine porte, de petit calibre, formée par la partie caudale de la veine vitelline gauche, l'anastomose rétro-intestinale et la partie crâniale de la veine vitelline droite. La veine ombilicale gauche s'anastomose avec la veine cardinale postérieure, c'est le futur canal veineux (fig. 28-1c).

Au 44e jour, stade 17

La veine porte draine le sang d'origine vitelline et mésentérique. La veine ombilicale gauche se divise à l'intérieur du foie en deux branches anastomotiques, avec la branche gauche du système porte primitif pour l'une, et avec la veine cardinale postérieure pour l'autre.

Au 52e jour, stade 21

La branche gauche de la veine porte s'anastomose largement avec la veine ombilicale dont le flux sanguin est si important qu'il capte le territoire portal primitif.

Dès ce stade, le système portal est constitué par le système veineux vitellin jusqu'à la bifurcation au niveau du hile hépatique où se fait l'anastomose avec la veine ombilicale. C'est sur la branche gauche que se situe le canal veineux permettant l'anastomose avec la veine cave caudale.

La théorie hémodynamique [Lassau, 1983]

Cet auteur fait observer que les travaux précédents ont été réalisés sur des embryons de mammifères non humains, présentant un allantoplacenta et surtout un omphaloplacenta avec contact entre la vésicule vitelline et les trophoblastes, alors que chez l'homme il n'existe qu'un allantoplacenta ; en conséquence, les vaisseaux ombilicaux sont prépondérants. En raison de la régression secondaire de la veine ombilicale droite, il n'y a plus que la veine ombilicale gauche.

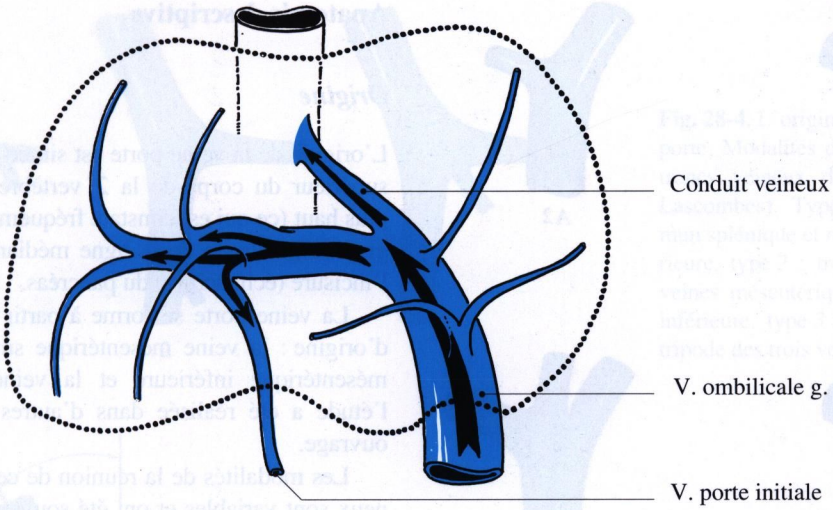

Fig. 28-2. La branche gauche de la veine porte initiale est anastomosée largement avec la veine ombilicale gauche. Le courant sanguin induit le développement des segments hépatiques (d'après Lassau)

Effectivement les reconstructions chez des embryons humains de stades 16, 19 et 20 montrent qu'au stade 16 (36 à 40 jours) le foie est lacunaire sans systématisation. Il existe toutefois une veine porte de calibre très réduit et une anastomose de petit calibre entre la veine ombilicale gauche et la veine porte.

Au stade 19 (45 à 50 jours), la veine ombilicale gauche comprimée par la masse hépatique y pénètre et son anastomose avec la veine porte augmente de calibre. A ce stade, la vascularisation intrahépatique commence à s'organiser en segments (fig. 28-2).

Au stade 20 (51-53 jours), le système porte est constitué, et il va progressivement se développer parallèlement à la croissance du foie.

Jusqu'à la naissance, le sang placentaire oxygéné parvient au foie par la veine ombilicale et rejoint le système veineux systémique à la fois par les sinusoïdes hépatiques et par le canal veineux.

A la naissance, la suppression de la communication avec le placenta aboutit à la fermeture de la veine ombilicale et du canal veineux. La veine porte de l'enfant capte le territoire intrahépatique de la veine ombilicale gauche.

Ces deux théories de l'embryogénèse de la veine porte, loin de s'opposer, sont complémentaires. Du système vitellin, dérive l'ébauche initiale du tronc porte observée dès le stade 16 et sa topographie vis-à-vis de l'intestin. Par contre, la théorie hémodynamique permet d'expliquer, par l'importance du flux ombilical gauche, la systématisation intra hépatique du système portal, la relative constance des segments hépatiques gauches qui s'oppose à la variabilité des segments du foie droit.

Les malformations et variations portales

Cette étude embryologique permet de comprendre la génèse d'un certain nombre de malformations portales. Celles-ci sont rares [Couinaud, 1957], représentées parfois par un système valvulaire portal, par des anastomoses artério-veineuses entre la veine porte et le système artériel hépatique, par des abouchements du tronc porte dans le système cave et par des retours veineux pulmonaires anormaux dans la veine porte.

En fait, la malformation congénitale la plus étudiée est *la veine porte préduodénale* [Connahaye, 1975 ; Moreaux, 1965 ; Flament, 1983]. Celle-ci se manifeste le plus souvent par une sténose duodénale et c'est pourquoi elle est observée surtout en période néonatale. On a pu noter, exceptionnellement, l'association avec une atrésie des voies biliaires, ou une variante positionnelle des artères hépatiques [Moreaux, 1965]. Selon Connahaye [Connahaye et coll., 1975], deux mécanismes souvent associés peuvent expliquer cette anomalie positionnelle de la veine porte :

– des anomalies d'oblitération constituées par l'oblitération anormale de l'anastomose moyenne intervitelline maintenant la perméabilité des anastomoses supérieure ou inférieure, toutes deux préduodénales. Les variations sont théoriquement nombreuses, puisque Stengel [1934], en a individualisé 22 types ;

– des anomalies de rotation représentées par un situs inversus ou un mésentère commun.

Les cavernomes de la veine porte [Léger, 1962] ne sont sans doute pas d'origine congénitale, mais s'expliquent en pathologie pédiatrique par une oblitération

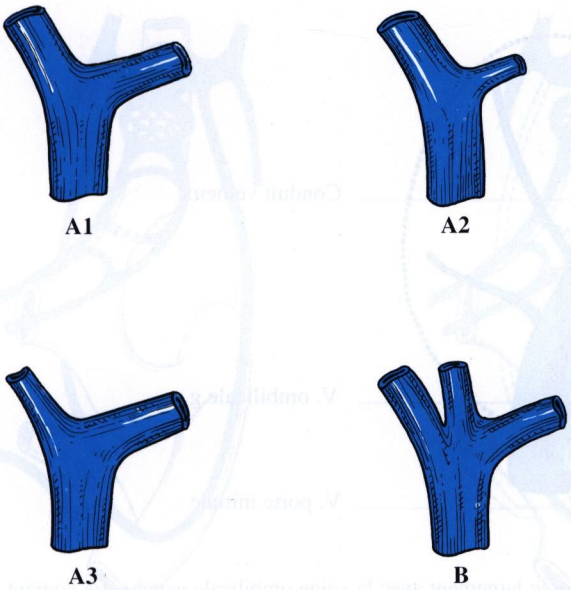

Fig. 28-3. Schéma des types de terminaison de la veine porte selon leur calibre (selon Obel). *A1* : les deux branches sont de calibre équivalent, *A2* : la branche droite est plus importante que la gauche, *A3* : la branche gauche est plus importante que la droite, *B* : trifurcation de la veine porte

néonatale du tronc porte secondaire à une thrombose extensive à partir de la veine ombilicale ou du canal veineux.

Les travaux concernant la croissance du système porte extra hépatique, de la naissance à l'âge adulte sont peu nombreux [Obel, 1975].

La croissance de la veine porte est rapide en longueur et en calibre au cours des 15 premiers jours de la vie, lors de la mise en charge de l'appareil digestif et de la veine porte, puis à la phase pubertaire. Par ailleurs, la comparaison entre les deux branches de division du tronc porte lors de sa pénétration dans le foie (fig. 28-3) démontre que, pendant les premiers jours de vie, la branche gauche est plus grosse que la droite (type A3) mais qu'après l'âge d'un an la branche droite prédomine (type A2), ce qui démontre la prépondérance fonctionnelle du foie droit et l'acquisition post-natale d'un nouvel équilibre circulatoire.

Anatomie descriptive

Origine

L'origine de la veine porte est située en regard du bord supérieur du corps de la 2e vertèbre lombale, parfois plus haut (ce qui est constaté fréquemment par la radiographie), à droite de la ligne médiane et à gauche de l'incisure (échancrure) du pancréas.

La veine porte se forme à partir de trois branches d'origine : la veine mésentérique supérieure, la veine mésentérique inférieure et la veine splénique dont l'étude a été réalisée dans d'autres chapitres de cet ouvrage.

Les modalités de la réunion de ces trois troncs veineux sont variables et ont été souvent étudiées, en raison de l'importance de ce confluent veineux dans la chirurgie portale et pancréatique [Couinaud, 1963, Lascombes et coll., 1982].

Selon Couinaud [1963], quatre types peuvent être décrits, mais le type 4, en relation avec un abouchement double de la veine mésentérique inférieure dans les veines splénique et mésentérique supérieure, a été secondairement négligé aboutissant à une classification en trois types (voir fig. 28-4 et tableau 1) :

Type I

Le tronc commun est formé par les veines splénique et mésentérique inférieure rejoignant la veine mésentérique supérieure.

Type II

La veine mésentérique inférieure rejoint la veine mésentérique supérieure et ce tronc commun reçoit la veine splénique.

Type III, convergence en tripode

Les trois veines se rejoignent à l'origine du tronc porte.

Les angles de convergence entre veine mésentérique supérieure, veine splénique et tronc porte ont été mesurés par Papadopoulos [1981] (fig. 28-7).

Trajet, calibre

Habituellement, le tronc de la veine porte est oblique en haut, en avant et à droite pour rejoindre la plaque hilaire hépatique où il se termine. Il est fréquent d'observer, à ce niveau, des variations de direction qui

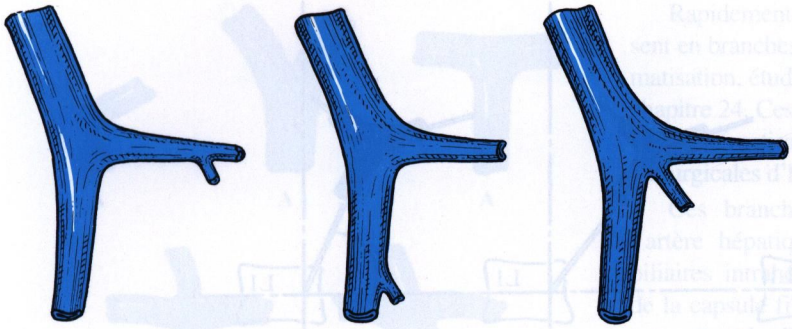

Fig. 28-4. L'origine de la veine porte. Modalités de confluence des troncs veineux d'origine (d'après Lascombes). Type *1* : tronc commun splénique et mésentérique inférieure, type *2* : tronc commun des veines mésentériques supérieure et inférieure, type *3* : convergence en tripode des trois veines d'origine

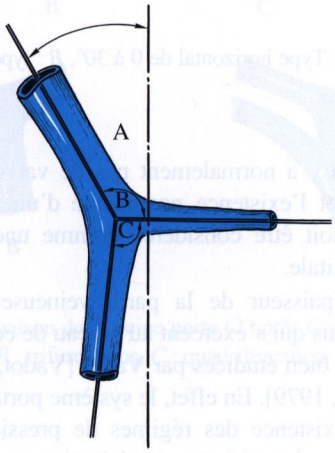

Fig. 28-5. Les angles du tronc porte de la veine splénique, et de la veine mésentérique supérieure, (selon Papadopoulos). *A* : Angle veine porte/verticale : 10 à 50° (moyenne 29°), *B* : angle veine splénique/tronc porte : 90 à 140° (moyenne 113°), *C* : angle veine mésentérique supérieure/veine splénique : 75 à 130° (moyenne 96°)

Tableau 1.

	I	II	III
Douglass 92 cas 1950	38 %	29,3 %	32,7 %
Purcell 100 cas 1951	44 %	53 %	3 %
Couppie 200 cas 1957	47,5 %	45,5 %	7 %
Barry 103 cas 1968	30 %	29 %	41 %
Papadopoulos 50 cas 1981	70 %	24 %	6 %

dépendent du niveau d'origine de la veine et de la morphologie du foie, soit de type transversal, soit de type vertical [Bourgeon et Guntz, 1954 ; Paturet, 1958].

On distingue (fig. 28-6) :

– *le type oblique typique*, le plus fréquent (60 % des cas), formant un angle voisin de 45° par rapport à la verticale,

– *le type vertical* (35 % des cas), où l'angle avec la verticale est de 10 à 30°,

– *enfin le type horizontal* (5 % des cas), où la veine est presque couchée horizontalement faisant un angle avec la verticale de 75 à 80°. Les explorations radiologiques montrent que le type horizontal est le plus fréquent [Léger, 1955].

Ces notions sont importantes pour la réalisation de coupes obliques dans le plan d'élection, tant en échographie qu'en imagerie par résonance magnétique.

Quoi qu'il en soit, la veine porte est située entièrement à droite de la ligne médiane. Sa longueur est de 5 à 12 cm (moyenne 8), son diamètre, croissant de l'origine à la terminaison, atteint au niveau de la bifurcation une taille de 2 cm de diamètre. Pour Léger [1955], le calibre mesuré radiologiquement est de 23 mm à l'origine et de 19 mm à la terminaison. Cette divergence avec les mesures anatomiques s'ex-plique par le fait que la terminaison est plus proche du film que l'origine et que le coefficient d'agrandissement, dû à la projection, détermine cette constatation. Cette ambiguïté apparente sera levée par la multiplication de *in vivo* mesures échographiques et IRM.

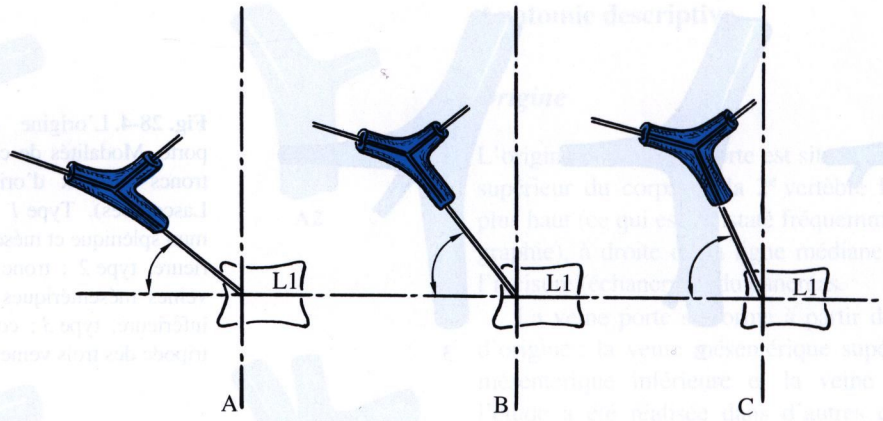

Fig. 28-6. La direction de la veine porte (d'après Bourgeon et Guntz) : *A* : Type horizontal de 0 à 30°, *B* : type oblique de 30 à 60°, *C* : type vertical de 60 à 90°

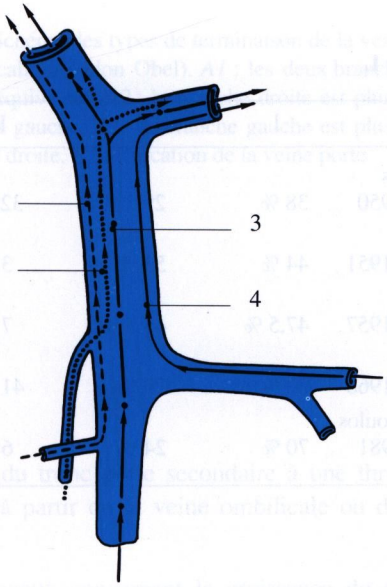

Fig. 28-7. Les courants laminaires dans la veine porte (selon Pironcof) : *1* : Courant colique droit, *2* : courant pancréatico-duodénal, *3* : courant mésentérique supérieur, *4* : courant splénique

Structure et flux

La structure de la veine, visible sur une coupe horizontale, met en évidence une tunique moyenne musculaire épaisse avec une couche interne circulaire et une couche externe longitudinale. La résistance de la paroi est considérable, inhabituelle pour une veine et se prête bien aux anastomoses portocaves.

Il n'y a normalement pas de valvule sur le tronc porte, et l'existence post-natale d'une de ces formations doit être considérée comme une malformation congénitale.

L'épaisseur de la paroi veineuse témoigne des pressions qui s'exercent au niveau de cette veine et qui ont été bien étudiées par Vadot [Vadot, 1964 ; Marion et coll., 1979]. En effet, le système portal se caractérise par l'existence des régimes de pression et de résistances mésentériques et hépatiques beaucoup plus importantes qu'au niveau d'autres vaisseaux.

Faut-il en rapprocher la notion des flux laminaires dans la circulation portale ? Ceux-ci ont donné lieu à des travaux divergents repris par Pironcof en 1971 [Pironcof, 1971]. Le sang paraît s'écouler dans la veine porte en courants laminaires différenciés aboutissant dans des territoires hépatiques distincts (fig. 28-7) :

– le courant de la veine mésentérique supérieure, à la partie centrale du vaisseau, irrigue l'ensemble du parenchyme hépatique,

– le courant splénique suivant la paroi gauche de la veine porte aboutit dans le foie gauche,

– le courant colique droit, provenant également de la grande courbure gastrique et du pancréas, s'écoule le long de la paroi droite et se distribue dans le foie droit,

– enfin le courant pancréatico-duodénal s'intercale entre le courant colique à droite et mésentérique supérieur au centre du vaisseau et aboutit dans la partie médiane du foie.

Cette notion de courants sélectifs permet de comprendre les répercussions de diverses affections digestives au niveau du foie et les "effets gouttière" au cours des opacifications.



Fig. 28-8. Terminaison de la veine porte (d'après Couinaud). *A* : bifurcations, *B* : trifurcations, *C* : quadrifurcation

Terminaison

La terminaison se fait en deux branches : l'une droite est courte, grosse et verticale, l'autre gauche, oblique de calibre plus réduit et plus horizontale. Cette bifurcation a été particulièrement étudiée par Couinaud en 1957 (fig. 28-8). Selon cet auteur, la distribution peut être modale en deux branches s'écartant l'une de l'autre selon un angle variable (90 à 100°) dans 72 % des cas [Guerrier et Rapp, 1953]. Assez souvent il existe des phénomènes de glissement de rameaux, surtout à droite, avec naissance des veines paramédiane et latérale droites en-dessous ou au niveau de la bifurcation. Parfois même on peut observer la naissance précoce des veines segmentaires droites qui peuvent apparaître comme des branches du tronc porte expliquant les trifurcations et quadrifurcations observées.

De surcroît, au niveau de la bifurcation porte, naissent de petites veines verticales [Foucou et coll., 1983] qui pénètrent dans le lobe caudé (segment I). Selon Heloury [Heloury et coll., 1987, 1988] (fig. 28-9), il existe plusieurs branches (cinq en moyenne) naissant de la bifurcation portale pour la vascularisation du segment I. Ces branches peuvent naître de la branche droite, du tronc porte ou de sa bifurcation, mais le plus souvent de la branche gauche portale, confirmant les constatations de Laux et Rapp [1953].

Rapidement, les branches droite et gauche se divisent en branches secondaires segmentaires dont la systématisation, étudiée par Couinaud [1957], est exposée au chapitre 24. Ces divisions portales permettent de réaliser une systématisation du foie, à la base des techniques chirurgicales d'hépatectomie réglée.

Ces branches, accompagnées d'une branche de l'artère hépatique et d'une ramification des canaux biliaires intrahépatiques, entourées par une extension de la capsule fibreuse, ont une consistance particulière permettant la digitoclasie du foie selon la technique de Ton That Tung.

Les branches afférentes

Au cours de son trajet la veine porte reçoit de nombreuses branches afférentes que nous envisagerons, selon le niveau de leur abouchement, de bas en haut [Bouchet, 1974 ; Lascombes et coll., 1982] (fig. 28-10) :

– la veine pancréatico-duodénale supérieure et postérieure se jette au niveau du bord droit de l'origine portale,

– la veine gastrique gauche rejoint la partie basse du bord gauche,

– la veine pancréatique accessoire est inconstante,

– la veine gastrique droite aboutit à la face antérieure et gauche de la veine porte,

– les veines para ombilicales (voir plus loin),

– les veines cystiques peuvent aboutir dans la branche droite de la bifurcation portale.

Enfin, il faut signaler l'existence de deux vestiges embryonnaires au niveau de la branche gauche de la bifurcation : la veine ombilicale (gauche) souvent restée perméable dans ses premiers centimètres et le canal veineux (devenu le ligament veineux) lui aussi quelquefois perméable. Nous avons vu leur origine dans le chapitre "embryologie".

Les veines portes accessoires

Ces petites veines parviennent au foie, en dehors du tronc porte principal. Certaines d'entre elles peuvent servir de voies de dérivation au sang portal en cas d'oblitération du tronc porte dans les cavernomes.

Les veines du ligament falciforme

Elles proviennent de la face inférieure du diaphragme et parviennent à la convexité du foie. Elles sont souvent anastomosées avec les veines phréniques inférieures.

Fig. 28-9. Les branches portales vascularisant le segment I (d'après Couinaud). *A* : naissance de la bifurcation portale, *B* : naissance de la branche gauche (type le plus fréquent), *C* : naissance de la branche droite

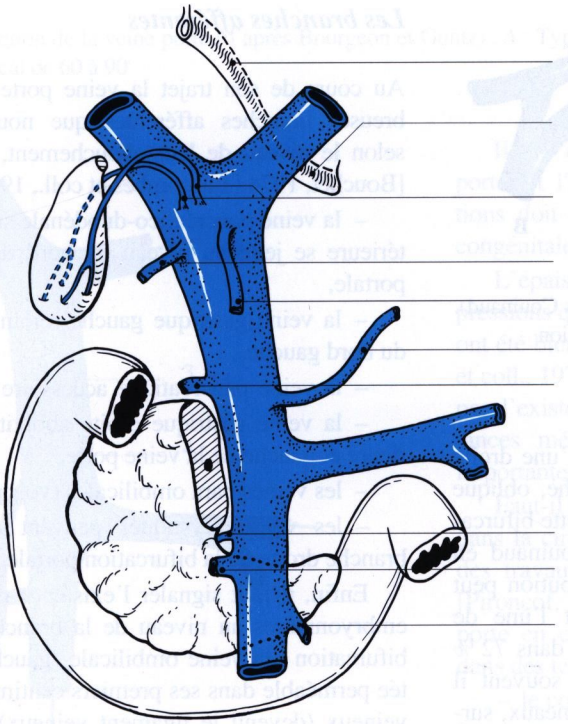

Fig. 28-10. Les affluents de la veine porte

Les veines du ligament triangulaire gauche du foie

Volumineuses, elles gagnent le bord postérieur du lobe gauche et comme les précédentes proviennent du diaphragme et sont anastomosées avec les veines phréniques inférieures.

Les petites veines cystiques

Elles proviennent de la face adhérente hépatique de la vésicule biliaire et vont, après un trajet vertical, aboutir aux segments hépatiques voisins.

Les veines du ligament rond du foie et les veines paraombilicales

Elles ont été étudiées ces dernières années [Chevrel et coll., 1982 ; Martin et Tudor, 1982 ; Lagrot et coll., 1968]. Ces veines sont liées à la persistance d'une perméabilité de la veine ombilicale gauche ou au développement des veines para-ombilicales. De part et d'autre du cordon fibreux, vestige de la veine ombilicale, il

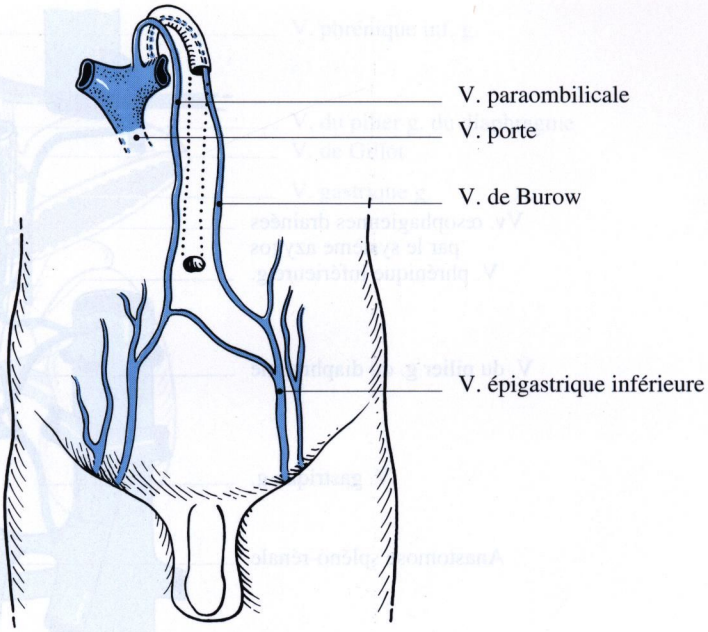

Fig. 28-11. Les veines du ligament rond du foie (d'après Testut)

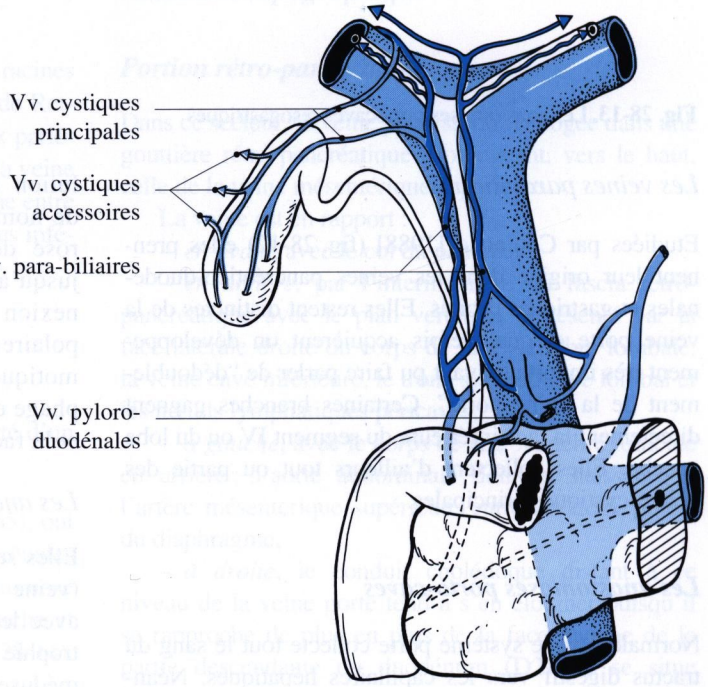

Fig. 28-12. Les veines parabiliaires (d'après Couinaud)

existe une veine para-ombilicale étendue de l'ombilic à la branche gauche de bifurcation portale (fig. 28-11). Celle du côté gauche a été souvent assimilée à la veine de Burow du fœtus [Testut, 1949]. Elles ont pu être utilisées, après reperméation, pour des explorations du tronc porte, ou pour des instillations thérapeutiques directes dans le foie.

Les veines de la plaque hilaire

Très petites, elles naissent de la paroi de la veine porte, de l'artère hépatique et des conduits biliaires et s'anastomosent avec le système de drainage veineux des voies biliaires extra-hépatiques, principale et accessoire.

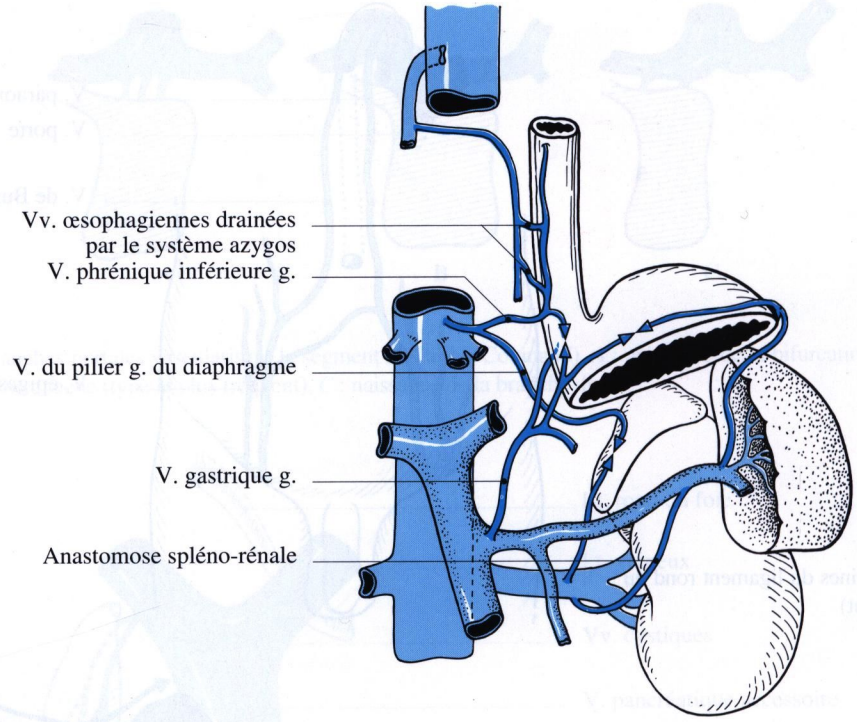

Fig. 28-13. Les anastomoses portocaves œsogastriques

Les veines parabiliaires

Etudiées par Couinaud [1988] (fig. 28-12) elles prennent leur origine dans les veines pancréatico-duodénales et gastriques droites. Elles restent distinctes de la veine porte et quelquefois acquièrent un développement très important ayant pu faire parler de "dédoublement de la veine porte". Certaines branches gagnent directement la face inférieure du segment IV ou du lobe gauche. Elles collectent d'ailleurs tout ou partie des veines cystiques principales.

Les anastomoses porto-caves

Normalement le système porte collecte tout le sang du tractus digestif vers les capillaires hépatiques. Néanmoins il existe des zones physiologiques de communication avec le système cave.

On peut distinguer cinq groupes d'anastomoses porto-caves constantes.

Les anastomoses avec les veines œsophagiennes et avec la veine phrénique inférieure gauche (fig. 28-13)

Elles sont particulièrement importantes dans la génèse des hémorragies digestives émaillant l'évolution d'une hypertension portale. Elles justifient de nombreux gestes thérapeutiques, depuis la sclérose des varices œsophagiennes [Hopner, 1982] jusqu'à la réalisation des interventions de déconnexion azygo-portale, ou même des gastrectomies polaires [Prévot, 1982]. En effet ce système anastomotique se situe non seulement au niveau de l'œsophage et du cardia, mais aussi sur la petite courbure et la face postérieure de l'estomac.

Les anastomoses ombilicales

Elles se font par les veines du ligament rond du foie (veine ombilicale gauche et veine para-ombilicale) avec les veines abdominales pariétales. Leur hypertrophie peut déterminer des varices en "tête de méduse" au niveau de l'ombilic dans les cirrhoses de type Cruveilhier-Baumgarten.

Les anastomoses rectales

Elles unissent les veines tributaires de la veine mésentérique inférieure et les veines rectales moyennes et inférieures drainées par les veines ilia-ques internes. Le plexus rectal est à l'origine d'hémorroïdes symptomatiques dans les syndromes d'hypertension portale.

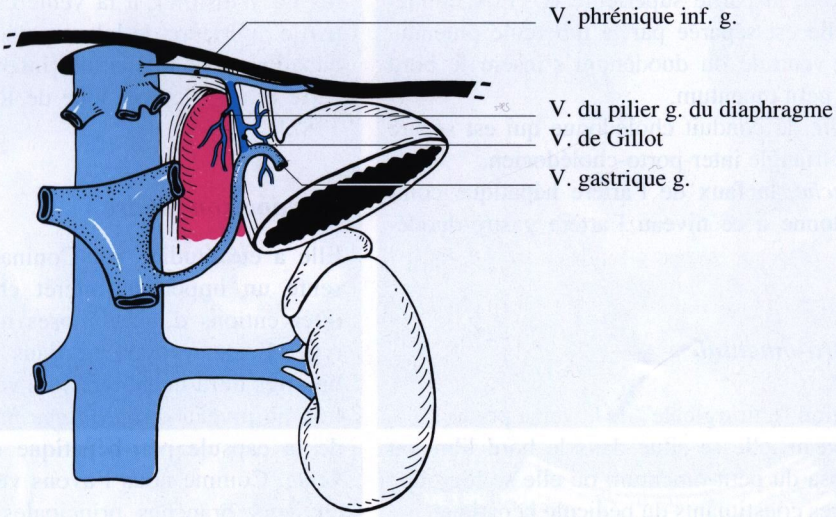

Fig. 28-14. La veine de Gillot

Les anastomoses péritonéo-pariétales

Elles sont situées en particulier au niveau des racines de la veine porte, soit sous la forme des veines de Retzius entre les veines de l'intestin et les vaisseaux pariétaux postérieurs, soit entre la veine splénique et la veine rénale gauche, soit enfin au niveau du diaphragme entre la veine gastrique gauche et les veines phréniques inférieures.

Les anastomoses porto-sus-hépatiques

Elles sont dues à la persistance de la perméabilité d'un canal veineux.

Certains, comme Piétri [Piétri et Sarles, 1965], ont insisté sur l'importance des dérivations spléno-rénales et spléno-caves, en particulier par une anastomose décrite par Gillot entre une veine gastrique gauche et une veine du pilier gauche du diaphragme (fig. 28-14).

Il faut savoir que toutes ces anastomoses ont un débit directement en rapport avec les pressions. Lorsque le gradient de pression porto-cave devient extrêmement important, la veine porte ne peut plus assurer l'écoulement du flux sanguin et dans cette mesure on voit se développer ces anastomoses porto-caves qui acquièrent une importance anatomique et fonctionnelle considérable. Dans les cas d'hypertension portale majeure, le sens du courant sanguin peut s'inverser au niveau de la veine porte et de ses branches d'origine.

Anatomie topographique

Portion rétro-pancréatique

Dans ce secteur, la veine porte se trouve logée dans une gouttière rétro-pancréatique prolongeant, vers le haut, celle de la veine mésentérique supérieure.

La veine est en rapport :

– *en avant*, avec le col du pancréas,

– *en arrière*, par l'intermédiaire du fascia rétro-pancréatique avec le plan vertébral représenté par la face latérale droite du corps de la 2e vertèbre lombale, la veine cave inférieure, le tronc sympathique lombal et les nœuds lymphatiques péricaves,

– *à gauche*, avec le corps de la 2e vertèbre lombale en arrière ; l'aorte abdominale donnant naissance à l'artère mésentérique supérieure entre les deux piliers du diaphragme,

– *à droite*, le conduit cholédoque distant à ce niveau de la veine porte tend à s'en éloigner puisqu'il se rapproche de plus en plus de la face gauche de la partie descendante du duodénum (D2) où se situe l'ampoule hépato-pancréatique.

Portion rétro-duodénale

Elle est très proche et au-dessus de la précédente, toujours fixée en arrière par le fascia rétro-pancréatique.

A ce niveau la veine est en rapport avec :

– *en arrière*, la veine cave inférieure dont elle s'éloigne progressivement à droite en raison de l'obliquité portale,

– *en avant*, la partie supérieure (D1) du duodénum dont elle est séparée par le tubercule omental. Sur la face ventrale du duodénum s'insère le bord inférieur du petit omentum,

– *à droite*, le conduit cholédoque qui est séparé d'elle par le triangle inter-porto-cholédocien,

– *à gauche*, la faux de l'artère hépatique commune qui donne à ce niveau l'artère gastro-duodénale.

Portion intra-omentale

C'est la portion "chirurgicale" de la veine porte.

A ce niveau, elle se situe dans le bord libre ou pars vasculosa du petit omentum où elle se regroupe avec les autres constituants du pédicule hépatique.

La veine porte constitue l'élément le plus postérieur ; sur son flanc antéro-droit se situe le conduit cholédoque présentant le confluent biliaire inférieur par jonction avec le conduit cystique. La voie biliaire principale, dirigée obliquement en bas et à droite, va se situer d'abord sur la face antérieure de la veine porte, puis après avoir croisé son bord droit, s'en éloigner progressivement jusqu'au-dessus du duodénum. Le cholédoque est accompagné de nœuds lymphatiques. Les variations sont multiples au niveau des voies biliaires, au niveau du confluent biliaire inférieur et présentent un intérêt chirurgical majeur.

L'artère hépatique propre, dans sa variété modale [Mellière, 1968], se situe sur le flanc antéro-gauche de la veine porte. Elle va émettre ses branches collatérales, en particulier l'artère pancréatico-duodénale supérieure et postérieure, l'artère gastrique droite et les artères cystiques.

Toutefois, il ne faut pas omettre les variantes embryologiques de l'artère hépatique. Si l'artère hépatique gauche, détachée de l'artère gastrique gauche, ne rejoint que tardivement le pédicule hépatique à la partie crâniale du petit omentum, par contre l'artère hépatique droite née de l'artère mésentérique supérieure, a un intérêt chirurgical majeur. En effet, cette artère hépato-mésentérique peut présenter d'abord un trajet rétro-portal, puis regagner la face antérieure de la veine porte, après avoir contourné son bord droit. Elle aura donc une topographie très anormale tant vis-à-vis de la veine porte que de la voie biliaire principale.

De plus, l'artère hépatique dans son segment pédiculaire est accompagnée de plexus nerveux sympathiques et de nœuds lymphatiques.

Par l'intermédiaire du petit omentum, la veine porte répond en arrière au foramen épiploïque (hiatus de Winslow), à la veine cave inférieure et à la partie inférieure du lobe caudé. En avant le pédicule hépatique répond à la face inférieure du foie, au lobe carré et à l'éventuel lobe de Riedel [Baum et coll., 1982].

Terminaison hilaire

Elle a été étudiée par Couinaud [1957]. Elle présente un important intérêt chirurgical depuis les interventions d'anastomoses bilio-digestives ou de type Kasaï proposées dans l'atrésie des voies biliaires intra-hépatiques. La veine porte parvient au foie au niveau de *la plaque hilaire*, épaississement de la capsule péri-hépatique dans le sillon transverse. Comme nous l'avons vu, elle se divise alors en deux branches principales, de direction et de taille différentes. Assez souvent s'observent des phénomènes de "glissements de rameaux", tant au niveau des systèmes des canaux biliaires que des divisions de l'artère hépatique ou des branches de la veine porte.

De façon constante, le système portal reste l'élément le plus postérieur ; en avant de lui se situent les divisions artérielles hépatiques, puis les divisions biliaires. C'est pourquoi la découverte du plan artériel constitue la clef de la dissection de la plaque hilaire, permettant de rechercher, en avant de lui, des canaux biliaires encore perméables dans le cadre des atrésies intrahépatiques des voies biliaires.

Cette plaque hilaire répond :

– en arrière, au tubercule caudé et au lobe caudé,

– en avant, au lobe carré du foie,

– à droite, à la vésicule biliaire, au conduit et aux vaisseaux cystiques, rapport utilisé lors des cholécystectomies rétrogrades, en particulier par voie cœlioscopique,

– à gauche, au ligament rond du foie et au sillon du canal veineux.

Les moyens d'exploration du système porte *in vivo*

Ils ont effectué, au cours de ces dernières années, d'importants progrès. Nous délaisserons volontairement toutes les méthodes indirectes objectivant soit les varices œsophagiennes (transit opaque œsogastrique, fibroscopie) ou les hémorroïdes symptomatiques rectales (endoscopies), pour n'envisager que les techniques d'exploration directe dont Nahum [Nahum et coll., 1986] a fait une étude de synthèse.

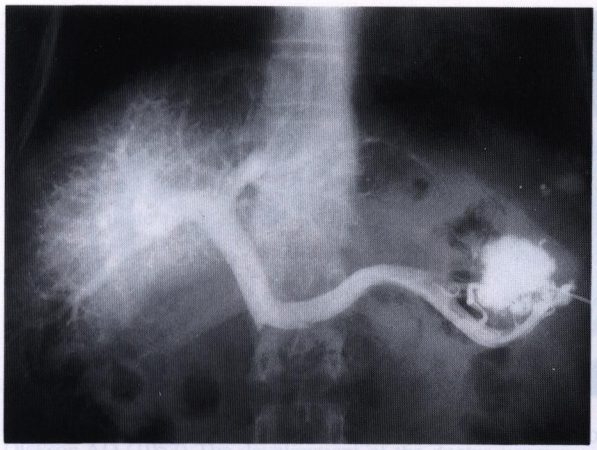

15

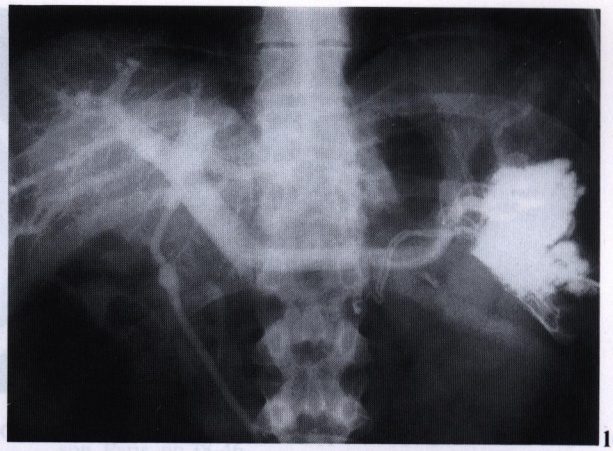

16

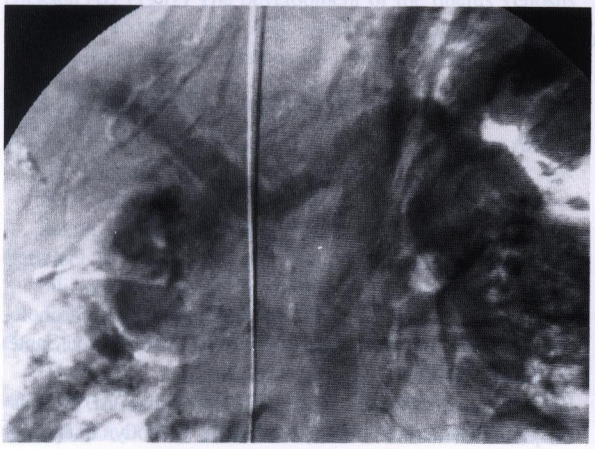

17

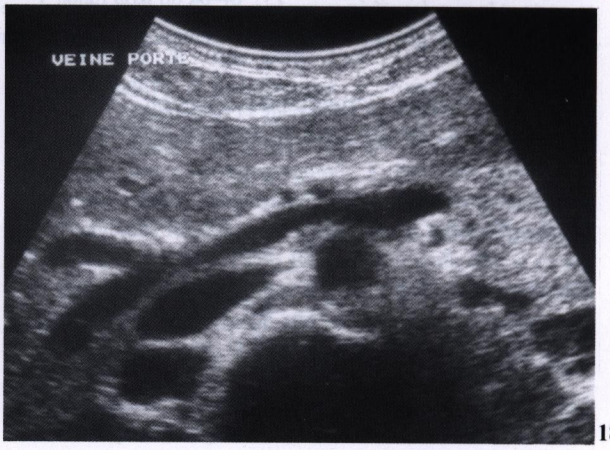

18

Fig. 28-15. Splénoportographie normale : l'injection du pro-duit de contraste dans la rate opacifie la v. splénique et la v. porte. Noter l'encoche correspondant au flux laminaire de la v. mésentérique supérieure

Fig. 28-16. Splénoportographie pathologique : reflux dans les veines œsophagiennes et la v. ombilicale

Fig. 28-17. Opacification portale au décours d'une artériographie (cliché par soustraction)

Fig. 28-18. Echographie de la veine porte. Cette coupe passe par l'axe de la veine porte et la bifurcation portale

Méthodes invasives

La spléno-portographie (figs. 28-15 et 28-16)

Avec les mesures des pressions portales, elle a connu un important développement à la suite des travaux de Léger [1955]. Cette méthode est actuellement moins pratiquée quoiqu'elle conserve toujours une place dans les explorations portales [Zannini et coll., 1979].

D'autres techniques d'opacification radiologique de la veine porte ont été proposées :

– *Les omphalographies* [Gonzales-Carbalhaes, 1959 ; Lagrot, 1968 ; Martin, 1982 ; Chevrel, 1982] par reperméation chirurgicale de la veine du ligament rond.

– *Les portographies* directes en cours de laparotomie. Trois techniques sont réalisables : soit l'iléo-portographie par injection dans une veine affluent de la veine mésentérique supérieure, soit par ponction directe de la veine porte, réalisée actuellement par ponction directe transhépatique [Nahum et Menu, 1986], soit par injection dans la veine mésentérique inférieure comme l'a préconisé Bourgeon [Bourgeon et coll., 1973].

– Le retour portal des artériographies mésentériques ou du tronc cœliaque a le mérite de ne pas nécessiter de laparotomie mais simplement la montée d'un cathéter d'opacification intra-artériel et elle constitue la méthode la plus pratiquée (fig. 28-17).

Le porto-scanner

Il constitue une amélioration importante de cette dernière technique. En effet, l'interprétation des clichés va se trouver considérablement facilitée par la tomodensitométrie. Eventuellement, la définition des images obtenues permet l'opacification du système porte par

Fig. 28-19. Echographie Doppler (cliché dû à l'obligeance du Docteur A. Couture, Montpellier). Cette coupe met en évidence la v. porte et la v. mésentérique supérieure, siège d'une thrombose
Fig. 28-20. IRM du système porte. Cette coupe passe par la veine porte et sa bifurcation

angiocardiographie élargie, après injection d'un bolus de produit de contraste par voie intraveineuse.

Méthodes non invasives

Elles se répartissent en trois grandes techniques : les échographies, l'Imagerie par Résonance Magnétique (IRM) et les scintigraphies.

L'échographie

L'échographie, dont les bases anatomiques ont été définies par Sénécail [Sénécail et coll., 1979], Champetier [Champetier et coll., 1989] et Valleix [Valleix et coll., 1987], permettent d'établir une corrélation anatomo-échographique (fig. 28-18). Une amélioration considérable a été apportée au cours de ces dernières années par l'utilisation de l'écho-doppler pulsé et de l'écho-doppler couleurs qui permet non seulement d'obtenir des renseignements morphologiques (coupes obliques récurrentes sous costales), mais aussi d'apprécier le flux portal (débit et sens du courant) (fig. 28-19).

L'imagerie par résonnance magnétique

L'IRM, plus récemment apparue et dont les bases anatomiques ont été précisées par Champetier [Champetier et coll., 1987], permet également d'explorer le système porte (fig. 28-20).

Les scintigraphies

Elles ont été mises en œuvre avec des isotopes divers [Baltique et coll., 1984 ; Grunert et coll., 1965]. Elles permettent des études plus fonctionnelles que morphologiques, appréciant notamment l'importance du débit portal.

Bibliographie

Amrane M, Vanneuville G (1981) Organogénèse chronologique de l'embryon et du fœtus humain. Bloc-Santé, Clermont-Ferrand

Balique JG, Champallier A, Le Meur P, Chabert M, Dufraisse G, Cuilleret J (1984) Evaluation hémodynamique de l'hypertension portale du cirrhotique par une méthode radio-isotopique. Intérêt dans le bilan pré- et post-opératoire. Résultats préliminaires. Lyon Chir 80, 4 : 229-233

Baum S, Locko RC, d'Avignon MB (1982) Functional Anatomy and Radionuclide Imaging : Riedel's Lobe of the Liver. Anat Clin 4 : 121-123

Baunin Ch, Quesnel C, Vaysse Ph, Guitard J, Moscovici J, Railhac JJ, Juskiewenski S (1988) Intérêt de l'examen par résonance magnétique dans la surveillance de l'hypertension portale opérée chez l'enfant. Chir Pédiatr 29 : 161-164

Bonne C (1904) Sur le rôle respectif des veines ombilicales et vitellines dans la circulation hépatique embryonnaire. Lyon Méd 4 : 134-140

Bouchet A, Cuilleret J (1974) Anatomie topographique – L'abdomen 2e partie. Simep, Villeurbanne, p. 94

Bourgeon R, Guntz M (1954) La Radio-Anatomie de la Veine Porte et de ses Branches intra-hépatiques (pour servir à l'interprétation des Splénoportographies). In : Travaux du Laboratoire d'Anatomie de la Faculté de Médecine d'Alger. Imbert, Alger, p 29

Bourgeon R, Borelli JP, Tran Dien K (1973) La veine mésentérique inférieure, voie d'exploration et de chimiothérapie. J Chir 106, 4 : 323-326

Champetier J, Le Bas JF, Yver R, Létoublon C, Hou KY (1987) Magnetic resonance imaging of the liver by frontal (coronal) sections. Surg Radiol Anat 9 : 107-121

Champetier J, Yver R, Tomasella T (1989) Functional anatomy of the liver of the human fetus : applications to ultrasonography. Surg Radiol Anat 11 : 53-62

Chevrel JP, Salama J, Kemeny JL (1982) Anatomical and surgical study of the permeability of the round ligament of the liver (based on 127 cases). Anat Clin 4 : 285-287

Connehaye P, Coupris L, Labour PE, Milsant F, Roy J (1975) Veine porte préduodénale. A propos de deux cas. Ann Chir Infant 16, 1 : 45-50

Couinaud C (1957) Le foie. Etudes anatomiques et chirurgicales. Masson, Paris, pp 70-118

Couinaud C (1963) Anatomie de l'abdomen (petit bassin excepté). Tome II. Doin, Paris, chapitre XI

Couinaud C (1988) The parabiliary venous system. Surg Radiol Anat 10 : 311-316

Dickson AD (1957) The development of the ductus venosus in man and the goat. J Anat London 91 : 358-368

Flament JB, Delattre JF, Marcon JM, Priollet A, Palot JP (1983) Une anomalie rare du système porte : la veine pré-duodénale. Lyon Chir 79, 5 : 373-376

Foucou B, Ould Said H, Joyeux A, M'Jahed A, Saint-Aubert B, Hamdouch Z, Joyeux H, Solassol Cl (1983) Le segment I du foie ou lobe de Spigel. Etude anatomique et intérêt chirurgical. J Chir 120, 3 : 179-186

Géraudel EJ (1907) Le parenchyme hépatique et les voies biliaires sont deux formations génétiquement indépendantes. J Anat Physiol 43 : 410-431

Gonzales-Carbalhaes O (1959) Portography : a preliminary report of a new technique via the umbilical vein. Clin Proc Chil Hosp Washington DC 15 : 120-122

Grunert RD, Oeff K, Schmidt H (1965) Intravenous radioportography. Screeming procedure for patients with portal hypertension. Arch Surg 90 : 237-239

Guerrier Y, Rapp PE (1953) La veine porte intrahépatique. Le mode de division extra hépatique. CR Assist Anat 78 : 272-274

Hamilton WJ, Mossman HW (1976) Human embryology. Prenatal development of form and function. Williams & Wilkins, London

Heloury Y, Leborgne J, Le Neel JC, Malvy P, Barbin JY, Hureau J (1987) Le lobe caudé du foie. Etude anatomique. Applications chirurgicales. J Chir 124, 12 : 651-657

Heloury Y, Leborgne J, Rogez JM, Robert R, Barbin JY, Hureau J (1988) The caudate lobe of the liver. Surg Radiol Anat 10 : 83-91

Hiss W (1881) Arch Anat Entwicklungsgesch 321

Höpner F (1982) La sclérose des varices œsophagiennes dans l'hypertension portale chez l'enfant. Chir Pédiatr 23 : 184-189

Kamina P, Ellie MJ, Videau J, Rideau Y (1965) Reconstruction des veines intrahépatiques d'un embryon humain de 13,5 mm. CR Assist Anat 50, 130 : 553-558

Lagrot F, Micheau Ph, Costagliola M, Toulemonde H, Lazorthes F (1968) Notre pratique de l'omphalographie : quelques précisions anatomiques sur la veine ombilicale en vue de son cathétérisme. Mém Acad Chir 8-9 : 300-308

Lascombes P, Grosdidier G, Borrelly J (1982) Le système porte (vena portæ). Embryologie et Morphologie. Chir Pédiatr 23 : 135-143

Lassau JP, Bastian D (1983) Organogenesis of the venous structures of the human liver : an hemodynamic theory. Anat Clin 5 : 97-102

Laux G, Rapp PE (1953) Le dispositif veineux du lobe de Spiegel. CR Assist Anat 78 : 264-271

Léger L (1955) Spléno-portographie. Etude radiologique et clinique de la circulation portale normale et pathologique. Exploration des organes sus-mésocoliques. Masson, Paris, pp 22-30

Léger L (1955) Spléno-portographie. Etude radiologique et clinique de la circulation portale normale et pathologique. Exploration des organes sus-mésocoliques. Masson, Paris, pp 38-46

Léger L, Colin A, Sors Ch, Lemaigre G (1962) Les cavernomes de la veine porte. Etude anatomique, physiopathologique et pathogénique. A propos de 22 observations personnelles. J Chir 84, 3 : 145-172

Marion P, George M, Vacca C, Vadot L (1979) L'anastomose porto-cave latéro-latérale à débit minimum réglé pour cirrhose hémorragique. Bases hémodynamiques. Technique. Résultats. Lyon Chir 75, 4 : 235-243

Martin R, Convert A (1959) Reconstruction du foie et de ses pédicules vasculaires sur un embryon humain de 26 mm. CR Assist Anat 46, 107 : 473-475

Martin BF, Tudor RG (1982) Anatomical basis of catheterisation of the umbilical vein. Anat Clin 4 : 279-284

Mellière D (1968) Variations des artères hépatiques et du carrefour pancréatique. J Chir 95, 1 : 5-42

Montagnon J, Autissier JM, Barry P (1974) Etude préliminaire de la vascularisation du foie fœtal humain. Bull Assoc Anat 58, 163 : 939-942

Moreaux J, Pette F, Chapuis Y (1965) Veine porte pré-pancréatique. Ann Chir 19, 21-22 : 1377-1383

Nahum H, Menu Y (1986) Imagerie du foie et des voies biliaires. Flammarion, Paris

Obel W (1975) Morphology of the trunk of the portal vein in man in various periods of life. Folia Morphol (Warsz) 34, 1 : 85-101

O'Rahilly R, Bossy J, Müller F (1981) Introduction à l'étude des stades embryonnaires chez l'homme. Bull Assoc Anat 65, 189 : 5-98

Papadopoulos NJ (1981) Etude stéréotaxique du système porte extra-hépatique. Anat Clin 3, 2 : 143-148

Paturet G (1958) Traité d'Anatomie Humaine. Tome III, fasc II, Masson, p 849

Piétri H, Sarles JCl (1965) Dérivations spléno-rénales et spléno-caves spontanées. Ann Chir 19, 21-22 : 1384-1400

Pironcof M (1971) Considérations sur les courants laminaires dans la circulation portale. J Chir 102, 6 : 603-612

Sénécail B, Menanteau B, Quereux P (1979) Tomo-anatomie hépatique. Introduction à l'écho-anatomie du foie normal. Anat Clin 2 : 181-190

Stengel F (1934) Uber zwei fäll von präduodenalem verlauf der pfatader bei normaler lage von magen und duodenum. Z Anat Entwichlungsgesch 102 : 661-689

Testut L, Latarjet A (1949) Traité d'Anatomie Humaine. Tome IV. Doin, Paris, pp 613-619

Ton That Tung (1962) Les résections majeures et mineures du foie. Langues étrangères, Hanoï

Tourneux F (1898) Précis d'embryologie humaine. Doin, Paris

Vadot L (1964) L'hémodynamique hépatique et les mesures de débit portal. Ann Chir Thor Car 3, 4 : C 1189-1195 CT 481-487

Valleix D, Sautereau D, Pouget X, Descottes B, Outrequin G, Hureau J, Caix M (1987) Ultrasonographic anatomy of the liver. Surg Radiol Anat 9 : 123-134

Zannini G, Masciariello S, Sangiuolo P, Pagano G, Iaccarino V (1979) Splénoportographie : une technique toujours actuelle. Nouvelles perspectives. J Chir 116, 10 : 577-582

Zerbib M, Pinto Ph, Bonnin A, Garrigues C, Al Dahdah H, Chapuis Y (1985) Contrôle échotomographique de la perméabilité des dérivations protocaves chirurgicales. Presse Méd 14, 3 : 143-146

Chapitre 29

La rate

M Caix, B Descottes et D Valleix

"La rate est un organe original"

Jean Bernard

Nous devons aux Chinois (IIIe millénaire avant JC) la première description anatomique de la rate, grâce à "l'Empereur Jaune", Huang-Ti, qui la décrivit comme un organe permettant la digestion de l'eau et des grains. Ce ne fut alors que le début d'une succession de théories érigées en dogmes sur le rôle de la rate. Le plus tenace fut probablement celui de la sécrétion ou du stockage de l'atrabile par la rate (Hippocrate, Galien, Avicenne). La langue anglaise, d'ailleurs, ne désigne-t-elle pas par le mot "spleen" à la fois la mélancolie et la rate ?

Ce n'est que depuis le début du XXe siècle qu'on a découvert les deux rôles principaux de la rate : d'une part, la régulation de la formation et de la destruction des éléments figurés du sang et d'autre part, l'immunité.

Rappel embryologique

La rate est embryologiquement un dérivé mésoblastique. Elle se développe sur le feuillet gauche du mésogastre dorsal à la 5e semaine de la vie embryonnaire. Son développement est simultané à celui du foie et du pancréas. Initialement, elle ne représente qu'un épaississement du mésogastre dorsal entre le pancréas dorsal et l'estomac. En augmentant de volume, elle soulève le feuillet gauche du mésogastre dorsal dont elle se tapisse.

Ainsi, le mésogastre dorsal donnera le ligament gastro-splénique unissant l'estomac et la rate, le ligament pancréatico-splénique unissant le pancréas et la rate.

Ces données organogénétiques expliquent les anomalies embryologiques qui portent sur le nombre et la position de la rate.

L'existence de rates surnuméraires ou rates accessoires résulte de la non fusion des ilôts mésenchymateux spléniques. Sa fréquence est de 10 à 30 %. Elles se retrouvent le plus souvent autour du hile de la rate, au niveau de la queue du pancréas. Plus rarement, ces rates accessoires peuvent se situer dans le ligament gastro-colique, le mésocôlon transverse, le mésentère et au voisinage du pôle supérieur et du pôle inférieur de la rate.

Exceptionnellement, on peut en découvrir au niveau du scrotum, cette anomalie s'expliquant par la proximité de l'ébauche gonadique avec la racine du mésogastre dorsal.

Il faut différencier les rates surnuméraires de la polysplénie qui se présente comme une rate fragmentée faite de 2 à 9 fragments. Cette polysplénie est le plus souvent accompagnée d'un situs inversus et d'anomalies cardio-vasculaires.

Enfin, l'asplénie est une absence congénitale de la rate, décrite dans le syndrôme d'Ivemark. Elle peut être associée ou non à d'autres anomalies congénitales (situs inversus, cardiopathie congénitale).

Anatomie morphologique

La rate est un organe impair, situé dans la loge sous-phrénique gauche, dans l'étage sus-mésocolique, en arrière de l'estomac, au-dessus du rein gauche et de la courbure (angle) colique gauche.

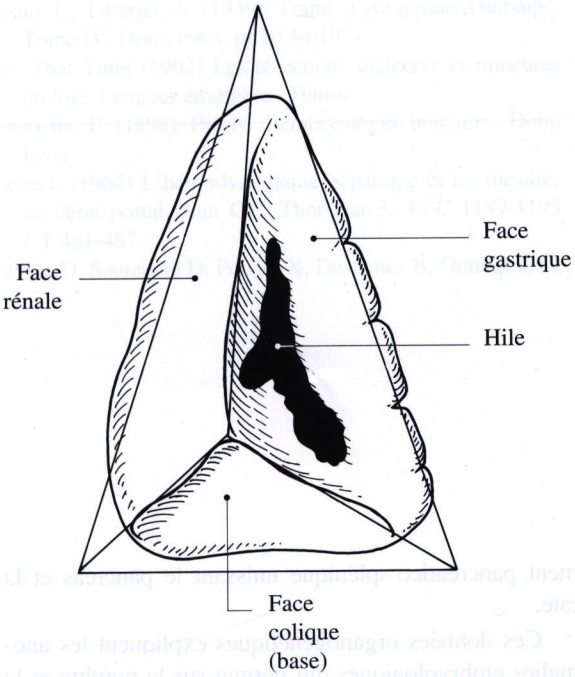

Fig. 29-1. Anatomie morphologique de la rate : vue médiale

Forme et configuration extérieure

Sa forme a suscité un grand nombre de comparaisons en commençant par celle qui lui a donné le nom français de rate, tiré du néerlandais moyen "rayon de miel". Cette comparaison faisait appel à l'analogie morphologique entre les travées fibreuses partant du hile et la structure des rayons de miel.

Géométriquement, sa forme s'apparente à un tétraèdre dont le grand axe est parallèle à la 10e côte gauche (fig. 29-1). Elle possède quatre faces, qualifiées selon leur rapport principal.

La face postéro-latérale, diaphragmatique

La plus étendue, convexe, elle épouse la concavité de la coupole diaphragmatique.

La face antéro-médiale, gastrique

Moulée sur l'estomac, elle contient le hile splénique, lieu de pénétration et de sortie des vaisseaux et nerfs spléniques. De forme très variable, le hile a souvent la forme d'un Y renversé, il représente l'invagination intra-parenchymateuse de la capsule fibreuse qui accompagne les vaisseaux. Il est à noter que certains pédicules vasculaires, en particulier polaires, peuvent pénétrer la rate en dehors du hile.

La face inféro-médiale, rénale

Plane, elle se moule sur la partie antéro-supérieure et latérale du rein gauche.

La face antéro-inférieure, colique

C'est la base de la rate. Elle regarde en dedans, en bas et légèrement en avant et repose sur la queue du pancréas et la courbure colique gauche.

Les faces sont séparées par trois bords et un contour.

Le bord antérieur

Egalement dénommé bord crénelé (Luschka), il sépare la face diaphragmatique et la face gastrique et présente des incisures plus ou moins profondes lui donnant un aspect pseudo-lobulaire. Ce bord et ses incisures sont palpables en cas de splénomégalie.

Le bord postérieur

Mousse et arrondi, il sépare les faces diaphragmatique et rénale.

Le bord médial

Parallèle au grand axe de la rate, mince, il sépare les faces gastrique et rénale.

Ces trois bords s'unissent à leurs extrémités crâniales pour former le sommet ou apex de la rate.

Le contour de la base

Il est formé par les bases des trois faces, rénale, gastrique et diaphragmatique, et les trois angles, basaux, antérieur, postérieur et médial.

Couleur, consistance, dimensions et poids

La rate, sur le vivant, est de couleur rouge foncé, de consistance ferme, mais très fragile. Recouvert d'une capsule lisse, le parenchyme splénique est facilement décollable de cette capsule expliquant la facilité de constitution des hématomes sous-capsulaires. Ce parenchyme est non friable et richement vascularisé et peut, au cours de traumatismes internes, conduire à une hémorragie de grande abondance.

La rate mesure, en moyenne, 12 cm de long, 8 cm de large et 4 cm d'épaisseur.

Son poids moyen est de 200 gr pour un volume de 250 cc.

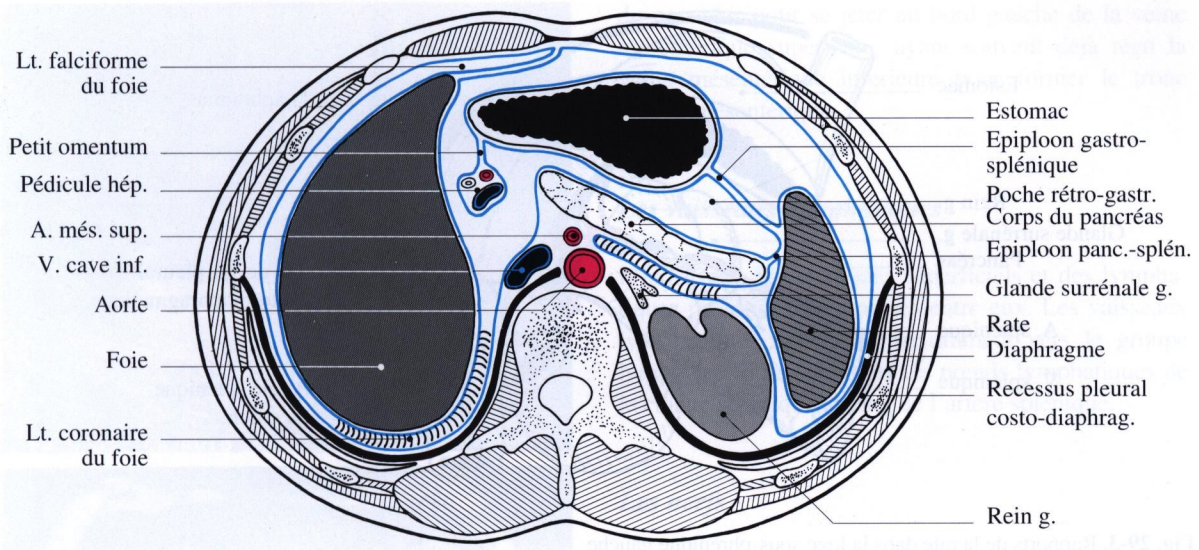

Fig. 29-2. Coupe transversale en L1, d'après une coupe TDM montrant les principaux rapports de la rate

Direction

L'axe de la rate correspond à l'axe des dernières côtes et, en particulier, celui de la 10e côte gauche. Cet axe est variable selon le morphotype du sujet. Chez les sujets brévilignes, la rate est haut située, profonde, presque horizontale, son hile est proche de la queue du pancréas. Chez les sujets longilignes, la rate est bas située, peu profonde, presque verticale, son hile est à distance de la queue du pancréas.

Péritoine et moyens de fixité (fig. 29-2)

Le développement de la rate dans le feuillet gauche du mésogastre dorsal explique la disposition du péritoine splénique.

Le péritoine pariétal postérieur qui tapisse la face ventrale du rein gauche se réfléchit à la face dorsale du pancréas puis se dirige vers la rate pour former le feuillet postérieur du ligament pancréatico-splénique. Ce feuillet tapisse ensuite les faces gastrique, rénale, diaphragmatique puis, de nouveau, gastrique de la rate. Le ligament pancréatico-splénique contient les vaisseaux spléniques. Enfin, ce feuillet rejoint la grande courbure de l'estomac pour former le feuillet antérieur du ligament gastro-splénique qui contient les vaisseaux courts. D'autre part, la poche rétro-gastrique (arrière cavité des épiploons) se prolonge jusqu'au hile, le feuillet antérieur du ligament pancréatico-splénique se réfléchissant à son niveau en feuillet postérieur du ligament gastro-splénique (voir chap. 17).

La fixité de la rate est assurée outre par ses adhérences péritonéales et par un certain nombre de ligaments :

– le ligament phrénico-splénique à son pôle supérieur,

– le ligament phrénico-colique gauche ou sustentaculum lienis sur lequel la base splénique repose.

En réalité, la stabilité de la rate est assurée essentiellement par les organes de la loge sous-phrénique gauche (diaphragme, rein gauche, courbure colique gauche) et par la pression intra-abdominale. Pour être stable la rate n'en n'est pas moins mobile aux changements de position et au cours des mouvements respiratoires.

Anatomie topographique (figs. 29-2 et 29-3)

Rapports de la face postéro-latérale, diaphragmatique

La face postéro-latérale répond entièrement au diaphragme. Par son intermédiaire, elle entre en rapport, successivement, avec le cul-de-sac pleural et le poumon gauche puis avec la paroi thoracique. Le cul-de-sac pleural costo-diaphragmatique descend toujours au-dessous des limites inférieures de la rate tandis que le poumon gauche ne recouvre que le quart ou le tiers supérieur de la rate. La surface de projection de

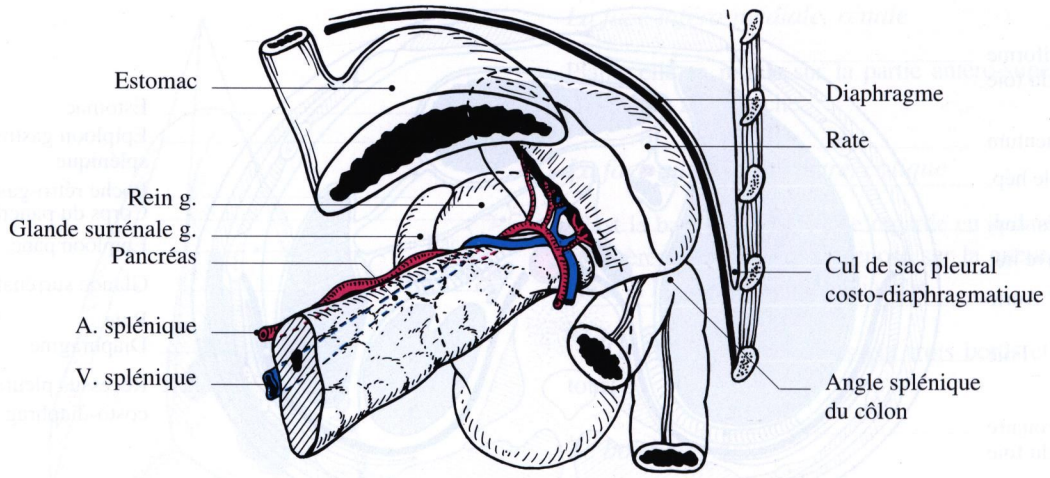

Fig. 29-3. Rapports de la rate dans la loge sous-phrénique gauche

la rate sur la paroi postéro-latérale du thorax intéresse les 8e, 9e et 10e espaces intercostaux et les 9e, 10e et 11e côtes. Cette projection permet de comprendre la fréquence des traumatismes spléniques dans les fractures de ces trois côtes.

Rapports de la face inféro-médiale, rénale

La face inféro-médiale répond à la partie supéro-latérale de la face ventrale du rein gauche et à son pôle crânial. Plus en dedans, elle répond à la glande surrénale gauche.

Rapports de la face antéro-médiale, gastrique

La face antéro-médiale répond en totalité à la grosse tubérosité et à la face dorsale de l'estomac. Elle comporte, près du bord médial, les fossettes de pénétration des vaisseaux spléniques. Cette face gastrique est reliée à la grande courbure de l'estomac par le ligament gastro-splénique et les vaisseaux courts, et à la queue du pancréas par le ligament pancréatico-splénique et les vaisseaux spléniques.

Ces rapports sont importants à connaître dans la splénectomie qui, par abord antérieur, nécessite l'ouverture du ligament gastro-splénique et la section-ligature des vaisseaux courts, puis l'ouverture du ligament pancréatico-splénique pour l'abord du pédicule vasculaire splénique.

Rapports de la face basale, colique

La base répond à la courbure colique gauche et au ligament phrénico-colique gauche. Ces rapports étroits expliquent la difficulté de dissection de la courbure colique gauche au contact de la rate lors des colectomies angulaires gauches.

La face dorsale répond également, en arrière et en dedans, à la queue du pancréas.

Vascularisation et innervation

L'artère splénique

La rate est vascularisée par la seule artère splénique. Née de l'artère cœliaque, elle aborde le pancréas et longe son bord supérieur laissant apparaître ses flexuosités. Elle croise ensuite la face antérieure de la partie toute distale de la queue du pancréas avant d'aborder le hile splénique.

L'artère splénique se termine par la bifurcation en deux branches supérieure et inférieure, déterminant ainsi des territoires en forme de pyramides opposées par la base, séparées par un plan vasculaire. Chacune de ces branches donnent des rameaux étagés qui pénètrent le hile. En réalité, cette subdivision en deux territoires vasculaires indépendants est peu fréquente (10 %) et on retrouve le plus souvent trois (40 %), quatre (40 %), voire cinq (10 %) territoires étagés indépendants.

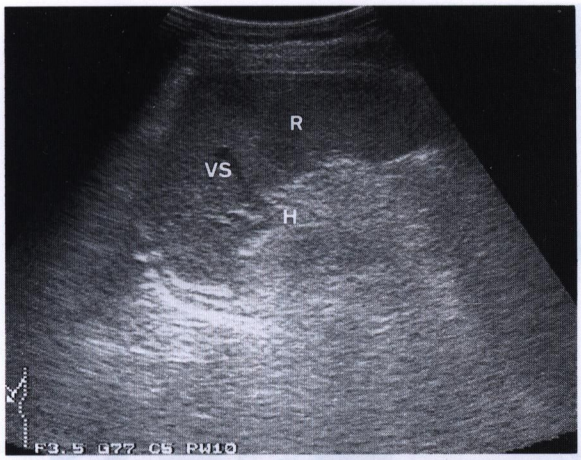

4

5

Fig. 29-4. Echographie sectorielle splénique par voie intercostale. *R* : Rate, *H* : hile splénique, *VS* : veine splénique

Fig. 29-5. Coupe tomodensitométrique. *1* : Rate, *2* : a. splénique, *3* : pancréas, *4* : aorte, *5* : v. cave inférieure, *6* : foie, *7* : vésicule biliaire

Il est à noter que l'artère splénique donne souvent deux artères polaires, supérieure et inférieures, qui abordent la rate aux extrémités du hile ou en dehors de lui. D'autre part, les branches terminales de l'artère donnent naissance aux vaisseaux courts de l'estomac et à l'artère gastro-épiploïque gauche (voir chap. 18).

La veine splénique

La vascularisation veineuse est calquée sur la vascularisation artérielle. Les veines satellites des artères émergent au niveau du hile et confluent dans la veine splénique. Celle-ci accompagne l'artère, au-dessous d'elle, croise la face ventrale de la partie la plus distale de la queue du pancréas puis chemine à la face postérieure du pancréas pour se jeter au bord gauche de la veine mésentérique supérieure, ayant souvent déjà reçu la veine mésentérique inférieure pour former le tronc spléno-mésentérique.

Les vaisseaux lymphatiques

Il existe des lymphatiques superficiels et des lymphatiques profonds anastomosés entre eux. Les vaisseaux lymphatiques spléniques se drainent vers le groupe lymphonodal du hile, puis les nœuds lymphatiques de la chaîne splénique le long de l'artère splénique.

Les nerfs

Les nerfs de la rate proviennent du plexus solaire. Ils accompagnent l'artère splénique et se distribuent à la capsule et à ses éléments vasculaires ainsi qu'aux vaisseaux sanguins.

Les moyens d'exploration

Les moyens modernes d'imagerie médicale ont relégué aux oubliettes les classiques examens radiologiques (abdomen sans préparation, urographie intra veineuse, transit œso-gastro-duodénal, lavement baryté) qui ne faisaient qu'apprécier la rate par les organes qui l'entourent.

L'échographie (fig. 29-4)

C'est l'examen le plus rapide, le moins invasif, le moins onéreux et le plus reproductible. Appréhendée par voie sous costale ou intercostale gauche, la rate présente une échogénicité moyenne, proche de celle du foie. Elle permet, également une bonne visualisation de la veine splénique, repère indispensable à la localisation de la queue et du corps du pancréas.

La tomodensitométrie (fig. 29-5)

Complémentaire de l'échographie, elle permet une exploration simple et peu agressive de la rate. Elle permet une étude abdominale complète avec une topographie exacte de la rate au sein de l'hypochondre gauche.

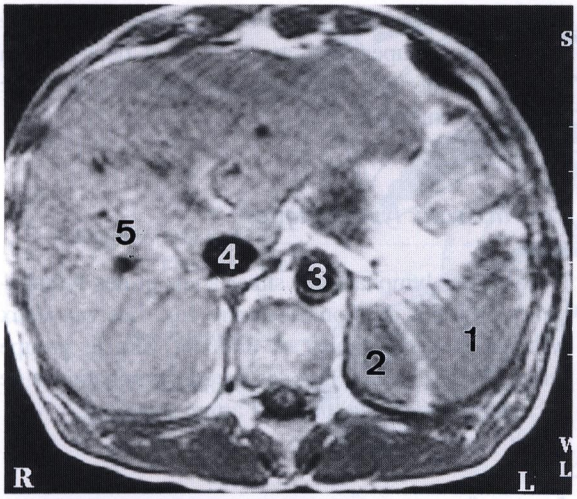

6

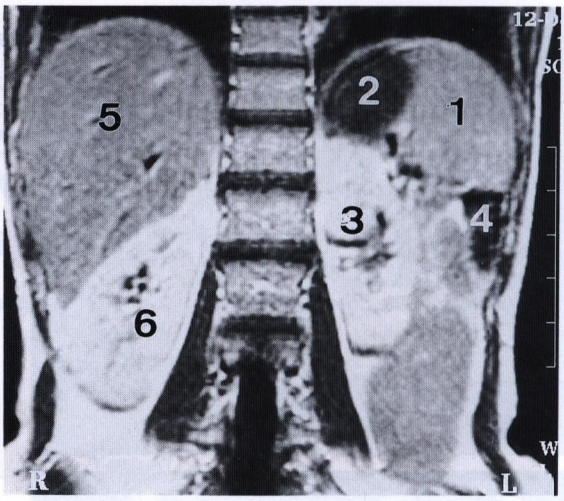

7

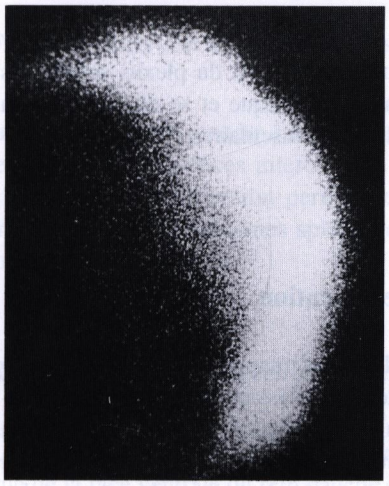

8

Fig. 29-6. Résonance Magnétique Nucléaire. Coupe transversale : *1* : rate, *2* : rein gauche, *3* : aorte, *4* : v. cave inférieure, *5* : foie

Fig. 29-7. Résonance Magnétique Nucléaire. Coupe frontale : *1* : rate, *2* : estomac, *3* : rein gauche, *4* : courbure colique gauche, *5* : foie, *6* : rein droit

Fig. 29-8. Scintigraphie splénique

La résonance magnétique nucléaire

La plus récente des explorations morphologiques, la résonance magnétique nucléaire permet l'étude de la rate dans les trois plans de l'espace. Elle étudie parfaitement les rapports de la rate dans le plan horizontal (fig. 29-6) et dans le plan coronal (fig. 29-7).

L'angiographie

La splénoportographie par ponction directe de la rate est aujourd'hui d'indication exceptionnelle.

L'artériographie splénique par cathétérisme sélectif du tronc cœliaque et étude du temps veineux de retour permet une bonne appréciation de la vascularisation splénique.

La scintigraphie splénique (fig. 29-8)

Elle permet une étude physiologique de la rate par injection d'un vecteur marqué qui est capté par la rate.

Bibliographie

Caix M, Outrequin G, Cubertafond P (1971) Situation de la rate en fonction de la conformation thoraco-abdominale. CR Assist Anat 155 : 1209-1219

Delaitre B, Varet B (1989) La rate. Springer-Verlag Paris, pp 13-19

Gyurko G, Szabo M (1966) Investigation into the vascular structure of the spleen. Acta Hepato splenologica 13 : 233-239

Halpert B, Alden ZA (1964) Accessory spleens in or at the tail of pancreas. Arch Pathol 77 : 652-654

Heloury Y, Valayer J, Leborgne J, Rogez JM, Robert R, Barbin JY (1986) Spléno-gonadal fusion : anatomic and angiographic study of a case. Surg Radiol Anat 8 : 147-151

Nguyen Huu, Person H, Hong R, Vallée B, Nguyen HV (1982) Anatomical approach to vascular segmentation of the spleen based on controlled experimental partial splenectomies. Anat Clin 4 : 265-277

Redmond H, Redmond JM, Rooney BP, Duignan JP, Bouchier Hayes DJ (1989) Surgical anatomy of the human spleen. Br J Surg 76 : 198-201

Verresen H, Bonte J (1961) Contribution à l'étude de la vascularisation de la rate humaine. Bull Assoc Anat 47 : 841-848

Chapitre 30

Les grandes voies lymphatiques abdominales

A Pissas

Elles font suite aux chaînes pelviennes et aboutissent à la constitution du conduit thoracique entre L2 et T11. Elles véhiculent outre la lymphe des membres inférieurs et des organes génito-urinaires, pelviens et abdominaux, celles des viscères digestifs.

Les grands courants lymphatiques de l'abdomen

Systématisés par Poirier [1899] et Cunéo [1901] puis Rouvière [1932] (fig. 30-1) la description actuellement admise est celle de Descomps et Turnesco remise à l'honneur par Hidden [1978].

Faisant abstraction des éléments lymphatiques nodaux qui ne sont que des nœuds interrupteurs, il existe quatre grands courants lymphatiques pairs et symétriquement disposés par rapport à la ligne médiane : celui du membre inférieur, le courant ou tronc génital, le courant ou tronc urinaire, et le courant ou tronc intestinal. Chacun d'eux se groupe autour de deux troncs veineux : la veine cave inférieure à droite, la veine lombale ascendante à gauche, homologue embryologique de la veine cave et qui dérive du segment initial de la veine cardinale postérieure (fig. 30-2).

Le tronc du membre inférieur

Il est le plus postérieur et le plus latéral, il se termine dans la corne inféro-latérale de la naissance du conduit thoracique tantôt isolément, tantôt uni au tronc génito-urinaire.

Le tronc génital

Satellite de la veine génitale homolatérale, il se termine dans la corne inférieure de la naissance du conduit thoracique. Il y est rejoint avant son abouchement par le tronc urinaire.

Le tronc urinaire

Il draine la lymphe du rein et de la glande surrénale.

Trois contingents le composent : inférieur, antérieur (préveineux) et postérieur (rétroveineux). La réunion à droite et à gauche des troncs du membre inférieur, génital et urinaire constitue le tronc lombal droit et le tronc lombal gauche.

Le tronc intestinal

Il est en fait représenté par deux gros collecteurs : les confluents droit et gauche (fig. 30-3).

Confluent droit (hépato-gastro-colo-entérique)

Il comprend trois troncs d'origine :

Le tronc hépato-gastrique inférieur

Il est satellite de la veine gastro-épiploïque droite drainant la grande courbure gastrique. Il devient satellite du tronc veineux gastro-colique et passe entre artère et veine mésentérique supérieure. S'y joignent de petits troncs lymphatiques issus du duodénum, du pancréas droit et du foie : il s'agit dans ce dernier cas des collecteurs satellites de la voie biliaire.

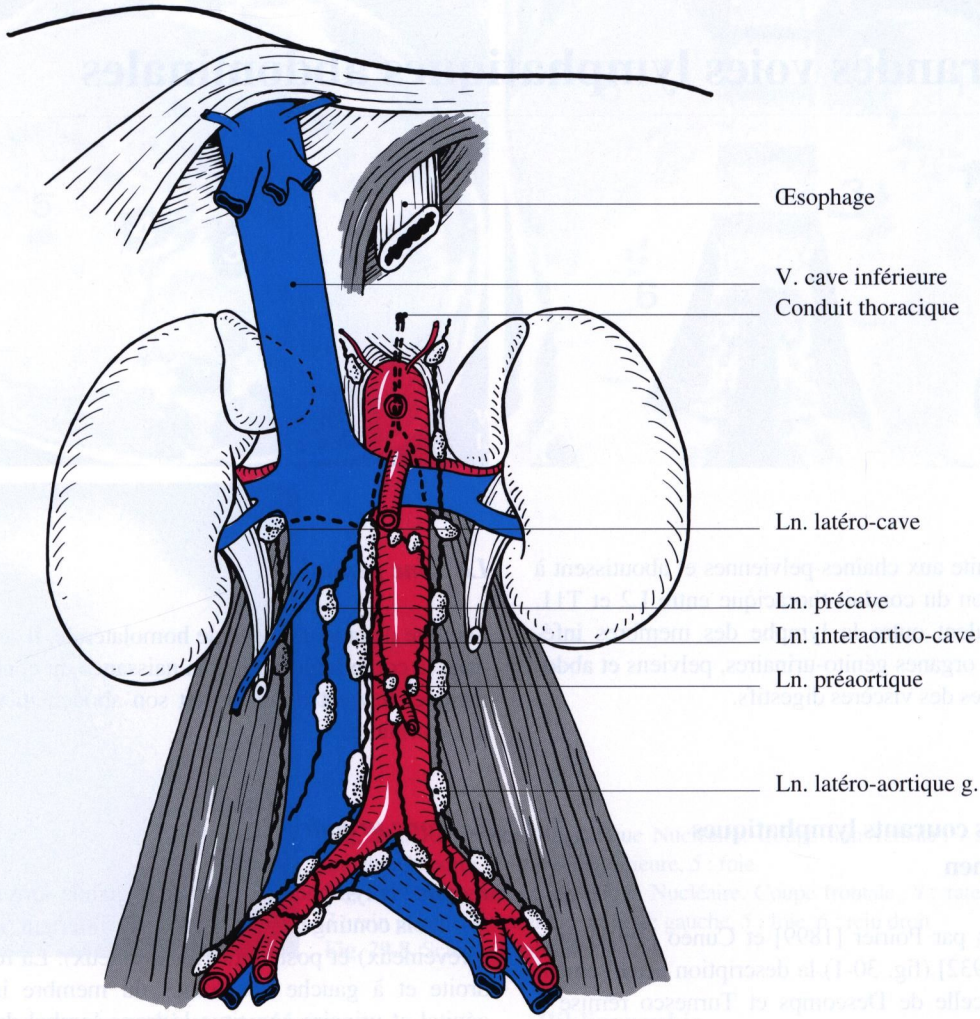

Fig. 30-1. Les grands courants lymphatiques de l'abdomen selon Poirier et Cunéo

Le tronc colique droit

Il collecte la lymphe issue du côlon ascendant, de la courbure colique droite et de la partie droite du côlon transverse. Il présente le même trajet que le tronc hépato-gastrique.

Le tronc entérique

Il draine une partie de la lymphe issue du jéjuno-iléum, celle qui est satellite de la veine mésentérique supérieure.

Le courant droit est véhiculé in fine par la lame rétro-portale du pancréas (ou lame rétro-pancréatique droite) [Pissas, 1984, 1985] qui se termine à droite de l'artère mésentérique au niveau d'un nœud lymphatique inter-aortico-cave sous-rénal gauche [Hidden, 1978].

Confluent gauche (gastro-entéro-spléno-colique)

Il résulte de la convergence de trois troncs.

Le tronc hépato-gastrique supérieur

Il draine le reste de la lymphe gastrique et hépato-biliaire. Les vaisseaux lymphatiques sont satellites de l'artère hépatique et de l'artère gastrique gauche (a. coronaire stomachique) jusqu'au tronc cœliaque. Puis, oblique en bas et à gauche, il est rejoint dans son trajet par le tronc splénique.

Le tronc splénique

Satellite des vaisseaux du même nom, il draine la lymphe de la rate et du fundus de l'estomac. Ce dernier rejoint le tronc colo-entérique gauche.

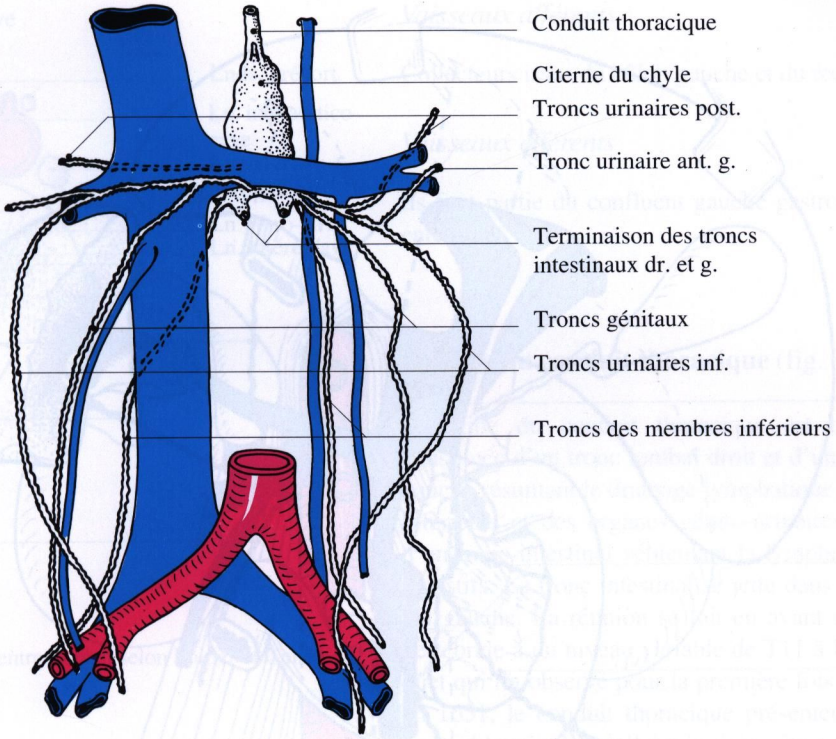

Fig. 30-2. Les grands courants lymphatiques de l'abdomen selon Descomps et Turnesco

Le tronc colo-entérique gauche

Il draine la lymphe de l'intestin grêle satellite de l'artère mésentérique supérieure, la lymphe de la partie gauche du côlon transverse, de la courbure colique gauche, du côlon descendant, du côlon sigmoïde et du rectum. Le courant gauche décrit ainsi une crosse qui l'amène à la corne inférieure de la naissance du conduit thoracique. Il est véhiculé par la lame latéro-portale gauche du pancréas (ou rétro-pancréatique gauche) qui se termine sur le bord gauche de l'origine de l'artère mésentérique supérieure au niveau d'un nœud lymphatique para-rénal gauche [Pissas, 1985].

Les courants droit et gauche sont souvent unis à leur terminaison par une anastomose lymphatique entre les nœuds lymphatiques inter-aortico-cave et para-rénal gauche juste au-dessous de l'origine de l'artère mésentérique supérieure [Hidden, 1978].

Les principaux gites nodaux lombo-aortiques et le lymphocentre lombal

Poirier [1899], Cunéo [1901] et Rouvière [1932] ont décrit quatre chaînes de nœuds lymphatiques lombo-aortiques (fig. 30-4) : pré-aortique, rétro-aortique, latéro-aortique gauche et latéro-aortique droit. Cette dernière se décompose en : inter-aortico-cave, latéro-cave, pré-cave et rétro-cave,

En fait seules les conceptions de Descomps et Turnesco [1922] sont retenues actuellement (fig. 30-5). Il n'y a pas de groupe rétro-aortique.

Il existe trois volumineux amas nodaux (lymphocentres) ;

– un médian, paraportal, digestif : constitué de 5 à 6 nœuds réunis sur la ligne médiane entourant les troncs intestinaux droit et gauche ;

– deux latéraux, para-caves inférieurs, droit et gauche : satellites de la veine cave à droite, de la veine lombale ascendante à gauche.

Les chaînes nodales digestives

Le lymphocentre cœliaque est constitué de 3 à 5 nœuds lymphatiques, il reçoit les chaînes gastrique gauche, hépatique et splénique.

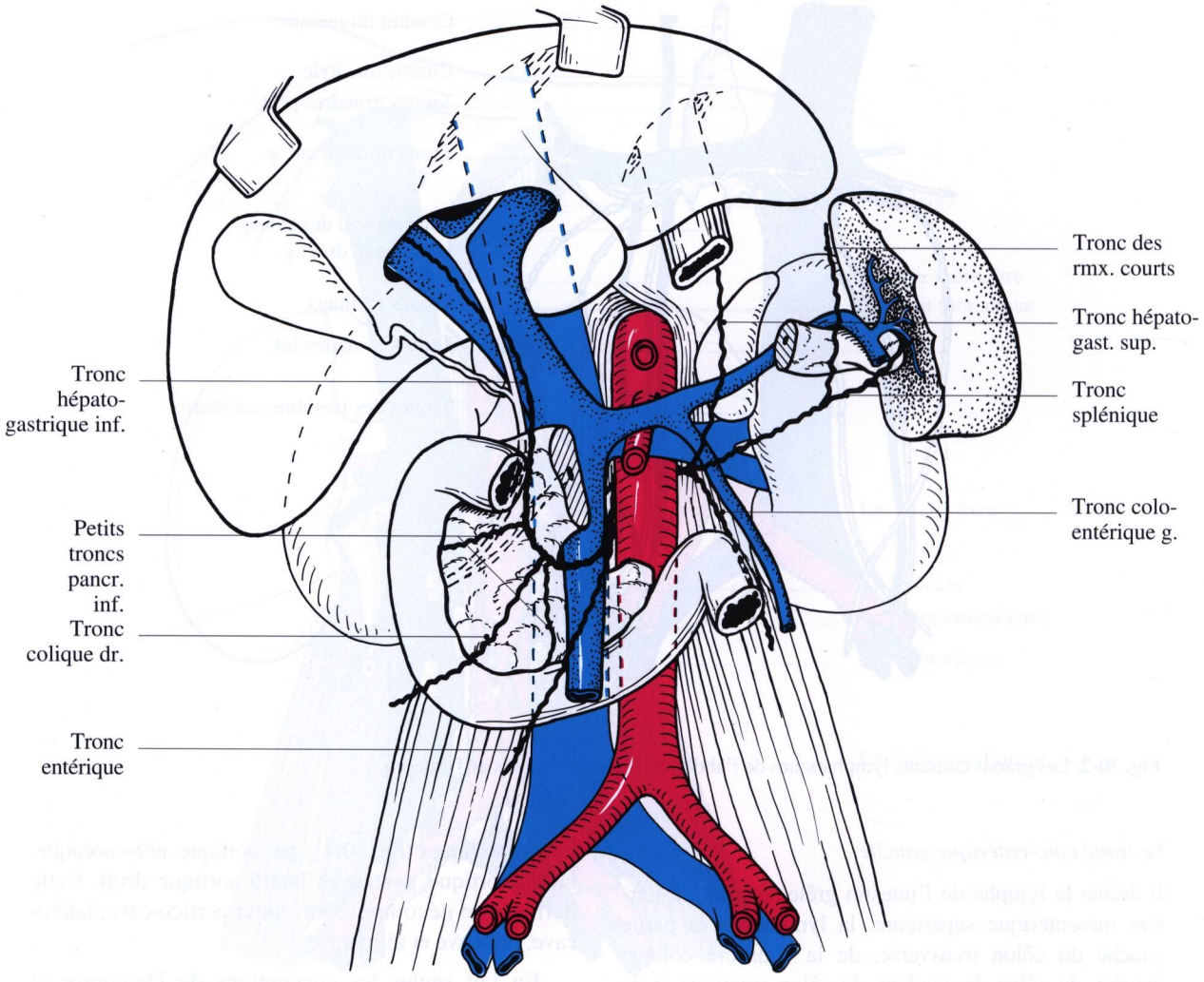

Fig. 30-3. Les deux confluents intestinaux droit et gauche

Vaisseaux afférents

Chaîne gastrique gauche (fig. 30-6)

Constituée des groupes de la petite courbure de l'estomac, du pli gastro-pancréatique, elle ne comprend que rarement les vaisseaux lymphatiques du cardia.

Chaîne hépatique (fig. 30-7)

Elle est subdivisée en deux :

– chaîne accessoire satellite de l'artère gastrique droite (a. pylorique),

– chaîne principale satellite de l'artère gastro-duodénale avec deux variantes, une fréquente à droite de l'artère, et une rare à gauche.

Chaîne splénique

Elle est éventuellement alimentée par les collecteurs satellites des vaisseaux gastriques courts et de l'artère gastrique postérieure.

Vaisseaux efférents

Ils se dirigent vers le nœud lymphatique para-rénal gauche, du sommet de la lame latéro-portale gauche du pancréas au bord gauche de l'origine de l'artère mésentérique supérieure.

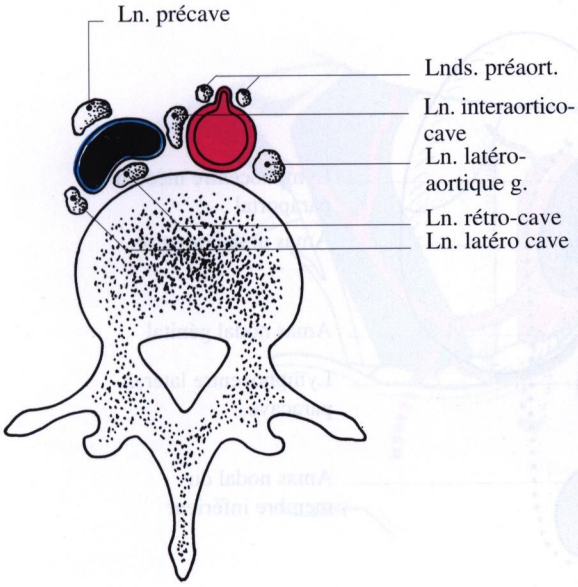

Fig. 30-4. Le lymphocentre lombal selon Poirier et Cunéo

Le lymphocentre mésentérique supérieur

Il est constitué de deux groupes :

– groupe inter-aortico-cave à droite de l'origine de l'artère mésentérique supérieure,

– et groupe para-rénal gauche à gauche de l'origine de l'artère mésentérique supérieure.

Vaisseaux afférents

– Du groupe inter-aortico-cave : ce sont tous les vaisseaux lymphatiques contenus dans la lame rétro-portale du pancréas et notamment ceux de l'intestin grêle ou du côlon droit satellite de la veine mésentérique supérieure ;

– du groupe para-rénal gauche : ce sont les vaisseaux du confluent gauche contenu dans la lame latéro-portale gauche et notamment ceux issus de l'intestin grêle et du côlon droit, satellites de l'artère mésentérique supérieure.

Vaisseaux efférents

Ils représentent les éléments constitutifs de la naissance du conduit thoracique.

Le lymphocentre mésentérique inférieur

Il est constitué par 2 ou 3 nœuds lymphatiques autour de la naissance de l'artère mésentérique inférieure.

Vaisseaux afférents

Collecteurs issus du côlon gauche et du rectum.

Vaisseaux efférents

Ils font partie du confluent gauche gastro-colo-spléno-entérique.

Origine du conduit thoracique (fig. 30-8)

L'origine du conduit thoracique est classiquement constituée d'un tronc lombal droit et d'un tronc lombal gauche résumant le drainage lymphatique des membres inférieurs et des organes génito-urinaires pelviens, et d'un tronc intestinal véhiculant la lymphe des viscères digestifs. Le tronc intestinal se jette dans le tronc lombal gauche. La réunion se fait en avant de la colonne vertébrale à un niveau variable de T11 à L2. Pour Pecquet qui l'a observé pour la première fois chez le chien en 1651, le conduit thoracique présenterait un réceptacle, dilatation ampullaire initiale, citerne du chyle qui porte son nom. Quand l'origine est basse, l'extrémité distale du conduit thoracique est dilatée car le tronc intestinal se termine dans la partie initiale du conduit thoracique. Si l'origine est haute, le tronc intestinal reste un affluent du tronc lombal gauche. En fait la plupart des anatomistes qui ont travaillé sur l'origine du conduit thoracique s'accordent à penser que le réceptacle initial est rare chez l'homme et que, lorsqu'il existe, il est modeste.

Pour Jdanov [1959] qui l'a particulièrement étudié, le conduit thoracique ne comporte une citerne initiale qu'une fois sur deux. Les dissections précises confirment les hypothèses de Descomps et Turnesco [1922] puis de Hidden et Hureau [1978]. Le courant intestinal est en fait constitué de deux confluents droit et gauche. Ceux-ci, joints aux courants lymphatiques des membres inférieurs et des organes génito-urinaires, passent sous la veine rénale gauche puis entrelacent l'aorte pour donner naissance à la face postérieure de celle-ci au conduit thoracique, dans la région infra-médiastinale postérieure rarement, par une dilatation ampullaire initiale.

Voies lymphatiques accessoires (fig. 30-9)

Il existe d'autres voies lymphatiques trans-diaphragmatiques qui échappent au système du conduit thoracique.

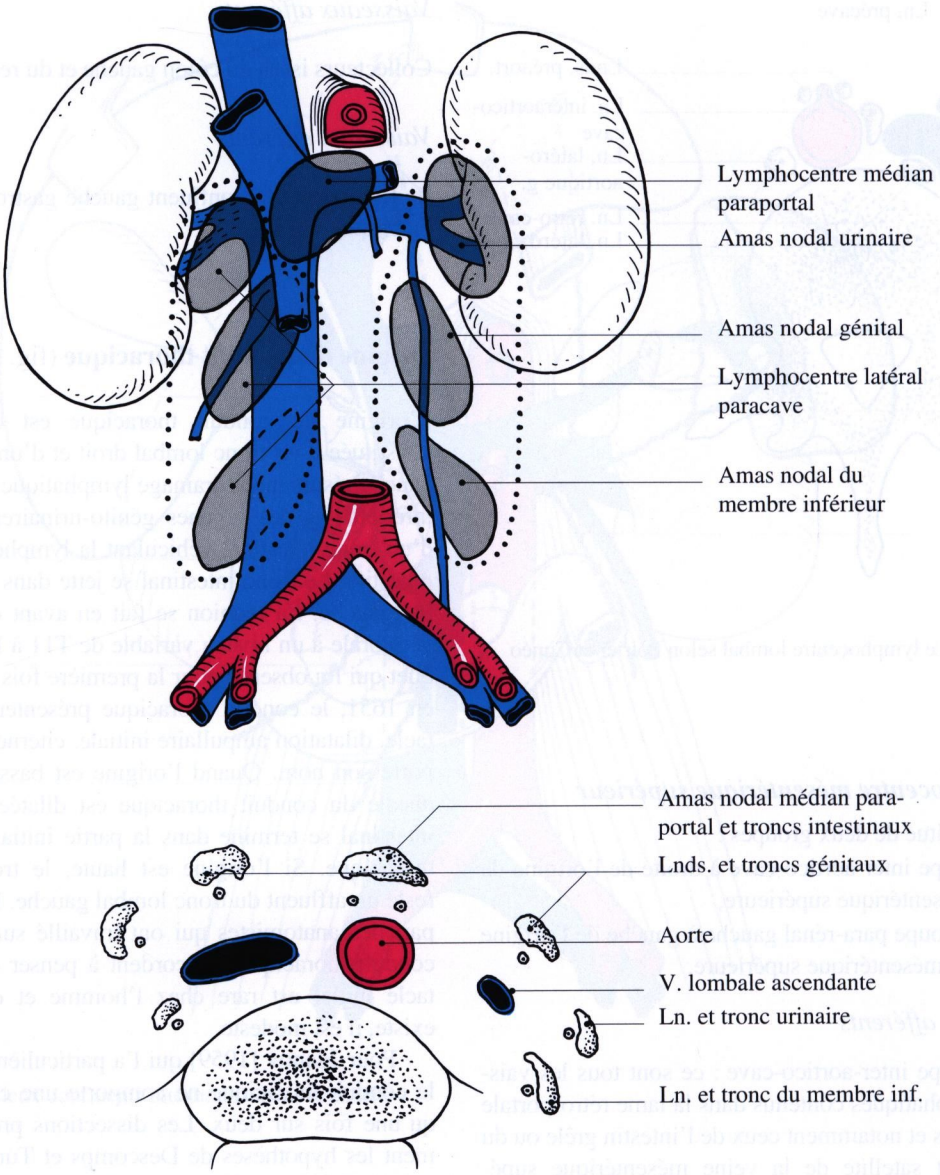

Fig. 30-5a,b. Le lymphocentre lombal selon Descomps et Turnesco. **a** Vue antérieure schématique, **b** coupe axiale schématique

Etudiées par Dos Santos Ferreira [1973] puis Hidden [1978], ces courants concernent éventuellement le foie, par le ligament coronaire et le ligament falciforme. Ils sont souvent satellites des nœuds lymphatiques médiastinaux antérieurs. Mais ils peuvent concerner les autres viscères, par exemple l'estomac et la région du cardia où il existerait une voie pré-œsophagienne essentielle.

Ils aboutissent dans les nœuds lymphatiques broncho-pulmonaires gauches ou trachéo-bronchiques droits.

Méthodes d'investigation

Autopsies

Historiquement la circulation lymphatique digestive a été l'origine de la redécouverte des vaisseaux blancs lactescents par Asellius en 1627 chez le chien après un repas gras.

De nos jours les laparotomies faites en urgence, chez des traumatisés de l'abdomen en pleine digestion

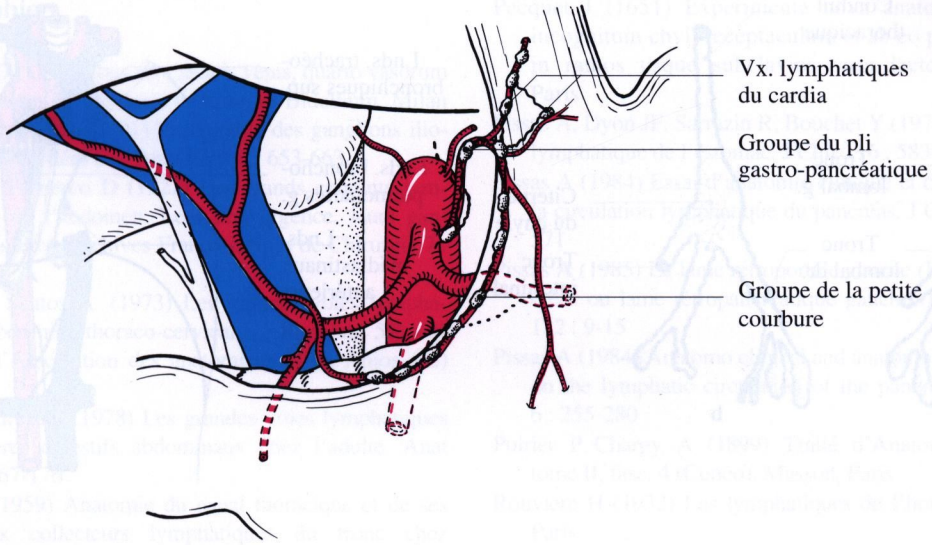

Fig. 30-6. La chaîne lymphatique gastrique gauche

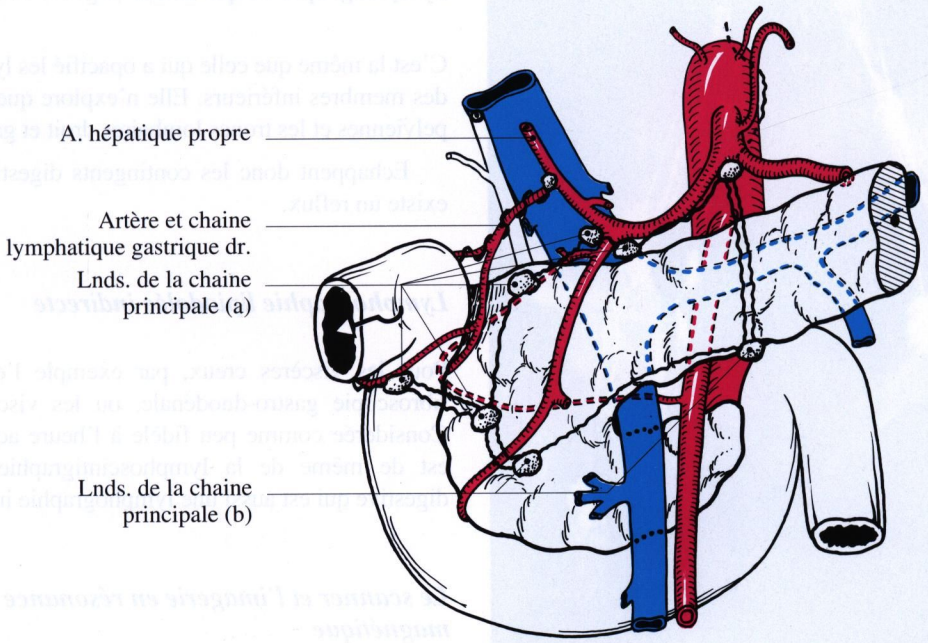

Fig. 30-7. La chaîne lymphatique hépatique. *(a)* Variante la plus fréquente, satellite du bord droit de l'a. gastro-duodénale, *(b)* variante rare, satellite du bord gauche de l'a. gastro-duodénale

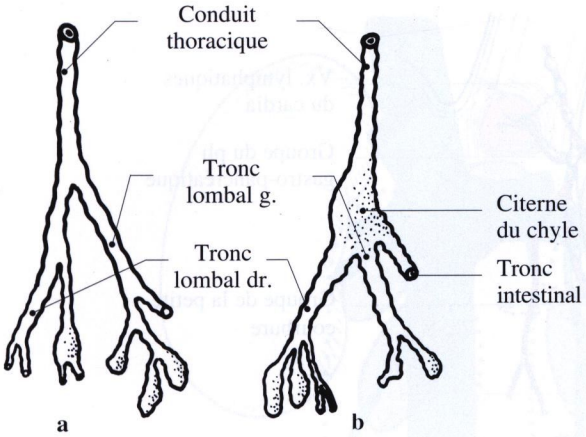

Fig. 30-8a,b. Origine du conduit thoracique. **a** Origine haute, sans dilatation, **b** origine basse, avec citerne du chyle

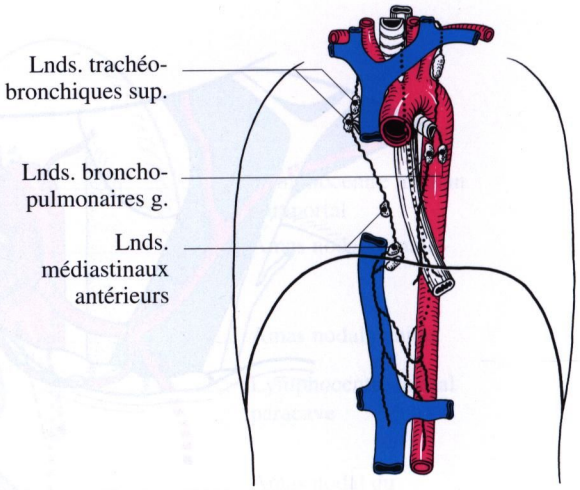

Fig. 30-9. Les courants lymphatiques accessoires, selon Dos Santos Ferreira

Fig. 30-10. Lymphographie bipédieuse

objectivent les chylifères lymphatiques blancs chargés de lipides.

Lymphographie bipédieuse (fig. 30-10)

C'est la même que celle qui a opacifié les lymphatiques des membres inférieurs. Elle n'explore que les chaînes pelviennes et les troncs lombaires droit et gauche.

Echappent donc les contingents digestifs, sauf s'il existe un reflux.

Lymphographie lipiodolée indirecte

Pour les viscères creux, par exemple l'estomac par fibroscopie gastro-duodénale, ou les viscères pleins. Considérée comme peu fidèle à l'heure actuelle. Il en est de même de la lymphoscintigraphie isotopique digestive qui est aussi une lymphographie indirecte.

Le scanner et l'imagerie en résonance magnétique

Ils sont les maîtres examens actuels pour étudier le système lymphatique dans son contingent nodal.

Bibliographie

Aselli G (1627) De lactibus sive lacteis venis, quarto vasorum mesaraicorum genere novo invento. JB Bidellium, Milan

Cunéo B, Marcille M (1901) Topograhie des ganglions iliopelviens Bull Mém Soc Anat Paris 6 : 653-663

Descomps P, Turnesco D (1922) Les grands courants lymphatiques de l'abdomen. Leur convergence, leurs ganglions satellites. Archives Franco-Belges de Chirurgie 7 : 289-319

Ferreira Dos Santos A (1973) Les grandes voies lymphatiques abdomino-thoraco-cervicales. Rapport 57e réunion de l'Association des anatomistes. Dos Anjos (ed) Lisbonne

Hidden G, Hureau J (1978) Les grandes voies lymphatiques des viscères digestifs abdominaux chez l'adulte. Anat Clin 1 : 167-176

Jdanov DA (1959) Anatomie du canal thoracique et de ses principaux collecteurs lymphatiques du tronc chez l'homme. Acta Anat 37 : 20-47

Pecquet J (1651) Experimenta nova anatomica, quibus incognitum chyli receptaculum et ab eo per thoraceum in ramos usque subclavios vasa lactea deleguntur Paris

Pissas A, Dyon JF, Sarrazin R, Bouchet Y (1979) Le drainage lymphatique de l'estomac. J Chir 116 : 583-590

Pissas A (1984) Essai d'anatomie clinique et chirurgicale sur la circulation lymphatique du pancréas. J Chir 121 : 557-571

Pissas A (1985) La lame rétroportale gauche (LLPG) du pancréas ou lame rétropancréatique gauche (LRPG). J Chir 122 : 9-15

Pissas A (1984) Anatomo clinical and anatomo-surgical essay on the lymphatic circulation of the pancreas. Anat Clin 6 : 255-280

Poirier P, Charpy A (1899) Traité d'Anatomie Humaine, tome II, fasc. 4 (Cunéo). Masson, Paris

Rouvière H (1932) Les lymphatiques de l'homme. Masson, Paris

Servelle M (1975) Pathologie vasculaire. Masson, Paris

Fig. 30-10. Lymphographie phlegmatique.

Chapitre 31

Les reins et les uretères

S Juskiewenski et J Guitard

I. Les reins

Les reins sont des organes pairs et presque symétriques, situés de part et d'autre de la colonne vertébrale dorso-lombale, dans le plan rétropéritonéal de l'abdomen, à l'étage thoraco-abdominal. Ils occupent la partie supérieure des fosses lombales, dépressions de la paroi dorsale de l'abdomen déterminées par la saillie médiane et verticale des deux dernières vertèbres dorsales et des trois premières vertèbres lombales, flanquées des larges fuseaux musculaires des muscles grands psoas.

Anatomie descriptive

Forme

Chaque rein a la forme d'un haricot. Il présente donc deux faces, ventrale et dorsale, deux extrémités, crâniale et caudale et deux bords, l'un latéral convexe, très régulier, l'autre médial concave. Ce dernier est fortement échancré à sa partie moyenne par le hile rénal, ouverture d'une cavité ou sinus rénal creusant la portion médiale de l'organe. C'est la zone de pénétration ou d'émergence des vaisseaux et des voies excrétrices de l'urine. Il est bordé par deux lèvres : l'une ventrale, qui se prolonge insensiblement vers l'extrémité caudale, et l'autre dorsale, qui s'éffile vers l'extrémité crâniale (fig. 31-1).

Les surfaces ventrale et dorsale sont lisses. Cependant, il n'est pas rare d'observer chez le nouveau-né et le nourrisson des bosselures plus ou moins prononcées qui témoignent de la structure lobulaire du rein et s'effacent progressivement jusqu'à disparaître vers la troisième année.

Les variations de forme d'un sujet à l'autre, voire d'un rein à l'autre, sont peu importantes, en dehors d'anomalies.

Dimensions

Les dimensions moyennes de l'organe sont de 12 cm de haut, 6 cm de large et 3 cm d'épaisseur. Certains reins sont cependant plus courts, trapus, d'autres au contraire plus étroits et allongés. Ces mensurations sont légèrement plus faibles chez la femme que chez l'homme. Le poids oscille entre 130 et 140 g. Le rein gauche est parfois un peu plus gros.

Architecture et structure

Une coupe frontale du rein permet de se rendre compte de l'architecture et de la structure macroscopique (fig. 31-2).

La capsule

Une capsule fibreuse entoure l'organe et se réfléchit sur les lèvres du hile pour s'étaler dans le sinus et rejoindre la tunique conjonctive qui engaine les vaisseaux et les voies excrétrices.

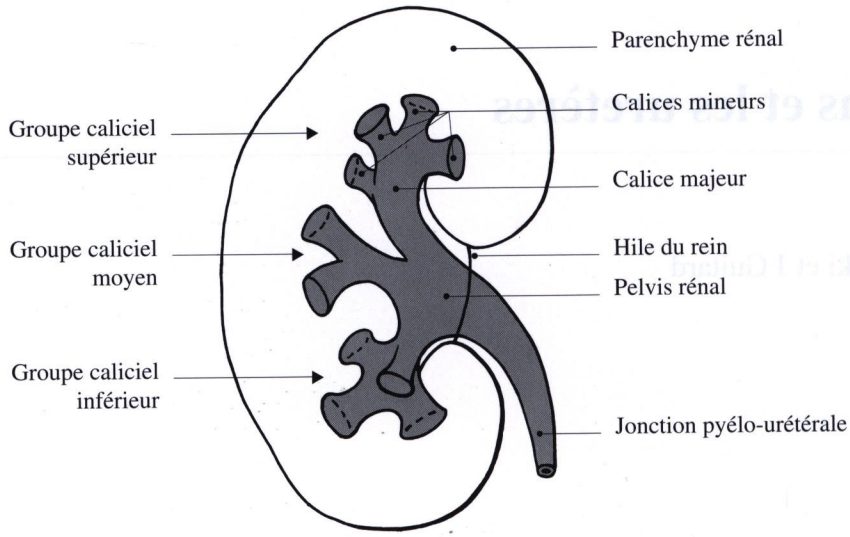

a

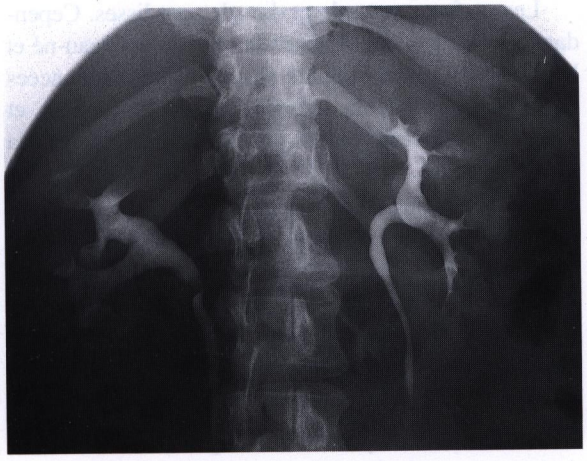

b

Fig. 31-1. a Forme générale du rein et origine des voies excrétrices, **b** UIV montrant l'origine des voies excrétrices

Blanchâtre, relativement résistante, on peut la détacher assez facilement du rein lui-même auquel elle est unie, çà et là, par de fins tractus fibreux.

Le parenchyme

Le parenchyme présente deux zones de structure différente : médulla rénale et corticale.

La médulla rénale concentriquement disposée autour du sinus présente 8 à 10 *pyramides rénales* (pyramides de Malpighi) de couleur rouge foncé, triangulaires à la coupe mais de disposition conique. Les sommets de ces structures coniques, en relief dans le sinus, constituent les *papilles rénales*. Les aires pyramidales sont finement striées parallèlement à leur grand axe. Elles sont en effet constituées par la juxtaposition des tubes collecteurs des néphrons qui se réunissent progressivement les uns aux autres pour déboucher au sommet de la papille par 15 à 20 *foramens papillaires* (orifices) qui définissent l'aire criblée. Les papilles rénales peuvent être simples, composées, résultant alors de la fusion de l'extrémité de deux, voire trois pyramides.

La zone corticale, jaune rougeâtre est plus friable et moins consistante que la médullaire. Elle est dans son ensemble d'aspect finement granuleux et l'on peut y distinguer à l'œil nu de petits points rouges correspondant aux corpuscules rénaux (c. de Malpighi). Ce parenchyme cortical s'enfonce au niveau de la médulla rénale en *colonnes rénales* séparant les pyramides (colonnes de Bertin). Dans sa portion proprement périphérique, on distingue, à la base des pyramides rénales, de petites zones triangulaires à sommet orienté vers la périphérie du rein qu'elles n'atteignent pas. *Cette partie radiée* (pyramides de Ferrein), finement striées à l'image des pyramides rénales, représente comme elles une concentration de tubes collecteurs. Il existe environ 500 pyramides de Ferrein pour une pyramide rénale. Par opposition à ces petites pyramides, le reste de la zone corticale, y compris ses prolongements au niveau des colonnes rénales, est désignée par le terme de *partie contournée* (labyrinthe rénal).

Dans son ensemble, le parenchyme rénal répond d'une architecture lobulaire. Le lobe rénal est constitué d'une pyramide rénale et du tissu cortical correspondant. Dans chaque lobe, il y a autant de lobules qu'il y a de pyramides de Ferrein.

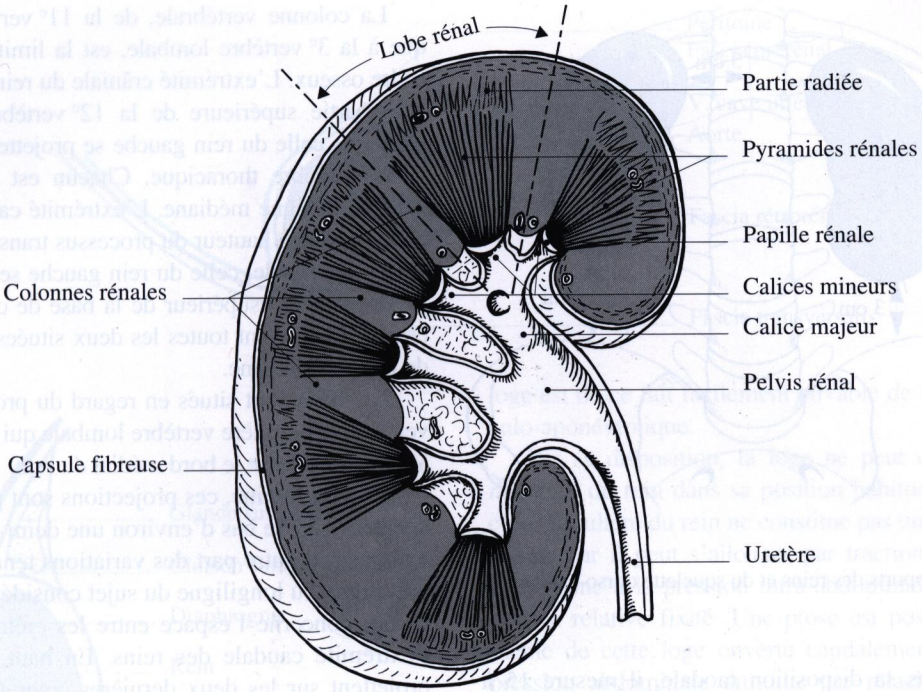

Fig. 31-2. Structure du rein

Le sinus rénal

Le sinus rénal creuse le rein d'une cavité profonde d'environ 3 cm. L'extrémité des papilles rénales s'y inscrit en saillies séparées de voussures intermédiaires, irrégulières, au niveau desquelles la capsule fibreuse est criblée d'orifices par où pénètrent les artères et d'où émergent veines et lymphatiques.

Les voies excrétrices

Les voies excrétrices recueillent l'urine qui sort des foramens papillaires. Elles sont formées successivement par les calices rénaux mineurs répondant aux papilles rénales sur lesquelles il se plaquent comme des ventouses, puis par les calices rénaux majeurs nés de leur confluence en trois groupes, supérieur, moyen et inférieur, qui se réunissent à leur tour pour constituer un entonnoir légèrement aplati : le pelvis rénal ou bassinet.

Les calices mineurs

Les calices mineurs se moulent sur le relief sinusal des papilles rénales et s'y fixent au niveau d'une discrète dépression circulaire. Ils ont donc comme les pyramides rénales une forme conique. Au-delà de l'aire criblée, ils dessinent un petit cul-de-sac circulaire. Ils sont orientés dans les différents plans de l'espace en fonction de l'orientation des papilles simples ou composées auxquelles ils correspondent.

Les calices majeurs

La confluence de calices mineurs adjacents forme les calices majeurs, généralement au nombre de trois. Le calice moyen n'a toutefois pas une disposition aussi constante que les deux autres et paraît souvent dépendre de l'un d'entre eux. Dans certains cas, la confluence des calices mineurs constitue directement le pelvis rénal sans que l'on puisse individualiser de calice majeur.

Le pelvis rénal

Le pelvis rénal ou bassinet a la forme d'un entonnoir, allongé dans le sens vertical, dessinant une courbe à convexité médiale, légèrement applati d'avant en arrière et donc ovalaire à la coupe. La diversité du mode de confluence des calices détermine les variations de forme du pelvis rénal, tantôt ampullaire, tantôt

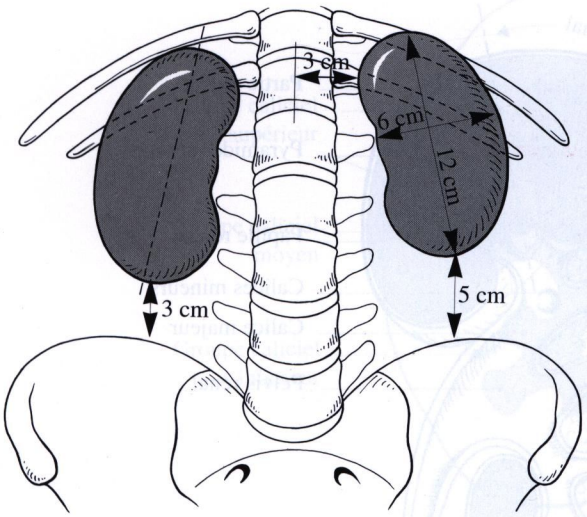

Fig. 31-3. Rapports des reins et du squelette dorso-lombal

lamifié. Dans sa disposition modale, il mesure 15 à 18 mm de large, 20 mm de haut et déborde le hile dans lequel il peut cependant demeurer enfoui. Il s'étend généralement jusqu'à la hauteur du pôle inférieur du rein. Sa capacité varie de 5 à 10 mm.

Anatomie topographique

Généralités

La topographie des reins et leurs différents repères sont importants à connaître tant pour leur examen clinique que pour l'interprétation de leur exploration par les techniques d'imagerie médicale et leurs abords percutanés, endoscopiques ou chirurgicaux (fig. 31-3).

Au sein des fosses lombales, les reins s'inscrivent dans un cadre osseux formé par la colonne vertébrale, les dernières côtes et l'aile iliaque. Du fait de la concavité de ces fosses et de la forte convexité de la colonne au niveau de la charnière dorso-lombale, les reins ne sont pas disposés dans un plan frontal mais oblique en arrière et en dehors. Approximativement parallèle au relief du muscle grand psoas, leur grand axe est oblique en bas et en dehors. De plus, le rein droit est légèrement plus bas que le rein gauche en raison de son rapport avec la masse hépatique. Au contact du diaphragme, les reins sont relativement mobiles en fonction de la respiration : ils s'abaissent à l'inspiration.

La colonne vertébrale, de la 11e vertèbre thoracique à la 3e vertèbre lombale, est la limite médiale du cadre osseux. L'extrémité crâniale du rein droit répond à la partie supérieure de la 12e vertèbre thoracique alors que celle du rein gauche se projette à hauteur de la 11e vertèbre thoracique. Chacun est situé à 3 ou 4 cm de la ligne médiane. L'extrémité caudale du rein droit se situe à hauteur du processus transverse de la 3e vertèbre lombale, celle du rein gauche se projettant au niveau du bord supérieur de la base de ce même processus. Elles sont toutes les deux situées à 5 ou 6 cm de la ligne médiane.

Les hiles sont situés en regard du processus transverse de la première vertèbre lombale qui en projection atteint ou dépasse le bord médial du rein.

Chez la femme, ces projections sont généralement décalées vers le bas d'environ une demi-vertèbre. Il y a bien sûr d'autre part des variations tenant à l'aspect bréviligne ou longiligne du sujet considéré, surtout en ce qui concerne l'espace entre les crêtes iliaques et l'extrémité caudale des reins. En haut, les reins se projettent sur les deux dernières côtes (figs. 20-1 et 24-1b). Les extrémités crâniales répondent à droite au bord inférieur de la 12e côte, à gauche à son bord supérieur. Lorsque la 12e côte est longue, elle dépasse le bord latéral du rein ; courte, elle ne l'atteint pas.

Vers le bas, l'extrémité caudale du rein droit est distante de la crête iliaque de 3 cm en moyenne et l'extrémité caudale du rein gauche de 5 cm.

Chez le nouveau-né et le jeune enfant, les reins sont un peu plus bas situés par rapport à ces mêmes repères ; ils s'enfouissent progressivement avec la croissance.

La loge rénale (fig. 31-4)

Dans le plan rétro-péritonéal de l'abdomen, chaque rein est situé au sein d'une loge fibreuse. Cette structure résulte de la condensation du tissu conjonctif extra-péritonéal plus que du dédoublement du fascia transversalis qui s'amincit d'ailleurs à ce niveau. Elle présente un feuillet pré-rénal relativement mince et un feuillet rétro-rénal plus dense et plus résistant (fascia de Zuckerkandl) qui se séparent en arrière du bord latéral du rein. En haut, ces deux feuillets se rejoignent au niveau du diaphragme après avoir englobé la glande surrénale qui est donc située dans la loge mais demeure séparée du rein par une nette et relativement dense cloison surréno-rénale. A l'état normal, on peut isoler le rein dans sa loge sans apercevoir ou toucher la glande surrénale. En bas les deux feuillets se prolongent sans s'unir, dessinant une gaine à la voie urinaire.

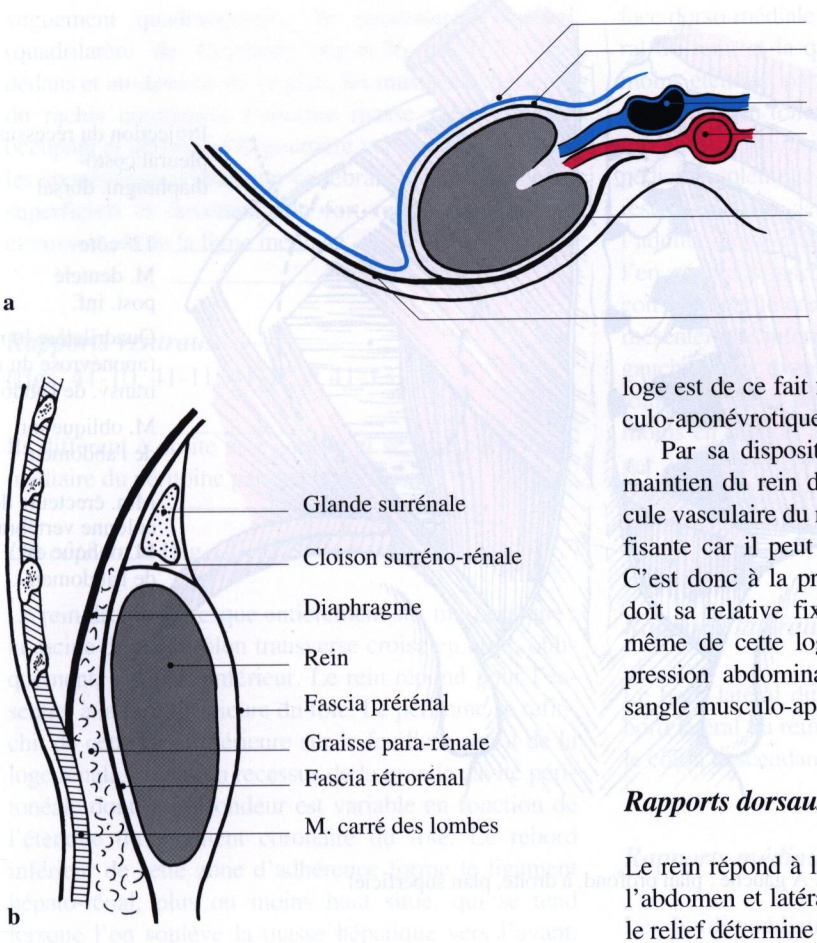

Fig. 31-4a,b. La loge rénale : **a** coupe axiale, **b** coupe para-sagittale

Médialement, ils se replient sur le pédicule vasculaire du rein, de sorte que les loges rénales droite et gauche ne communiquent pas entre elles.

Au sein de cette loge, le rein est entouré d'une graisse dite péri-rénale, la *capsule adipeuse*, plus abondante en arrière où elle peut avoir 2 ou 3 cm d'épaisseur qu'en avant, relativement épaisse le long du bord latéral du rein et surtout au niveau de son extrémité caudale.

La loge rénale est parcourue de fins vaisseaux artériels et veineux pour lesquels on a pu décrire une disposition en cercle vasculaire péri-rénal. Elle prend du volume essentiellement à partir de la deuxième enfance.

Le feuillet ventral de la loge adhère au péritoine pariétal postérieur. Le feuillet dorsal est par contre séparé des plans pariétaux par une coulée cellulo-graisseuse qui s'étend du diaphragme au bassin (graisse para-rénale de Gérota). La face dorsale de la loge est de ce fait facilement clivable de la paroi musculo-aponévrotique.

Par sa disposition, la loge ne peut contribuer au maintien du rein dans sa position habituelle. Le pédicule vasculaire du rein ne constitue pas une amarre suffisante car il peut s'allonger par traction progressive. C'est donc à la pression intra-abdominale que le rein doit sa relative fixité. Une ptose est possible au sein même de cette loge ouverte caudalement, lorsque la pression abdominale diminue par relachement de la sangle musculo-aponévrotique par exemple.

Rapports dorsaux (figs. 24-1b, 26-5 et 31-5)

Le rein répond à la paroi dorsale, thoraco-lombale, de l'abdomen et latéralement à la colonne vertébrale dont le relief détermine la fosse lombale (voir chap. 6).

Le tiers crânial du rein droit et la presque totalité de la moitié crâniale du rein gauche entrent en rapport avec le diaphragme et par son intermédiaire avec la cavité et la paroi thoracique. Les minces faisceaux musculaires du diaphragme se détachent de façon fortement oblique en haut et en avant du ligament arqué médial (arcade du psoas) inscrit entre la face antéro-latérale du deuxième corps vertébral lombal et le sommet du premier processus costiforme (fig. 5-8), du ligament arqué latéral (arcade du carré des lombes) rejoint ce processus et la 12e côte, et de l'arcade tendue entre l'extrémité des deux dernières côtes (a. de Sennac). Le plan diaphragmatique délimite avec la paroi thoracique le sinus pleural costo-diaphragmatique très aigu qui descend, en dedans, jusqu'au niveau du bord crânial du corps de la première vertèbre lombale.

Le bord dorsal de la base du lobe inférieur du poumon reste, même en inspiration, au-dessus du pôle supérieur du rein. Les faisceaux internes du diaphragme sont parfois séparés dessinant un hiatus costo-diaphragmatique inconstamment et imparfaitement comblé par un faisceau musculaire accessoire d'origine costoïdale (faisceau de Weber). Il est donc fréquent

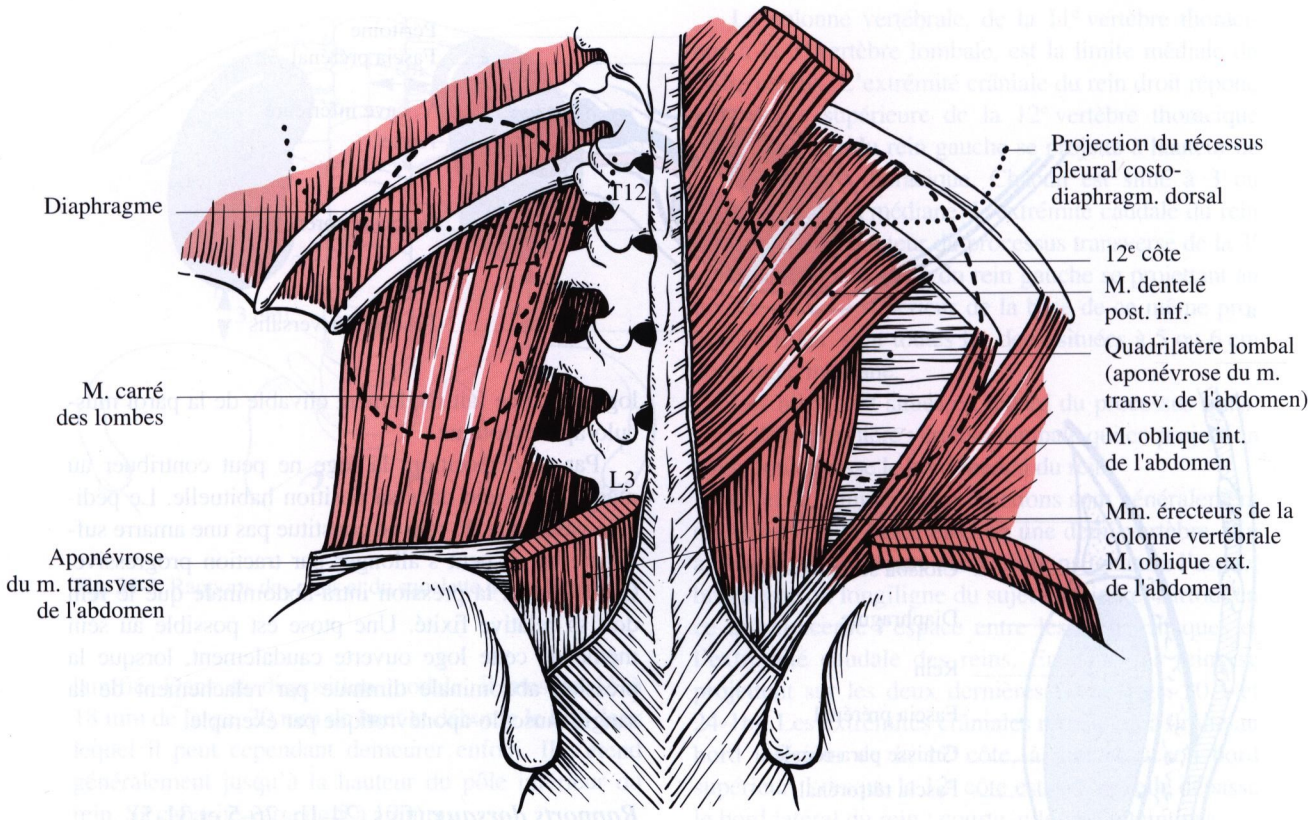

Fig. 31-5. Rapports postérieurs des reins. A gauche : plan profond, à droite, plan superficiel

que l'espace peri-rénal soit en contact direct à ce niveau avec le tissu sous-pleural.

La paroi proprement thoracique est organisée par l'armature osseuse. Elle est constituée des deux dernières côtes et des deux derniers espaces intercostaux comblés par leurs structures musculaires et dans lesquels glissent les pédicules vasculo-nerveux qui prolongent leur trajet plus latéralement dans la paroi postérieure de l'abdomen. L'angle formé par les dernières côtes et l'axe vertébral est armé par une formation fibreuse résistante, le ligament lombo-costal (lt. de Henlé) dont les deux plans irradient du sommet des processus costiformes de L1 et L2, vers le bord inférieur de la 12e côte ou, lorsque celle-ci est courte vers la 11e côte. Ce repère résistant est important lors de l'abord du rein par lombotomie, surtout lorsque la 12e côte est courte. La ligne de réflexion de la plèvre reste en effet, en toute hypothèse, au dessus de son bord inférieur.

Au-dessous des arcades d'insertion du diaphragme, la face dorsale du rein entre en rapport avec les muscles grand psoas et carré des lombes engainés dans leurs aponévroses (fig. 6-25), et plus latéralement le muscle transverse de l'abdomen, plan profond des muscles larges de l'abdomen.

Ces plans, musculo-aponévrotiques thoraco-abdominaux profonds sont parcourus par les éléments vasculo-nerveux à disposition métamérique. Le 12e nerf inter-costal émerge du bord latéral du muscle carré des lombes. Le nerf ilio-hypogastrique, suivant le bord inférieur de la 12e côte et le nerf ilio-inguinal cheminant plus bas mais parallèlement à lui, sont en contact direct avec l'espace rétro-rénal. Les pédicules artério-veineux correspondants apparaissent au bord latéral du muscle carré des lombes.

La disposition des plans superficiels thoraco-abdominaux impose un certain nombre de contraintes à l'abord du rein comme à son exploration clinique. Les muscles grand dorsal et oblique externe de l'abdomen, d'orientation inverse, restent séparés en bas, au dessus de la crête iliaque, par un espace triangulaire très variable, le *triangle lombal* (triangle de JL Petit) (fig. 6-27). Au-dessous de ce premier plan, le muscle petit dentelé postérieur et inférieur allant de la colonne lombale au squelette thoracique et le muscle oblique irradiant de son insertion iliaque restent séparés par un espace

vaguement quadrangulaire, le *quadrilatère lombal* (quadrilatère de Grynfelt) (fig. 6-26 et 31-5). En dedans et au-dessous de ce plan, les muscles extenseurs du rachis constituent l'énorme masse sacro-lombale occupant et débordant la gouttière vertébrale, soulevant les aponévroses d'insertion vertébrale des muscles plus superficiels et dessinant son fort renflement jusqu'à environ 8 cm de la ligne médiane.

Rapports ventraux
(figs. 41-10, 41-11, 41-12 et 41-13)

Ils diffèrent à droite et à gauche et se font par l'intermédiaire du péritoine pariétal postérieur.

Du côté droit (fig. 20-2)

Le rein droit est presque entièrement sus mésocolique : la racine du mésocôlon transverse croise en effet, obliquement, son pôle inférieur. Le rein répond pour l'essentiel à la face inférieure du foie. Le péritoine se réfléchit de cette face inférieure sur le feuillet ventral de la loge rénale, créant un recessus de la grande cavité péritonéale dont la profondeur est variable en fonction de l'étendue du ligament coronaire du foie. Le rebord inférieur de cette zone d'adhérence forme le ligament hépato-rénal, plus ou moins haut situé, qui se tend lorsque l'on soulève la masse hépatique vers l'avant. Au-dessous et en dehors, l'angle colique droit est de disposition très variable car fixé plus ou moins haut par la partie supérieure de l'accolement du côlon droit et le départ de la racine du mésocôlon transverse. Médialement la face dorsale de l'ensemble duodéno-pancréatique, essentiellement la partie descendante du duodénum, recouvre le versant médial de la face ventrale du rein cachant la région hilaire et la jonction pyélo-urétérale. Pour dégager le rein à partir de la cavité abdominale, il faut donc soulever le foie, libérer l'angle colique droit et la portion initiale du mésocôlon transverse, pratiquer enfin un décollement duodéno-pancréatique.

Du côté gauche (figs. 18-5, 20-2, 29-3 et 29-9)

La face ventrale du rein gauche est croisée dans sa partie moyenne par la racine du méso-côlon transverse qui est court à ce niveau, de sorte que le côlon est pratiquement au contact de la loge rénale, l'angle colique gauche étant situé en dehors du rein. Au-dessus, le rein répond à la face dorsale de l'estomac par l'intermédiaire de la poche rétro-gastrique (arrière cavité des épiploons) dans une aire comprise entre la rate, recouvrant de sa face dorso-médiale les deux tiers crâniaux du bord latéral du rein, et la queue du pancréas ; celle-ci, plus ou moins étendue, parfois jusqu'au hile splénique, plus ou moins fixe en fonction de l'étendue de l'accolement du mésogastre postérieur, est longée par le volumineux pédicule splénique. Au-dessous du mésocôlon, le rein reste à distance de la courbure duodéno-jéjunale, chez l'adulte, sinon chez le petit enfant. Dans l'espace qui l'en sépare s'inscrivent un arc vasculaire (de Treitz) constitué par le croisement à angle très aigu de la veine mésentérique inférieure et de l'artère colique supérieure gauche et les éventuelles fossettes duodénales du péritoine. Les deux premières anses jéjunales sont plus ou moins en rapport avec le rein. L'abord du rein gauche par voie intra-péritonéale impose donc de mobiliser l'angle colique et l'ensemble péritonéo-viscéral de la bourse omentale par clivage du mésogastre postérieur.

Rapports latéraux

Le bord latéral du rein droit est longé par le foie. Le bord latéral du rein gauche est en rapport avec la rate et le côlon descendant.

Rapports médiaux (fig. 29-7)

Les bords médiaux des reins répondent au relief du muscle grand psoas. A droite, le bord médial est proche de la veine cave inférieure, étant même pratiquement à son contact dans sa position sus-hilaire (fig. 27-4a). A gauche, il reste plus à distance de l'aorte.

Rapports des extrémités crâniales (fig. 39-1)

Les extrémités crâniales des reins sont essentiellement en rapport avec les glandes surrénales situées dans les mêmes loges fibreuses mais séparées des reins par une cloison de refend. A droite, la glande surrénale s'insinue en languette entre l'extrémité crâniale et la veine cave (fig. 41-9). A gauche, elle comble en partie l'espace entre rein et aorte et arrive jusqu'au niveau du bord crânial du pédicule rénal.

Rapports des extrémités caudales (fig. 41-13)

Les rapports principaux des deux côtés sont la voie excrétrice au niveau de la jonction pyélo-urétérale, et

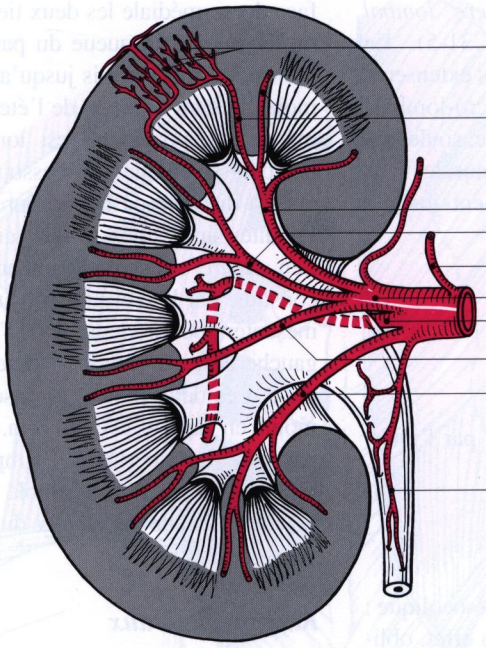

Fig. 31-6. Terminaison de l'artère rénale droite

les vaisseaux gonadiques, tous deux compris entre les feuillets de la loge rénale.

Vascularisation et innervation

Du fait même de son rôle, la vascularisation du rein est volumétriquement très importante. Amarrant de près les reins aux gros vaisseaux prévertébraux, elle s'organise par rapport à la voie excrétrice et se dispose pour l'essentiel en un pédicule relativement ramassé.

Les artères (fig. 26-4)

Les artères rénales, le plus souvent uniques, sont de gros calibre (4 à 6,5 mm de diamètre). Elles naissent généralement des faces latérales de l'aorte à hauteur du disque séparant la première de la deuxième vertèbre lombale, juste au-dessous de l'émergence ventrale de l'artère mésentérique supérieure (figs. 26-4 et 26-6).

Des variations sont cependant possibles, surtout en cas de multiplicité. En tout cas, les artères rénales s'inscrivent dans une zone située entre le tiers inférieur de la 12e vertèbre thoracique et le disque séparant la 2e et la 3e vertèbre lombale. Elles se dirigent obliquement en bas, en dehors et en arrière vers le hile rénal. La gauche est courte (3 à 4 cm), la droite, nécessairement plus longue (5 à 6 cm) du fait de la distance qui sépare l'aorte et le rein, glisse en arrière de la veine cave inférieure. Avant d'atteindre le pelvis rénal (bassinet), les artères rénales abandonnent quelques collatérales pour les glandes surrénales (artères surrénales inférieures) (fig. 39-1) et pour la voie excrétrice. En outre, de fins rameaux s'en détachent qui plonge dans l'atmosphère graisseuse périrénale. Le mode de distribution est variable d'un sujet à l'autre et même d'un rein à l'autre. En tout cas, il est de type terminal : l'oblitération ou la ligature de l'artère ou d'une branche entraînent inéluctablement une nécrose ischémique du territoire correspondant.

Au contact du bord médial du pelvis rénal, l'artère se divise en deux troncs principaux qui pénètrent dans le sinus, un rameau ventral cheminant à la face antérieure du bassinet, un rameau dorsal en arrière de son bord crânial (fig. 31-6). Dans le sinus, chacun donne naissance à une arborisation qui s'étale selon son origine en avant ou en arrière des calices. Leurs ramifications pénètrent le parenchyme dans les espaces interpapillaires et s'enfoncent entre les pyramides rénales (artères péripyramidales ou lobaires). A la base des pyramides, ces branches donnent naissance à des artérioles interlobulaires qui toujours de façon indépendante, sans la moindre anastomose, éclatent en artères glomérulaires.

Dans la majorité des cas, on rencontre une artère destinée à l'extrémité caudale du rein qui peut naître directement du tronc de l'artère rénale avant sa bifurcation ou du rameau ventral, ou par trifurcation de l'artère rénale.

Il peut exister également, mais de moins en moins fréquente, une artère du segment crânial (polaire supérieure) branche intra-hilaire du rameau dorsal ou de l'artère rénale elle-même (fig. 31-7c). Dans certains cas, ces artères polaires pénètrent le rein aux extrémités de la fente hilaire, voire en pleine parenchyme. Le schéma de distribution de l'artère rénale, malgré ses variations, répond à une organisation générale déterminant une segmentation artérielle du rein selon un plan ventral pré-pyélique et polaire inférieur et un plan dorsal rétro-pyélique et polaire supérieur. Les deux plans sont séparés à la partie moyenne du rein par une ligne virtuelle située un peu en arrière du bord latéral du rein.

Lorsqu'il existe une artère du segment caudal, moins fréquemment du segment crânial, son territoire s'isole d'autant plus qu'elle naît plus en amont du hile.

Cette organisation de la distribution des artères rénales explique la possibilité de multiplicité des artères destinées à un rein dès leur origine aortique. Les artères polaires, surtout l'artère du segment caudal, voire les rameaux ventraux et dorsaux peuvent naître directement de l'aorte. Environ un tiers des sujets présente une artère rénale double d'un côté. On peut parfois dénombrer jusqu'à trois, voire quatre, artères rénales du même côté. Dans près de un cas sur deux, s'il y a multiplicité d'un côté, on doit s'attendre à une multiplicité de l'autre. Il est en tout cas difficile de donner des chiffres très précis et au demeurant sans grand intérêt. Ce qui importe avant tout, c'est de connaître l'organisation générale de la distribution artérielle et de savoir qu'elle peut prendre origine plus ou moins près de l'aorte, voire directement de l'aorte elle-même, sans varier dans son principe.

Les veines (fig. 27-4)

A partir d'un réseau interpapillaire, les veines rénales se concentrent dans le sinus en un plan ventral important et étalé et un plan dorsal plus ténu laissant généralement à découvert la face dorsale du pelvis rénal. Ces deux plans communiquent largement entre eux par des veines cheminant dans les espaces intercaliciels. Ils donnent deux ou trois troncs qui constituent, au bord médial du pelvis rénal ou en dedans de lui, la veine rénale.

La veine rénale droite, courte (de 2 à 4 cm) volumineuse, oblique en haut, en dedans et en avant, rejoint le flanc droit de la veine cave inférieure. La veine rénale gauche est plus longue (5 à 9 cm). Elle croise presque horizontalement la face ventrale de l'aorte dans l'angle qu'elle forme avec l'émergence de l'artère mésentérique supérieure. Elle rejoint le flanc gauche de la veine cave à un niveau le plus souvent différent de celui de l'abouchement de la veine droite. Au niveau de son bord supérieur presqu'au contact de l'aorte, elle reçoit la veine surrénale principale. A son bord inférieur s'abouche la veine génitale gauche (ovarique ou testiculaire).

Elle donne enfin généralement naissance à la racine médiale de la veine hémi-azygos et, communicant avec la 1re ou la 2e veine lombale, s'inscrit dans la voie de dérivation que constitue l'arc réno-azygo-lombaire (voir chap. 27).

Les lymphatiques

Les collecteurs lymphatiques se concentrent dans des relais situés au contact des vaisseaux rénaux puis gagnent les chaînes latéro-aortiques, interaortico-cave et latéro-cave. Le système collecteur de la loge rénale est en connexion avec celui du diaphragme et parfois à droite du côlon (voir chap. 30).

Les nerfs

L'innervation du rein dépend du plexus cœliaque par l'intermédiaire des ganglions aortico-rénaux. Il reçoit également des filets nerveux provenant directement des nerfs splanchniques thoraciques et lombaires. Ces nerfs splanchniques paraissent être les vecteurs de fibres de la douleur qui proviennent essentiellement des voies excrétrices (voir chap. 40).

Le pédicule rénal (fig. 31-7)

L'ensemble des éléments qui pénètrent ou émergent des éléments qui pénètrent ou émergent du hile constituent le pédicule rénal. Il s'agit donc d'une part du pelvis rénal et de l'uretère qui lui fait suite, d'autre part des vaisseaux artériels, veineux, lymphatiques, ainsi que des nerfs qui les accompagnent, ce pédicule vasculaire se disposant au niveau du hile et s'étalant dans le sinus en avant, en arrière et au dessus de la voie urinaire.

Dans leur ensemble, les pédicules rénaux sont obliques en bas, en dehors et en arrière. Ils s'étendent

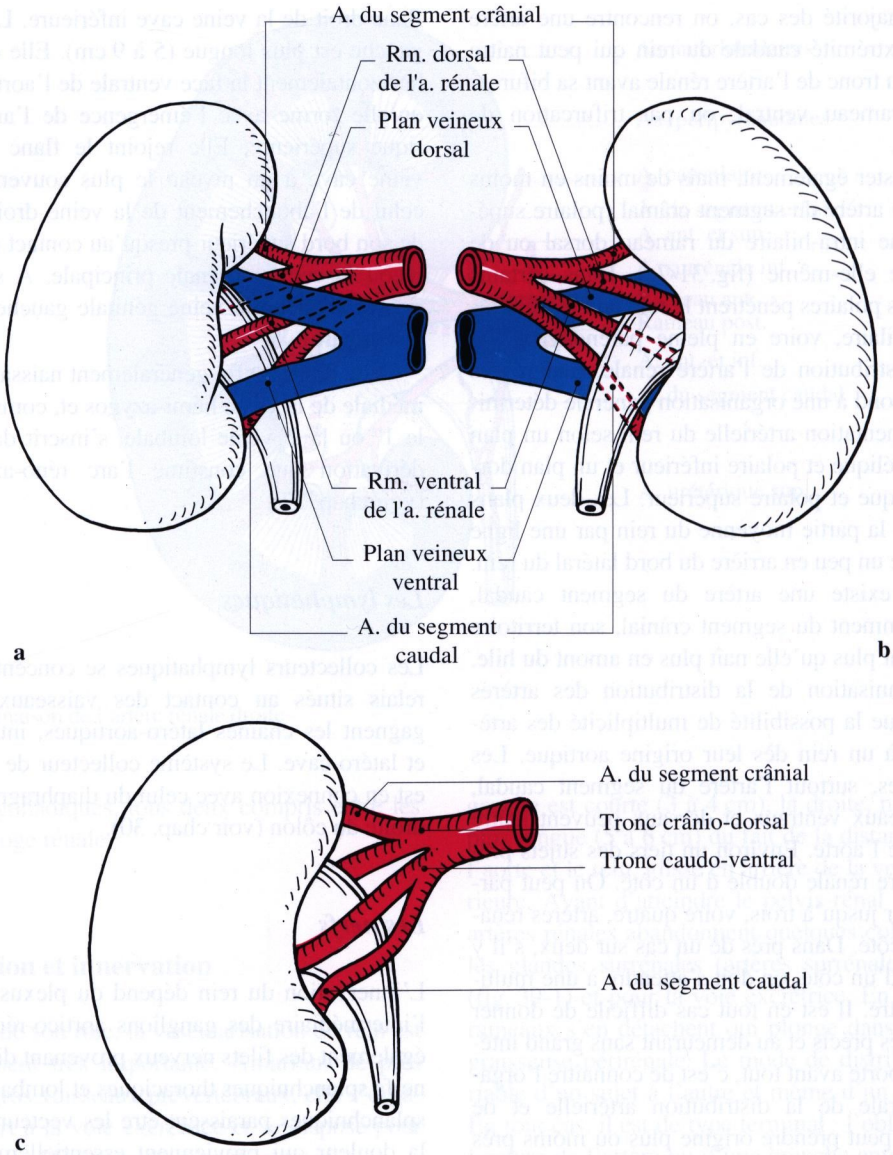

Fig. 31-7a-c. Le pédicule rénal droit. **a** Vue ventrale, **b** vue dorsale, **c** variation

sur toute la distance séparant le bord correspondant de la veine cave ou de l'aorte et les lèvres du hile. Ils sont relativement extensibles, leur hauteur est variable, et dépend tout à la fois de la disposition du hile et du mode de ramescence des vaisseaux. Elle peut varier entre 2 et 7 cm. Les pédicules sont entourés d'une gaine celluleuse relativement dense. Ils répondent généralement au processus transverse de la première vertèbre lombale et à l'intervalle qui le sépare du deuxième. Il existe parfois, en cas de multiplicité de l'artère rénale, des pédicules secondaires, essentiellement polaires inférieurs, paraissant plus ou moins isolés du pédicule principal.

II. Les uretères

Les uretères sont les conduits musculo-membraneux qui véhiculent l'urine du pelvis rénal (bassinet) à la vessie grâce à leur activité péristaltique.

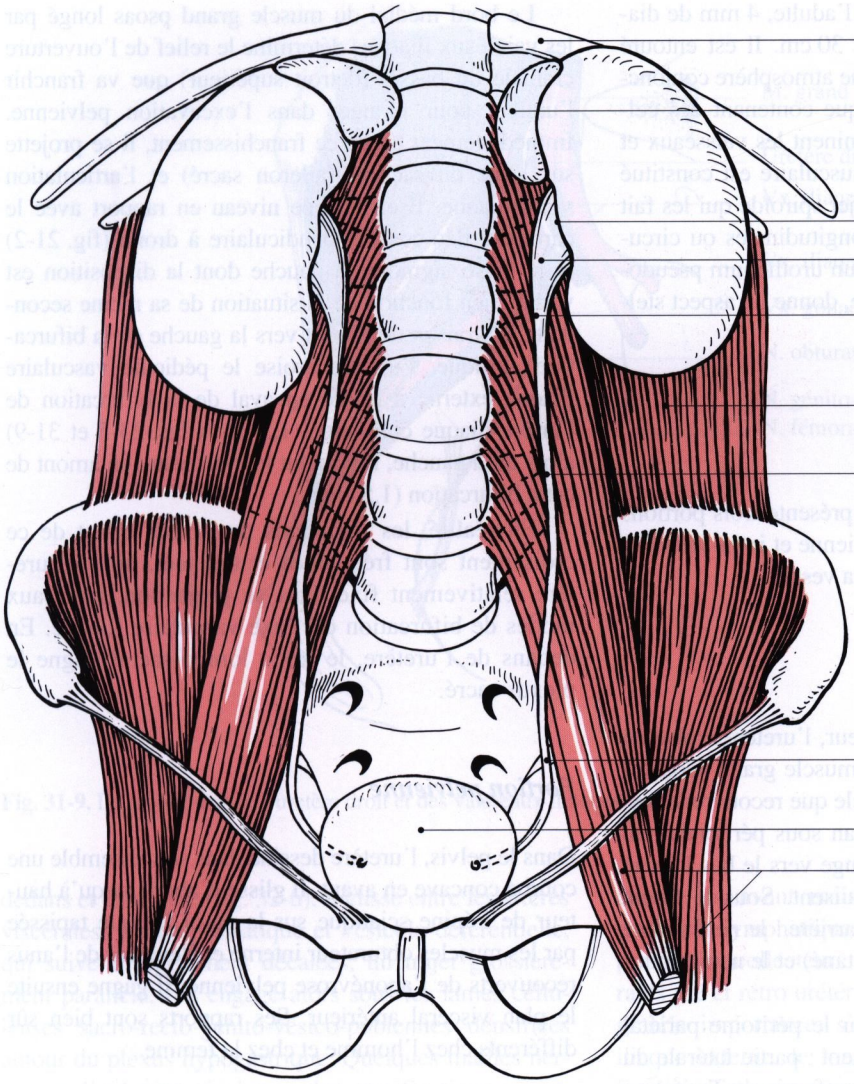

Fig. 31-8. Les voies urinaires hautes

Anatomie descriptive

Trajet

Chaque uretère fait suite au pelvis rénal en regard du sommet du processus transverse de L2, à environ 4 cm de la ligne médiane. Seul le changement de calibre marque cette jonction pyélo-urétérale (fig. 31-8). Cheminant verticalement dans le plan rétro-péritonéal, très légèrement flexueux, il longe la colonne vertébrale puis glisse dans la fosse iliaque avant de franchir l'ouverture crâniale du bassin (détroit supérieur) en dessinant une courbe à concavité antérieure pour pénétrer dans le bassin (fig. 21-2). D'abord plaqué contre la paroi latérale, il s'en détache pour se porter en avant vers la vessie en une courbe régulière, concave en avant. Avant de s'ouvrir dans la cavité vésicale, il présente enfin un trajet transpariétal.

Forme, dimensions et structure

L'uretère est régulièrement calibré, mais constamment parcouru d'ondes péristaltiques, et extensible. Il présente trois points de moindre extensibilité : au niveau de la jonction pyélo-urétérale, au croisement de l'ouverture crâniale du bassin et dans sa portion toute terminale, intravésicale.

Il mesure en moyenne, chez l'adulte, 4 mm de diamètre. Sa longueur est de 25 à 30 cm. Il est entouré d'une adventice constituée par une atmosphère conjonctive faite d'un tissu fibro-élastique contenant des cellules adipeuses dans lequel cheminent les vaisseaux et des fibres nerveuses. Le plan musculaire est constitué de fibres obliques suivant un trajet spiroïde qui les fait apparaître tour à tour comme longitudinales ou circulaires. La lumière est tapissée d'un urothélium pseudo-stratifié, plissé, ce qui, à la coupe, donne un aspect stellaire à la lumière du canal.

Anatomie topographique

Au cours de son trajet, l'uretère présente trois portions essentielles : lombo-iliaque, pelvienne et intra-vésicale. Cette dernière sera étudiée avec la vessie.

Portion lombo-iliaque

De son origine au détroit supérieur, l'uretère croise en écharpe de dehors en dedans le muscle grand psoas. Il reste en effet satellite de ce muscle que recouvre le fascia iliaca. Il chemine dans le plan sous péritonéal, au sein d'une gaine lâche qui prolonge vers le bas la loge rénale dont les feuillets s'amenuisent. Sous le fascia iliaca, deux nerfs le croisent en arrière : le nerf cutané latéral de la cuisse (n. fémoro-cutané) et le nerf génito-fémoral.

En avant, il est recouvert par le péritoine pariétal postérieur et ses aires d'accolement : partie latérale du fascia rétro-duodéno-pancréatique (fascia de Treitz) en haut en en dedans, fascia d'accolement du côlon ascendant à droite et descendant à gauche (fascia de Toldt) sur presque tout son trajet (fig. 21-3). Lorsqu'il existe une fossette rétro-cœcale, son axe est parallèle à celui de l'uretère.

Les vaisseaux génitaux le croisent obliquement au niveau de la 3e vertèbre lombale, c'est-à-dire en amont immédiat du bord crânial du bassin (fig. 20-2). Par l'intermédiaire du péritoine, il entre en rapport avec les vaisseaux coliques et iléaux.

Il reste parallèle à l'axe des gros vaisseaux prévertébraux, les chaînes lymphatiques et les structures nerveuses qui cheminent à leur contact ainsi que les troncs sympathiques lombaires.

Par l'intermédiaire de la gaine et de son adventice, l'uretère est fixé au péritoine ; lorsque l'on pratique un décollement du plan sous péritonéal, il est entraîné vers l'avant par le péritoine.

Le bord médial du muscle grand psoas longé par les vaisseaux iliaques détermine le relief de l'ouverture crâniale du bassin (détroit supérieur) que va franchir l'uretère pour plonger dans l'excavation pelvienne. Immédiatement avant ce franchissement, il se projette sur l'aile du sacrum (aileron sacré) et l'articulation sacro-iliaque. Il entre à ce niveau en rapport avec le carrefour iléo-cœco-appendiculaire à droite (fig. 21-2) et le méso sigmoïde à gauche dont la disposition est variable en fonction de la situation de sa racine secondaire. En raison du déport vers la gauche de la bifurcation aortique, l'uretère croise le pédicule vasculaire iliaque externe à droite en aval de la bifurcation de l'artère iliaque commune (1,5 cm) (figs. 23-5 et 31-9) alors qu'à gauche, il franchit les vaisseaux en amont de cette bifurcation (1,5 cm).

En réalité, les variations du niveau exact de ce croisement sont fréquentes et tiennent, non à l'uretère relativement fixe dans sa projection, mais aux modes de bifurcation de l'axe vasculaire iliaque. En dedans de l'uretère, le tronc lombo-sacral gagne le plexus sacré.

Portion pelvienne

Dans le pelvis, l'uretère dessine dans son ensemble une courbe concave en avant. Il glisse d'abord jusqu'à hauteur de l'épine sciatique sur la paroi latérale tapissée par les muscles obturateur interne et élévateur de l'anus recouverts de l'aponévrose pelvienne. Il gagne ensuite le plan viscéral antérieur. Ses rapports sont bien sûr différents chez l'homme et chez la femme.

Rapports chez l'homme

Chez l'homme (fig. 31-10a), l'uretère glisse le long de l'artère iliaque interne le plus souvent en avant d'elle à droite, en arrière de l'artère et de la veine, à gauche. Il rentre en rapport direct avec l'éventail des collatérales de l'artère : ombilicale, obturatrice, vésico-prostatique et vésiculo-déférentielle qui l'accompagne, en dehors. Le nerf obturateur, plaqué contre la paroi, apparaît entre artères ombilicale et obturatrice (voir chap. 7). Dans la fourche des artères iliaques sont concentrés de nombreux nœuds lymphatiques. En arrière, la corne latérale du cul-de-sac recto-vésical (de Douglas), le sépare du rectum vers lequel se dirige le pédicule hémorroïdal moyen.

Quittant le contact pariétal, l'uretère poursuit son inflexion vers l'avant dans l'espace pelvi-rectal supérieur. Surcroisé par le canal déférent oblique en bas, en

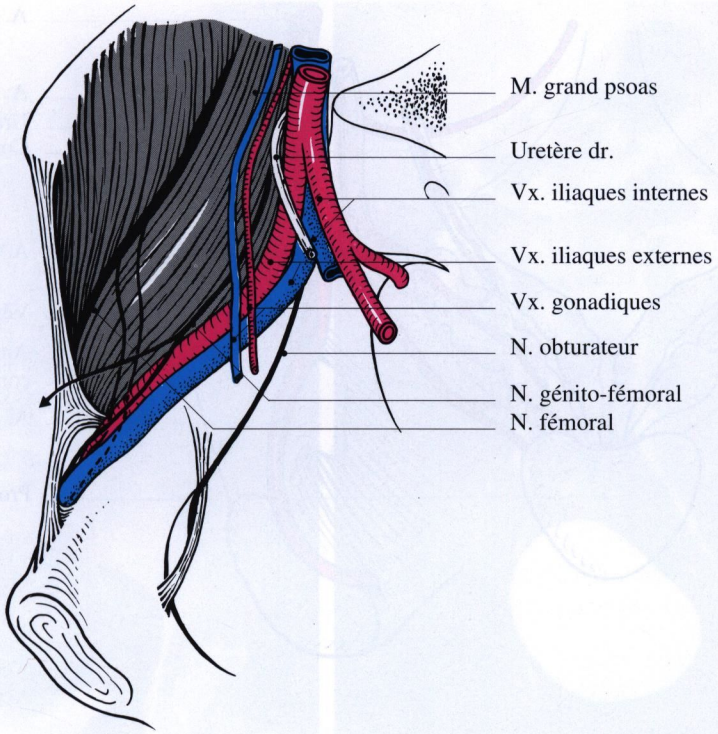

Fig. 31-9. Le croisement de l'uretère droit et des vaisseaux iliaques externes

dedans et en arrière (fig. 32-6), il glisse entre les artères viscérales, vésico-prostatique et vésiculo-déférentielle, qui suivent, légèrement décalées, un trajet grossièrement parallèle. Il s'engage alors sous les lames celluleuses sacro-recto-génito-vésico-pubiennes densifiées autour du plexus hypogastrique. Quelques mailles nerveuses l'enlacent ainsi que des ramifications vasculaires. Les veines séminales et vésico-prostatiques forment un important lacis veineux situé, pour l'essentiel, immédiatement en arrière de l'uretère qui poursuit son trajet en dehors de la vésicule séminale puis entre vésicule et vessie avant de pénétrer la paroi vésicale. Le long de son franchissement des lames celluleuses et de leur dense armature vasculo-nerveuse, l'uretère est situé dans un espace de glissement décrit par Waldeyer.

Rapports chez la femme

Chez la femme (fig. 31-10b), l'uretère a les mêmes rapports pariétaux, à ceci près que les branches de l'artère iliaque interne avec lesquelles il est en contact sont l'artère utérine qui l'accompagne en dehors et l'artère vaginale (a. vaginale longue) cheminant en arrière. Les veines utérines se concentrent vers la veine iliaque interne en avant mais surtout en arrière de lui. Le confluent lymphatique de la fourche iliaque reçoit les principaux collecteurs utérins qui se disposent en courants pré et rétro urétéraux. Ces relais lymphatiques, de grande importance, s'étalent au-dessous de la veine iliaque externe, le long du nerf obturateur. En outre, l'uretère entre en rapport avec l'ovaire et l'infundibulum de la trompe utérine (pavillon) qui coiffe en partie sa face médiale. L'ovaire suspendu par le ligament infundibulo-pelvien qui contient son pédicule, se projette sur la paroi entre vaisseaux hypogastriques et uretère en arrière, attache pelvienne du ligament large en avant (fossette de Krause). Très souvent, surtout chez la femme ayant eu une ou plusieurs grossesses, il sera en situation plus postérieure et plus basse, entre uretère en avant et bord du sacrum en arrière, c'est-à-dire immédiatement au dessus du muscle piriforme (m. pyramidal du bassin) (fossette de Claudius). Quoiqu'il en soit, le rapport est étroit et le relief du ligament lombo-ovarien apparaît proche de l'uretère (voir chap. 7).

Quittant le contact pariétal, l'uretère s'engage dans l'espace pelvi-rectal, sous le ligament large, dans le tissu cellulaire du paramètre qu'il parcourt obliquement en avant en en dedans. Vers la partie moyenne de ce trajet, l'artère utérine relativement sinueuse sur-

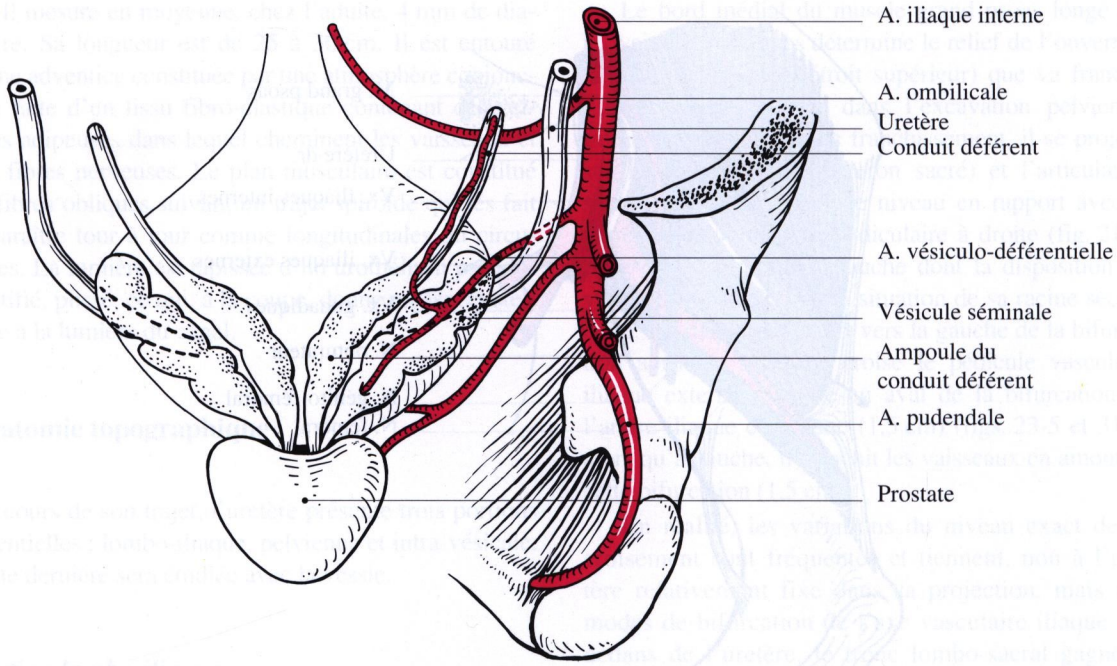

a

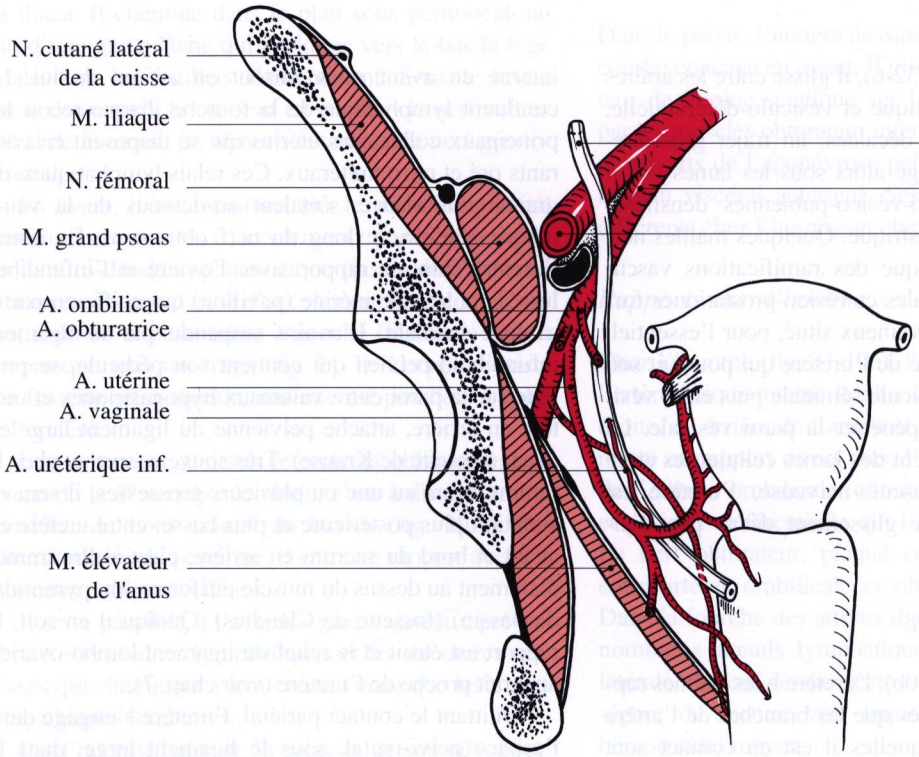

b

Fig. 31-10a,b. L'uretère droit dans sa portion pelvienne. **a** Chez l'homme, vue dorsale, côté droit ; **b** chez la femme, vue ventrale, côté droit

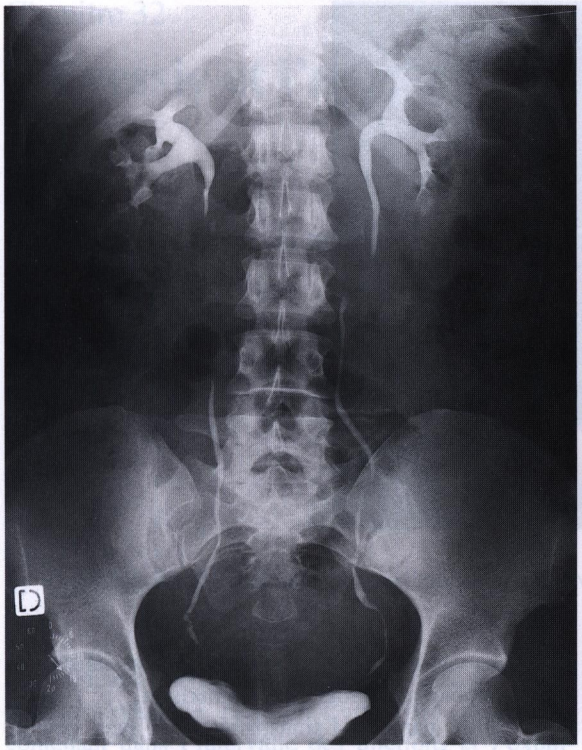

11

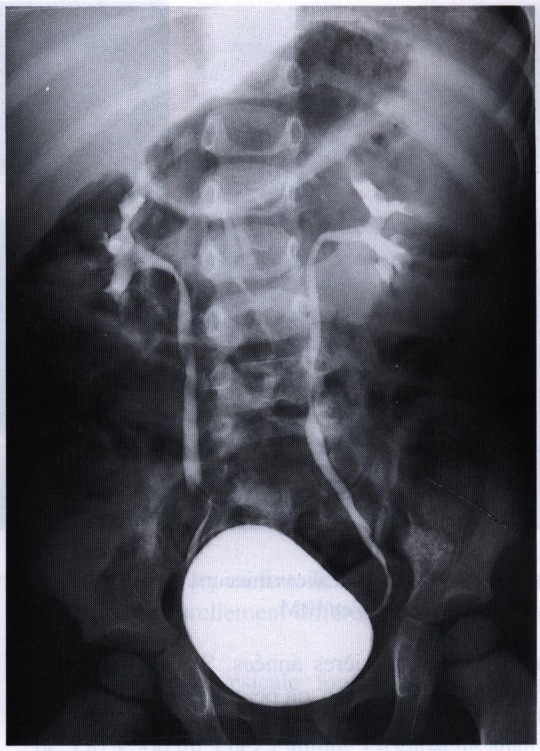

12

Fig. 31-11. UIV chez un adulte
Fig. 31-12. UIV chez un enfant de 2 ans, 10e minute

croise l'uretère en glissant de dehors en dedans en avant et au dessus de lui. Ce croisement se situe à environ 1,5 cm au dessus du cul-de-sac latéral du vagin, en dehors du col utérin, un peu au-dessous de l'isthme. Immédiatement après avoir croisé l'uretère, l'artère abandonne, en dedans de lui, les artères cervico-vaginale dont les branches inférieures glissent au devant du conduit. L'artère vaginale reste à distance, en dehors et au-dessous. Plus en avant, l'uretère longe le cul-de-sac du vagin, 1 cm environ en dehors de lui, au niveau de son insertion sur l'utérus et glisse au sein de la lame celluleuse génito-vésicale dans les mailles de la partie antérieure du plexus hypogastrique avant de s'engager sur 1 à 2 cm en vagin et vessie pour en pénétrer la paroi.

Vascularisation et innervation

Les artères

Les artères de la voie excrétrice supérieure proviennent, de haut en bas, des artères rénales, génitales, iliaques, vésicales, vésiculo-déférentielles ou utérines. Entre ces sources très variables se crée un système anastomotique para-urétéral dans l'atmosphère adventitielle. Ce système donne naissance à un fin réseau juxta-urétéral.

Les veines

Les veines suivent les rameaux artériels pour rejoindre les troncs veineux correspondants.

Les lymphatiques

Les vaisseaux lymphatiques gagnent les nœuds lymphatiques latéro-aortiques, iliaques ou hypogastriques.

Les nerfs

Les nerfs sont sous la dépendance des plexus rénaux et hypogastriques.

Anatomie clinique

Les possibilités d'exploration du rein et des voies urinaires supérieures se sont considérablement dévelop-

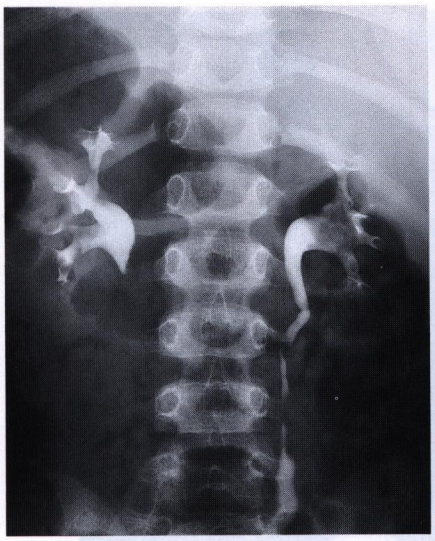

13

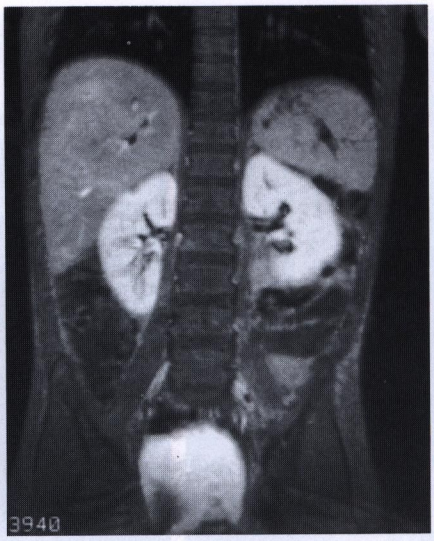

14

Fig. 31-13. Papilles rénales, calices mineurs, calices majeurs, pelvis du rein et jonction pyélo-urétérale ; UIV, 3e minute
Fig. 31-14. Coupe frontale en IRM

pées au cours des dernières années. Sans préjuger de leurs différentes indications, on peut dresser la liste suivante :

– Cliché de l'abdomen sans préparation : il permet, dans de bonnes conditions techniques, d'obtenir de nombreuses informations : l'ombre des reins et leurs contours peuvent être mis en évidence dans leurs rapports normaux avec l'ombre des muscles psoas.

– L'urographie par injection intraveineuse de produit iodé permet dans un premier temps de visualiser l'ensemble du parenchyme (néphrographie) et d'en apprécier la valeur fonctionnelle puis de visualiser les cavités excrétrices (calices, pelvis rénal, uretères) et, au-delà, la vessie et l'urètre (figs. 31-11 et 31-12).

– L'échographie, d'utilisation très facile, permet d'analyser le parenchyme et les voies excrétrices.

– La tomodensitométrie (T.D.M.) (chap. 41) et l'imagerie par résonance magnétique (I.R.M.) (fig. 31-14) permettent une analyse fine du parenchyme et des structures environnantes ainsi que des voies excrétrices.

– On peut également utiliser l'opacification directe des voies urinaires réalisée par cathétérisme des uretères au cours d'une cystoscopie (urétéro-pyélographie rétrograde) ou par ponction percutanée du bassinet guidée par échographie (pyélo-urétérographie descendante).

– Les valeurs quantitatives et qualitatives du parenchyme rénal ainsi que la dynamique de la voie urinaire peuvent être évaluées par des techniques isotopiques (scintigraphie rénale quantitative et néphrogramme isotopique).

– Les vaisseaux rénaux peuvent être visualisés par artériographie ou angiographie numérisée.

– Enfin, par abord transpariétal, on peut obtenir une vision directe des voies excrétrices (pyéloscopie percutanée) ou de l'uretère (urétéroscopie ascendante ou descendante).

Bibliographie

Duval JM, Milon J, Langella B, Blouet JM, Coadou Y, Le Marec B, Vialard J (1985) Ultrasonographic anatomy and physiology of the fetal kidney. Anat Clin 7 : 107-123

Elbadawi A (1987) Innervation du tractus urinaire. In : S Khoury (ed) Urologie : Physiologie et pathologie de la dynamique des voies urinaires. (JM Buzelin, F Richard, J Susset eds) vol 1. FIIS, Paris, pp 43-65

Gillot Cl (1978) The left renal vein. Anatomical study, angiographic aspects and surgical approach. Anat Clin 1 : 135-156

Gosling JA, Dixon JS, Humpherson JR (1983) Functional anatomy of the urinary tract, vol 1. Churchill Livingstone, Edinburgh

Gosling JA, Dixon JS (1987) Anatomie microscopique et ultra structurale des voies urinaires. In : S Khoury (ed) Urologie : Physiologie et pathologie de la dynamique des voies urinaires. (JM Buzelin, F Richard, J Susset eds), vol 1. FIIS, Paris, pp 31-43

Juskiewenski S, Guitard J, Moscovici J (1987) Embryologie de l'Appareil urinaire. Encycl Méd Chir Paris, Néphrol Urol, 18-002 A 10, p 8

Sampaio FJB, Mandarim de Lacerda CA, Prates JC (1989) Allometric study of renal growth in human fetuses Surg Radiol Anat 11 : 29-31

Srinivasan R , Rhodes J (1982) Renal ectopia Anat Clin 4 : 109-113

Chapitre 32

La vessie et l'urètre

S Juskiewenski et J Guitard

I. La vessie

La vessie est un réservoir musculaire tapissé de muqueuse urothéliale, recevant l'urine des uretères, la contenant dans l'intervalle des mictions et l'expulsant vers l'urètre (detrusor urinæ). Logée dans l'excavation pelvienne, immédiatement en arrière du pubis, sur le plancher pelvien, elle se situe au-dessus de la prostate, en avant des vésicules séminales et du rectum chez l'homme, en avant du vagin et de l'utérus chez la femme.

Anatomie morphologique

Forme

La forme de la vessie dépend de son état de réplétion (fig. 32-1). Vide, elle est celle d'un tétraèdre dont le sommet antéro-supérieur, ou apex, correspond au départ de l'ouraque, cordon vestigial allantoïdien qui remonte de la vessie à l'ombilic. La base postéro-inférieure s'inscrit entre deux angles supéro-latéraux, points de pénétration des uretères et un angle antéro-inférieur d'où émerge l'urètre. La face supérieure, triangulaire, est concave. Les deux faces antéro-latérales constituent par leur union médiane une cupule. Lorsque la vessie se remplit, elle adapte à chaque instant sa capacité au volume exact de son contenu. Elle devient ainsi progressivement globuleuse, ovoïde et ce, essentiellement, par extension de sa face supérieure qui se soulève et de ses faces latérales qui s'éloignent et s'élargissent.

Elle présente, en fait, deux portions fonctionnellement et structurellement différentes : la calotte vésicale et la base.

La capacité vésicale fonctionnelle augmente de façon pratiquement linéaire avec l'âge pour atteindre de 350 à 500 ml, chez l'adulte. La capacité anatomique en distension est beaucoup plus importante, allant jusqu'à 1,5 l.

Configuration interne

La configuration interne de la cavité vésicale est parfaitement observée par cystoscopie (fig. 32-2). L'orifice inférieur ou col de la vessie est médian, en croissant. Le dôme est recouvert d'une muqueuse jaune rosé parcourue de fins vaisseaux, disposés en bouquets largement anastomosés.

Elle est d'un aspect discrètement aréolaire, les structures musculaires sous-jacentes peuvent s'y inscrire en relief plus ou moins prononcé. Les orifices ou ostiums des uretères sont situés à 2 ou 3 cm en arrière et en dehors du col. Elliptiques, allongés en bas et en dedans, parfois au sommet d'une petite éminence arrondie, ils sont situés au même niveau, distants d'environ 2,5 cm, réunis par un pli interurétérique bien marqué. La zone triangulaire inscrite entre les méats et le col, légèrement en relief, consitue le *trigone vésical* (triangle de Lieutaud). Il est recouvert d'une muqueuse plus rose, très lisse et unie. En arrière de la barre inter-uretérale existe une dépression plus ou moins prononcée qui a tendance à s'effacer au fur et à mesure de la réplétion : le bas fond vésical.

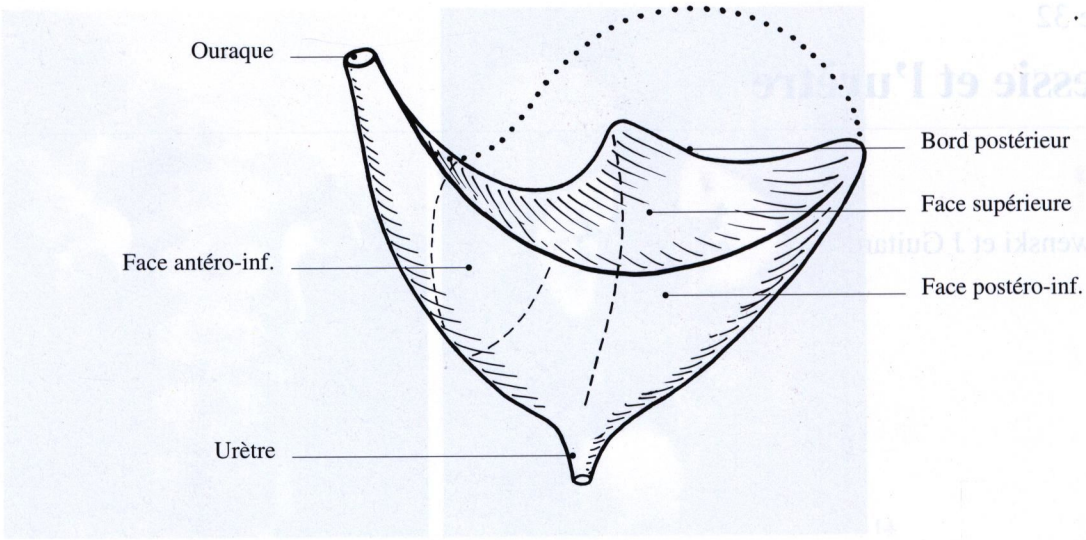

Fig. 32-1. Forme générale de la vessie. En pointillé, vessie pleine

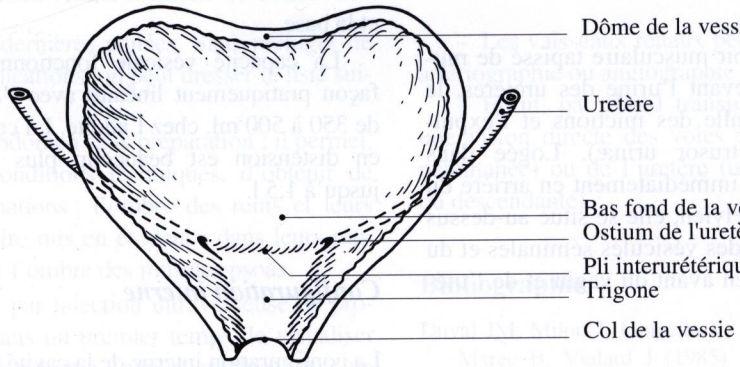

Fig. 32-2. Configuration interne de la vessie

Structure (fig. 32-3)

Recouverte en partie par la séreuse péritonéale, en partie par un fascia périvésical, tapissée d'un urothélium épais, la vessie est constituée pour l'essentiel de fibres musculaires lisses classiquement disposées en trois plans : externe, à disposition longitudinale, moyen, à orientation circulaire, interne plexiforme. En réalité, il faut distinguer deux portions : la calotte et la base.

Au niveau de la calotte

Les fibres musculaires externes, essentiellement longitudinales, sont concentrées sur les faces ventrale et dorsale en larges faisceaux. L'ensemble longitudinal ventral s'étend de l'ouraque à l'angle vésico-urètral ou vésico-prostatique. Le faisceau dorsal plus large présente une portion médiane et deux portions latérales qui, au tiers inférieur, glissent sur les bords latéraux des points de pénétration des uretères. Latéralement, les fascicules musculaires sont entremêlés à ceux du plan moyen. Celui-ci, très développé, a une orientation relativement circulaire constituant des anneaux superposés du sommet à la base. Le plan interne est constitué de fascicules entrecroisés mais ayant une organisation d'ensemble longitudinale car ce réseau plexiforme converge vers le col.

Au niveau de la base

Les faisceaux circulaires du plan moyen disposés en anneaux concentriques prennent une orientation obli-

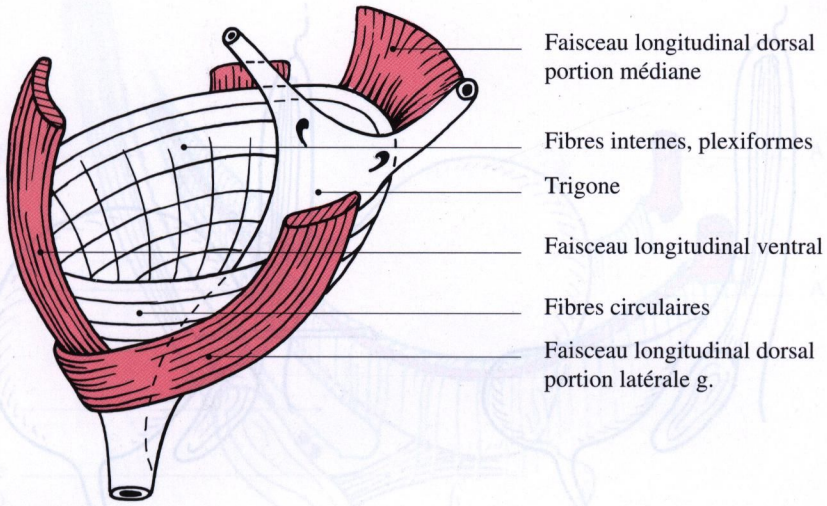

a

b

Fig. 32-3. Structure de la vessie. **a** Aspect des fibres musculaires au niveau de la calotte et du trigone, **b** l'uretère transpariétal avec la gaine détrusorienne juxta-vésicale et l'adventice

que en bas et en avant et sont de plus en plus denses vers l'orifice vésico-urètral. En avant, ils sont intriqués avec les fibres du faisceau longitudinal ventral et en arrière avec celles de la portion médiane du faisceau longitudinal dorsal (fig. 32-3a). Les deux portions latérales de ce faisceau dorsal glissent en avant et en bas et se rejoignent, formant une anse superficielle à concavité dorsale.

L'uretère pénètre obliquement dans la paroi vésicale en s'insinuant entre les fibres du faisceau longitudinal dorsal. Il refoule ensuite au devant et au-dessus de lui les fibres circulaires du plan moyen en une arche régulière et les déprime en arrière de lui en gouttière. Le plan interne s'étale au devant du canal pratiquement jusqu'au méat. Ce trajet en sifflet est de l'ordre de 1,5 cm (fig. 32-3b). Des fibres musculaires détrusoriennes se réfléchissent sur l'uretère juxta-vésical constituant la classique gaine de Waldeyer amarrant le canal de manière souple et lâche. A l'intérieur de cette gaine comme dans son trajet transpariétal, l'uretère reste entouré de son adventice et garde une relative mobilité. Le trigone dépend à l'origine de la fine musculature uretérale qui, dans la portion terminale du conduit, prend une orientation longitudinale et se prolonge au-delà du méat. Le plan musculaire ainsi constitué glisse sous la muqueuse qu'il soulève et tend par son relief, de sorte qu'elle est parfaitement lisse. Il est limité par des faisceaux de fibres uretérales externes et internes particulièrement denses (faisceau inter-uretérique de Mercier, muscle de Bell). Il se prolonge au-delà de l'orifice vésico-urètral sur la paroi dorsale de l'urètre. En arrière, le plan musculaire trigonal reste séparé de la musculature proprement détrusorienne par l'étalement du plan cellulaire adventitiel. Cette disposition interdit normalement le passage à contre-courant de l'urine vers l'uretère. Ce mécanisme de "valve" dépend essentiellement de la longueur du trajet transpariétal et de son soutien détrusorien dorsal. En outre, lors de la contraction vésicale, le trigone maintient l'uretère et tend à l'intravésicaliser.

Au cours de la réplétion de la vessie, le tonus musculaire circulaire s'exerçant directement vers son centre, ferme le col et crée une angulation vésico-urètrale. Dans la phase pré-mictionnelle, la mise en tension des faisceaux longitudinaux ouvre l'angle vésico-urètral cependant que la base vésicale prend la forme d'un entonnoir. La contraction du détrusor agissant sur le mobile urinaire ouvre alors le col, ouverture facilitée par la contraction du trigone qui en efface la lèvre postérieure.



Fig. 32-4. Rapports de la vessie et de la paroi abdominale antérieure en fonction de la réplétion vésicale ; sur le schéma de droite : trocard de ponction vésicale sus-pubienne

Anatomie topographique

La vessie occupe la loge antérieure de la cavité pelvienne. Elle répond donc, en avant et latéralement, aux parois du pelvis, en bas, au diaphragme pelvien, en arrière, au plan génital puis rectal, en haut, à la cavité péritonéale. Totalement pelvienne lorsqu'elle est vide, elle devient abdomino-pelvienne au fur et à mesure de sa réplétion. De projection abdominale chez le nouveau-né, elle s'enfonce progressivement dans la cavité pelvienne chez le nourisson du fait du développement du bassin et de la symphyse d'une part et de son changement de forme d'autre part. Elle est relativement plus enfouie chez la femme que chez l'homme en raison de la configuration du bassin, de l'absence de soutien prostatique et des rapports postérieurs utéro-vaginaux.

Rapports ventraux

Ventralement, la vessie répond à l'arcature pubienne et à la paroi abdominale avec laquelle elle se met en rapport lorsqu'elle est pleine. Elle devient alors accessible à la palpation (globe vésical) et l'on peut la ponctionner directement en passant immédiatement au-dessus du pubis (fig. 32-4).

Un feuillet cellulo-fibreux s'étale de sa base à l'ombilic de part et d'autre de l'ouraque, sous tendu latéralement par les cordons fibreux des artères ombilicales (fig. 32-5). En avant de ce plan parfois décrit comme aponévrose ombilico-prévésicale, existe un espace cellulo-graisseux se prolongeant latéralement, l'espace rétropubien (espace prévésical de Retzius) occupé par des rameaux artériels provenants des artères obturatrices et de leur anastomose avec l'artère épigastrique inférieure et des artères pudendales internes (aa. honteuses internes) mais surtout par un important carrefour veineux (plexus de Santorini) vers lequel confluent les veines dorsales du pénis ou du clitoris, les petites veines graisseuses rétrosymphysaires et les veines vésicales antérieures. La paroi abdominale immédiatement sus-pubienne est formée par les muscles droits de l'abdomen qui se rétrécissent vers leurs insertions pubiennes, doublés en avant des muscles pyramidaux. Ces muscles sont inclus dans leur gaine formée, en avant, par les lames tendineuses des trois muscles larges et, en arrière, par le seul fascia transversalis (fig. 32-5). Plus latéralement, la vessie répond aux plans profonds des régions inguino-crurales, c'est-à-dire aux fossettes péritonéales interne, moyenne, et externe qui dessinent les reliefs de l'ouraque, des portions fibreuses des artères ombilicales et les artères épigastriques. L'orifice profond du canal inguinal est toutefois assez latéral par rapport à la face ventrale de la vessie.

On décrit classiquement des amarres antérieures de la vessie au pubis, les ligaments pubo-prostatiques (ou pubo-vésicaux) qui correspondent en fait à la portion toute ventrale des lames celluleuses sacro-pubiennes et ne sont guère résistantes.

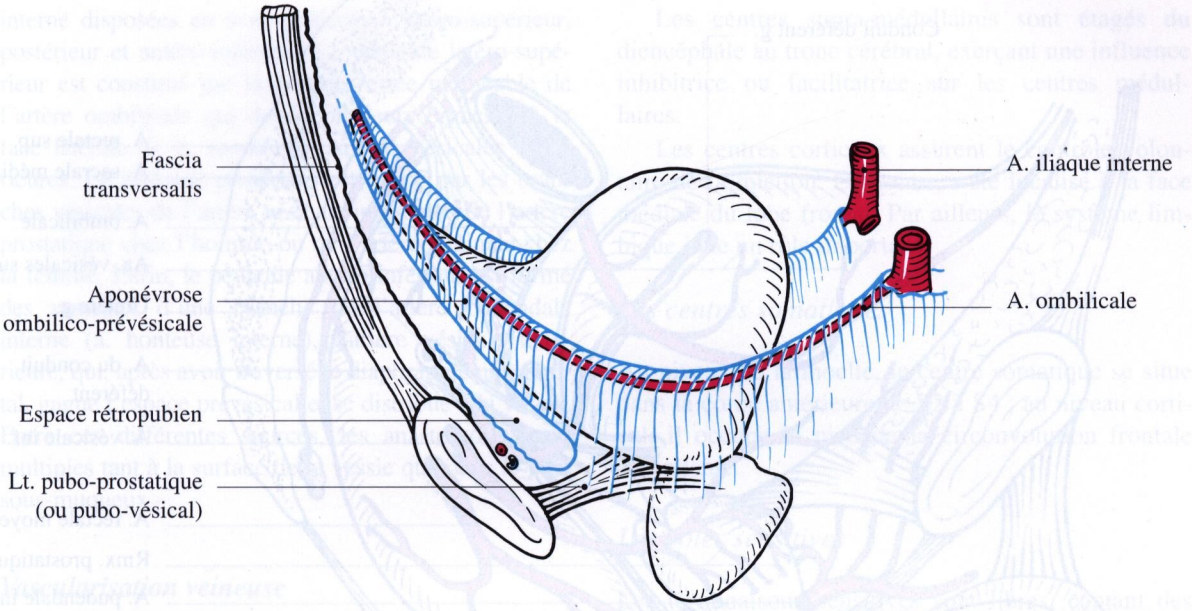

Fig. 32-5. Représentation schématique de l'aponévrose ombilico-prévésicale

Rapports latéraux

La vessie entre en rapport avec les faces latérales du pelvis (voir chap. 7) : muscle obturateur interne et aponévrose pelvienne d'insertion du muscle releveur de l'anus (figs. 7-3 et 7-5). Sur cette paroi glissent le pédicule obturateur et les branches antérieures de l'artère iliaque interne, essentiellement, les deux pédicules ombilico-vésical et génito-vésical qui entraînent vers le plan viscéral les expansions correspondantes de la gaine vasculaire. Chez l'homme, le conduit déférent émergeant de l'orifice inguinal profond passe au-dessus de la corde que forme l'artère ombilicale avant de surcroiser, plus en arrière, l'uretère. L'artère ombilicale devenue fibreuse au niveau de la face latérale de la vessie est facilement identifiable. Elle représente le repère essentiel qui conduit au déférent et à l'uretère dans cet espace latéro-vésical comblé d'un tissu cellulaire qui va se densifiant vers le bas, formant la partie antérieure des lames sacro-recto-génito-vésico-pubiennes incluant la partie ventrale des plexus hypogastriques.

Rapports de la base

La vessie est à l'aplomb de la fente uro-génitale limitée latéralement par les muscles élévateurs de l'anus constituant le diaphragme pelvien (fig. 7-6). Le col vésical est situé au niveau même de cette filière. Les rapports de la base sont bien sûr différents chez l'homme et chez la femme.

Chez l'homme (figs. 23-1 et 23-7)

Le col vésical repose sur le versant antérieur de la base de la prostate qui le soutient fermement. Elle lui est intimement reliée par un tissu cellulaire serré. En arrière, la base vésicale répond aux vésicules séminales et aux conduits déférents qui, dilatés en ampoules, descendent le long de leur bord médial, convergeant vers la base prostatique. Un peu plus haut, les uretères s'insinuent entre vessie et vésicules séminales. Un tissu celluleux relativement lâche s'interpose entre la vessie et le plan vésiculaire. Le revêtement péritonéal du dôme vésical arrive au contact du plan vésiculaire et marque à ce niveau un ressaut transversal avant de plonger pour constituer, en arrière, le cul-de-sac recto-vésical (c. de s. de Douglas). Cette fosse déclive de la grande cavité péritonéale, prolongée vers le bas par un fascia d'accolement décrit comme aponévrose prostato-péritonéale (ap. de Denonvilliers), sépare le plan vésico-génital de l'ampoule rectale.

Chez la femme (fig. 23-2)

La base vésicale repose sur le vagin dans ses deux tiers inférieurs, sur le cul-de-sac vaginal antérieur et l'isthme

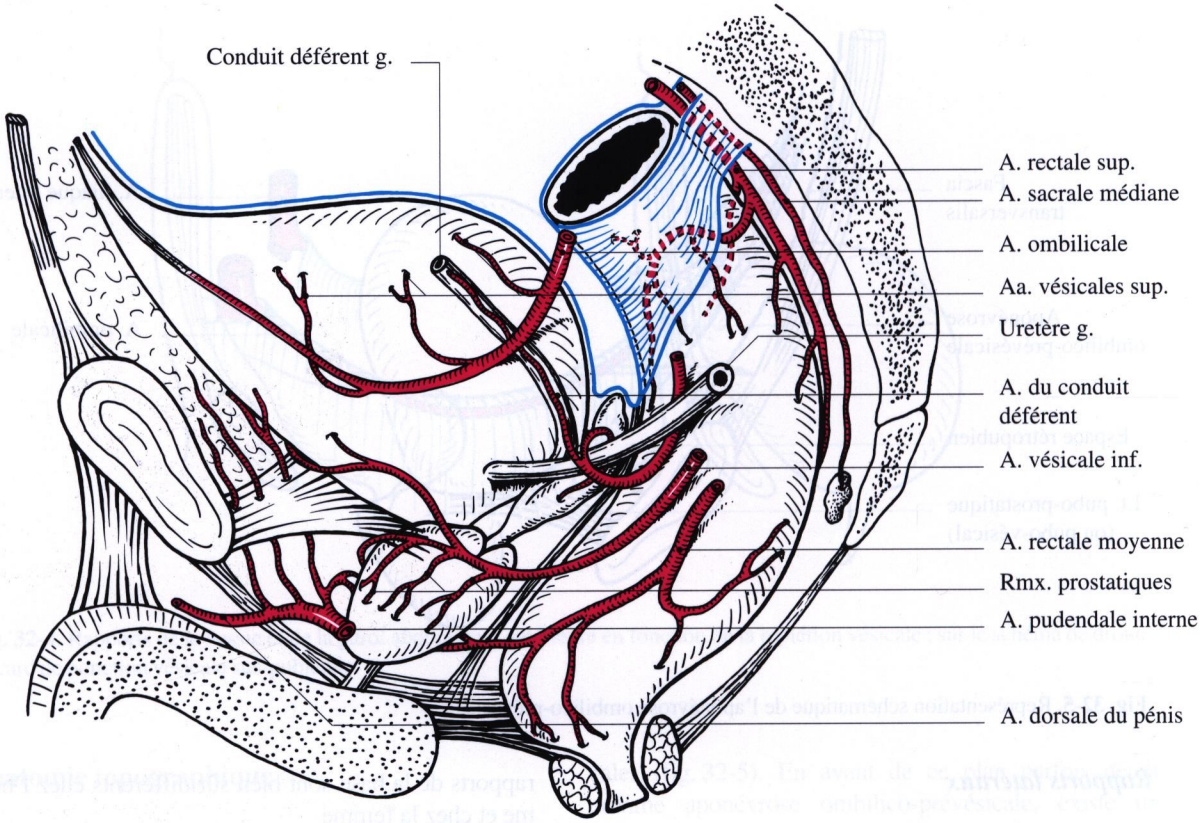

Fig. 32-6. Vascularisation artérielle de la vessie chez l'homme

utérin dans son tiers supérieur. Unie au vagin par un tissu cellulaire lâche, facilement clivable, elle est moins bien soutenue que chez l'homme. L'aire de projection du trigone sur le vagin correspond au triangle de Pawlick au niveau duquel la muqueuse vaginale est lisse alors que partout ailleurs elle est plissée. A la partie supérieure, le péritoine dessine le cul-de-sac vésico-utérin.

Rapports du dôme

Le dôme vésical est tapissé dans toute son étendue par le péritoine qui adhère à la paroi vésicale dont on ne peut le dissocier sauf sur le versant dorsal. Lorsque la vessie est vide, il forme un ou deux replis transversaux. Lorsque la vessie se remplit, le péritoine s'élève avec le dôme, cependant que se forme peu à peu, en avant, un cul-de-sac prévésical compris entre l'extrémité inférieure de l'ouraque et le segment de la face supérieure de la vessie qui se renfle au-dessus de son point d'implantation. A réplétion physiologique de la vessie, ce cul-de-sac reste à environ 2 cm au-dessus du bord supérieur de la symphyse pubienne. En arrière, le péritoine constitue le versant antérieur du cul-de-sac recto-vésical chez l'homme et dessine le cul-de-sac recto-utérin chez la femme. Par l'intermédiaire du péritoine, la vessie entre en rapport avec la grande cavité péritonéale, les anses grêles, le côlon sigmoïde et parfois le cœcum et l'appendice lorsqu'ils sont en situation basse. Chez la femme, le corps de l'utérus bordé des ligaments larges repose sur la face dorsale de la vessie en sa situation normale d'anterversion et de légère antéflexion.

Vascularisation et innervation

Vascularisation artérielle

La vascularisation artérielle (fig. 32-6) est assurée dans son ensemble par des branches de l'artère iliaque

interne disposées en trois pédicules : latéro-supérieur, postérieur et antéro-inférieur. Le pédicule latéro-supérieur est constitué par la portion restée perméable de l'artère ombilicale qui donne plusieurs branches à la face latérale de la vessie : les artères vésicales supérieures. Le pédicule postérieur est formé par les branches vésicales de l'artère vésicale inférieure, de l'artère prostatique chez l'homme ou de l'artère vaginale chez la femme. Enfin, le pédicule antéro-inférieur est formé des rameaux d'une branche de l'artère pudendale interne (a. honteuse interne), l'artère vésicale antérieure, qui, après avoir traversé le diaphragme uro-génital, gagne l'espace prévésical et se distribue à la vessie. Entre ces différentes sources, les anastomoses sont multiples tant à la surface de la vessie que dans le plan sous-muqueux.

Vascularisation veineuse

Les veines émanées du détrusor constitue un réseau adventiciel relativement dense (plexus de Santorini). Ce réseau se draîne en avant vers l'espace rétropubien, en bas vers le plexus vésico-prostatique et en arrière vers un plexus séminal ou vaginal. Les veines principales de ces plexus rejoignent la veine iliaque interne en deux courants plaqués sur la paroi pelvienne, en avant et surtout en arrière de l'uretère.

Vascularisation lymphatique

A partir d'un réseau péri-vésical présentant des relais nodaux para-vésicaux, les collecteurs rejoignent la chaîne lymphatique iliaque externe, les nœuds lymphatiques iliaques internes et ceux du promontoire.

Innervation

(voir volume "Neuro-anatomie" p. 444)

L'innervation vésicale est complexe. Elle assure le fonctionnement de la vessie et la continence. L'appareil vésico-sphinctérien recoit une double innervation : végétative pour la musculature lisse et somatique pour la musculature striée (voir chap. 40).

Les centres nerveux sont étagés tout le long du névraxe.

Les centres végétatifs

A l'étage médullaire, ils occupent la corne latérale de la moelle de T11 à L2 pour le système orthosympathique et de S2 à S4 pour le système parasympathique.

Les centres supra-médullaires sont étagés du diencéphale au tronc cérébral, exerçant une influence inhibitrice ou facilitatrice sur les centres médullaires.

Les centres corticaux assurent le contrôle volontaire de la miction. Un centre a été localisé à la face médiale du lobe frontal. Par ailleurs, le système limbique joue un rôle important.

Les centres somatiques

Au niveau de la moelle, le centre somatique se situe dans la corne antérieure de S2 à S4 ; au niveau cortical, il occupe le pied de la circonvolution frontale ascendante.

Les voies sensitives

Les terminaisons sensitives sont libres, captant des stimuli extéroceptifs et proprioceptifs.

La plupart des neurones sensitifs gagnent la moelle sacrée par l'intermédiaire des nerfs érecteurs et des nerfs pudendaux (n. honteux). Certains transportant la sensibilité extéroceptive de la région trigonale gagnent la moelle lombale par les nerfs hypogastriques.

La voie sensitive chemine ensuite dans la voie spino-thalamique ou dans le cordon postérieur jusqu'au thalamus, puis se projette sur le cortex pariétal.

Les voies motrices

L'innervation végétative (figs. 40-27 et 40-28)

Au niveau central, elle chemine dans le réseau multisynaptique du système extra-pyramidal.

Le système nerveux périphérique comprend deux voies reliant les centres médullaires à la vessie et à l'urètre :

– les nerfs hypogastriques issus des centres dorso-lombaires par l'intermédiaire du plexus hypogastrique supérieur ;

– les nerfs érecteurs issus des centres sacrés par l'intermédiaire du plexus pudendal.

Les nerfs hypogastriques et les nerfs érecteurs se jettent dans le plexus hypogastrique inférieur.

Les ganglions relais du système sympathique se situent dans le plexus hypogastrique supérieur, ceux du système parasympathique dans le plexus hypogastrique inférieur. Des connexions entre les deux systèmes ont été mise en évidence dans les ganglions périphériques.

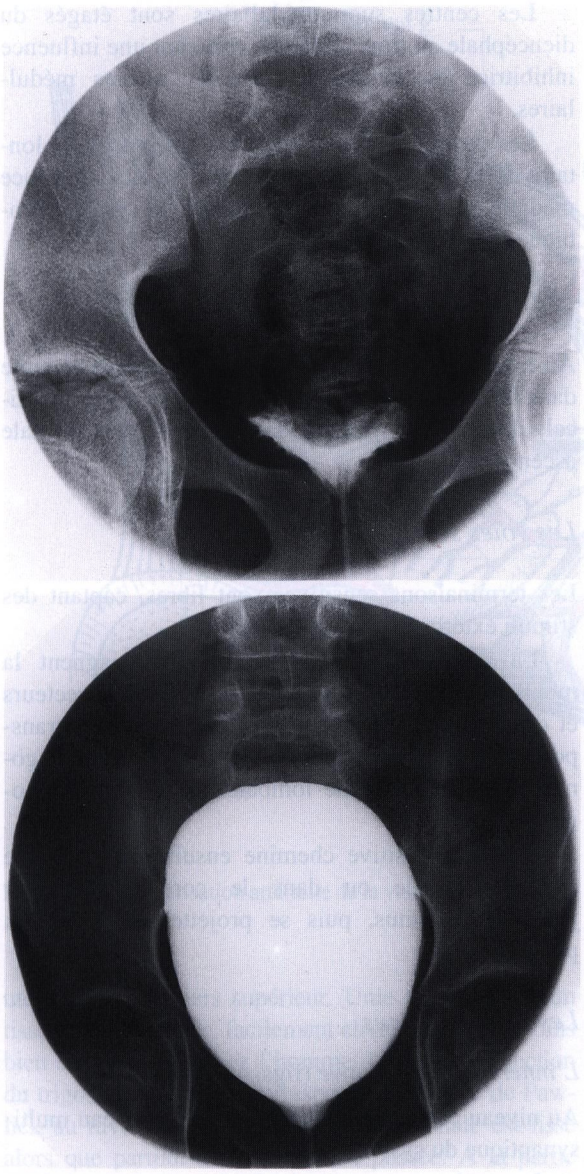

a

b

Fig. 32-7a,b. Visualisation de la vessie lors d'une cystographie. **a** En début de réplétion, **b** en fin de réplétion

L'innervation somatique

L'innervation du sphincter strié est assurée par le nerf pudendal et pour certains auteurs également par le plexus hypogastrique inférieur.

II. L'urètre

Canal permettant l'évacuation de l'urine retenue dans la vessie, l'urètre permet en outre, chez l'homme, le passage du sperme au moment de l'éjaculation. Sa disposition et ses rapports sont donc très différents dans l'un et l'autre sexe.

L'urètre chez l'homme

Anatomie morphologique

Trajet, forme, dimensions

A partir du col vésical, l'urètre traverse verticalement la prostate au niveau de laquelle se situe le carrefour uro-génital. Il franchit ensuite le diaphragme pelvien, puis s'engage dans le corps spongieux du pénis qu'il parcourt jusqu'à son extrémité antérieure pour déboucher au sommet du gland (figs. 23-7 et 32-8).

On peut donc lui reconnaître trois portions : prostatique, membranacée (membraneuse) et spongieuse. Les deux premières correspondent à ce qu'il est convenu d'appeler l'urètre postérieur, la troisième à l'urètre antérieur.

Dans son trajet dorsal, presque vertical, l'urètre décrit dans son ensemble une légère courbe à concavité ventrale. A partir de sa pénétration dans la racine du pénis, il change de direction et se porte en avant et en haut pour se placer au-dessous puis au devant de la partie inférieure de la symphyse pubienne. A ce niveau, il se coude pour parcourir verticalement le pénis flaccide. Lorsque ce dernier est en érection, il poursuit au contraire sa direction oblique en avant et en haut. Il apparaît ainsi que l'urètre présente deux segments : l'urètre fixe (urètre prostatique et urètre membranacé, inclus dans le plancher périnéal) et l'urètre mobile (urètre spongieux).

Lorsque le pénis est flaccide, l'urètre dessine dans son ensemble un S renversé. Cela n'interdit pas son cathétérisme, même par un tube rectiligne et rigide. Il suffit en effet de ramener le pénis vers le haut pour effacer dans un premier temps la courbure distale puis d'abaisser fortement le pénis grâce au levier que constitue le cathéter pour effacer, dans un second temps, la courbure proximale.

Quand le pénis est flaccide, l'urètre mesure en moyenne 16 à 17 cm : 2,5 à 3 cm pour la partie prostatique, 1,2 cm pour la partie membraneuse et 12 cm pour la partie spongieuse.

En dehors des mictions ou des éjaculations, le canal de l'urètre est affaissé, ses parois étant appliquées sur elles-mêmes. La section du canal apparaît

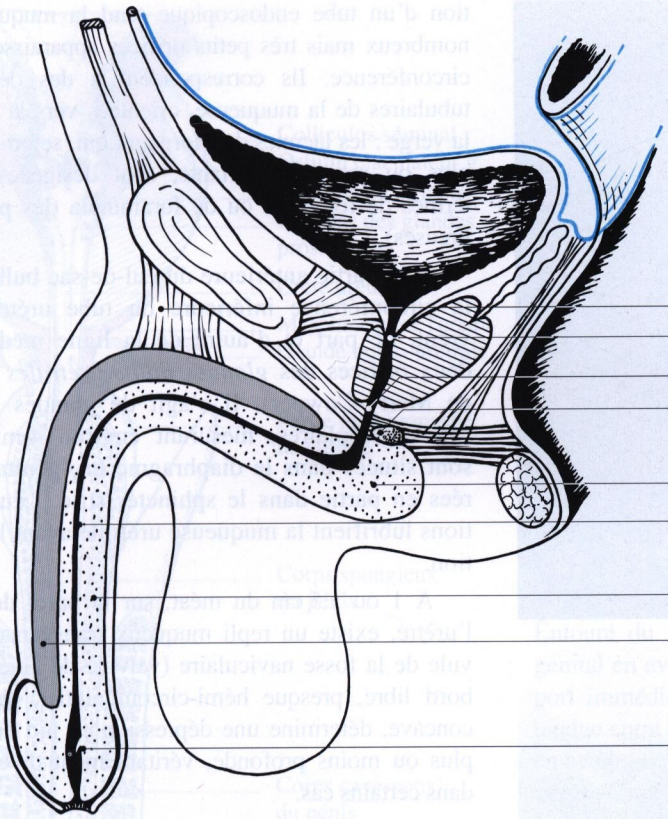

a

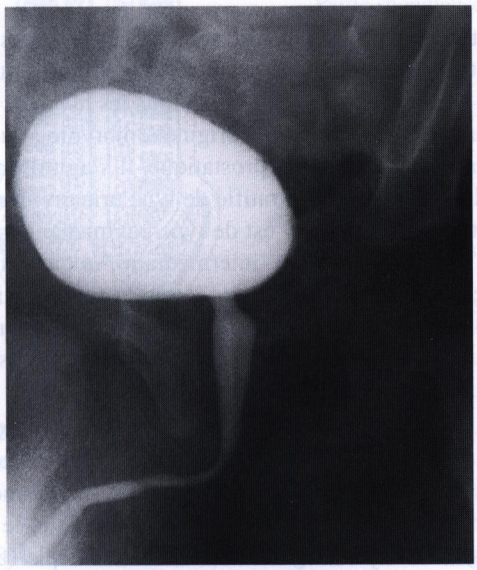

b

Fig. 32-8. a L'urètre chez l'homme, **b** cysto-urétrographie mictionnelle chez un jeune garçon

alors, selon le niveau considéré, comme une fente verticale, transversale ou en T. Son diamètre moyen est de 7 mm mais il est relativement extensible jusqu'à un diamètre d'environ 9 mm. Il présente trois portions légèrement dilatées qui apparaissent bien sur les clichés d'urétrographie mictionnelle : le sinus prostatique correspondant au carrefour uro-génital déterminé par la convexité de l'hémi-circonférence postérieure alors que l'antérieure reste rectiligne, le cul-de-sac bulbaire au niveau de la partie proximale de l'urètre spongieux, et la fosse naviculaire dans la traversée du gland.

Configuration interne

Le carrefour uro-génital est marqué par une saillie médiane allongée verticalement : le *colliculus séminal* (veru montanum), situé sur la partie postérieure de l'urètre prostatique, à la jonction de son tiers moyen et de son tiers inférieur (fig. 32-9). Il mesure 10 à 15 mm de long et son relief est de l'ordre de 3 mm. Au-dessus, deux fins replis muqueux, légèrement divergents à partir de son pôle supérieur, sont désignés comme étant les freins du colliculus. Au-dessous, une crête muqueuse s'effile jusqu'à la portion membraneuse. Il n'est pas rare d'observer à ce niveau et à sa place deux replis muqueux, plus ou moins symétriques des freins du colliculus. Au

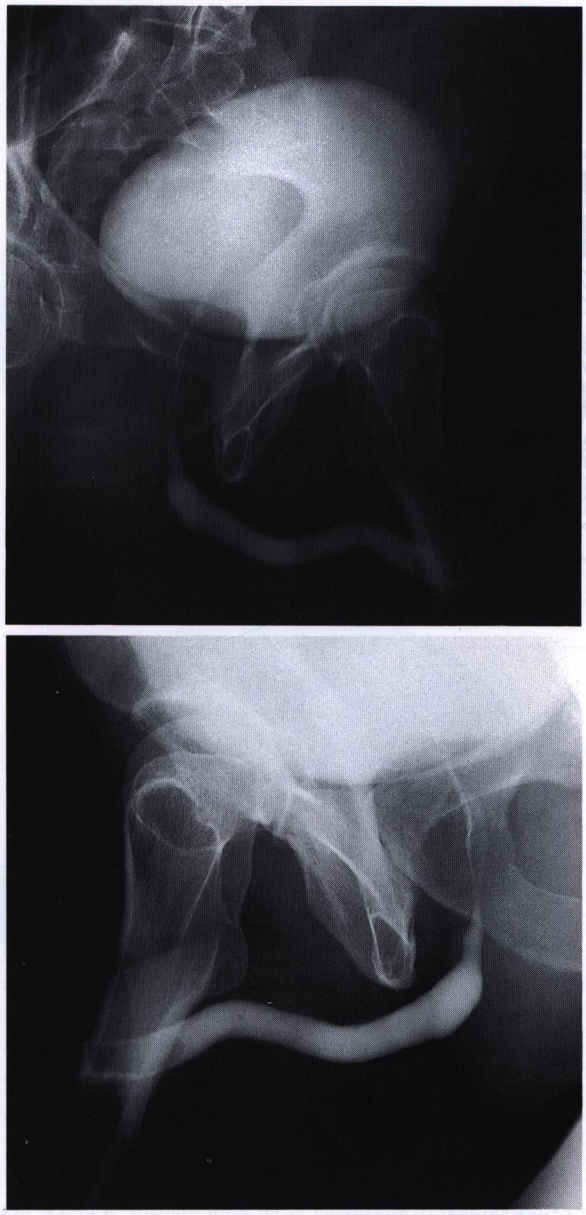

Fig. 32-8. c Cysto-urétrographie mictionnelle chez un adulte, **d** urétrographie rétrograde

centre de la saillie, constituée de tissu érectile, apparaît une petite fente verticale qui donne accès à un cul-de-sac strictement médian d'environ 1 cm de profondeur s'enfonçant dans l'épaisseur de la prostate : *l'utricule prostatique*. De part et d'autre de cette fente, les canaux éjaculateurs débouchent par deux petits orifices circulaires. La saillie du colliculus sur la face postérieure du canal détermine deux gouttières latérales où s'ouvrent de nombreux canalicules excréteurs de la glande prostatique.

L'urètre spongieux est parcouru de plis longitudinaux qui s'effacent au fur et à mesure que la pénétration d'un tube endoscopique tend la muqueuse. De nombreux mais très petits orifices apparaissent sur la circonférence. Ils correspondent à des dépressions tubulaires de la muqueuse, orientées vers la racine de la verge : les lacunes de Morgagni qui, selon leur taille plus ou moins importante, sont désignées par les termes de foramina ou de foraminula (les plus nombreuses).

A la partie antérieure du cul-de-sac bulbaire, sur la circonférence inférieure du tube urétral, s'ouvrent, de part et d'autre de la ligne médiane, les deux orifices des *glandes bulbo-urétrales* (glandes de Merry-Cowper). Il s'agit de glandes génitales tubulo-alvéolaires, mesurant environ 4 mm. Elles sont situées dans le diaphragme uro-génital, enserrées en partie dans le sphincter strié. Leurs sécrétions lubrifient la muqueuse urétrale avant l'éjaculation.

A 1 ou 1,5 cm du méat, sur la paroi dorsale de l'urètre, existe un repli muqueux transversal, la valvule de la fosse naviculaire (valvule de Guérin). Son bord libre, presque hémi-circonférentiel, légèrement concave, détermine une dépression en nid de pigeon, plus ou moins profonde, véritablement diverticulaire dans certains cas.

Structure

Le tube urétral est constitué de deux enveloppes concentriques : muqueuse et musculeuse. La muqueuse n'a pas la même constitution à tous les niveaux. Cela résulte de la dualité d'origine embryologique du canal. Dans la portion prostatique, il s'agit d'un épithélium cylindrique stratifié de type urinaire. Dans la portion spongieuse, il est de type pavimenteux stratifié. Dans la portion intermédiaire, membranacée (membraneuse), on retrouve une structure transitionnelle : épithélium cylindrique ou îlots pavimenteux stratifiés. La sous-muqueuse contient des fibres nerveuses et des terminaisons sensitives.

La musculature lisse (fig. 32-10) est disposée en un plan longitudinal interne et circulaire externe mais ce plan n'a pas partout même importance et même signification. Dans la portion initiale, le plan longitudinal prolonge la musculeuse vésicale (fibres cervico-urétrales) ; au niveau de l'urètre sous-montanal et membraneux, le plan longitudinal est constitué de faisceaux dits prostato-urétraux. Dans la portion sus-montanale on observe immédiatement au-dessous du col vésical mais distinct de lui, un discret anneau musculaire (sphincter pré-prostatique) susceptible de s'opposer à l'éjaculation rétrograde.

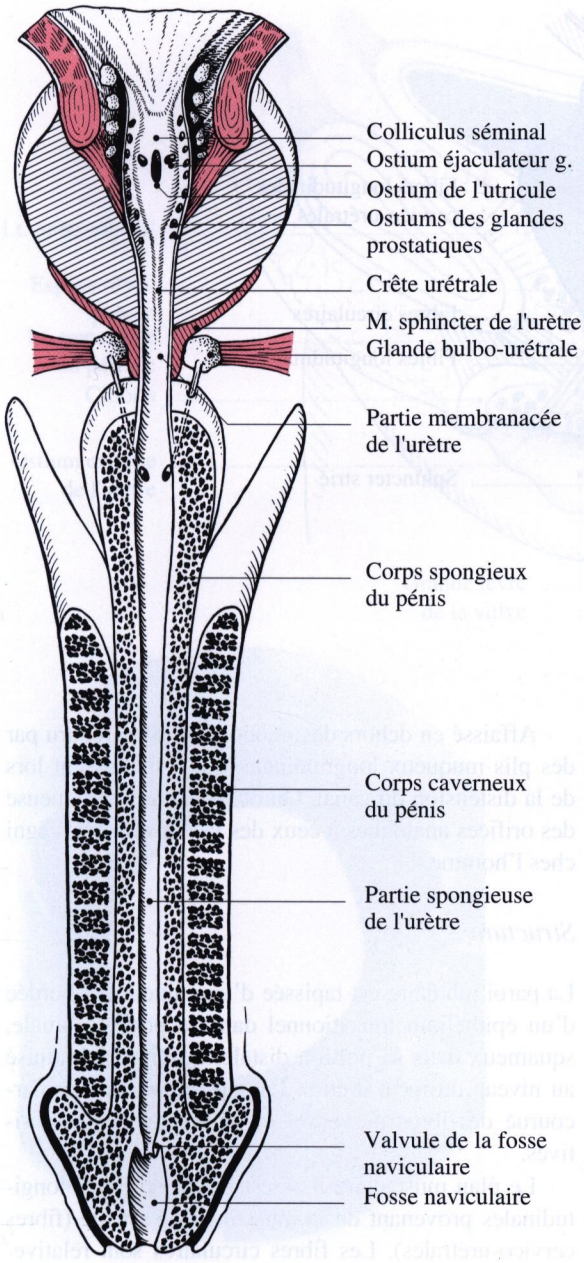

Fig. 32-9. Configuration interne et rapports de l'urètre chez l'homme

Dans la portion sous-montanale, les fibres musculaires circulaires sont plus denses jusqu'au niveau de l'urètre bulbaire.

Le muscle sphincter strié de l'urètre s'intègre au diaphragme pelvien. Il entoure l'urètre membraneux d'un anneau complet et au-dessus étale ses fibres sur la face antérieure et latérale de la prostate, certaines d'entre elles remontant jusqu'au niveau du col vésical.

Anatomie topographique

Les rapports de l'urètre sont bien sûr différents selon la portion considérée :

L'urètre prostatique

Il traverse la prostate de la base au sommet, le plus souvent entièrement inclus dans la glande qui forme en avant de lui un isthme plus ou moins épais. Parfois, il creuse une profonde gouttière à sa face antérieure et n'est que partiellement recouvert par le parenchyme. Dans tous les cas et en dehors même du carrefour urogénital, il est directement uni à la prostate par les nombreux canaux excréteurs de la glande. Les connexions pelviennes sont celles de la prostate (voir chap. 34).

L'urètre membranacé

Entouré du sphincter strié, il traverse le périné urogénital en avant des muscles transverses. Il est en rapport immédiat avec l'aponévrose périnéale moyenne, tendue entre les branches ischio-pubiennes et renforcée en avant jusqu'à constituer un véritable ligament transverse. Cette portion très fixe de l'urètre rattachée au cadre pelvien par le système aponévrotique situé immédiatement au-dessous de la filière médiane des muscles élévateurs de l'anus, est particulièrement menacée en cas de traumatisme pelvien.

L'urètre spongieux

Il a les rapports du corps érectile qu'il parcourt d'arrière en avant (voir chap. 35).

Vascularisation et innervation

La vascularisation artérielle

La vascularisation artérielle de l'urètre dépend de la vascularisation prostatique dans sa portion initiale et, dans la suite de son trajet, de l'artère pudendale interne (a. honteuse interne) qui tient sous sa dépendance la totalité de la vascularisation du pénis (voir chap. 34 et 35).

Les veines

Elles se drainent vers le plexus veineux préprostatique (plexus de Santorini), les plexus vésicaux et prostatiques et le plexus périnéal.

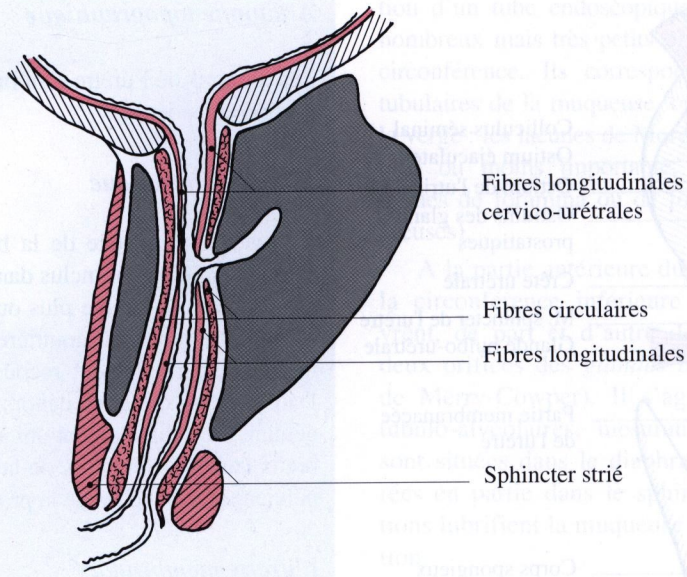

Fig. 32-10. Les couches musculaires de l'urètre prostatique

Les lymphatiques

Ils s'intègrent aux systèmes de drainage de la prostate et du pénis.

Les nerfs

Ils proviennent du plexus hypogastrique par l'intermédiaire du plexus prostatique et des branches terminales du nerf pudendal (n. honteux) (voir chap. 31, 34, 35 et 40).

L'urètre chez la femme

Anatomie morphologique

Trajet, forme, dimensions

L'urètre s'étend du col de la vessie au pudendum féminin (vulve) où il s'ouvre par un orifice légèrement proéminent, l'ostium externe de l'urètre, aux bords dentelés et plissés (fig. 32-11).

Sa direction, légèrement oblique en bas et en avant, est à peu près parallèle à celle du vagin situé immédiatement en arrière de lui. Il décrit dans son ensemble une légère courbe concave en avant.

Il mesure en moyenne 3 cm de long. Son diamètre est de 7 mm mais il est très extensible. Le point le plus étroit et le moins souple correspond au méat.

Affaissé en dehors des mictions, il est parcouru par des plis muqueux longitudinaux qui disparaissent lors de la distension du canal. On observe sur la muqueuse des orifices analogues à ceux des lacunes de Morgagni ches l'homme.

Structure

La paroi tubulaire est tapissée d'une muqueuse bordée d'un épithélium transitionnel dans sa portion initiale, squameux dans sa portion distale, devenant kératinisé au niveau du méat urétral. La sous-muqueuse est parcourue de fibres nerveuses et de terminaisons sensitives.

Le plan musculaire lisse est formé de fibres longitudinales provenant de la musculature vésicale (fibres cervico-urétrales). Les fibres circulaires sont relativement clairsemées immédiatement au-dessous du col mais constituent un anneau relativement important à hauteur du sphincter strié.

Ce sphincter strié entoure la portion moyenne de l'urètre sur une hauteur d'environ 1,5 cm. Au-dessous, la musculature striée forme un anneau à concavité postérieure qui s'étale sur les parois latérales du vagin.

Anatomie topographique

On peut distinguer deux étages dans le trajet relativement court de l'urètre : pelvien et périnéal.

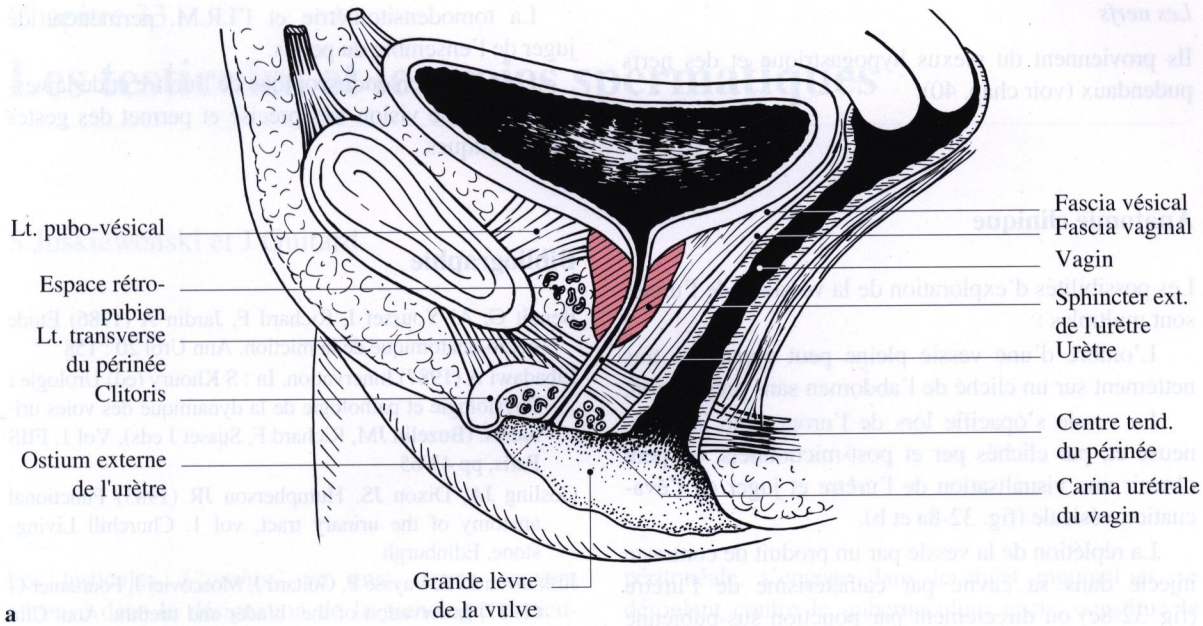

a

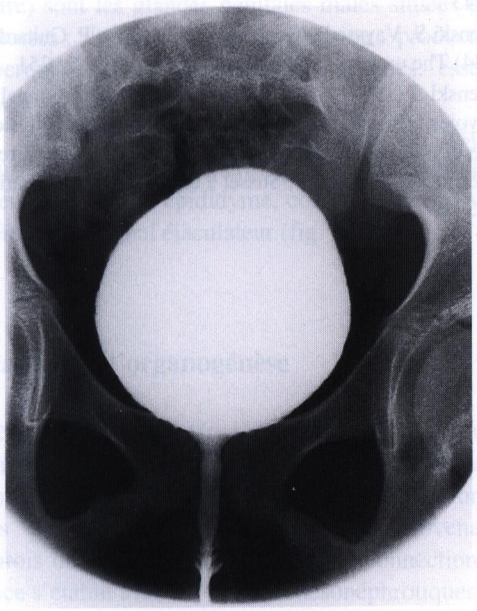

b

Fig. 32-11. a L'urètre chez la femme, **b** cysto-urétrographie mictionnelle chez une jeune fille

Portion pelvienne

La portion pelvienne se situe 2 à 3 cm en arrière de la symphyse pubienne. Immédiatement au-dessous du col, l'urètre s'engage dans la filière uro-génitale entre les bords internes des muscles élévateurs de l'anus recouvert de l'aponévrose pelvienne. L'urètre est à ce niveau relativement clivable du vagin contre lequel il repose. Il répond en avant à la veine dorsale du clitoris et au plexus veineux prévésical.

Portion périnéale

Dans la portion périnéale, l'urètre est au contraire étroitement uni au vagin par une lame cellulo-fibreuse : la cloison urétro-vaginale. Il s'engage avec lui dans le triangle antérieur du périné traversant le plan de l'aponévrose périnéale moyenne. Au-dessous de ce plan, il est croisé de chaque côté par les corps caverneux du clitoris et le bulbe vestibulaire, formés de tissu érectile entourant la portion vestibulaire du vagin, qui se réunissent en avant et sont recouverts par les muscles bulbo-spongieux.

L'ostium externe de l'urètre, en forme de papille, s'ouvre 20 à 25 mm en arrière du clitoris, immédiatement en avant de la carina urétrale du vagin (tubercule vaginal). De part et d'autre de cet ostium, débouchent les canaux excréteurs des glandes urétrales (glandes de Skene) qui s'étalent dans la couche musculaire de la paroi urétrale ou en dehors d'elle.

Vascularisation et innervation

La vascularisation artérielle

Elle provient des artères iliaques internes, par les branches vésicales inférieures et vaginales, et des artères pudendales internes par les branches bulbo-urétrales.

Les veines

Elles rejoignent les plexus vésicaux et les plexus vaginaux.

Les lymphatiques

Ils se drainent vers les nœuds lymphatiques iliaques internes et iliaques externes.

Les nerfs

Ils proviennent du plexus hypogastrique et des nerfs pudendaux (voir chap. 40).

Anatomie clinique

Les possibilités d'exploration de la vessie et de l'urètre sont multiples :

L'ombre d'une vessie pleine peut apparaître très nettement sur un cliché de l'abdomen sans préparation.

La vessie s'opacifie lors de l'urographie intraveineuse et, par clichés per et post-mictionnels, on peut obtenir une visualisation de l'urètre et juger de l'évacuation vésicale (fig. 32-8a et b).

La réplétion de la vessie par un produit de contraste injecté dans sa cavité par cathétérisme de l'urètre (fig. 32-8c) ou directement par ponction sus-pubienne (cysto-urétrographie rétrograde ou sus-pubienne) permet d'obtenir de très bonnes images et de précieux renseignements sur la vessie et l'urètre.

L'échographie permet de visualiser la vessie, les uretères juxta-vésicaux, l'urètre et la prostate (qui est mieux apprécié par un examen échographique par voie endo-rectale).

La tomodensitométrie et l'I.R.M. permettent de juger de l'ensemble du pelvis.

L'exploration endoscopique de l'urètre et de la vessie donne une vision très précise et permet des gestes thérapeutiques.

Bibliographie

Benoit G, Al Youssef I, Richard F, Jardin A (1986) Etude neuro-anatomique de la miction. Ann Urol 20 : 158

Elbadawi A (1987) Innervation. In : S Khoury (ed) Urologie : Physiologie et pathologie de la dynamique des voies urinaires. (Buzelin JM, Richard F, Susset J eds), Vol 1. FIIS Paris, pp 43-65

Gosling JA, Dixon JS, Humpherson JR (1983) Functional anatomy of the urinary tract, vol 1. Churchill Livingstone, Edinburgh

Juskiewenski S, Vaysse P, Guitard J, Moscovici J, Fourtanier G (1981) Innervation of the blader and urethra. Anat Clin 2 : 243

Juskiewenski S, Vaysse P, Moscovici J, Degraeve P, Guitard J (1984) The uretero-vesical function. Anat Clin 5 : 251

Juskiewenski S (1987) Anatomie descriptive et fonctionnelle des voies urinaires. In : S Khoury (ed) Urologie : Physiologie et pathologie de la dynamique des voies urinaires. (Buzelin JM, Richard F, Susset J eds), Vol 1. FIIS Paris, pp 23-31

Chapitre 33

Les testicules et les voies spermatiques

S Juskiewenski et J Guitard

Les testicules, (*"orchis"* en grec, terme souvent retrouvé dans la désignation de la pathologie testiculaire) sont les glandes génitales mâles situées dans les bourses ; ils ont une double fonction : production des spermatozoïdes et sécrétion d'hormones, essentiellement la testostérone.

Les spermatozoïdes sont conduits du testicule à l'urètre par les voies spermatiques qui comportent plusieurs segments : épididyme, conduit déférent, vésicule séminale et canal éjaculateur (fig. 33-1).

Rappel de l'organogénèse

Les gonades se différencient au contact du mésonéphros par prolifération de l'épithélium cœlomique et condensation du mésenchyme sous-jacent colonisé par les cellules germinales primordiales provenant des parois de la vésicule vitelline. Une connection excrétrice s'établit avec les tubules mésonéphrotiques à l'origine du canal de Wolff qui va constituer la voie spermatique. La régression du mésonéphros commence à la fin du 2e mois ; seule persiste la portion des voies excrétrices intégrée à la voie génitale. Le segment du canal de Wolff qui les reçoit s'allonge et se pelotonne pour former l'épididyme. Le testicule est alors appendu à la paroi dorsale de la cavité abdominale par un étroit méso le gubernaculum testis, qui s'étend vers le bas jusqu'à l'ébauche des bourrelets scrotaux. Par suite de la croissance rapide du corps de l'embryon, le testicule ainsi amarré descend progressivement, entraînant ses vaisseaux. Vers le début du 3e mois, il se trouve à proximité de la future région inguinale. A ce moment, un diverticule de la cavité cœlomique, devenue cavité péritonéale, s'engage dans le trajet inguinal et, se déroulant contre le gubernaculum testis, constitue le canal péritonéo-vaginal (figs. 6-18 et 33-2). Ainsi guidé, le testicule franchit le trajet inguinal au cours du 7e mois et atteint le scrotum vers le 8e mois. Cette dernière étape peut être retardée jusqu'aux premiers mois de la vie. Cette descente du testicule est réglée par un équilibre hormonal précis.

I. Testicule et épididyme

Anatomie morphologique

Morphologie externe

Le testicule est une glande ovoïde légèrement aplatie dans le sens transversal. Son grand axe est oblique en bas, en arrière et un peu en dedans, formant avec l'horizontale un angle d'environ 45° (fig. 33-3).

Il présente deux faces : médiale et latérale, deux bords : antéro-inférieur et postéro-supérieur, deux pôles : crânial et caudal. Ses dimensions moyennes chez l'adulte sont de 40 à 50 mm de long, 20 à 30 mm d'épaisseur (d'une face à l'autre) et 25 à 35 mm de large (d'un bord à l'autre). Sa surface est parfaitement lisse, nacrée, sa consistance est ferme, sa sensibilité élective.

Il est surmonté par *l'épididyme* qui, à la manière d'un cimier de casque, s'allonge le long de son bord

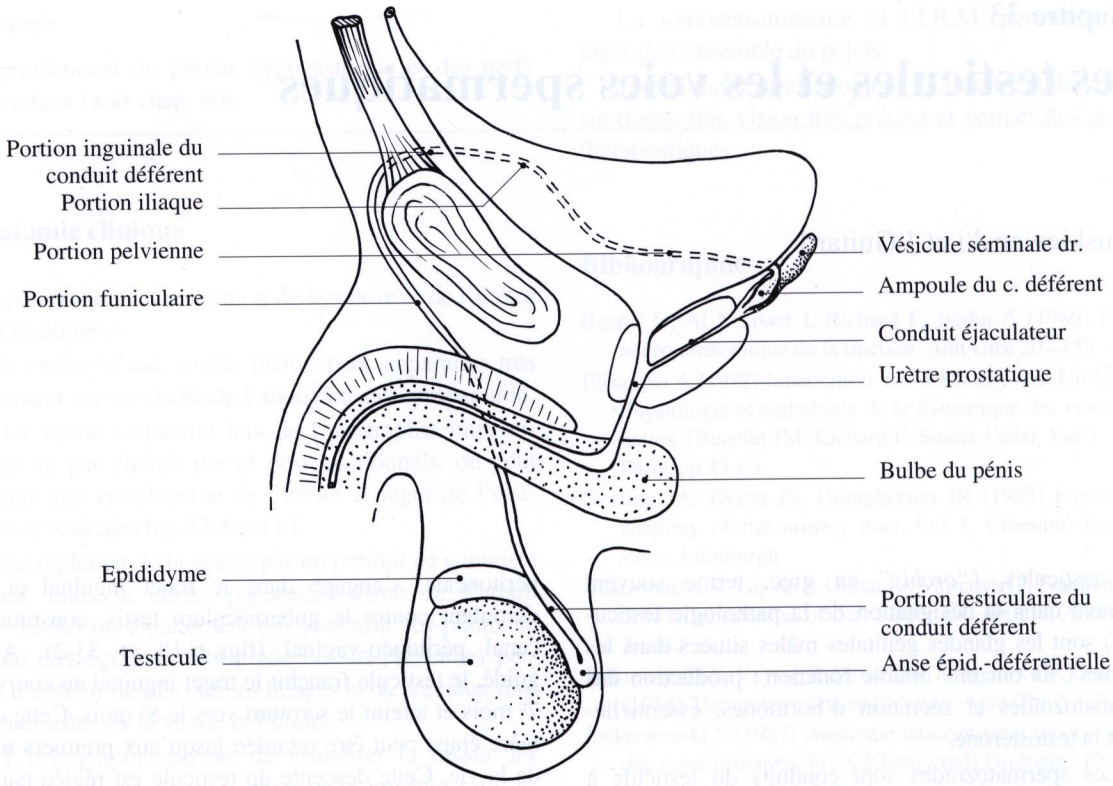

Fig. 33-1. Représentation semi-schématique des voies spermatiques droites

postéro-supérieur et déborde légèrement sur la face latérale. L'épididyme présente trois segments : *la tête*, arrondie, atteint et parfois dépasse le pôle antéro-supérieur auquel elle est réunie par une large zone d'adhérence serrée. *Le corps*, régulier, s'allonge librement le long du bord supérieur dont il est séparé par un faible espace ou sinus épididymaire. *La queue*, souvent de même volume que le corps, parfois plus aplatie et plus mince, n'atteint pas tout à fait le pôle inférieur. Elle est presque toujours reliée au testicule par des tractus conjonctifs ne créant cependant qu'une zone d'adhérence lâche et variable.

La queue de l'épididyme se prolonge par *le conduit (ou canal) déférent* qui dessine une anse régulière, l'anse épididymo-déférentielle, avant de s'élever le long de la face interne du testicule et de l'épididyme qu'il croise à la jonction tête-corps. Poursuivant son trajet vers le canal inguinal, il se place au sein de l'étalement des éléments vasculaires du cordon.

On peut observer au niveau de la tête de l'épididyme un appendice plus ou moins globuleux, finement pédiculé, l'*appendice épididymaire* (hydatide pédiculée) résidu de l'extrémité du canal mésonéphrotique (c. de Wolff). Une formation comparable peut être implantée sur le versant antérieur du pôle supérieur du testicule, l'*appendice du testicule* (hydatide sessile), résidu du canal de paramésonéphrotique (c. de Müller). D'autres résidus Wolfiens ou mésonéphrotiques (vaisseau aberrant de Roth, organe de Giraldès) peuvent demeurer au niveau de l'anse épididymaire (fig. 33-3).

Structure

Une enveloppe conjonctive résistante, dense, inextensible, d'une couleur blanc bleuâtre, l'*albuginée*, entoure le testicule. Lorsqu'on l'incise, la "pulpe" testiculaire fait immédiatement saillie comme sous pression. Cette albuginée donne naissance à des cloisons fibreuses qui divisent la glande en lobules cunéiformes au sein desquels sont disposés *les tubes séminifères* contournés, très flexueux. Par leur sommet, ces lobules convergent vers la partie supérieure du bord postérieur du testicule et la fusion des cloisons qui les limitent constitue une masse fibreuse : *le mediastinum testis* (corps d'Highmore). A ce niveau, les tubules s'unissent pour former

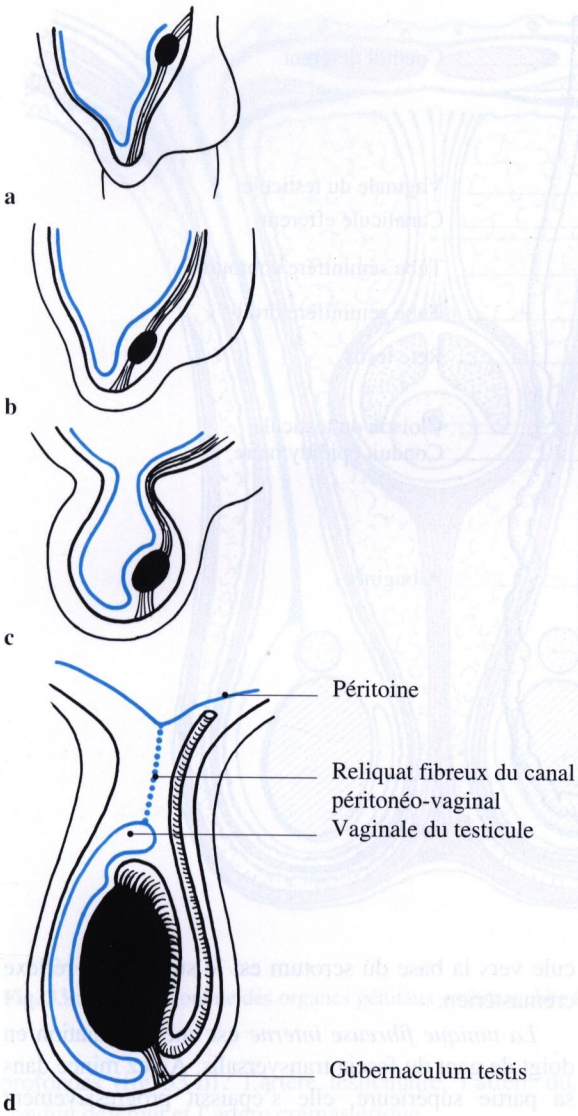

Fig. 33-2a-d. Descente du testicule. **a** 2e mois, **b** 3e mois, **c** 8e mois, **d** situation définitive

20 à 30 *tubes séminifères droits* qui constituent rapidement un réseau, le *rete testis* (réseau de Haller) d'où partent 15 à 20 canalicules efférents (cônes efférents) qui, émergeant du testicule, s'engagent aussitôt dans la tête de l'épididyme (fig. 33-4).

Dans le tissu interstitiel situé au sein des lobules, entre les tubes séminifères, on trouve les cellules de Leydig qui sécrètent la testostérone. Les cellules de Sertoli font partie des tubes séminifères, en contact étroit avec les cellules de la gamétogénèse, elles sécrètent l'inhibine et l'hormone anti-mullerienne qui joue un rôle capital dans la différenciation de l'appareil génital.



Fig. 33-3. Configuration externe du testicule et de l'épididyme droits, vue médiale

Les canalicules efférents du testicule donnent naissance au *conduit épididymaire*, très contourné, replié sur lui-même de façon serrée de sorte que, long d'environ 6 mètres, il est contenu dans cet organe relativement court. Dans la queue de l'épididyme, ce canal diminue d'épaisseur et de diamètre et devient le *conduit déférent*.

Anatomie topographique

Le testicule, l'épididyme, la portion initiale du canal déférent et les vaisseaux et les nerfs testiculaires groupés autour de lui, formant le *cordon spermatique*, sont situés dans le scrotum (fig. 33-5).

Il est entouré d'une séreuse, *la vaginale* du testicule, primitivement en continuité avec le péritoine puisqu'elle représente l'extrémité distale du canal péritonéo-vaginal secondairement occlus, ne laissant persister, au sein des éléments du cordon, qu'un résidu fibreux (ligament de Cloquet). Comme toute séreuse, la vaginale présente deux feuillets, l'un viscéral, l'autre pariétal. La ligne de réflexion entre ces deux feuillets est variable. Elle débute au niveau de la tête de l'épididyme ou sur le cordon pour se porter sur le pôle postérieur du testicule. Elle forme un sillon continu pouvant présenter un certain nombre de culs-de-sac dont l'un s'insinue entre testicule et épididyme.

Le scrotum

Le scrotum est un sac divisé en deux bourses par un raphé médian. Il est constitué de plusieurs enveloppes concentriques : la peau, le dartos, la fibreuse externe, le crémaster, la fibreuse interne qui représentent à son niveau les différents plans de la paroi abdominale.

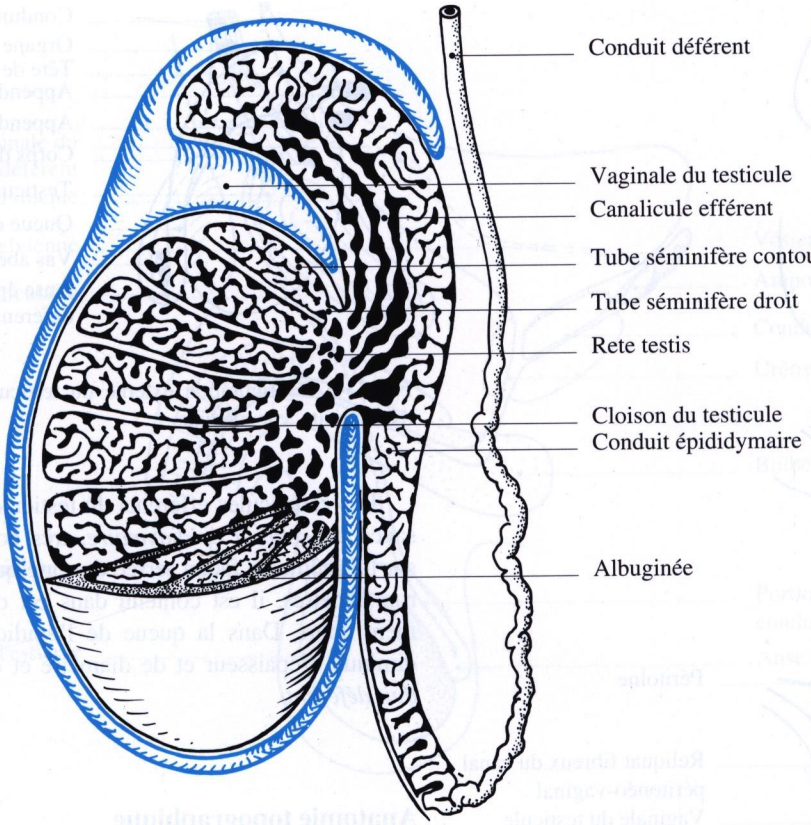

Fig. 33-4. Configuration interne du testicule et de l'épididyme

La peau est mince et particulièrement extensible. Elle présente des glandes sébacées et des poils longs et rares. Des rides plus marquées à la face antérieure qu'à la face postérieure se détachent du raphé et dessinent des courbes à concavité supérieure. Dans les couches profondes du derme, des fibres musculaires constituent le muscle dermo-scrotal.

Un plan musculo-élastique le dartos double le derme dont il est souvent difficile de le détacher. Il représente au niveau des bourses le grand peaucier abdominal que l'on retrouve chez quelques mammifères. Les fibres musculaires et élastiques sont généralement perpendiculaires aux rides du plan cutané. *La tunique celluleuse ou fibreuse externe* dépend du fascia superficialis qui recouvre l'aponévrose du muscle oblique externe. Elle est épaisse mais lâche, relativement facile à délimiter.

Le crémaster est une tunique musculaire striée, incomplète, nettement isolable de la tunique fibreuse sous-jacente sur laquelle viennent se terminer la plupart de ses fibres. Il se détache du muscle oblique interne. Il est innervé par des branches génitales du nerf génito-fémoral. Ce muscle dont la contraction rétracte le testicule vers la base du scrotum est le substrat du réflexe crémastèrien.

La tunique fibreuse interne est une évagination en doigt de gant du fascia transversalis. Assez mince dans sa partie supérieure, elle s'épaissit progressivement pour prendre un aspect véritablement fibreux à hauteur du testicule.

Le ligament scrotal, résidu du gubernaculum testis, mêle ses fibres à la tunique interne au niveau du pôle postéro-inférieur du testicule et de la queue de l'épididyme. Il va se fixer à la face profonde de la bourse, en arrière, tout près du raphé.

Vascularisation et innervation

Vascularisation du testicule et de ses enveloppes profondes

Les artères

Trois artères concourent à la vascularisation du testicule, de son appareil excréteur et de ses enveloppes

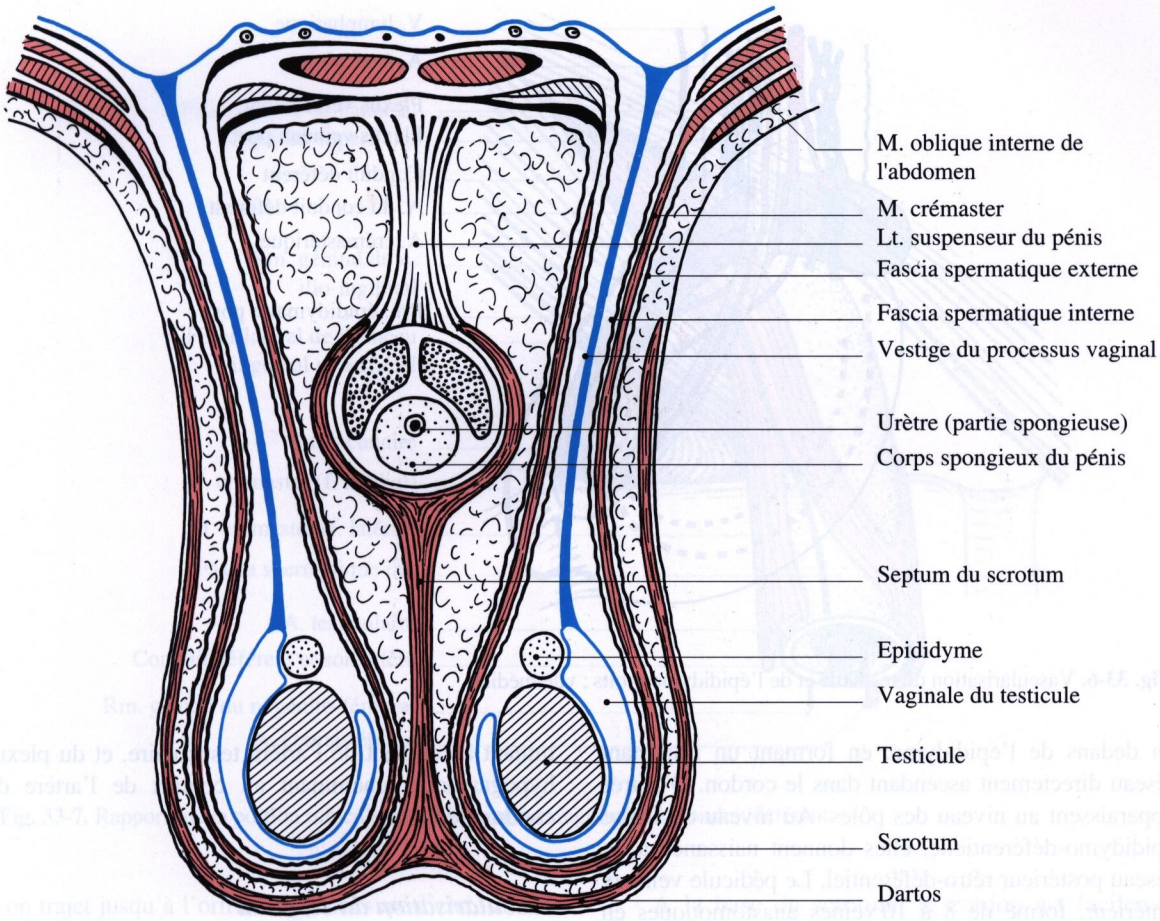

Fig. 33-5. Coupe frontale des organes génitaux externes chez l'homme

profondes (fig. 33-6) : l'artère testiculaire, l'artère du conduit déférent et l'artère crémastérique.

L'artère testiculaire

Elle naît de l'aorte abdominale au-dessous des artères rénales. Cheminant dans un plan sous-péritonéal, elle traverse le canal inguinal et abandonne, à une plus ou moins grande distance du testicule, des collatérales à destinée épididymaire, généralement l'une antérieure qui gagne la tête de l'épididyme, l'autre postérieure longe l'épididyme près de son bord interne jusqu'au niveau de l'anse épididymo-déférentielle. L'artère testiculaire se divise ensuite en deux rameaux terminaux qui pénètrent la glande dans laquelle ils se distribuent en cheminant sous l'albuginée sur les faces latérales et médiales. La division en rameaux terminaux peut être plus ou moins haute dans le cordon et l'on peut même observer deux artères testiculaires cheminant parallèlement à partir de l'aorte.

L'artère du conduit déférent

Branche grêle de l'artère iliaque interne, elle chemine au contact du conduit sur tout son trajet et se termine au niveau de l'anse épididymo-déférentielle par deux ou trois rameaux dont l'un s'anastomose souvent avec l'artère épididymaire.

L'artère crémastérique (a. funiculaire)

Branche de l'artère épigastrique inférieure, c'est l'artère des enveloppes du cordon et du testicule. Ses rameaux terminaux s'étalent le long du ligament scrotal et rejoignent parfois l'anse épididymo-déférentielle au niveau de laquelle de fines anastomoses peuvent s'établir avec les artères précédentes.

Les veines

La plupart des veines du testicule émergent de l'albuginée à la partie moyenne du bord supérieur du testicule,

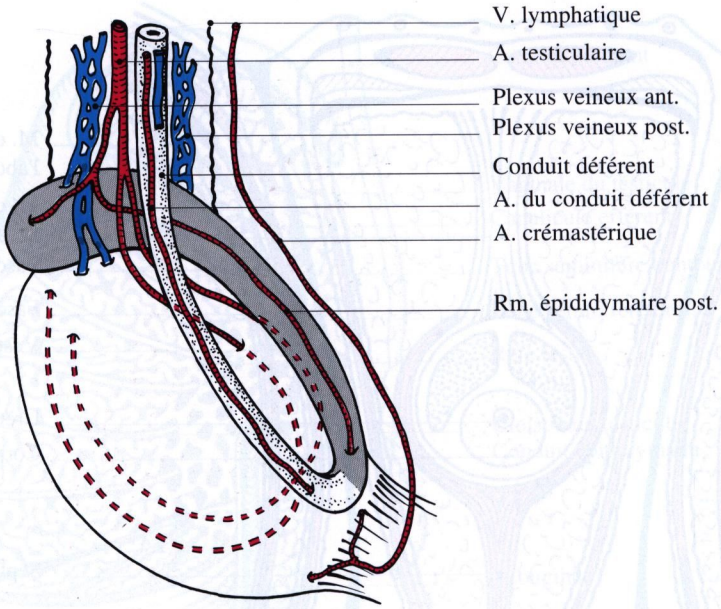

Fig. 33-6. Vascularisation du testicule et de l'épididyme droits ; vue médiale

en dedans de l'épididyme, en formant un important réseau directement ascendant dans le cordon. D'autres apparaissent au niveau des pôles. Au niveau de l'anse épididymo-déférentielle, elles donnent naissance à un réseau postérieur rétro-déférentiel. Le pédicule veineux antérieur, formé de 8 à 10 veines anastomotiques en réseau, constitue le *plexus pampiniforme* qui enserre l'artère testiculaire et ses branches. Ce réseau se concentre en 3 à 5 veines au niveau de l'orifice profond du canal inguinal puis, à l'étage iliaque, en une grosse veine testiculaire qui, du coté droit rejoint à angle aigu la face antérieure de la veine cave inférieure sous-rénale et, du coté gauche, se jette dans la veine rénale. Le pédicule veineux postérieur est constitué par des veines plus grêles formant un réseau qui se concentre dans le trajet inguinal en une ou deux veines qui se jettent dans la veine épigastrique inférieure.

Les lymphatiques

Les lymphatiques du testicule et de l'épididyme suivent les vaisseaux artériels et veineux et se jettent, sans relais préalable, dans les nœuds lymphatiques aortiques et inter-aortico-cave, étalés entre pédicule rénal et bifurcation aortique.

Les nerfs

Le testicule et l'épididyme sont innervés par des fibres organo-végétatives dépendant du plexus solaire et cheminant au contact de l'artère testiculaire, et du plexus hypogastrique, cheminant au contact de l'artère du conduit déférent.

Vascularisation du scrotum

Sur le plan artériel, elle dépend, d'une part, des artères pudendales (honteuses) externes, branches de l'artère fémorale, qui l'atteignent par sa face latérale au niveau de la racine et, d'autre part, de l'artère périnéale superficielle, branche de l'artère pudendale interne.

Les veines se drainent vers la crosse de la veine saphène ou la veine pudendale interne.

Les lymphatiques gagnent les nœuds lymphatiques inguinaux superficiels.

Les nerfs proviennent du nerf périnéal superficiel, branche du nerf pudendal et des rameaux génitaux des nerfs ilio-inguinal, ilio-hypogastrique et génito-fémoral.

II. Le conduit déférent

Anatomie morphologique

Le conduit déférent, né de la queue de l'épididyme, s'incorpore au cordon après avoir croisé la face médiale du testicule et de l'épididyme. Il poursuit ainsi

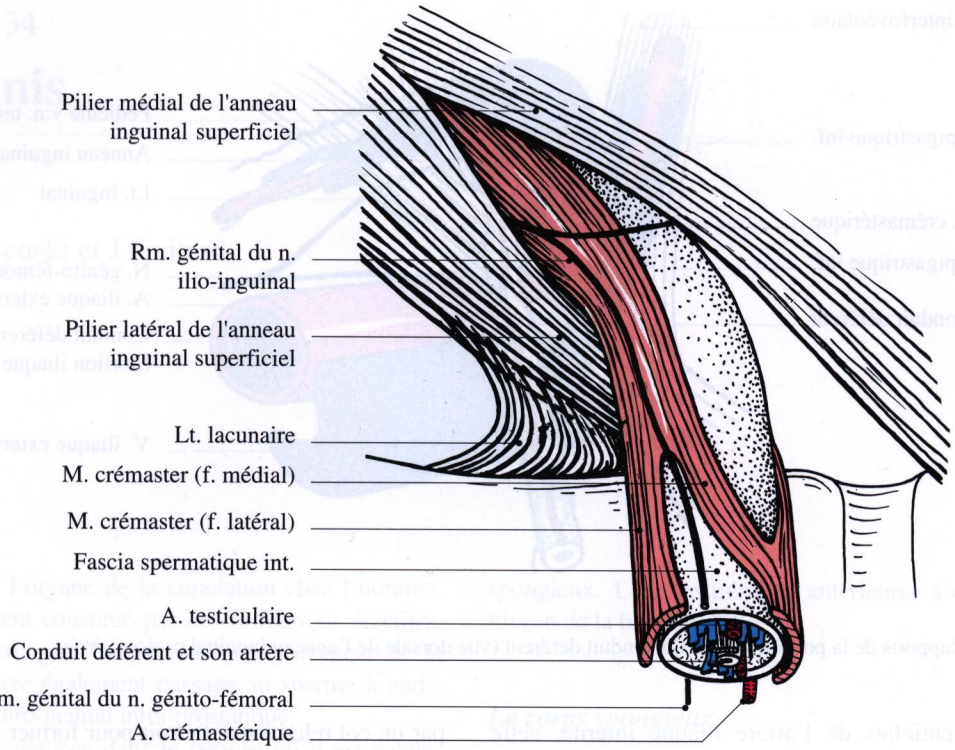

Fig. 33-7. Rapports de la portion funiculaire et de la portion inguinale du conduit déférent

son trajet jusqu'à l'orifice inguinal superficiel, traverse le canal inguinal, plonge dans le pelvis et gagne la base de la vessie pour se terminer à la base de la prostate où il se poursuit par *le canal éjaculateur* après s'être uni au col de la vésicule séminale.

Sa paroi très épaisse (1,5 mm), constituée d'une musculeuse lisse, doublée d'une adventice conjonctivo-élastique, lui confère une consistance très dure, de "corde de fouet". Sa lumière étroite (2 mm) est limitée par une muqueuse plissée. Il mesure en moyenne 40 cm de long.

Anatomie topographique

Au-dessus du testicule et de l'épididyme, le conduit déférent est inclus dans le cordon spermatique qui comprend tous les vaisseaux qui vont ou viennent du testicule et résidu fibreux du canal péritonéo-vaginal (ligament de Cloquet). Ces éléments sont unis par un tissu cellulo-graisseux parcouru de fines collatérales artérielles et entourés par la fibreuse profonde. A son contact chemine l'artère crémastérique et les branches génitales des nerfs génito-fémoral, ilio-inguinal et ilio-hypogastrique (fig. 33-7).

A la base du scrotum, le cordon est facilement palpable et on peut cliniquement reconnaître le conduit déférent, en raison de sa consistance, par palpation entre pouce et index. Le cordon peut être déprimé sur le pubis contre lequel il roule.

Dans son trajet inguinal le cordon n'est pas modifié mais ses éléments se dissocient au niveau de l'orifice profond.

Le conduit déférent contourne ensuite le bord latéral de l'artère épigastrique, décrit une courbe concave en bas dans le tissu cellulo-graisseux de l'espace sous-péritonéal (espace de Bogros) et croisant l'artère iliaque externe, pénètre dans le pelvis en enjambant ainsi l'ouverture crâniale du pelvis (détroit supérieur).

Dans le pelvis, dans une première partie, le conduit déférent est plaqué contre le péritoine pariétal ; il croise successivement, en plongeant le long de la paroi pelvienne, le pédicule vasculo-nerveux obturateur, l'artère ombilicale et l'uretère (fig. 33-8). Dans une deuxième partie il oblique en avant et en dedans et gagne la base de la vessie, en avant du rectum, sur le versant antérieur du cul-de-sac recto-vésical (c. de s. de Douglas). Il est en rapport direct à ce niveau avec les branches vésico-prostatiques et vési-

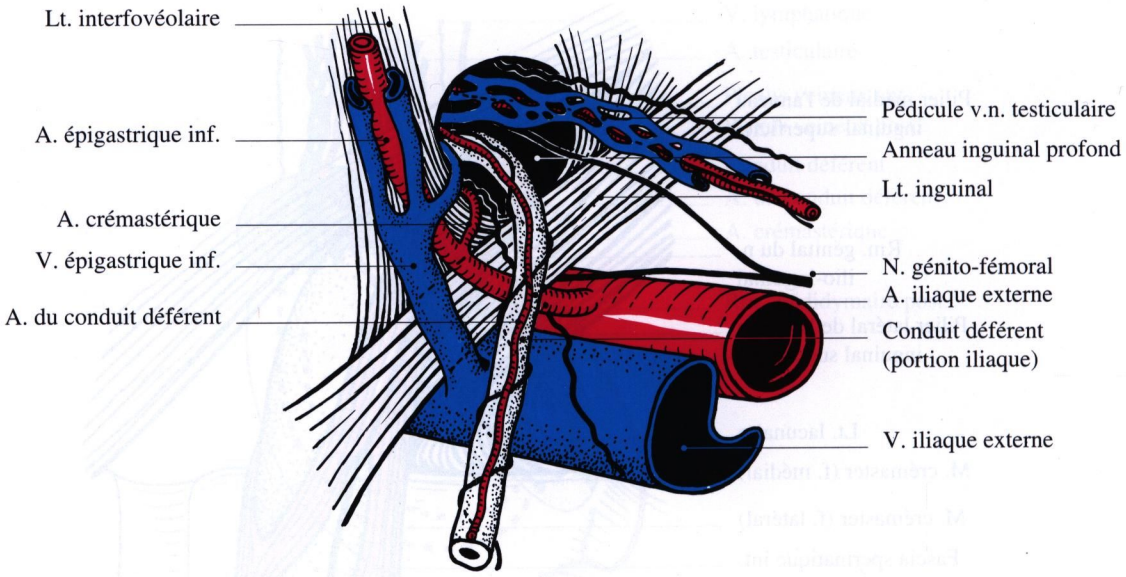

Fig. 33-8. Rapports de la portion iliaque du conduit déférent (vue dorsale de l'anneau inguinal profond droit)

culo-déférentielles de l'artère iliaque interne, cette dernière lui abandonnant l'artère du conduit déférent. Le plexus hypogastrique s'étale dans la lame sacro-recto-génito-vésico-pubienne.

Les deux conduits déférents, dilatés en ampoules déférentielles dans leur portion terminale convergent ensuite vers la base de la prostate et dessinent, en arrière de la base vésicale, le triangle inter-déférentiel à sommet inférieur dans lequel s'inscrit la pénétration oblique des uretères dans la paroi vésicale. Sur le bord latéral des ampoules déférentielle s'étalent les vésicules séminales.

Vésicules séminales et canaux éjaculateurs

Les vésicules séminales sont des réservoirs dans lesquels s'accumule le sperme entre les éjaculations. Chaque vésicule a la forme d'un sac coudé sur lui-même, de 5 à 6 cm de long et de 15 mm de large.

Située immédiatement en-dehors de la terminaison ampullaire du déférent, la vésicule séminale s'unit à lui par un col relativement étroit pour former le canal éjaculateur.

Les deux canaux éjaculateurs, longs de 2,5 cm, sont entièrement intra-prostatiques. Ils se terminent sur le colliculus séminal (veru montanum), de part et d'autre de l'utricule prostatique (voir chap. 32).

Les vésicules séminales, comme la terminaison des conduits déférents, peuvent, facilement et directement, être explorées par le toucher rectal.

Bibliographie

Alexandre JH, Chevrel JP, Lassau JP, Hureau J (1966) Aspects de la vascularisation artérielle du testicule humain. CR Assist Anat 131 : 84-89

Juskiewenski S, Vaysse Ph (1978) Vascularisation du testicule et chirurgie de l'ectopie testiculaire. Anat Clin 1 : 127-134

Juskiewenski S (1989) Organogénèse et Anatomie normale du testicule. In : Symposium sur les troubles de la migration du testicule, M Gruner et J Brezière (modérateurs). Chir Pédiatr 30 : 127-131

Chapitre 34

Le pénis

S Juskiewenski et J Guitard

Le pénis est l'organe de la copulation chez l'homme. Essentiellement constitué par des formations érectiles, il est parcouru par l'urètre, conduit évacuateur de la vessie qui livre également passage au sperme à partir du carrefour uro-génital intra-prostatique.

Prenant naissance dans le périnée où il est solidement fixé, il s'en dégage au-dessous de la symphyse pubienne, s'entoure d'une enveloppe cutanée et devient libre. Il se termine par un renflement conoïde, le gland, au sommet duquel débouche l'urètre.

A l'état de flaccidité, il pend en avant des bourses. Lors de l'érection, il augmente de volume et se relève devant l'abdomen.

Constitution

Le pénis est essentiellement constitué par des formations érectiles : les corps caverneux, le corps spongieux et le gland (figs. 32-9, 34-1 et 34-2).

Les corps caverneux

Pairs et symétriques, ils prennent naissance, en arrière, au contact des branches ischio-pubiennes. A partir d'une racine conique et effilée, ils adoptent très vite la forme d'un cylindre légèrement aplati transversalement et convergent, comme les branches ischio-pubiennes, pour s'adosser, en canon de fusil, au-dessous de la symphyse pubienne. Parcourants toute la portion libre de la verge, ils déterminent, par leur adossement, une gouttière dorsale peu profonde et une gouttière inférieure plus marquée dans laquelle se plaque le corps spongieux. Leurs extrémités antérieures s'effilent au niveau de la base du gland.

Le corps spongieux

Il engaine l'urètre antérieur dans presque toute sa longueur. Son extrémité postérieure piriforme, *le bulbe*, est située sur la ligne médiane, en avant du noyau fibreux central du périnée. Le corps cylindrique se plaque, à partir de la symphyse pubienne, contre la face inférieure des corps caverneux. En avant, il s'effile en une mince lame fibreuse qui accompagne la face inférieure de l'urètre dans le gland et se divise latéralement en deux piliers qui constituent l'armature architecturale du gland.

Le gland

Il est constitué par une masse de tissu érectile qui se dispose, en coiffe, essentiellement au-dessus de l'urètre et de la gaine fibreuse qui l'accompagne. Il semble prolonger le corps spongieux, qui se poursuit en son sein par ses deux piliers terminaux, mais garde, de par sa structure, une nette indépendance (fig. 34-1b).

Les enveloppes

Ces structures érectiles comportent chacune une enveloppe propre ou *albuginée*. L'albuginée des corps caverneux est épaisse, essentiellement fibreuse. La cloison qui résulte de leur adossement n'est cependant pas continue ; par ses déhiscence, plusieurs points de com-

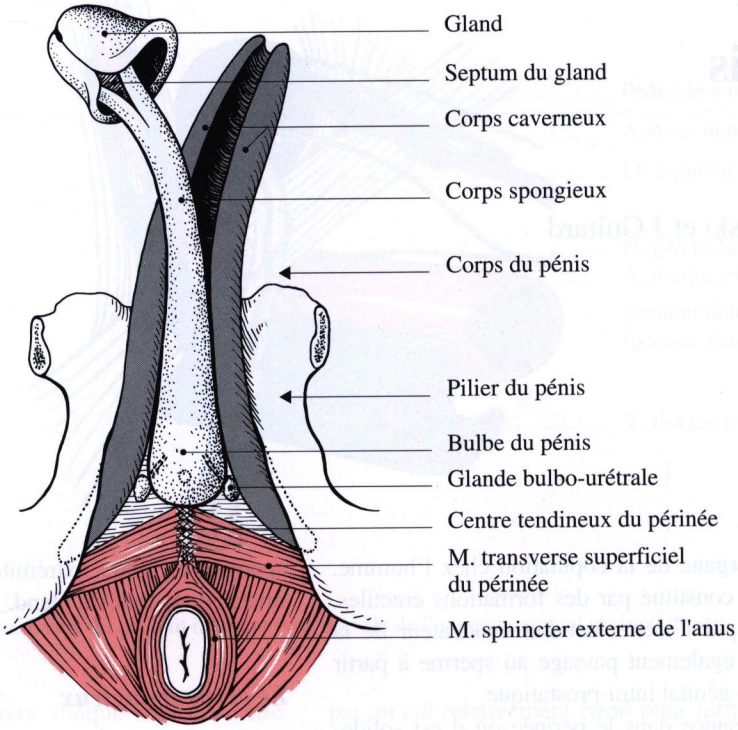

a

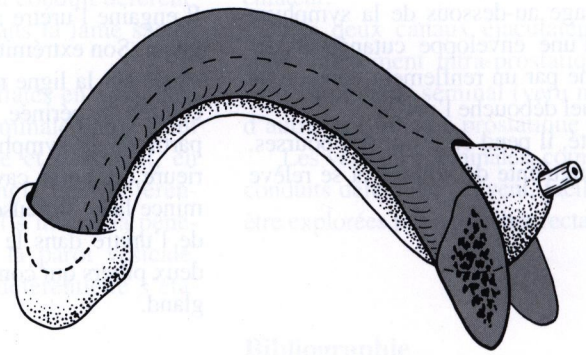

b

Fig. 34-1a,b. Les formations érectiles du pénis. **a** Vue inférieure, **b** vue latérale gauche

munication s'établissent entre les deux corps caverneux. L'albuginée du corps spongieux est plus mince et de structure plus élastique. Au niveau du gland, cette gaine très fine ne dépasse guère un quart de millimètre d'épaisseur.

De la face profonde de ces enveloppes se détachent de nombreuses et fines cloisons limitant de multiples aréoles communiquant entre elles. L'accumulation de sang dans ce système lacunaire, spongieux, entraîne sa distension et provoque l'érection. Les lacunes spongieuses sont plus fines dans le corps spongieux et surtout dans le gland que dans les corps caverneux.

Anatomie morphologique

De par sa constitution et par la topographie comme la disposition des formations érectiles, on reconnaît au pénis deux portions : la racine et le corps du pénis que termine le gland (fig. 32-9).

La racine du pénis (fig. 34-2)

Elle est logée dans le périnée antérieur. Les corps caverneux sont fixés et plaqués le long des branches

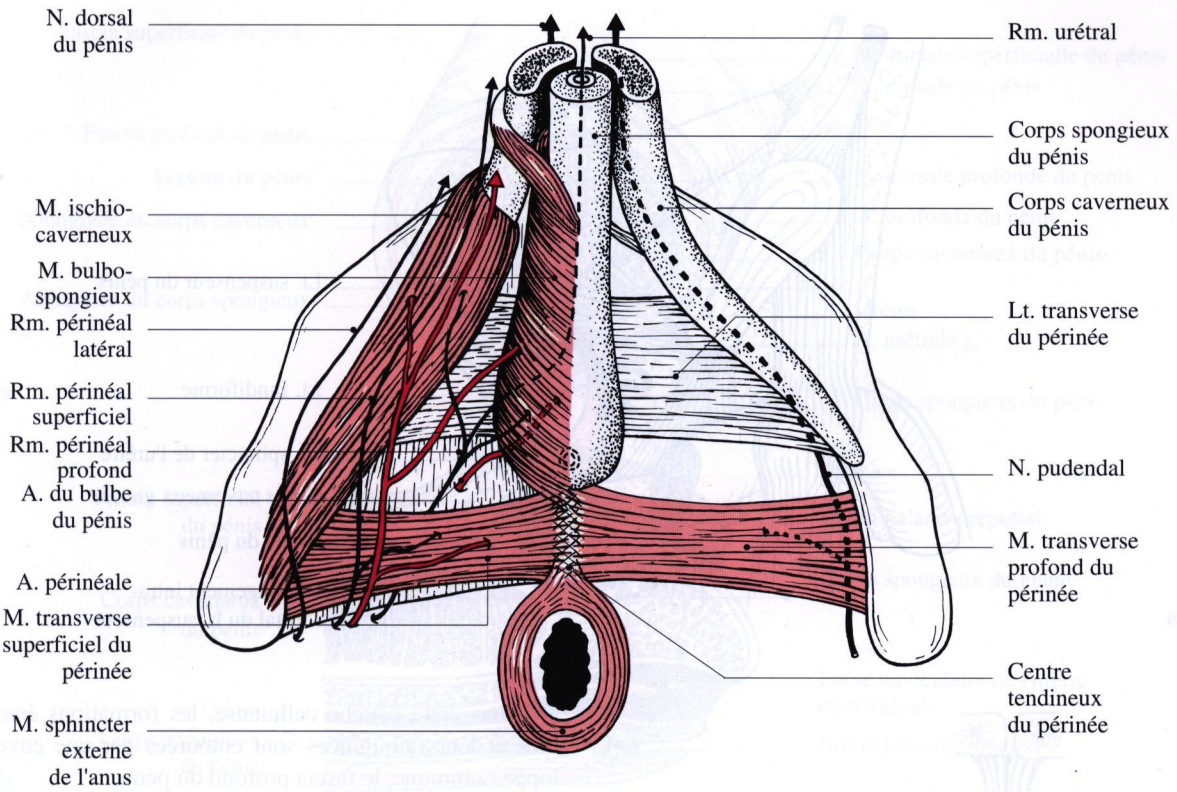

Fig. 34-2. Les muscles annexés aux formations érectiles du pénis

ischio-pubiennes près de leurs bords inférieurs. Ils sont enveloppés par les muscles ischio-caverneux, en demi-cornet, insérés sur l'os adjacent et se terminant en avant en deux faisceaux ; le faisceau latéral se réunit à son homologue au-dessus des corps caverneux, au niveau de leur juxtaposition (m. pubo-caverneux) ; le faisceau médial se fixe sur le fascia superficiel du pénis (enveloppe celluleuse et dartos pénien). Le corps spongieux médian est enveloppé par les muscles bulbo-spongieux, amarrés sur le centre tendineux du périnée, et se réunissant par leur terminaison au-dessus des corps érectiles (m. de Houston).

Au-dessous de la symphyse pubienne, les formations érectiles, qui se rejoignent, sont solidement fixées à la partie antérieure du bassin par des éléments fibro-élastiques (fig. 34-3). Une lame triangulaire, fixée par son sommet à la face antérieure de la symphyse, s'évase vers sa base en un faisceau médian, fortement attaché à l'albuginée des corps caverneux, le ligament suspenseur du pénis, et en deux lame latérales qui enserrent l'ensemble érectile avant de se prolonger vers la cloison des bourses, les ligaments fundiformes.

Le corps du pénis (fig. 34-4)

Il a la forme d'un cylindre, légèrement aplati d'avant en arrière, pendant devant les bourses. A l'état d'érection, il augmente de volume, devient rigide, prend la forme d'un prisme triangulaire aux bords arrondis et s'élève au devant de la paroi abdominale inférieure. Il se termine par le gland dont la base ou couronne est nettement en relief sur le corps et dont le sommet présente le méat urétral, oblong, qui se prolonge sur son versant inférieur.

Le corps du pénis est recouvert d'une peau fine, pigmentée, très mobile, parcourue sur la face inférieure par un raphé médian qui prolonge celui des bourses. Cet enveloppe cutanée est doublée d'un plan musculaire de type peaucier, et du fascia superficiel du pénis (enveloppe celluleuse et dartos pénien), qui prolonge celui des bourses. Au-dessous, un plan conjonctif, lamelleux, lâche, qui semble disposé en deux feuillets glissant facilement l'un sur l'autre, permet la mobilité extrême des plans superficiels constituant le fourreau de la verge.

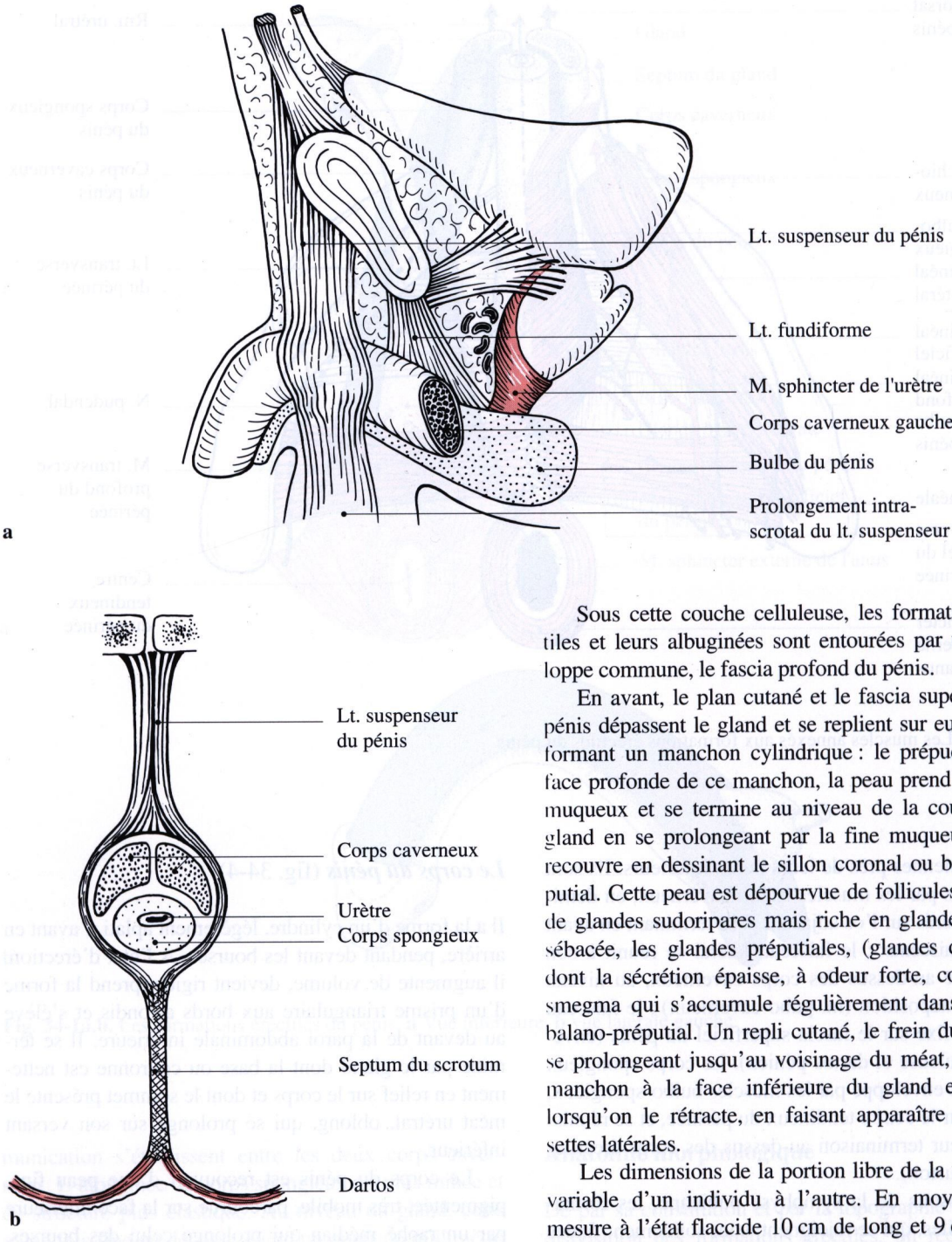

Fig. 34-3a,b. Le ligament suspenseur du pénis. **a** Vue latérale gauche, **b** coupe frontale

Sous cette couche celluleuse, les formations érectiles et leurs albuginées sont entourées par une enveloppe commune, le fascia profond du pénis.

En avant, le plan cutané et le fascia superficiel du pénis dépassent le gland et se replient sur eux-mêmes, formant un manchon cylindrique : le prépuce. Sur la face profonde de ce manchon, la peau prend un aspect muqueux et se termine au niveau de la couronne du gland en se prolongeant par la fine muqueuse qui le recouvre en dessinant le sillon coronal ou balano-préputial. Cette peau est dépourvue de follicules pileux et de glandes sudoripares mais riche en glandes de type sébacée, les glandes préputiales, (glandes de Tyson) dont la sécrétion épaisse, à odeur forte, constitue le smegma qui s'accumule régulièrement dans le sillon balano-préputial. Un repli cutané, le frein du prépuce, se prolongeant jusqu'au voisinage du méat, amarre le manchon à la face inférieure du gland et se tend lorsqu'on le rétracte, en faisant apparaître deux fossettes latérales.

Les dimensions de la portion libre de la verge sont variable d'un individu à l'autre. En moyenne, elle mesure à l'état flaccide 10 cm de long et 9 cm de circonférence, valeurs qui passent respectivement à 15 cm et 12 cm lors de l'érection.

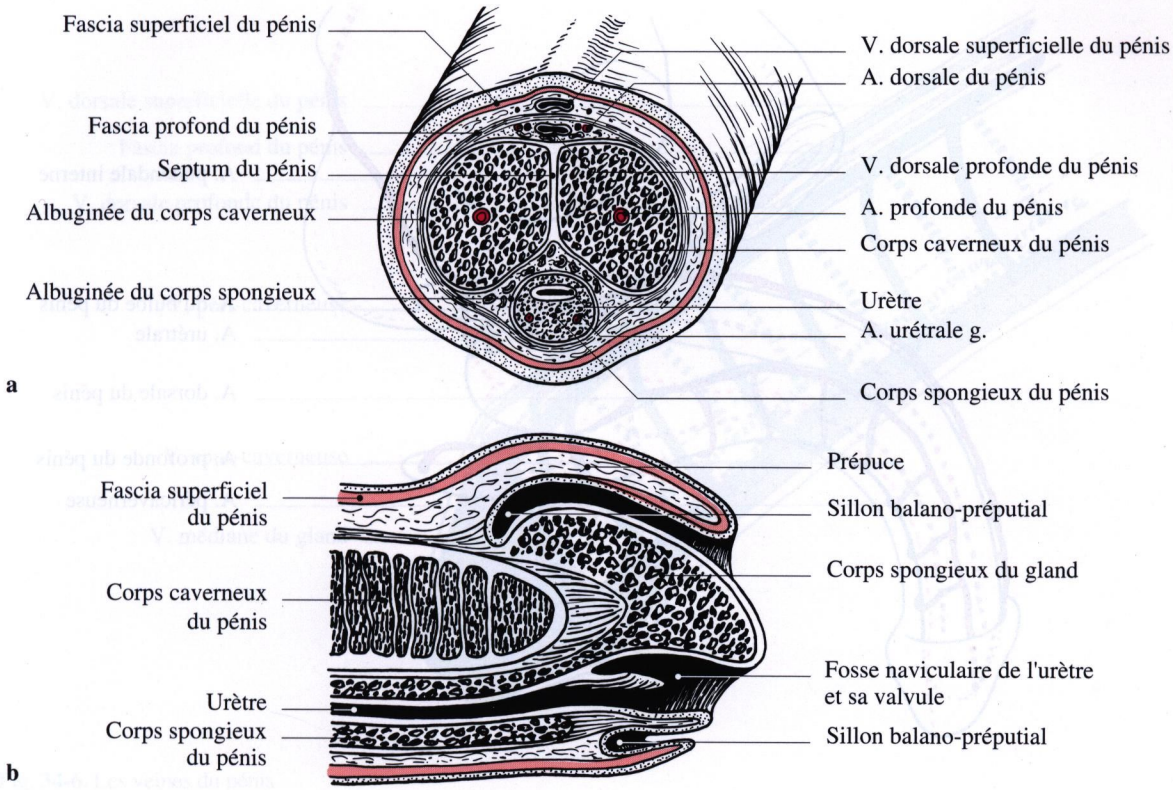

Fig. 34-4a,b. Structure de la verge. **a** Coupe transversale, **b** coupe sagittale du gland

Vascularisation et innervation

La vascularisation et l'innervation du fourreau du pénis et celles des corps érectiles enserrés dans le fascia profond du pénis (fascia pénis) sont différentes et pratiquement indépendantes.

Vascularisation et innervation du fourreau du pénis (figs. 34-5 et 34-6)

Artères

La vascularisation artérielle provient des artères pudendales (honteuses) externes, collatérales des artères fémorales, et accessoirement, en arrière, des artères périnéales superficielles. Elles pénètrent le pénis au niveau de la portion antérieure de sa racine. Elles assurent, symétriquement ou asymétriquement, l'irrigation de l'ensemble du fourreau et du prépuce jusqu'au niveau du sillon balano-préputial par des collatérales ou des terminales, d'orientation longitudinale.

Veines

A partir d'un fin et dense réseau préputial en anneau, les veines convergent en plusieurs rameaux qui confluent en une veine dorsale superficielle du pénis, bien visible sous les téguments. A la base de la portion libre du corps du pénis, cette veine s'infléchit vers la droite ou, plus souvent, vers la gauche pour se jeter dans la grande veine saphène (veine saphène interne) ou, plus rarement, dans la veine épigastrique inférieure. Quelques anastomoses, perforantes, peuvent l'unir au plan veineux profond.

Lymphatiques

Les lymphatiques se drainent vers des collecteurs dorsaux qui longent l'axe veineux et rejoignent les nœuds lymphatiques inguinaux superficiels.

Nerfs

Les nerfs proviennent des plexus lombaires et sacrés (fig. 34-2) : rameaux génitaux des nerfs génito-fémoral, ilio-inguinal et ilio-hypogastrique et rameau périnéal

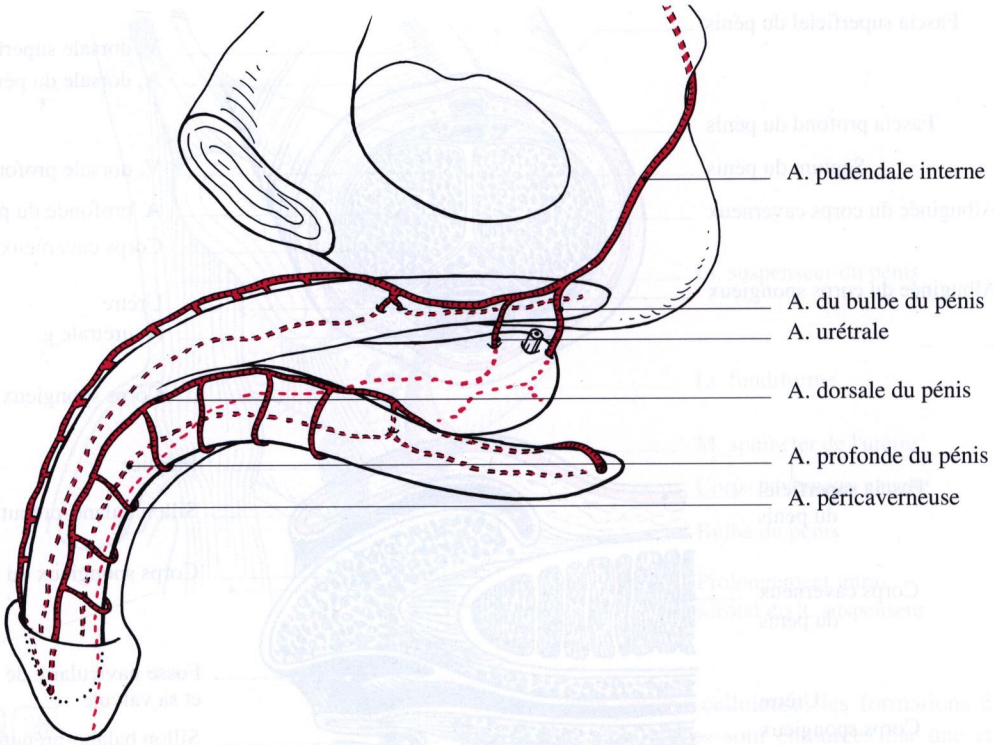

a

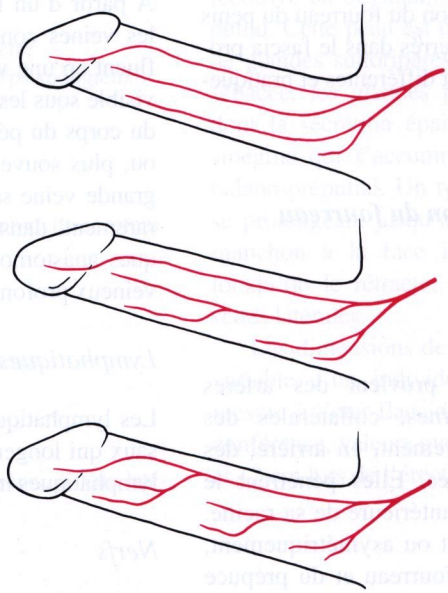

b

Fig. 34-5a,b. Les artères du pénis. **a** Vascularisation modale, **b** variations de la vascularisation artérielle

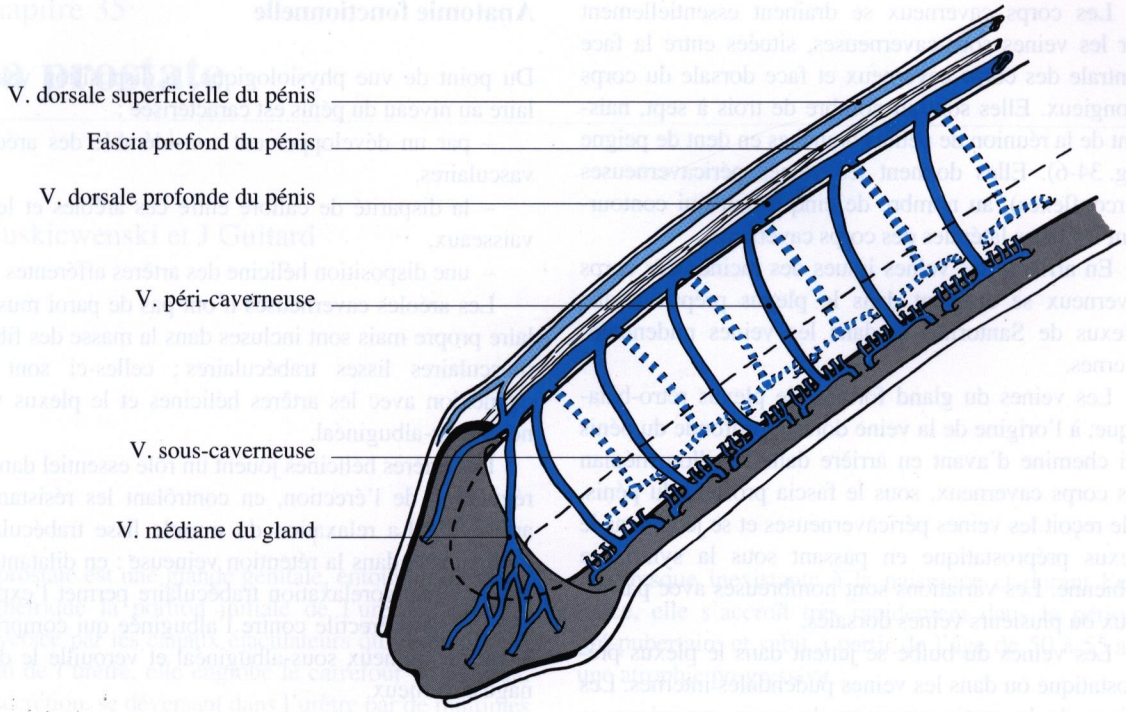

Fig. 34-6. Les veines du pénis

superficiel des nerfs pudendaux internes. Ces nerfs cheminent le long des vaisseaux.

Vascularisation et innervation des formations érectiles (fig. 34-5a)

Artères

Les artères proviennent des artères pudendales internes dont le mode d'origine varie en fonction du mode de distribution de l'artère iliaque interne. On peut également observer une artère pudendale accessoire provenant de l'artère obturatrice, de l'artère ischiatique, voire de l'artère iliaque interne.

Chaque artère donne une branche pénétrant le bulbe en avant de son extrémité postérieure et s'étendant, plus ou moins loin vers l'avant, dans le corps spongieux. Elle abandonne ensuite une collatérale, l'artère urétrale, pénétrant l'albuginée du corps spongieux plus en avant et pouvant le parcourir jusqu'à la base du gland. Puis elle donne une branche à destinée caverneuse, l'artère profonde du pénis et se termine en formant l'artère dorsale du pénis qui chemine, sous le fascia profond du pénis, à la surface du corps caverneux. A la partie antérieure du corps du pénis, l'artère dorsale glisse obliquement en bas et en dehors pour pénétrer le gland. Elle s'anastomose à ce niveau avec son homologue contro-latérale.

Cette vascularisation n'est pas toujours symétrique : une artère peut prédominer sur l'autre et les deux artères dorsales peuvent naître de la même artère pudendale. Une artère pudendale accessoire existe dans 6 à 10 % des cas, issue du tronc ou d'une des branches de l'artère iliaque interne. Cette artère renforce l'artère pudendale interne ou peut parfois la remplacer. D'une manière générale l'irrigation artérielle s'organise en trois étages : inférieur ou ventral (bulbo-urétral), moyen ou profond, supérieur ou dorsal qui sont strictement complémentaires. Ces artères abandonnent des branches qui se divisent en bouquet au sein des formations érectiles.

Veines

Les veines prennent origine dans les formations érectiles. Elles constituent les veines sous-caverneuses, entre corps caverneux et corps spongieux, puis, par des veines circonflexes rejoignent la veine dorsale profonde du pénis, médiane, qui prend naissance en avant à partir d'un dense réseau glandaire (fig. 34-6) et se divise ensuite pour former l'origine des veines pudendales internes.

Les corps caverneux se drainent essentiellement par les veines sous-caverneuses, situées entre la face ventrale des corps caverneux et face dorsale du corps spongieux. Elles sont au nombre de trois à sept, naissant de la réunion de petites branches en dent de peigne (fig. 34-6). Elles donnent les veines péricaverneuses (circonflexes), au nombre de cinq à huit qui contournent les faces latérales des corps caverneux.

En arrière, des veines issues des racines des corps caverneux se drainent dans le plexus préprostatique (plexus de Santorini) et dans les veines pudendales internes.

Les veines du gland forment le plexus rétro-balanique, à l'origine de la veine dorsale profonde du pénis qui chemine d'avant en arrière dans le sillon médian des corps caverneux, sous le fascia profond du pénis. Elle reçoit les veines péricaverneuses et se jette dans le plexus préprostatique en passant sous la symphyse pubienne. Les variations sont nombreuses avec parfois deux ou plusieurs veines dorsales.

Les veines du bulbe se jettent dans le plexus préprostatique ou dans les veines pudendales internes. Les veines de la partie moyenne du corps spongieux se drainent vers les veines sous-caverneuses.

Lymphatiques

Les lymphatiques naissent des réseaux muqueux et sous-muqueux du gland. Les collecteurs suivent le trajet de la veine dorsale profonde pour gagner les relais nodaux rétro-cruraux.

Nerfs

Les corps érectiles reçoivent une innervation cérébro-spinale et un fort contingent d'innervation organo-végétative.

L'innervation cérébro-spinale est assurée par des branches profondes des nerfs périnéaux et les nerfs dorsaux du pénis, branche du nerf pudendal interne provenant du plexus sacré (fig. 34-2).

L'innervation organo-végétative provient du plexus hypogastrique : les contingents ortho- et parasympathiques cheminent le long des vaisseaux. Ils tiennent sous leur dépendance des coussinets de fibres musculaires lisses qui régularisent les débits vasculaires (voir chap. 40).

L'érection dépend de phénomènes neuro-vasculaires qui associent l'augmentation du débit artériel à un blocage du retour veineux.

Anatomie fonctionnelle

Du point de vue physiologique, la disposition vasculaire au niveau du pénis est caractérisée :

– par un développement considérable des aréoles vasculaires,

– la disparité de calibre entre ces aréoles et leurs vaisseaux,

– une disposition hélicine des artères afférentes.

Les aréoles caverneuses n'ont pas de paroi musculaire propre mais sont incluses dans la masse des fibres musculaires lisses trabéculaires ; celles-ci sont en connexion avec les artères hélicines et le plexus veineux sous-albuginéal.

Les artères hélicines jouent un rôle essentiel dans la régulation de l'érection, en contrôlant les résistances artérielles. La relaxation du muscle lisse trabéculaire joue un rôle dans la rétention veineuse : en dilatant les aréoles, la myorelaxation trabéculaire permet l'expansion du tissu érectile contre l'albuginée qui comprime le plexus veineux sous-albuginéal et verouille le drainage caverneux.

Bibliographie

Benson JS, Connell JA, Schmidt WA (1981) Penile polsters : functional structures or atherosclerotic changes ? J Urol 125 : 800

Conti G, Virag R, Von Niederhausenw (1988) The morphological basis for the polster theory of penile vascular regulation. Acta Anat 133 : 209

Delmas V, Bondil P, Dauge MC, Smet G, Boccon-Gibbod L (1991) Anatomical evaluation of penile extensibility. J Urol 145 : 405 A

Goldstein AMB, Meehan JP, Morrow JW, Buckley PA, Rogers FA (1985) The fibrous skeleton of the corpora cavernosa and its probable function in the mechanism of erection. Br J Urol 57 : 574

Juskiewenski S, Vaysse Ph, Moscovici J, Hammoudi S, Bouisson E (1982) A Study of the Arterial Blood Supply to the Penis. Anat Clin 4 : 101

Pugleholm K, Schmalbruch H, Wagner G (1989) The vascular anatomy of the cavernous body of green monkeys. J Urol 142 : 181

Wespes E, Schulman CC (1990) Study of human penile venous system and hypothesis on its behaviour during erection. Urology 36 : 68

Chapitre 35

La prostate

S Juskiewenski et J Guitard

La prostate est une glande génitale, entourant de façon asymétrique la portion initiale de l'urètre masculin. Traversée par les canaux éjaculateurs qui rejoignent le canal de l'urètre, elle englobe le carrefour uro-génital. Sa sécrétion, se déversant dans l'urètre par de multiples canaux, contribue au volume du liquide séminal.

Anatomie morphologique

Forme

On peut comparer la forme de la prostate à celle d'une châtaigne (fig. 35-1), c'est-à-dire d'un cône aplati à grand axe oblique en bas et en avant, à base supérieure et à sommet ou bec inférieur :

La face ventrale est plane ou légèrement convexe.

La face dorsale, renflée, est parcourue par une gouttière médiane, verticale, qui échancre nettement le bord supérieur et se poursuit jusqu'au sommet.

La base est divisée en deux champs par le relief d'un bourrelet transversal. Dans le champ antérieur, qui répond à la vessie, s'engage l'urètre. Dans le champ postérieur, légèrement oblique en bas et en arrière et qui répond au plan séminal, pénètrent les canaux éjaculateurs. On peut donc distinguer à ce niveau deux zones : pré et rétrospermatique.

Du sommet effilé émerge l'urètre.

Chez certains sujets, la prostate n'englobe pas complètement l'urètre qui parcourt alors la face antérieure, enfoui dans une profonde gouttière.

Blanchâtre, ferme au toucher, la prostate mesure, en moyenne chez l'adulte, 3 cm de haut, 4 cm de large à sa base et 4 cm d'épaisseur. Elle pèse environ 25 g.

Presque inexistante à la naissance et durant l'enfance, elle s'accroît très rapidement dans la période pré-pubertaire et subit à partir de l'âge de 50 à 55 ans une atrophie progressive.

Structure

La prostate a une structure musculo-glandulaire (fig. 35-2). Elle est constituée de glandes tubulo-alvéolaires donnant naissance à 20 ou 30 canalicules qui s'enfoncent dans la paroi postérieure de l'urètre pour déboucher dans sa lumière. La capsule fibro-musculaire qui l'entoure donne naissance à un système de cloisons constituant des lobules assez mal limités.

Le parenchyme est extrêmement réduit, pour ne pas dire inexistant, en avant de l'urètre où l'isthme prostatique est constitué essentiellement de tissu fibreux et musculaire. En arrière du canal urétral, on décrit classiquement, en raison de la présence du sillon vertical médian, deux lobes latéraux. La portion située en avant du plan des canaux éjaculateurs, voisine du col vésical et de la portion toute initiale de l'urètre, est qualifiée de lobe médian. Certaines glandes sont à ce niveau incluses dans la paroi même du canal de l'urètre. Cette lobulation n'a pas de réalité profonde.

Il existe en fait deux portions distinctes, dès l'organogenèse de la glande et qui sont de dépendance hormonale différentes (fig. 35-2a) :

– la portion crâniale entourant l'urètre sus-montanal, essentiellement œstrogénosensible ;

– la portion caudale, développée autour de l'urètre sous-montanal, entourant, vers le haut, la portion crâniale comme un coquetier contient un œuf, et répondant aux androgènes.

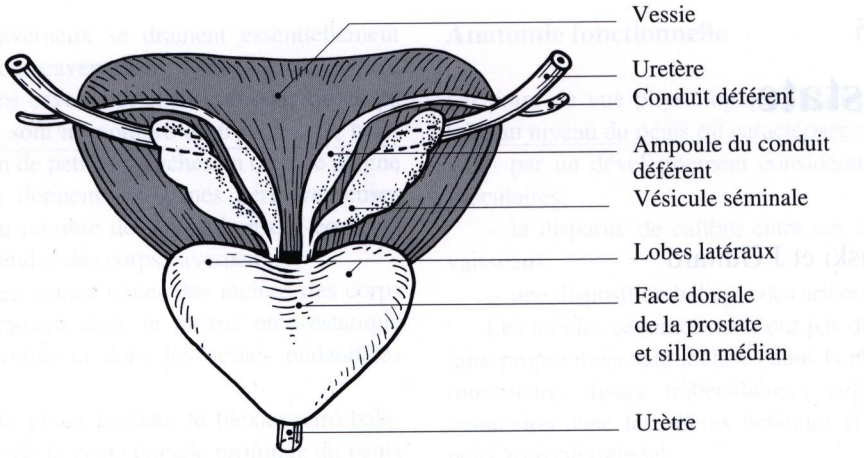

Fig. 35-1. La prostate : vue de la face dorsale

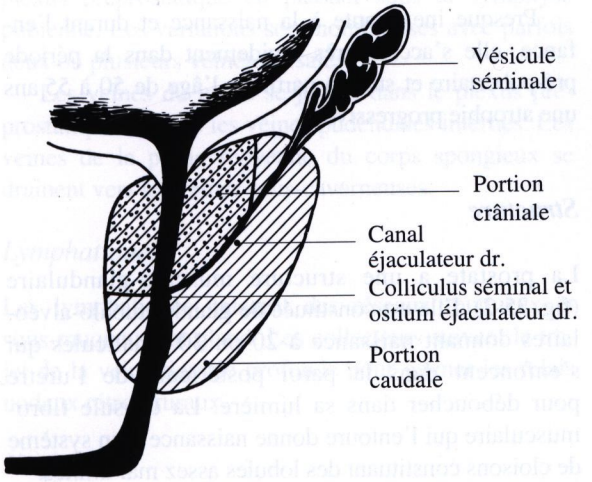

a

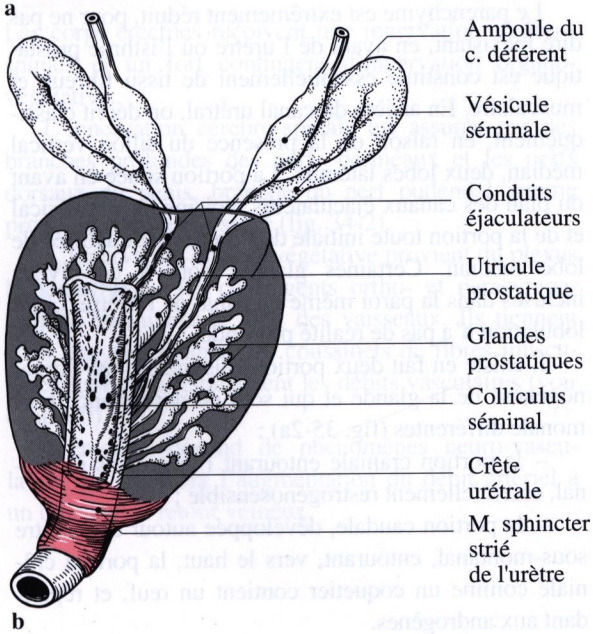

b

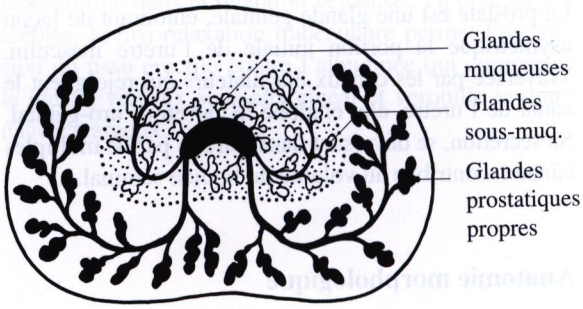

c

Fig. 35-2a-c. Structure de la prostate. **a** Les deux portions de la prostate ; **b** rapports réciproques des glandes prostatiques et des conduits éjaculateurs ; **c** les trois types de glandes prostatiques

Anatomie topographique

La prostate est un organe particulièrement fixe en raison de ses connexions avec la voie urinaire, les voies génitales et par le fait qu'elle est contenue dans une "loge" cellulo-fibreuse (fig. 35-3).

La loge prostatique résulte de densification cellulaire au contact des structures qui l'entourent en un fascia péri-prostatique :

– en arrière, cette densification vient au contact de la gaine conjonctive rectale et cette juxtaposition forme les deux plans de la classique aponévrose dite prostato-péritonéale (apon. de Denonvilliers) qui s'élève jusqu'au cul-de-sac recto-vésical (c. de s. de Douglas). Le plan rectal et le plan génital restent clivables ;

– latéralement, la glande répond comme tous les viscères pelviens à la partie inférieure du segment ventral des lames sacro-recto-génito-vésico-pubiennes, densification de tissu fibro-conjonctif entourant l'étalement des plexus pelvi-périnéaux et les ramescences des artères iliaques internes ;

– en avant de la prostate, un plan fibreux allant de la face ventrale de la vessie à l'aponévrose périnéale moyenne limite en arrière l'espace rétro pubien ;

– en bas, la prostate repose sur le plan musculo-aponévrotique moyen qui ferme, autour de l'urètre, la fente uro-génitale comprise entre les muscles élévateurs de l'anus.

Ainsi enserrée et par l'intermédiaire de ces structures, la prostate répond aux viscères voisins.

En arrière

Le rapport essentiel est le rectum, dans la portion située immédiatement au-dessus du cap qui marque le changement d'orientation entre le canal anal et l'ampoule à 4 cm au-dessus de l'orifice anal. La contiguïté de ce rapport explique que le toucher rectal représente le geste clinique essentiel dans l'exploration de la prostate.

Latéralement

La glande répond à la portion caudale de l'espace pelvi-rectal supérieur.

En avant

C'est l'espace rétro-symphysaire (espace de Retzius) contenant le plexus veineux (plexus de Santorini).

En haut

La base de la prostate répond en avant à la vessie et immédiatement en arrière aux voies spermatiques, ampoules déférentielles et vésicules séminales, englobées dans la même densification fibro-conjonctive que la prostate elle-même. Par rapport à la pénétration des canaux déférents dans la glande, on définit sur le versant dorsal de la base prostatique deux commissures, pré et rétro-spermatiques.

La prostate est traversée par l'urètre et les canaux éjaculateurs.

L'axe de l'urètre croise très obliquement celui de la prostate, de telle sorte qu'il émerge sur le versant postérieur du sommet. La structure de sa paroi musculaire définit le sphincter lisse (voir chap. 32). Le sphincter strié de l'urètre entoure le canal, à son émergence du bec prostatique, d'un anneau circulaire au-dessus duquel les fibres musculaires s'étalent sur la face ventrale et les faces latérales de la capsule prostatique, les plus élevées d'entre elles gagnant le col vésical.

Les canaux éjaculateurs, de forme tronconique, se rétrécissent graduellement en descendant, et débouchent au niveau du colliculus séminal (veru montanum) par un petit orifice circulaire de part et d'autre de la fente qui représente l'entrée de l'utricule prostatique, diverticule borgne qui s'enfonce, médian, dans l'épaisseur de la glande sur 10 à 12 mm (fig. 35-2b).

Vascularisation et innervation

Les artères

La vascularisation artérielle est sous la dépendance des branches de l'artère iliaque interne par l'intermédiaire du tronc génito-vésical qui se détache de son tronc antérieur ou parfois de l'artère pudendale interne (a. honteuse interne) (fig. 35-4).

La branche vésiculo-déférentielle se distribue surtout au plan séminal sus-prostatique et ne participe guère à la vascularisation de la glande.

La branche vésico-prostatique se divise en une artère vésicale inférieure assez grèle qui participe à la vascularisation de la portion crâniale de la prostate et une artère prostatique qui donne de nombreux rameaux qui se distribuent à l'ensemble de la glande.

Quelques branches des artères rectales moyennes peuvent atteindre la prostate par l'intermédiaire de sa loge.

Les veines

Les veines se jettent dans un dense plexus prostatique, réseau extensif de vaisseaux à parois fines

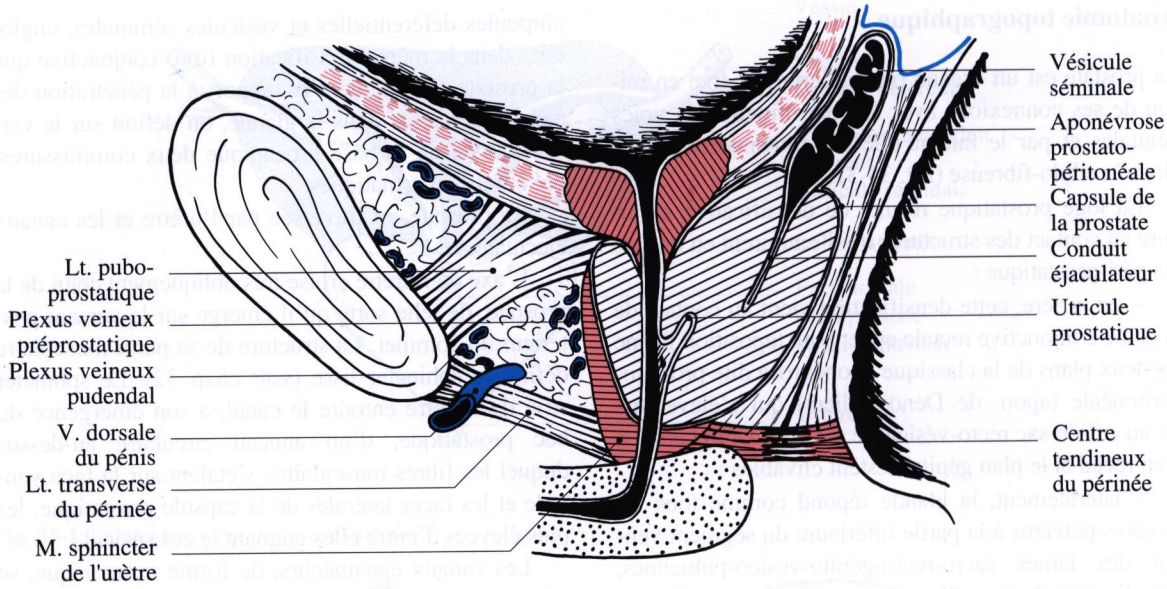

Fig. 35-3. Les rapports de la prostate

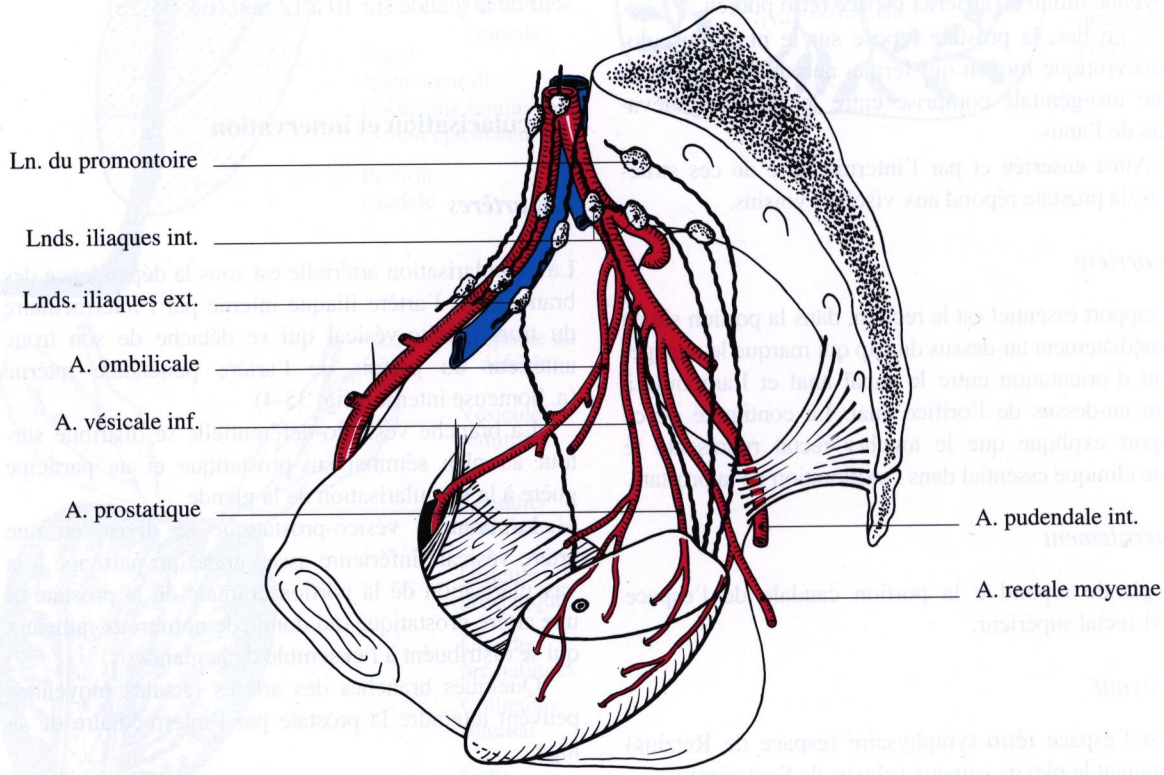

Fig. 35-4. Les artères et les lymphatiques de la prostate

qui s'étend dans le fascia péri-prostatique. Ce réseau est interposé entre, en avant, le plexus rétropubien, dans lequel débouche la veine dorsale profonde du pénis, et qui se draine en partie vers la veine pudendale interne (plexus de Santorini) et, en arrière, la convergence génito-vésicale, point d'origine de la veine iliaque interne.

Les lymphatiques

Les collecteurs lymphatiques de la prostate accompagnent les vaisseaux et se rendent aux nœuds lymphatiques iliaques externes, iliaques internes et, pour partie, aux nœuds lymphatiques sacrés et du promontoire.

Les nerfs

Les nerfs de la prostate dépendent des plexus hypogastriques inférieurs (voir chap. 40).

Méthodes d'exploration paraclinique

La radiographie sans préparation

Elle peut montrer des calcifications prostatiques.

L'urographie intra-veineuse

Elle permet sur les clichés de cystographie, de noter l'empreinte vésicale d'un adénome prostatique.

L'échographie pelvienne

Elle apporte des informations très précises sur la morphologie de la prostate.

L'échographie transrectale

Technique plus récente, elle est un examen indispensable au dépistage et au bilan des cancers de la prostate.

Le scanner et l'IRM

Ils sont moins utilisés.

Le dosage du PSA (Prostate Specific Antigen)

Il permet d'apprécier la secrétion prostatique, son élévation doit faire rechercher une prostatite ou un cancer.

La ponction biopsique

Réalisée par voie transrectale ou transpérinéale et surtout avec guidage échographique, elle peut permettre de préciser la nature exacte d'une lésion prostatique.

Bibliographie

Benoit G, Delmas V, Gillot C, Hureau J (1984) Anatomical basis of totale prostatectomy in man. Anat Clin 5 : 213-219

Clegg EJ (1955) The arterial supply of the human prostate and seminal vesicles. J Anat 89 : 209-216

Darjet C, Ballanger R, Odano R (1957) La vascularisation de la prostate, son intérêt chirurgical. J Urol 63 : 341-349

Chapitre 36

L'utérus

J Bécue

L'utérus est un muscle creux destiné à renfermer l'œuf fécondé tout au long de son développement et à l'expulser, ce qui explique les modifications morphologiques qu'il va subir au cours de la vie. Réceptif aux incitations hormonales il se modifie au cours du cycle menstruel. Sa physiologie explique que toute description morphologique de l'utérus n'est jamais univoque.

Pesant, en période d'activité génitale, entre 40 g chez la nullipare et 60 g chez la multipare, ce muscle creux, ferme et élastique, impair et médian, est situé au centre de l'excavation pelvienne, au-dessus du vagin auquel il adhère, en arrière de la vessie, en avant du rectum, soulevant le péritoine qui le tapisse en grande partie et se replie latéralement pour former le ligament large de l'utérus.

Embryologie de l'appareil génital féminin (figs. 36-1 et 36-2)

Embryologiquement, l'appareil génital féminin dérive des canaux paramésonéphrotiques (c. de Müller), invagination mésenchymateuse apparaissant à la 3e semaine sur le bord latéral de l'ébauche gonadique, développée elle-même à partir de la crête génitale dans la région lombaire.

Au pôle supérieur de la gonade, se fixe le ligament diaphragmatique et, à son pôle inférieur, le ligament inguinal qui la relie à la région cloacale.

Les canaux paramésonéphrotiques, s'ouvrant dans la région cloacale, vont s'accoler, entre la 8e et la 9e semaine, sur la ligne médiane, dans leur moitié caudale, pour donner le canal utéro-vaginal. Cette jonction s'effectue au-dessous du croisement du canal paramésonéphrotique par le ligament inguinal. Au-dessus, le canal devient la trompe utérine (trompe de Fallope), au-dessous, le canal utéro-vaginal. L'orifice supérieur du canal paramésonéphrotique est ouvert dans la cavité péritonéale, en dehors de la gonade, et deviendra l'ostium abdominal entouré par les franges du pavillon, mais le reste du canal est sous-péritonéal et soulève l'aileron latéral ou mésosalpinx.

La cloison médiane du canal utéro-vaginal se résorbe progressivement dans le sens caudo-crânial, en commençant par la partie moyenne.

La prolifération mésenchymateuse à l'origine du museau de tanche apparaît plus tardivement.

La partie inférieure du canal utéro-vaginal s'unit dans la région cloacale au tubercule de Müller dérivé de la paroi dorsale du sinus uro-génital, c'est la lame épithéliale du vagin.

Le bourrelet cloacal se modifie à partir de la 9e semaine : le tubercule génital ne s'allonge que modérement pour donner le clitoris. Les petites lèvres de la vulve proviennent des replis génitaux et les grandes lèvres des bourrelets génitaux.

Parallèlement au développement du canal paramésonéphrotique, le canal mésonéphrotique (c. de Wolff) se résorbe laissant parfois des "débris embryonnaires" pouvant être à l'origine de tumeurs.

Au terme de cette évolution, l'appareil génital féminin apparait constitué par : l'utérus qui dérive de la moitié caudale du canal paramésonéphrotique, le vagin et les organes génitaux externes, médians, et de chaque côté : la glande génitale ou ovaire avec le ligament suspenseur de l'ovaire (lt. lombo-ovarien) et le ligament propre de l'ovaire (lt. utéro-ovarien) ; la trompe dérivant de la moitié crâniale du canal paramésonéphrotique avec le ligament rond de l'utérus.

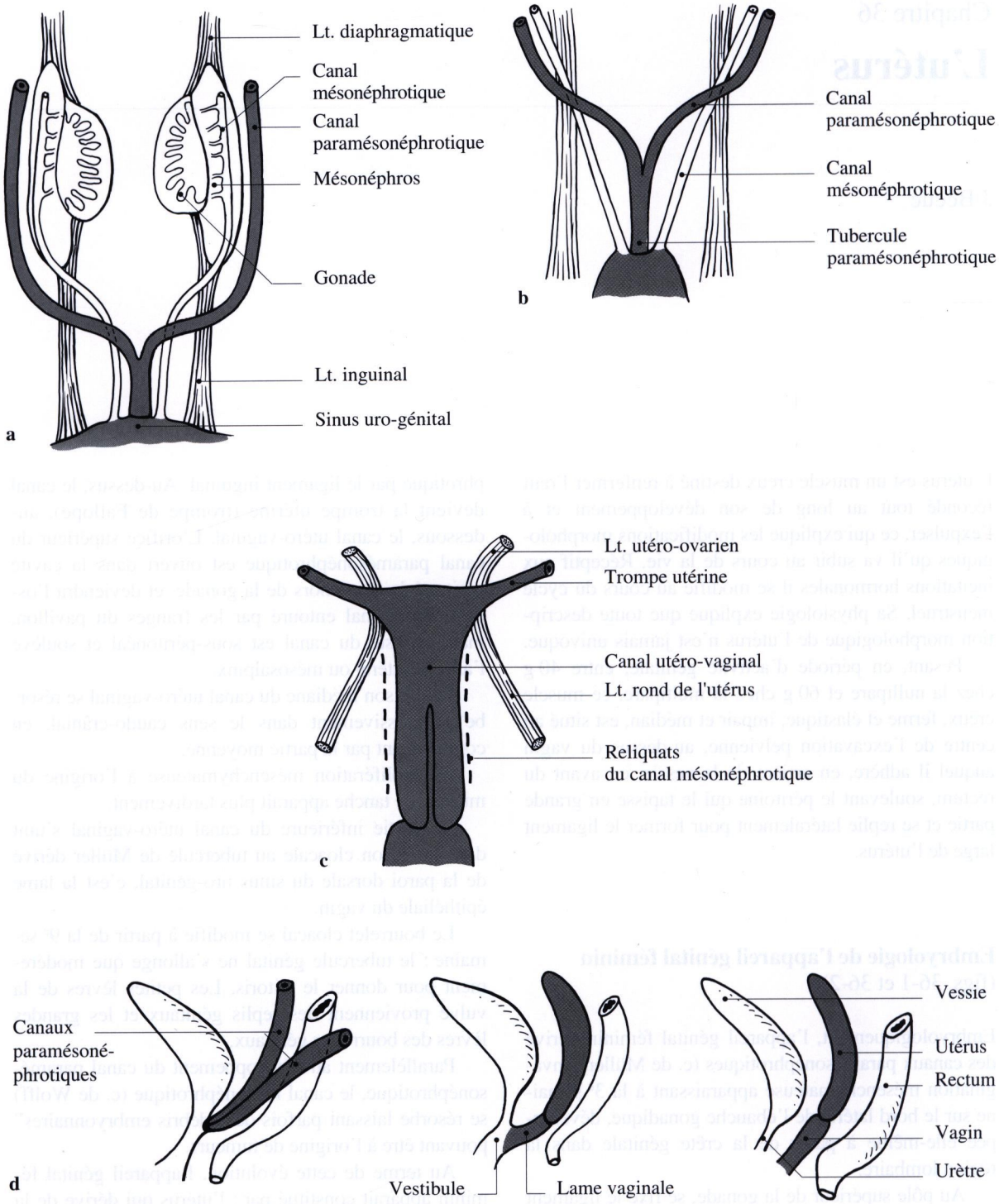

Fig. 36-1a-d. Organogénèse de l'appareil génital féminin. **a** Stade indifférencié, **b** et **c** développement du tractus génital féminin, **d** développement du sinus uro-génital

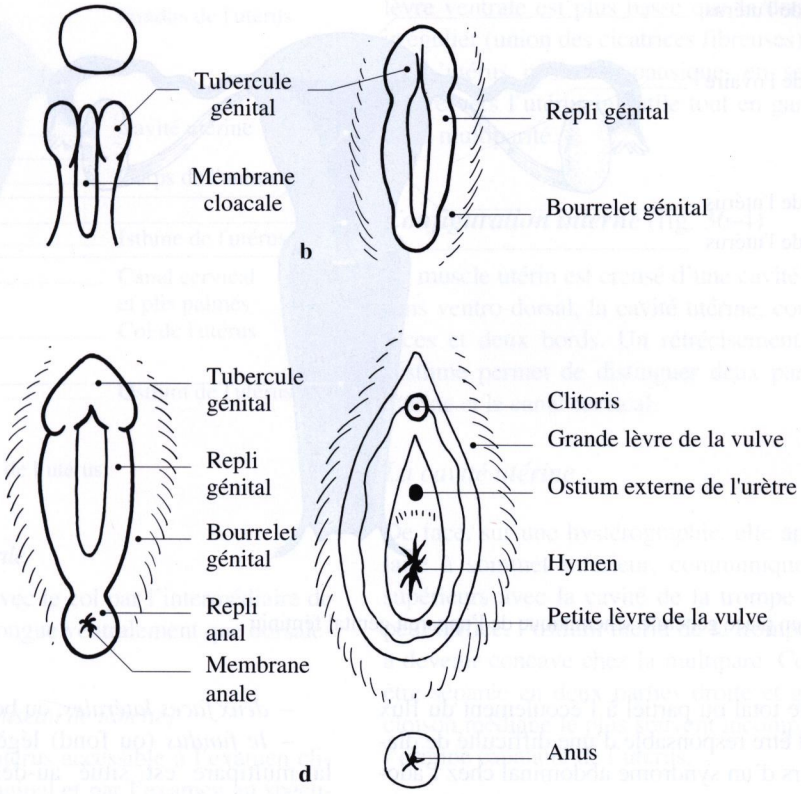

Fig. 36-2a-d. Développement des organes génitaux externes. **a** Stade initial, **b** 5e semaine, **c** 7e semaine, **d** 4e mois

Cette évolution est pour une partie contemporaine du développement de l'appareil urinaire, ce qui explique l'association des anomalies et l'exploration urinaire systématique lors de la découverte d'une malfomation de l'appareil génital féminin ou d'une aménorrhée primaire.

Principales anomalies

Duplicité utérine

La persistance de deux appareils distincts est une des anomalies les plus fréquentes, la cloison médiane utéro-vaginale ne s'étant pas résorbée : "appareil génital double".

Cette duplicité peut persister sur tout ou partie de l'appareil génital : vagin double, vagin unique mais associé à deux cols et deux hémi-utérus, vagin unique, col unique mais existence de deux hémi-utérus.

Hémi-agénésie

L'existence de deux ébauches explique la possibilité de l'association d'un hémi-appareil génital normal avec un hémi-appareil présentant une agénésie totale ou partielle.

Cette agénésie peut être bilatérale, symétrique ou non comme dans le syndrome de Rokitansky-Kuster-Hauser.

Cloisonnement de l'utérus

La persistance de la partie crâniale de la cloison du canal utéro-vaginal réalise un utérus cloisonné, plus "curiosité" de la nature que malformation congénitale.

Imperforation hyménéale

Une anomalie de la jonction canal utéro-vaginal-tubercule de Müller peut être à l'origine de l'imperforation hyménéale.

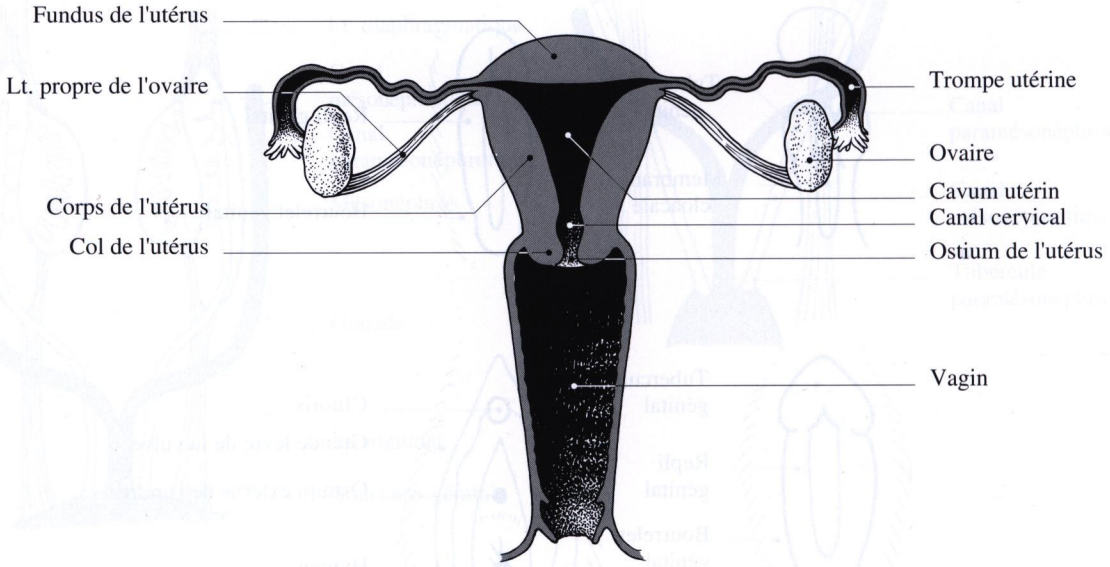

Fig. 36-3. Mise en place générale schématique de l'appareil génital féminin

Un obstacle total ou partiel à l'écoulement du flux menstruel peut être responsable d'une difficulté de diagnostic au cours d'un syndrome abdominal chez l'adolescente et l'anomalie de développement doit être suffisamment présente à l'esprit pour éviter des catastrophes sur le plan de la fécondité ultérieure.

Etude morphologique

Configuration externe (fig. 36-3)

L'utérus a la forme d'un tronc de cône légèrement aplati dans le sens ventro-dorsal, mesurant environ 7/4 cm chez la nullipare et 8/5 cm chez la multipare, séparé en deux par une zone rétrécie, surtout marquée sur les faces latérales, ou isthme.

Il comprend trois parties : qui sont dans le sens crânio-caudal : le corps, l'isthme et le col.

Le corps de l'utérus

Aplati dans le sens ventro-dorsal, conoïde, il présente à décrire :

– *une face ventrale*, caudale, plane ou légèrement convexe recouverte par le péritoine, reposant sur la face dorsale de la vessie ;

– *une face dorsale*, supérieure, convexe crânialement et dorsalement, recouverte de péritoine ;

– *deux faces latérales*, ou bords, épais et mousses ;

– *le fundus* (ou fond) légèrement convexe chez la multipare est situé au-dessus et en avant de l'abouchement des trompes utérines. L'implantation de celles-ci détermine les angles latéraux supérieurs ou "cornes utérines" d'où partent : les ligaments ronds de l'utérus se dirigeant ventralement et latéralement et les ligaments propres de l'utérus (lts. utéro-ovariens) se dirigeant dorsalement et latéralement.

Le corps de l'utérus mesure environ 4/4/2 cm chez la nullipare, et 5/5/3 cm chez la multipare.

L'isthme de l'utérus

L'isthme d'environ 1 cm de long, est étiré pendant la grossesse, prenant à la fin de celle-ci le nom de "segment inférieur".

Le col de l'utérus

Le col, plus étroit, cylindrique est divisé en trois segments par la ligne d'insertion du vagin. Celle-ci se fait selon un plan oblique en bas et en avant, passant sur la face dorsale, à l'union du 1/3 crânial et des 2/3 caudaux du col, et sur la face ventrale à l'union des 2/3 crâniaux et du 1/3 caudal. Cette disposition donne l'impression que l'implantation du col ne se fait pas véritablement dans le fond du vagin, mais à la partie crâniale de la face ventrale de celui-ci.

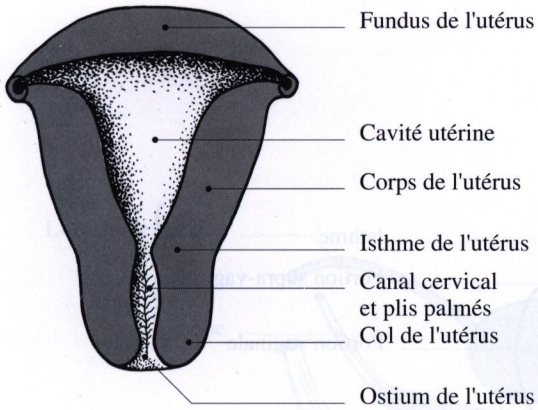

Fig. 36-4. Coupe frontale de l'utérus

La portion supravaginale

En continuité directe avec le col par l'intermédiaire de l'isthme, elle est plus longue ventralement que dorsalement.

La portion vaginale (museau de tanche)

Elle est la partie de l'utérus accessible à l'examen clinique par le toucher vaginal et par l'examen au spéculum ; en forme de cône tronqué il est percé à son sommet d'un orifice, l'ostium de l'utérus ou orifice externe du col qui s'ouvre à l'ovulation pour laisser passer la glaire. L'ostium est punctiforme (3 mm) chez la nullipare, il a tendance à s'allonger transversalement après le premier accouchement et devient une fente plus ou moins régulière chez la multipare ce qui permet de distinguer de part et d'autre une lèvre ventrale et une lèvre dorsale.

Le col mesure 3/2/2 cm chez la nullipare, 3/3/3 cm chez la multipare.

Le rapport corps/col est normalement de 3/2, il est inférieur à 1 dans l'infantilisme.

Développement

L'utérus ne commence son véritable développement qu'à la période pubertaire.

L'utérus infantile est gracile, peu développé, peu coudé, surmontant un col cylindrique et long. Le museau de tanche très petit est limité par un bord net avec un orifice punctiforme.

L'utérus de la nullipare, à bords rectilignes s'incline progressivement ventralement, le museau de tanche se développe.

L'utérus de la multipare garde la marque de chaque grossesse : le corps est triangulaire, à bords convexe, la lèvre ventrale est plus basse que la dorsale, le col est irrégulier (union des cicatrices fibreuses).

L'utérus post-ménopausique, en se rétractant va tendre vers l'utérus infantile tout en gardant les traces de la multiparité.

Configuration interne (fig. 36-4)

Le muscle utérin est creusé d'une cavité aplatie dans le sens ventro-dorsal, la cavité utérine, comprenant deux faces et deux bords. Un rétrécisement au niveau de l'isthme permet de distinguer deux parties : la cavité utérine et le canal cervical.

La cavité utérine

De face, sur une hystérographie, elle apparaît triangulaire à sommet inférieur, communique à ses angles supérieurs avec la cavité de la trompe utérine par un petit orifice, l'ostium utérin de la trompe ; la base tend à devenir concave chez la multipare. Cette cavité peut être séparée en deux parties droite et gauche par une cloison médiane le plus souvent incomplète, vestige de l'origine canalaire de l'utérus.

Le canal cervical

Rétréci à ses deux extrémités, il communique par l'ostium interne avec la cavité corporéale, et par l'ostium externe avec la cavité vaginale. Les faces ventrales et dorsales présentent des crêtes longitudinales ou colonnes principales légèrement décalées, d'où partent *les plis palmés* (arbre de vie) qui s'emboitent pour fermer le canal cervical.

Dans son ensemble la cavité utérine a une hauteur de 6 cm chez la nullipare et de 7,5 cm chez la multipare, mesurée par hystérométrie. Elle peut être visualisée par injection d'un produit de contraste iodé qui imprègne également les cavités tubaires : hystérosalpingographie (fig. 36-10). De profil, le canal cervical se prolonge par une dilatation ampullaire dont le fond est concave vers le bas.

Structure

De la structure de l'utérus, nous ne retiendrons que quelques notions.

La séreuse

Elle correspond au cul-de-sac inférieur du sac péritonéal, soulevé par l'utérus sur la ligne médiane.

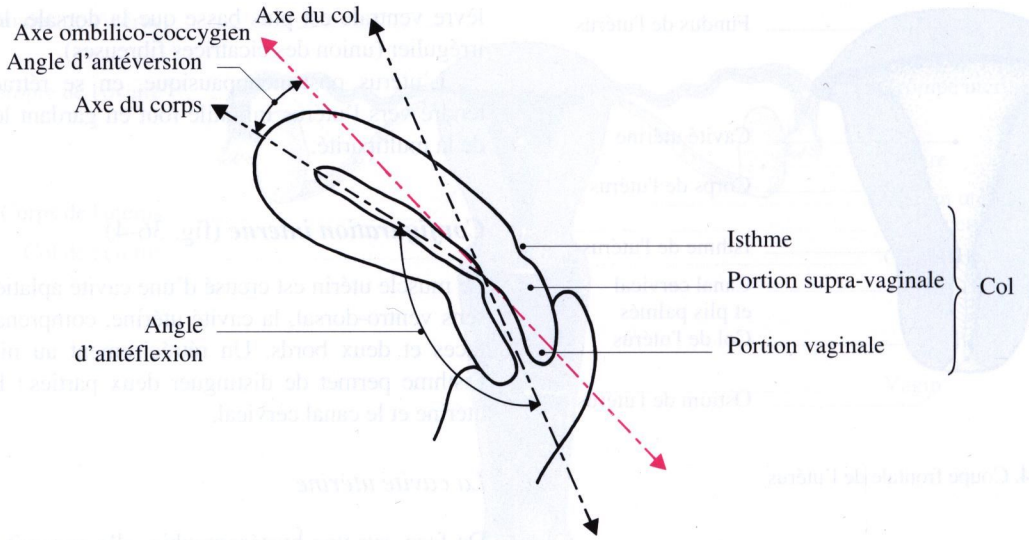

Fig. 36-5. L'antéversion et l'antéflexion de l'utérus

La musculeuse ou myomètre

Très épaisse, elle est formée de trois couches ; certains faisceaux de la couche externe se poursuivent sur le ligament rond de l'utérus, sur la trompe, pouvant constituer un véritable sphincter, et dans le ligament large expliquant la possibilité de tumeurs musculaires de cette région paraissant indépendantes de l'utérus.

La muqueuse ou endomètre

Elle tapisse la cavité et subit des modifications hormonales cycliques et desquame régulièrement après avoir proliféré. Sa régularité est bien explorée par l'hystérosalpingographie. Elle est visualisée, ainsi que les orifices cervicaux et tubaires, par hystéroscopie.

Situation

L'utérus doit pouvoir modifier son volume de manière très importante pendant la grossesse. Ces modifications se font surtout aux dépens du corps, car, par rapport à ce dernier, le col est relativement fixe. Il n'est donc guère possible de parler de fixité proprement dite en ce qui concerne l'utérus.

Si nous considérons l'utérus en dehors de la grossesse, celui-ci occupe une situation que l'on peut considérer comme relativement fixe, même s'il doit subir les augmentations de volume de la vessie ventralement, du rectum dorsalement, et la poussée abdominale principalement en position debout. Malgré tout, il s'agit d'une situation à connaître, car tout défaut dans celle-ci peut être la cause de désordres pathologiques. Le point central de l'utérus, point le plus fixe situé au niveau de l'isthme, est au centre de l'excavation pelvienne, un peu en avant d'un plan frontal passant par les épines sciatiques, et sur l'axe du bassin représenté par la ligne ombilico-coccygienne.

Normalement, l'utérus est antéversé et antéfléchi (fig. 36-5).

L'antéversion est l'angle ouvert ventralement que fait l'axe du corps utérin avec l'axe ombilico-coccygien.

L'antéflexion est l'angle ouvert ventralement que fait l'axe du corps utérin avec l'axe du col (environ 130°).

Les modifications sont fréquentes et peuvent être à l'origine de troubles : lorsque le point central se déplace, ventralement, dorsalement ou latéralement par rapport à sa portion initiale, on parle d'anté, rétro ou latéro-position.

Lorsque le col et le corps basculent en sens inverse, on parle de *rétroversion* : le corps est en arrière de l'axe ombilico-coccygien et le col vient se loger sous la symphyse.

Lorsque l'axe du corps seul se déplace dorsalement, on parle de *rétroflexion* : le col reste en place.

Cette orientation de l'utérus lui permet donc une certaine mobilité, qui explique la possibilité de mobilisation chirurgicale, crânialement ou caudalement, en dehors de toute fixité pathologique et avant section des moyens d'amarrage.

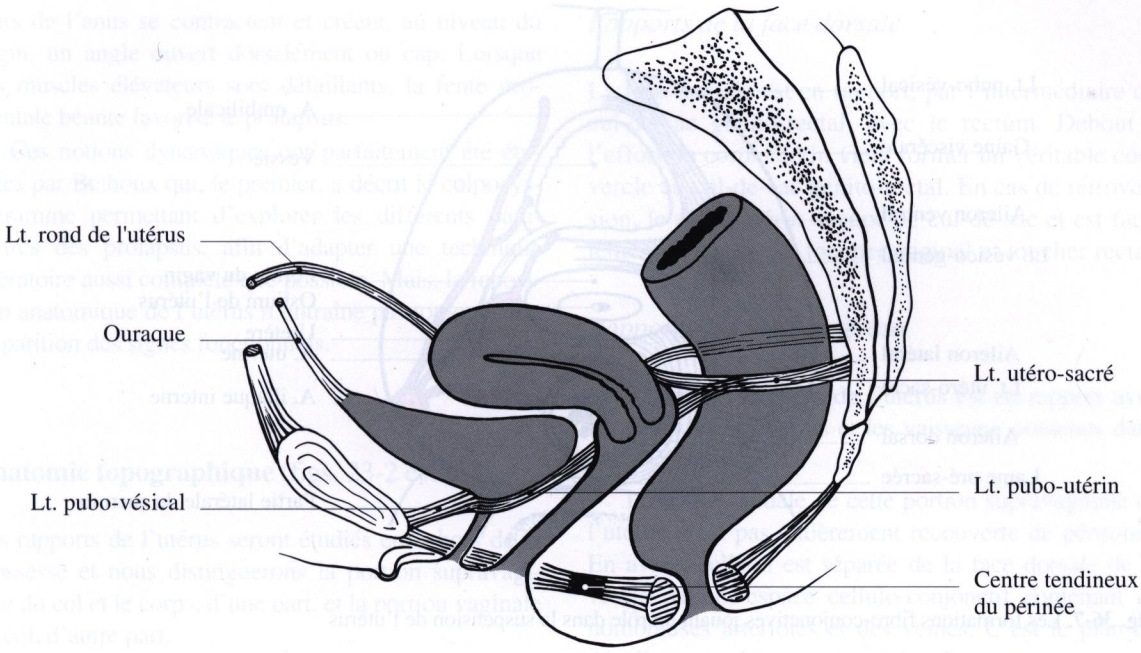

Fig. 36-6. Les moyens de fixité de l'utérus

En effet, à l'état normal, le fond utérin ne dépasse pas la symphyse pubienne, le col ne s'engage pas dans le plan des muscles élévateurs de l'anus et sur la ligne médiane, en vue ventrale, l'axe du corps et du col sont sur la même verticale.

La mobilité relative de l'utérus permet lors du toucher vaginal, en refoulant le col, de palper à travers la paroi abdominale le corps utérin pour en apprécier la taille, la forme et la situation.

Moyens de fixité

On classe un peu artificiellement les moyens de fixité en trois groupes : soutènement, suspension, orientation (fig. 36-6).

Eléments de soutènement

Le vagin, de par son insertion sur le col, représente l'élément de soutènement principal. Conduit musculo-membraneux élastique, le vagin assure ce soutènement par l'intermédiaire des muscles élévateurs de l'anus, surtout par leurs faisceaux élévateurs qui adhèrent aux parois vaginales et par les éléments fibreux de l'aponévrose pelvienne. Tirant crânialement et ventralement, ils déterminent une angulation ou cap vaginal à angle ouvert vers l'arrière et lutte ainsi contre l'hyperpression abdominale. La défaillance de ces éléments musculaires et de la cloison recto-vaginale est une des premières composantes du prolapsus génital.

Eléments de suspension

Ce système contribue à fixer la portion sus-vaginale du col et l'isthme, et comprend : dorsalement, les ligaments utéro-sacrés, latéralement, les paramètres, ventralement, les ligaments pubo-génitaux ou pubo-utérins (fig. 36-7).

Les ligaments utéro-sacrés

Ce sont des trousseaux fibreux constitués d'éléments vasculo-nerveux, de fibres musculaires lisses et conjonctives. Ils adhèrent au péritoine qu'ils soulèvent, déterminant deux étages au niveau du cul-de-sac péritonéal caudal. Insérés sur la face ventrale du sacrum en dedans des foramens pelviens, ils se fixent sur l'isthme utérin, réunis par un bourrelet tranversal saillant : le taurus uterinus. Très mobiles lors de la traction par voie haute sur l'utérus, ils sont respectés dans l'hystérectomie totale et réinsérés sur la cicatrice vaginale. Les lésions d'endométriose pelvienne à leur niveau sont très douloureuses et cause de dyspareunie. Eléments relativement solides, leur tension ou leur transposition est un temps important dans plusieurs techniques chirurgicales de traitement du prolapsus.

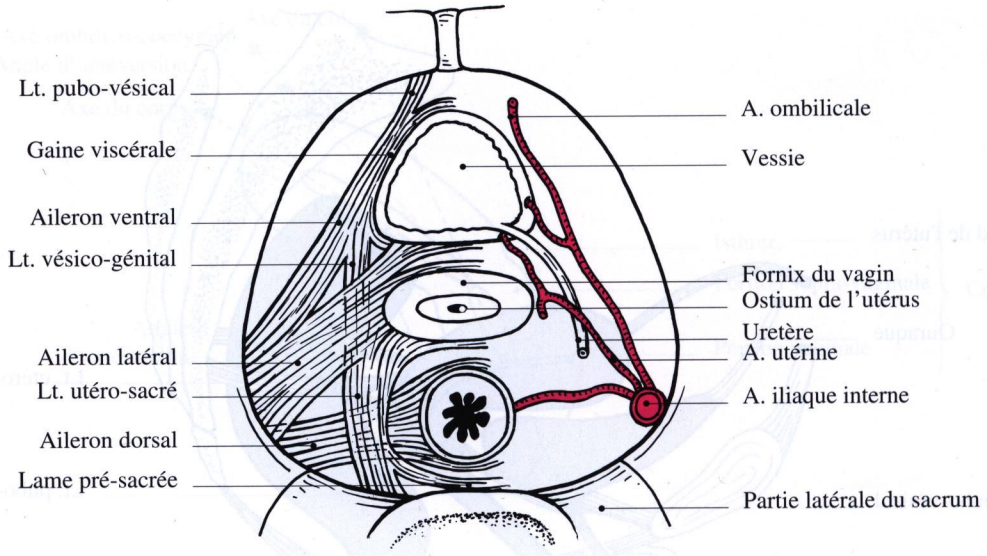

Fig. 36-7. Les formations fibro-conjonctives jouant un rôle dans la suspension de l'utérus

Les ligaments pubo-utérins

Ils sont formés d'éléments fibreux accompagnant les plexus veineux, et d'éléments fibro-musculaires vésico-utérins tendus entre la face dorsale de la vessie et la face ventrale de l'isthme. Contenant de nombreux éléments vasculaires, ces faisceaux, encore appelés piliers de la vessie, nécessitent une hémostase rigoureuse dans la cure de cystocèle par décollement vésico-utérin.

Les paramètres

Etendus des faces latérales du col à la paroi pelvienne, ce sont des formations hétérogènes, contenant du tissu conjonctif, des fibres musculaires lisses, des éléments vasculo-nerveux utérins et l'uretère. Leur condensation constitue le ligament de Mackenroth. C'est dans le paramètre qu'a lieu le croisement de l'uretère avec les vaisseaux utérins.

Eléments d'orientation

L'orientation est assurée par les ligaments ronds de l'utérus, et les ligaments larges de l'utérus.

Le ligament rond de l'utérus

Vestige du ligament inguinal de l'ovaire, cordon conjonctif renforcé par des fibres musculaires de la couche externe de l'utérus et des muscles obliques de l'abdomen, le ligament rond de l'utérus contient des éléments vasculaires. Il part de la corne utérine, se dirige ventralement, latéralement et crânialement puis empruntant le trajet inguinal, se termine dans les grandes lèvres et le mont du pubis (mont de Vénus). D'une longueur variable 10-12 cm, de résistance variable, c'est un moyen d'orientation du corps utérin d'où son utilisation dans toute une série de techniques chirurgicales destinées à corriger une anomalie de position de l'utérus, mais leur plicature doit être parfaitement symétrique pour éviter une torsion de l'utérus sur son axe pouvant être à l'origine de troubles secondaires.

Le ligament large de l'utérus

Il peut être rangé dans la catégorie des moyens d'orientation bien que son rôle soit négligeable. Occupant les faces latérales de l'utérus, il est essentiellement constitué d'éléments vasculaires : artères utérines et leurs branches corporéales, veines utérines, lymphatiques, vestiges embryonnaires renforcés de quelques éléments fibro-conjonctifs.

L'étude de ces moyens de fixité confirme le rôle essentiel des muscles élévateurs de l'anus et de leurs aponévroses et la fixité de la portion supravaginale du col qui apparaît, sur une coupe axiale, attaché crânialement, dorsalement et latéralement (croix de Richard), mais tous ces éléments peuvent se laisser distendre d'où la possibilité de prolapsus génitaux dans lesquels l'utérus retourne les parois vaginales.

L'utérus en position normale, supporte facilement les augmentations de pression intra-abdominale. Lors de celles-ci on assiste à une translation dorsale des viscères qui amène la région du col à prendre appui sur la région sacro-coccygienne. Si la direction de la fente uro-génitale tend vers l'horizontale, les muscles éléva-

teurs de l'anus se contractent et créent, au niveau du vagin, un angle ouvert dorsalement ou cap. Lorsque ces muscles élévateurs sont défaillants, la fente urogénitale béante favorise le prolapsus.

Ces notions dynamiques ont parfaitement été étudiées par Bethoux qui, le premier, a décrit le colpocystogramme permettant d'explorer les différents paramètres des prolapsus, afin d'adapter une technique opératoire aussi complète que possible. Mais, la reposition anatomique de l'utérus n'entraîne pas toujours une disparition des signes fonctionnels.

Anatomie topographique (figs. 23-2 et 36-3)

Les rapports de l'utérus seront étudiés en dehors de la grossesse et nous distinguerons la portion supravaginale du col et le corps, d'une part, et la portion vaginale du col, d'autre part.

Rapports du corps et de la portion supravaginale du col

Rapports de la face ventrale

Le feuillet ventral du péritoine pariétal, tapissant la face supérieure de la vessie, descend à la partie supérieure de la face dorsale de celle-ci puis se replie pour recouvrir la face ventrale de l'utérus à laquelle il adhère intimement. La ligne d'adhérence correspond à la partie moyenne sus-isthmique, où on l'incise lorsque l'on veut effectuer le décollement du cul-de-sac vésico-utérin. Après avoir recouvert le fond et la face dorsale de l'utérus à laquelle il adhère, le péritoine descend sur la face dorsale du vagin pour constituer le cul-de-sac recto-génital du péritoine (cul-de-sac de Douglas) divisé en deux étages, crânial et caudal, par les ligaments utéro-sacrés.

Le décollement péritonéal au niveau du corps utérin est pratiquement impossible.

Par l'intermédiaire du péritoine, la face ventrale du corps de l'utérus répond à la vessie, ce qui explique les compressions vésicales en cas de tumeur de la face ventrale de l'utérus et les troubles urinaires, essentiellement à type de pollakiurie, des volumineux fibromes.

Rapports du fond de l'utérus

Le fond de l'utérus est en rapport avec la cavité abdominale : anses grêles et grand omentum.

Rapports de la face dorsale

La face dorsale est en rapport, par l'intermédiaire du cul-de-sac génito-rectal, avec le rectum. Debout à l'effort, le corps utérin vient former un véritable couvercle au cul-de-sac génito-rectal. En cas de rétroversion, le corps utérin occupe ce cul-de-sac et est facilement retrouvé par toucher vaginal et toucher rectal.

Rapports des bords latéraux

Latéralement, le corps de l'utérus est en rapport avec les annexes de l'utérus et les vaisseaux contenus dans le mésométrium.

La partie caudale de cette portion supravaginale de l'utérus n'est pas entièrement recouverte de péritoine. En avant, celle-ci est séparée de la face dorsale de la vessie par un espace cellulo-conjonctif contenant de nombreuses artérioles et des veines. C'est le plan du décollement vésico-utérin où les deux organes sont au contact. Latéralement, on trouve les ailerons de la vessie, essentiellement vasculaires, qu'il faut ligaturer pour libérer la région dans les hystérectomies élargies avec ablation d'une colerette vaginale.

Latéralement, les rapports se font avec la zone de condensation supérieure du paramètre. Au niveau de l'isthme, l'artère utérine décrit une crosse à concavité crâniale et de transversale devient ascendante. Au niveau de cette crosse, l'uretère oblique caudalement, ventralement et médialement, vient croiser la direction de l'artère et passe en arrière d'elle, mais il est pris dans une véritable "pince veineuse" (car les veines utérines sont plexiformes) et lymphatique. Ce "croisement" s'effectue en principe à 1,5 cm du bord latéral de l'utérus, mais l'anatomie de ce croisement est modifiée par la mobilisation chirurgicale du corps utérin. L'artère vaginale longue, quand elle existe, est plus dorsale.

Rapports de la portion vaginale du col

Faisant saillie au fond de la cavité vaginale, elle détermine avec la face médiale du vagin, un cul-de-sac, le fornix du vagin que l'on divise en quatre parties : un cul-de-sac ventral, peu marqué, deux latéraux, plus marqués mais peu profonds, permettant l'exploration clinique des paramètres et un dorsal, très profond, où s'accumulent les sécrétions vaginales et où s'effectueront les prélèvements cytologiques et bactériologiques vaginaux.

Rapports par l'intermédiaire du vagin

Ventralement

La portion vaginale du col répond au trigone vésical (de Lieutaud) avec les deux orifices urétéraux, crâniaux et dorsaux, et à l'orifice urétral caudal et ventral. La paroi de ce bas-fond vésical est solidement unie au cul-de-sac vaginal ventral par des tractus fibreux et de très nombreuses formations vasculaires : artérioles et veines surtout. Le décollement vésico-vaginal doit être précis car les deux uretères croisent les parois ventro-latérales du vagin avant de pénétrer dans la vessie. Les hémostases péri-urétérales doivent êtres fines, sous peine de "désinsérer" l'uretère de la paroi vésicale lors des hystérectomies élargies.

La lame conjonctivo-vasculaire, interposée entre vessie et cul-de-sac vaginal ventral constitue la partie toute crâniale de ce que les chirurgiens appellent le *"fascia de Halban"* qui se poursuit sur les faces latérales de la vessie et doit être suturé dans la cure de cystocèle. C'est un plan de décollement, artificiellement crée par la dissection. Le passage de la portion terminale de l'uretère explique la possibilité d'explorer la portion intra-murale de ce dernier par toucher vaginal.

Latéralement

On y trouve l'aileron vaginal avec les branches artérielles, les plexus veineux et canaux lymphatiques.

Dorsalement

Par l'intermédiaire du cul-de-sac vaginal dorsal, le col utérin est en rapport avec le rectum dont il est séparé par le cul-de-sac péritonéal recto-génital. Normalement vertical, il peut contenir un ovaire prolabé, ou une collection liquidienne, purulente ou hématique. C'est à son niveau, à travers la paroi vaginale, que l'on pratique la ponction du cul-de-sac recto-génital et la colpotomie, en cas de collection purulente ou la mise en place du cœlioscope pour l'exploration de l'appareil génital.

Les rapports viscéraux par l'intermédiaire du vagin expliquent la propagation par contiguité des tumeurs malignes du col utérin de stade avancé et la fixité du col dans l'envahissement lymphatique des paramètres.

La pratique, de plus en plus fréquente, des examens tomodensitométriques a remis en valeur les rapports de l'utérus avec le squelette : le fond utérin n'atteint pas le niveau de l'ouverture crâniale du pelvis (détroit supérieur), l'ostium externe du col est situé 3 cm en avant de la pointe du coccyx.

Vascularisation

L'utérus, de par ses diverses fonctions est un organe très richement vascularisé. Nous décrirons successivement artères, veines et lymphatiques et nous essayerons ensuite de dégager la notion de pédicules.

Artères de l'utérus (figs. 36-8 et 37-3)

Il est classique de dire que la vascularisation artérielle de l'utérus est assurée par l'artère utérine, l'artère ovarique et l'artère du ligament rond de l'utérus, toutes trois largement anastomosées. Cette description anatomique ne correspond pas toujours à la réalité sur le plan clinique et l'artère utérine apparaît prépondérante.

L'artère utérine : origine, trajet

L'artère utérine, longue (15 cm), volumineuse (3 mm de diamètre) flexueuse, naît de l'artère iliaque interne lorsque celle-ci se divise en un faisceau de branches, ou de l'artère ombilicale. Dans ce cas, il s'agit de son premier rameau, près de son origine, sur son bord médial ou caudal, et c'est à ce niveau qu'elle doit être ligaturée dans l'hystérectomie élargie avec lymphadénectomie. C'est l'origine la plus fréquemment rencontrée correspondant à la persistance de la disposition fœtale.

De là, elle se dirige ventralement, caudalement et médialement sur la paroi latérale du bassin jusqu'en regard de l'épine sciatique (portion rétro-ligamentaire), puis elle devient transversale, se dirige vers l'isthme utérin (portion sous-ligamentaire) décrit une crosse à concavité crânio-latérale, au-dessus et en dehors du fornix latéral du vagin, et remonte, ascendante, flexueuse sur le bord latéral de l'utérus (portion juxta-utérine) jusqu'à la corne utérine où elle se termine. Ce segment, rectiligne chez la fillette devient flexueux au fur et à mesure du développement de l'utérus. Plaquées contre la paroi utérine d'où se détachent les collatérales, ces flexuosités vont avoir tendance à s'effacer après la ménopause.

Terminaison

Le mode de terminaison de l'artère utérine a donné lieu à de nombreuses descriptions : Classiquement, l'artère utérine se divise en trois rameaux au niveau de la corne utérine :

– rameau rétrograde du fond qui pénètre le myomètre et qui est souvent considérée comme l'artère du

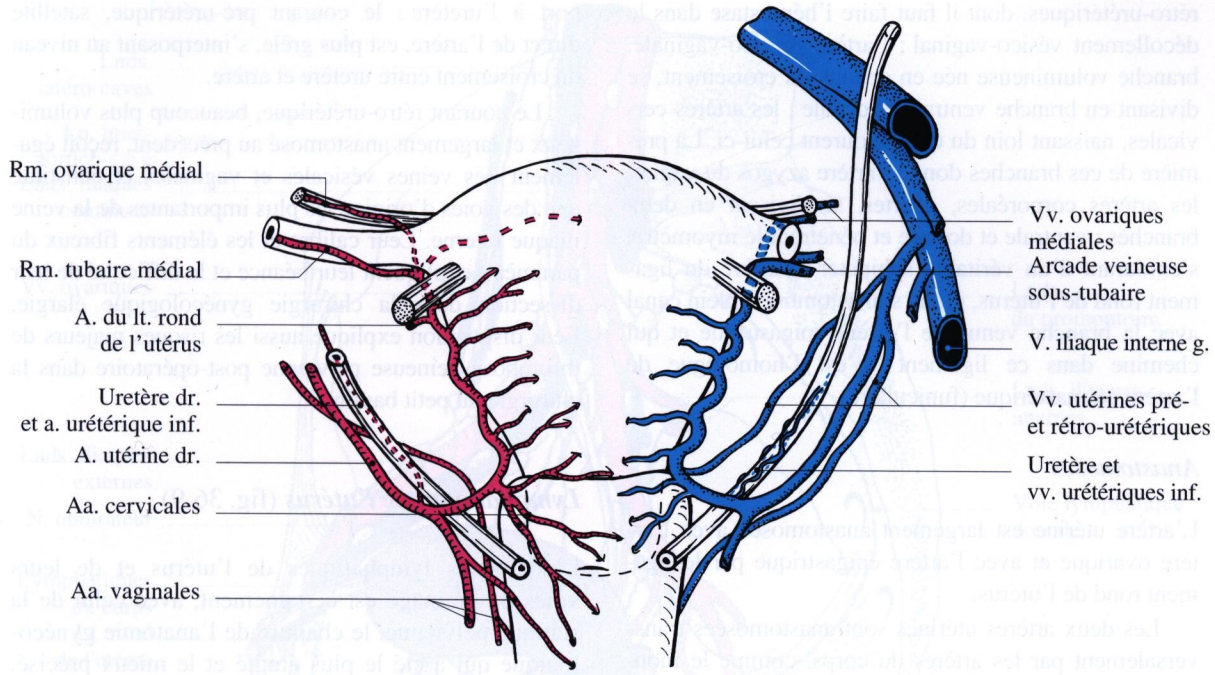

Fig. 36-8. Les artères et les veines de l'utérus. Vue ventrale

placenta car celui-ci s'implante préférentiellement au niveau du fond ;

– rameau tubaire médial, à la face inférieure du segment "intermédiaire" de la trompe (1 cm au-dessous) qui s'anastomose avec l'artère tubaire latérale, branche de l'artère ovarique pour donner l'arcade tubaire ;

– rameau ovarique médial qui chemine le long du ligament propre de l'ovaire (lt. utéro-ovarien) et s'anastomose la plupart du temps avec le rameau ovarique latéral.

Pour d'autres auteurs, l'artère utérine s'anastomose par inosculation avec l'artère ovarique, les autres artères n'étant que des collatérales.

Rapports

Les rapports de l'artère utérine sont nombreux, en raison de la longueur de son trajet, mais outre les veines et les lymphatiques, le rapport le plus important sur le plan clinique est l'uretère (figs. 36-7, 36-8 et 36-9) :

Dans sa portion rétro-ligamentaire

L'artère utérine est plaquée contre la paroi pelvienne par la gaine de l'artère iliaque interne et elle entre en rapport avec les éléments vasculaires et nerveux de cette paroi. L'uretère est médial par rapport à l'artère.

Dans sa portion sous-ligamentaire

L'artère chemine dans les éléments conjonctifs du paramètre, entraînant avec elle la gaine de l'artère iliaque interne formant l'aileron latéral de l'utérus. Outre les éléments veineux et lymphatiques, l'uretère, oblique ventralement et médialement, est en contact avec l'artère, dont il croise la face dorsale souvent séparé d'elle par des éléments veineux. Classiquement, ce croisement s'effectue 1,5 cm au-dessus du cul-de-sac latéral, à 1,5 cm du bord latéral de l'isthme, mais cette disposition est variable d'un sujet à l'autre et modifiée par les conditions pathologiques ou opératoires (fig. 36-7).

Dans sa portion juxta-utérine

Les rapports sont essentiellement vasculaires, des débris mésonéphrotiques (Wolffiens) peuvent être à l'origine de kystes ou de tumeurs.

Branches collatérales (fig. 36-8)

Les branches collatérales sont nombreuses et nous n'allons citer que les principales : outre les artères péritonéales, grêles, ce sont : l'artère urétérique inférieure, née au niveau ou au-dessus du croisement, dont la ligature est obligatoire en cas de décroisement chirurgical ; les artères vésico-vaginales nombreuses, grêles, pré- et

rétro-urétériques, dont il faut faire l'hémostase dans le décollement vésico-vaginal ; l'artère cervico-vaginale, branche volumineuse née en dedans du croisement, se divisant en branche ventrale et distale ; les artères cervicales, naissant loin du col, entourent celui-ci. La première de ces branches donne l'artère azygos du vagin ; les artères corporéales, courtes, se divisent en deux branches : ventrale et dorsale et pénètrent le myomètre, s'entourant d'un véritable sphincter ; l'artère du ligament rond de l'utérus, grêle, s'anastomose à plein canal avec la branche venue de l'artère épigastrique et qui chemine dans ce ligament ; c'est l'homologue de l'artère crémastérique (funiculaire).

Anastomoses

L'artère utérine est largement anastomosée avec l'artère ovarique et avec l'artère épigastrique par le ligament rond de l'utérus.

Les deux artères utérines sont anastomosées transversalement par les artères du corps, comme le montrent les artériographies. Il n'y a pas de ligne exsangue médiane mais l'hystérotomie médiane n'intéresse que de fines artérioles. Il y a par contre peu d'anastomoses entre les artères cervicales et corporéales.

Variations

Nous avons déjà évoqué les variations d'origine de l'artère utérine (épanouissement de l'artère iliaque interne ou de l'artère ombilicale), sa terminaison peut aussi présenter des variations dont nous reparlerons à propos des annexes : artère utérine prédominante pour la vascularisation de l'ovaire ou artère ovarique prédominante au niveau du fond utérin. Ces variations sont très rares (3 à 4 % des cas) mais doivent être connues en cas de chirurgie gynécologique partielle.

Veines de l'utérus (fig. 36-8)

Les veines utérines, nombreuses, volumineuses, plexiques prennent part en majorité à la constitution de la veine iliaque interne.

Les veinules intra-utérines se drainent sur les faces latérales de l'utérus. Le courant veineux du fond peut emprunter les veines utérines proprement dites mais aussi la veine ovarique et la veine du ligament rond de l'utérus, gagnant ainsi la veine cave inférieure ou la veine fémorale.

Les veines utérines drainant le corps et le col, vont constituer dans le paramètre un double courant par rapport à l'uretère : le courant pré-urétérique, satellite direct de l'artère, est plus grêle, s'interposant au niveau du croisement entre uretère et artère.

Le courant rétro-urétérique, beaucoup plus volumineux et largement anastomosé au précédent, reçoit également des veines vésicales et vaginales et constitue une des voies d'origine les plus importantes de la veine iliaque interne. Leur calibre et les éléments fibreux du paramètre expliquent leur béance et la difficulté de leur dissection dans la chirurgie gynécologique élargie. Leur disposition explique aussi les risques majeurs de thrombose veineuse pelvienne post-opératoire dans la chirurgie du petit bassin.

Lymphatiques de l'utérus (fig. 36-9)

L'étude des lymphatiques de l'utérus et de leurs voies de drainage est certainement, avec celui de la statique pelvienne, le chapitre de l'anatomie gynécologique qui a été le plus étudié et le mieux précisé. Les nombreuses équipes chirurgicales qui se sont penchées sur ce problème, ne sont pas toujours d'accord avec les descriptions anatomiques, mais ce désaccord est essentiellement un problème de nomenclature et de distinction clinique entre le drainage lymphatique du col et celui du corps de l'utérus. L'exploration des lymphatiques pelviens par la lymphographie pédieuse, ne permet pas non plus une exploration précise de drainage utérin puisque ne visualisant que les voies de drainages des membres inférieurs.

Les réseaux lymphatiques des différentes tuniques (muqueuse, musculaire et séreuse) se réunissent sur les faces latérales de l'utérus, d'où la distinction entre les collecteurs du col et du corps, mais la description purement anatomique la plus logique, distingue : des collecteurs crâniaux et des collecteurs caudaux. Ceux-ci sont très richement anastomosés entre eux et suivent comme toujours le courant veineux.

Les collecteurs crâniaux constituent deux pédicules : les pédicules gonadiques suivent les veines tubaires et gonadiques et gagnent, en enjambant l'ouverture crâniale du pelvis, avec le ligament suspenseur de l'ovaire (lt. lombo-ovarien), les nœuds lymphatiques latéro-cave à droite, lombo-aortique à gauche ; le pédicule du ligament rond de l'utérus, plus grêle, se draine vers les nœuds lymphatiques inguinaux superficiels médiaux et crâniaux.

Les collecteurs caudaux se réunissent dans un amas lymphatique juxta-cervical du paramètre ou

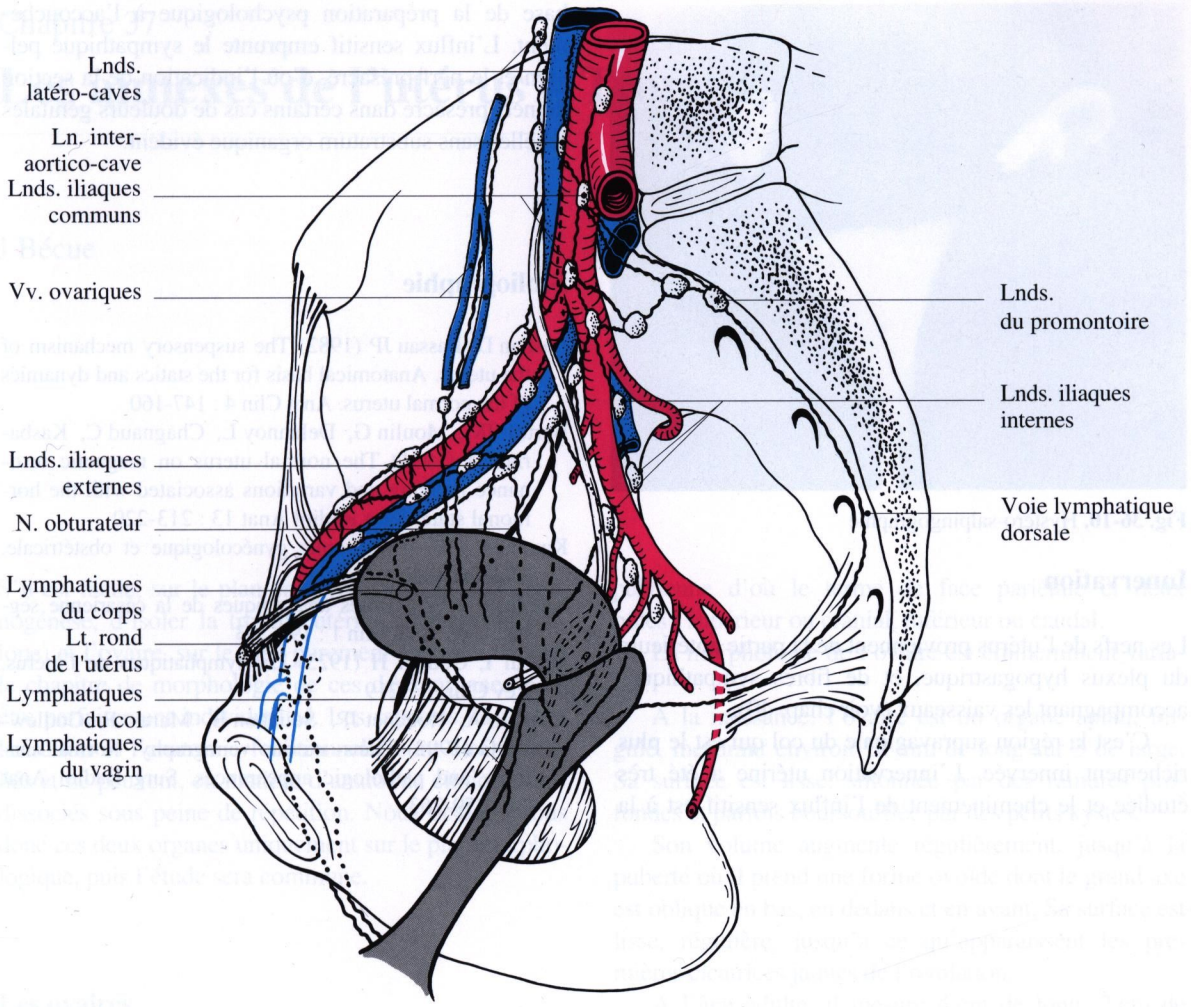

Fig. 36-9. Les voies lymphatiques de l'utérus et du vagin

dans un véritable nœud lymphatique. L'envahissement de ce carrefour lymphatique correspond à l'envahissement du paramètre proximal et peut être à l'origine d'une compression de l'uretère. A partir de ce collecteur, la lymphe emprunte trois voies :

– la voie ventrale, principale pour Leveuf et Godard [1923]. Satellite du courant veineux pré-urétérique, elle se dirige vers les nœuds lymphatiques iliaques externes, pré- et sous-veineux, en avant et autour du nerf obturateur. L'ablation de cette "lame lymphatique" autour du nerf obturateur dans la fourche veineuse est le premier temps essentiel de toute lymphadénectomie pelvienne ;

– la voie iliaque interne suit le courant rétro-urétérique et aboutit aux nœuds lymphatiques iliaques internes et iliaques primitifs ;

– la voie dorsale longe les ligaments utéro-sacrés et gagne la face ventrale du sacrum et les nœuds lymphatiques du promontoire.

A partir de ces données simples, si la lymphadénectomie dans les lésions malignes du col semble possible (ablation des paramètres et des lymphatiques iliaques externes, hypogastriques et du promontoire) l'exérèse en cas de cancers du corps devrait nécessairement aller jusqu'aux veines rénales, en enlevant également les nœuds lymphatiques inguinaux superficiels et rétro-cruraux. En fait, comme il s'agit, dans la plupart des cas, d'une lymphadénectomie à visée pronostic, mis à part certaines localisations précises, la lymphadénectomie pelvienne latérale (iliaque externe et hypogastrique) peut être considérée comme suffisante, sans omettre la portion proximale du paramètre presque jamais visualisée par la lymphographie pédieuse.

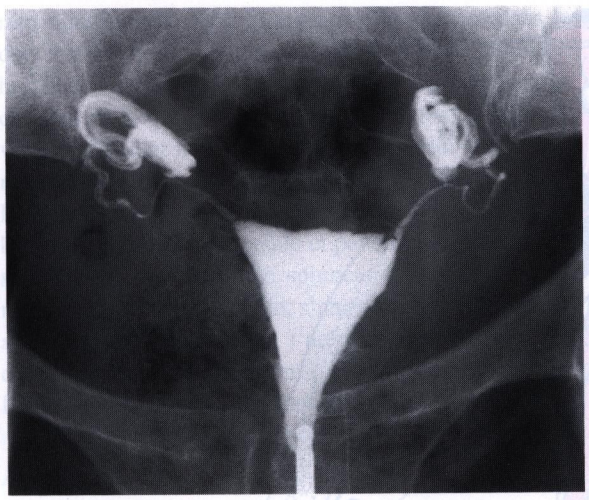

Fig. 36-10. Hystéro-salpingographie

Innervation

Les nerfs de l'utérus proviennent de la partie antérieure du plexus hypogastrique, et de fibres sympathiques accompagnant les vaisseaux (voir chap. 40).

C'est la région supravaginale du col qui est le plus richement innervée. L'innervation utérine a été très étudiée et le cheminement de l'influx sensitif est à la base de la préparation psychologique à l'accouchement. L'influx sensitif emprunte le sympathique pelvien et le nerf présacré, d'où l'indication de la section du nerf présacré dans certains cas de douleurs génitales rebelles sans substratum organique évident.

Bibliographie

Bastian D, Lassau JP (1982) The suspensory mechanism of the uterus. Anatomical basis for the statics and dynamics of the normal uterus. Anat Clin 4 : 147-160

Bartoli JM, Moulin G, Delannoy L, Chagnaud C, Kasbarian M (1991) The normal uterus on magnetic resonance imaging and variations associated with the hormonal state. Surg Radiol Anat 13 : 213-220

Kamina P (1974) Anatomie gynécologique et obstétricale. Maloine, Paris

Kamina P (1978) Bases anatomiques de la césarienne segmentaire. Anat Clin 1 : 199-203

Leveuf I, Godard H (1923) Les lymphatiques de l'utérus, Rev Chir 61 : 219

Maubon A, Rouanet JP, Souchon B, Mares P, Godlewski G (1992) Trans- uterine venography. Normal anatomy and pathologic appearances. Surg Radiol Anat 14 : 259-263

Chapitre 37

Les annexes de l'utérus – Trompes et ovaires

J Bécue

S'il est facile, sur le plan embryologique et de l'organogénèse, d'isoler la trompe utérine (trompe de Fallope) et l'ovaire, sur le plan purement anatomique seul le chapitre de morphologie de ces deux organes peut être parfaitement individualisé. Les rapports, la vascularisation et l'anatomie fonctionnelle sont étroitement liés et ne peuvent, en matière d'anatomie clinique, être dissociés sous peine de répétition. Nous distinguerons donc ces deux organes uniquement sur le plan morphologique, puis l'étude sera commune.

Les ovaires

Les ovaires ou gonades féminines sont des glandes paires et symétriques à double sécrétion : glandes exocrines, elles fabriquent et excrètent les ovules permettant la fécondation et la pérennité de l'espèce ; glandes endocrines, leur double sécrétion hormonale sous contrôle hypophysaire est responsable de l'activité génitale de la femme. Ces deux fonctions sont étroitement intriquées. Ce sont, d'autre part, les seuls organes génitaux féminins intra-péritonéaux et toute pathologie des ovaires, surtout maligne, devra être considérée d'emblée comme une maladie péritonéale.

Anatomie morphologique (fig. 37-1)

L'ovaire présente à décrire deux bords, deux faces et deux pôles : un bord ventral sur lequel s'insère le péritoine du ligament large, c'est le hile de l'ovaire ; un bord dorsal peu marqué, une face médiale, une face latérale arrondie vers le bas et en contact avec la paroi pelvienne d'où le terme de face pariétale et deux pôles : supérieur ou crânial, inférieur ou caudal.

La morphologie de l'ovaire est éminemment variable.

A la naissance, l'ovaire est un organe aplati, lingulé, mesurant environ 10 mm de long sur 3 de large. Sa surface est lisse, sillonnée par des rainures profondes et parfois boursoufflée par des petits kystes.

Son volume augmente régulièrement, jusqu'à la puberté où il prend une forme ovoïde dont le grand axe est oblique en bas, en dedans et en avant. Sa surface est lisse, régulière, jusqu'à ce qu'apparaissent les premières cicatrices jaunes de l'ovulation.

A l'âge adulte, il mesure 4 cm de long, 2 cm de large et 1 cm d'épaisseur. Sa surface est normalement irrégulière, de couleur blanc rosé avec des cicatrices brunes, le hile apparaît bleuté. L'ovaire se laisse déprimer à l'aide du palpateur lors de la cœlioscopie.

A la ménopause, son volume diminue ; on dit que l'ovaire s'atrophie, le poids et les dimensions rejoignent les mensurations de la période pubertaire, mais sa structure devient fibreuse, irrégulière, sa coloration est jaune foncé. Ces modifications post-ménopausiques ont été mises à profit dans des essais de dépistage des tumeurs de l'ovaire par échotomographies systématiques ou orientées, lorsque l'examen clinique montrait la persitance du volume "normal" des ovaires.

La connaissance de ces caractères morphologiques est indispensable si l'on veut interprêter convenablement les renseignements fournis par les examens tomodensitométriques ou échographiques, et surtout la cœlioscopie qui permet de voir les ovaires. En effet, la plupart des atteintes pathologiques de l'ovaire se manifestent par une augmentation de volume, associée ou non à une modification d'aspect extérieur (ovaires

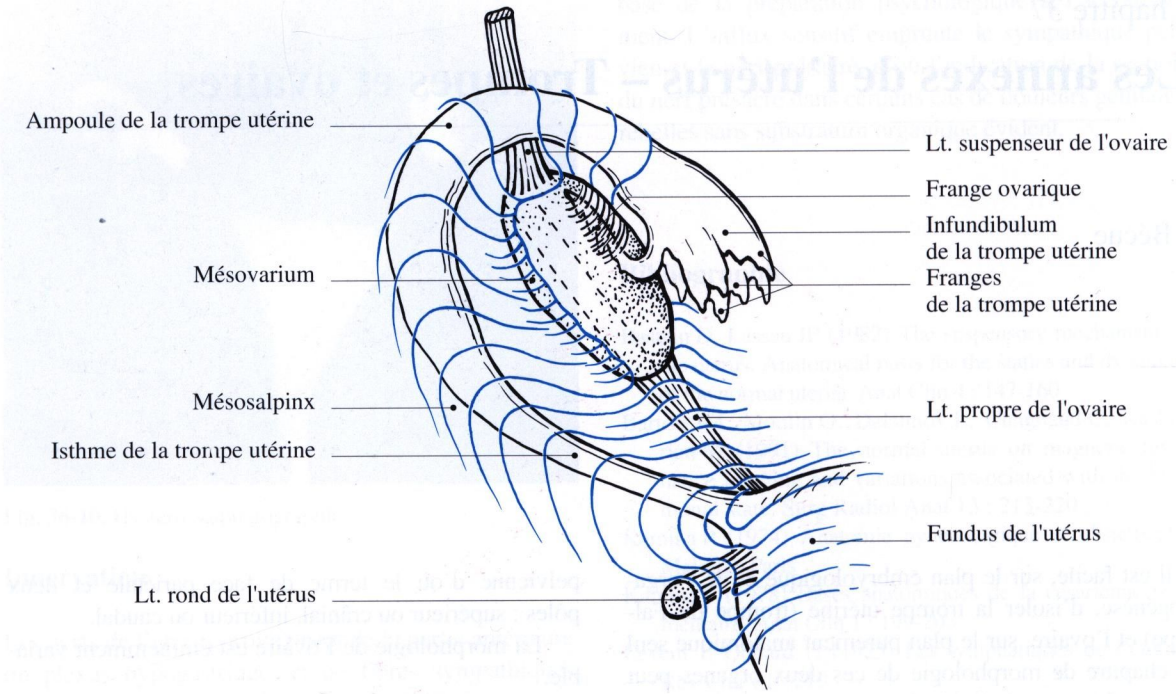

Fig. 37-1. Morphologie externe des annexes droites de l'utérus

gros, globuleux, blancs nacrés et lisses du syndrome de Stein-Leventhal par exemple).

L'ovaire, chez la femme en période d'activité génitale, présente aussi des modifications morphologiques en fonction de la période du cycle menstruel : l'ovaire, responsable de l'ovulation, peut doubler de volume et devient facilement perceptible au toucher vaginal combiné à la palpation abdominale. Cette même anomalie se rencontre dans les kystes dits fonctionnels qui nécessitent un contrôle clinique et échotomographique en période post-menstruelle immédiate.

Situation (fig. 37-2)

A l'âge adulte, l'ovaire est en principe au-dessous du détroit supérieur, contre la paroi pelvienne, légèrement au-dessus du muscle piriforme. Mais l'ovaire, né comme le testicule dans la région lombale, va descendre essentiellement sous l'effet de l'accroissement en longueur. Aussi n'est-il pas surprenant que chez l'adolescente, en période pubertaire, il soit légèrement au-dessus ou au niveau de l'ouverture crâniale du pelvis (détroit supérieur), détail dont il faut tenir compte si l'on veut, par échotomographie, étudier la structure de l'ovaire dans le cadre des dystrophies ovariennes pubertaires.

Après les grossesses, le grand axe vertical de l'ovaire tend à devenir horizontal, l'ovaire peut même être prolabé dans le cul-de-sac recto-utérin (c. de s. de Douglas).

L'ovaire est palpable cliniquement, lorsque la paroi abdominale est relâchée, au milieu ou dans la partie supérieure de la ligne symphyse – épine iliaque antéro-supérieure.

Moyens de fixité (fig. 37-1)

Les moyens de fixité de l'ovaire sont des ligaments susceptibles de se distendre ; il est aussi mobile que la portion ampullaire de la trompe.

L'ovaire est en principe fixé par l'intermédiaire de ligaments au ligament large de l'utérus, à la paroi latérale du pelvis, à l'utérus, à la trompe utérine.

Fixation au ligament large

L'ovaire est intra-péritonéal, mais le feuillet dorsal du ligament large de l'utérus se fixe à la surface de l'ovaire, déterminant le mésovarium par lequel arrivent les vaisseaux. Il effectue autour de cette insertion des mouvements de bascule.

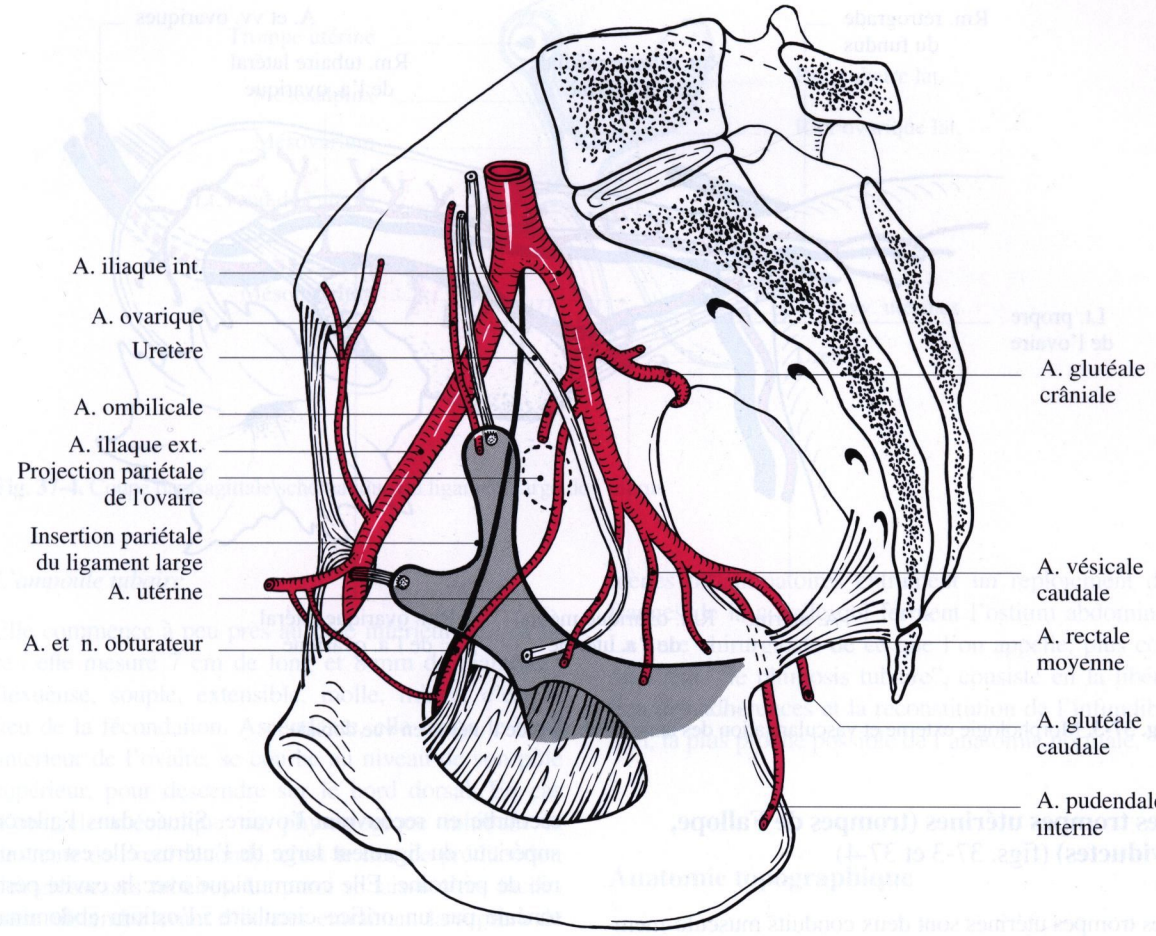

Fig. 37-2. La paroi latérale du pelvis, avec la représentation schématique de l'implantation latérale du ligament large de l'utérus

Fixation à la paroi

L'ovaire est rattaché à la paroi latérale du pelvis par le ligament suspenseur de l'ovaire (ligament lombo-ovarien), témoin de l'origine lombaire de l'ovaire, constitué de fibres conjonctives et musculaires lisses accompagnant les vaisseaux.

Très élastique, ce ligament se porte en bas, en dedans et en avant, franchit l'ouverture crâniale du pelvis, en enjambant les vaisseaux iliaques 2 cm en avant de l'uretère, rétro-péritonéal mais adhérent à lui ; il surcroise ensuite l'uretère, et sa ligature, loin du pôle supérieur de l'ovaire, peut présenter un danger pour l'uretère car il vient, comme ce dernier, avec le péritoine quand on tire sur lui, puis il s'épanouit au niveau du pôle supérieur de l'ovaire. C'est, malgré son élasticité, le ligament le plus solide de l'ovaire.

Fixation à l'utérus

Le ligament propre de l'ovaire (ligament utéro-ovarien), réunit le pôle inférieur de la glande à la corne utérine, où il se fixe en arrière de l'implantation tubaire, soulevant l'aileron dorsal du ligament large. Il est longé par le rameau ovarique de l'artère utérine (a. ovarienne interne) et des éléments veineux et lymphatiques.

Fixation à la trompe utérine

Le ligament tubo-ovarien, confondu avec une expansion du ligament suspenseur de l'ovaire, est tendu du pavillon tubaire au pôle supérieur de l'ovaire. Sur lui, est plaquée la frange ovarique (frange de Richard).

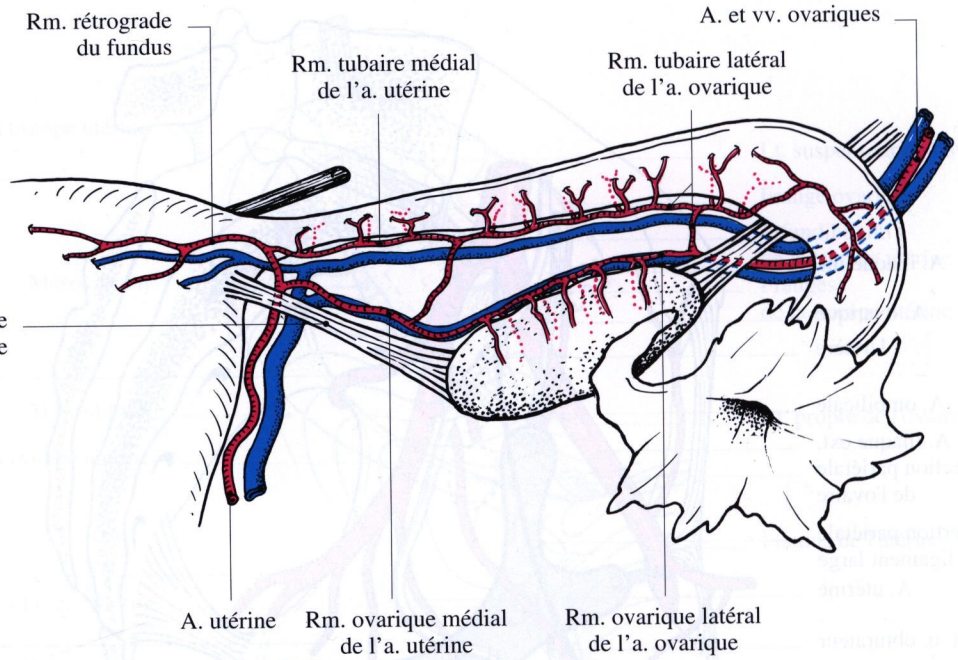

Fig. 37-3. Morphologie externe et vascularisation des annexes droites de l'utérus en vue dorsale

Les trompes utérines (trompes de Fallope, oviductes) (figs. 37-3 et 37-4)

Les trompes utérines sont deux conduits musculo-membraneux prolongeant la cavité utérine jusqu'au niveau des ovaires. Captant l'ovule, la trompe va permettre sa rencontre avec le spermatozoïde et c'est à son niveau que se fait la fécondation ; l'œuf va ensuite "descendre" jusque dans l'utérus ou il s'implante. En continuité, par l'intermédiaire de la cavité utérine avec le vagin, elle est le lieu de prédilection des infections "internes" de l'appareil génital, avec comme séquelles les diminutions de calibre, allant jusqu'à l'obstruction, cause de stérilité. La trompe est indispensable à la fécondation naturelle. Nous insisterons donc, dans sa morphologie, sur les caractères essentiels à cette fonction.

Les trompes sont des organes fragiles, surtout au niveau de leur tunique muqueuse, et toute intervention chirurgicale sur le petit bassin doit éviter de les traumatiser.

Anatomie morphologique (fig. 37-1)

Organe mobile, chaque trompe est, au départ de l'utérus, dirigée horizontalement et latéralement, puis devient verticale ascendante et son extrémité latérale se recourbe en recouvrant l'ovaire. Située dans l'aileron supérieur du ligament large de l'utérus, elle est entourée de péritoine. Elle communique avec la cavité péritonéale par un orifice circulaire : l'ostium abdominal de la trompe utérine. Sa partie "ovarienne" suit les changements de position de l'ovaire.

A partir de l'utérus, on décrit trois segments à la trompe utérine : la partie utérine, le corps et l'infundibulum.

La partie utérine (portion interstitielle)

Elle mesure 1,5 cm de long et 0,2 mm de calibre et se situe dans l'épaisseur du muscle utérin au niveau de la corne utérine. L'ostium utérin, faisant communiquer cavité tubaire et cavité utérine, a 1 mm de diamètre.

Le corps de la trompe

Il peut être divisé en deux segments morphologiquement très différents : l'isthme et l'ampoule de la trompe utérine.

L'isthme de la trompe utérine

Il mesure 3 cm de long, 2 mm de diamètre : rectiligne, horizontal, très dur à la palpation, il est situé entre le ligament rond de l'utérus, en avant et le ligament propre de l'ovaire en arrière et en bas.

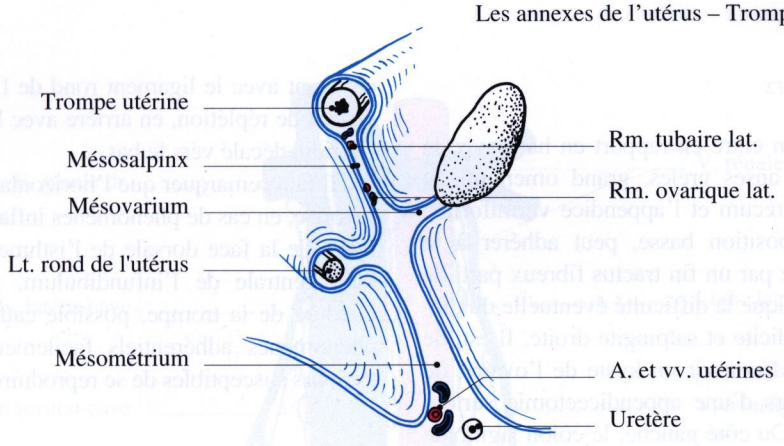

Fig. 37-4. Coupe parasagittale schématique du ligament large de l'utérus

L'ampoule tubaire

Elle commence à peu près au pôle inférieur de l'ovaire ; elle mesure 7 cm de long et 8 mm de diamètre ; flexueuse, souple, extensible, molle, mince, c'est le lieu de la fécondation. Ascendante, elle longe le bord antérieur de l'ovaire, se courbe au niveau de son pôle supérieur, pour descendre sur le bord dorsal. En cas d'obstacle mécanique ou physiologique inhibant la descente de l'œuf fécondé, c'est le lieu de prédilection des grossesses tubaires. La paroi se laisse alors facilement distendre avant d'éclater entraînant la rupture de "la grossesse extra-utérine". La minceur de cette paroi, et son pouvoir de cicatrisation, permet de réaliser à son niveau avant la rupture la "césarienne tubaire".

L'infundibulum de la trompe utérine (pavillon)

C'est la partie la plus mobile de la trompe utérine, en forme de corolle. Si sa face externe est lisse et régulière, la face interne qui fait suite à la muqueuse tubaire est rouge, irrégulière, très fragile, communiquant avec la cavité péritonéale par un orifice circulaire, l'ostium abdominal de la trompe utérine, de 2 mm de diamètre.

A sa périphérie, se trouvent les franges de la trompe (franges du pavillon), au nombre d'une douzaine, d'une longueur de 1,5 cm environ, libres et mobiles dans la cavité péritonéale. L'une d'elles, plus longue que les autres (25 à 30 mm), se place sur le bord postérieur de l'ovaire, le long du ligament tubo-ovarien, c'est la frange ovarique (frange de Richard). Portion très fragile, l'infundibulum de la trompe utérine avec ses franges est en principe destiné à la captation de l'ovule. La rigidité des franges peut être cause de stérilité, mais dans la plupart des cas, les phénomènes inflammatoires entraînent un reploiement des franges de la corolle qui ferment l'ostium abdominal. La cure chirurgicale de ce que l'on appelle, plus couramment, "le phimosis tubaire", consiste en la libération des adhérences et la reconstitution de l'infundibulum, la plus proche possible de l'anatomie normale.

Anatomie topographique

Ovaire et portion ampullaire de la trompe

On peut considérer que la portion ampullaire de la trompe et l'ovaire forment une entité clinique, comme en témoigne le retentissement de la pathologie de l'un des organes sur l'autre : refoulement et étirement de la trompe dans les kystes, envahissement de la trompe dans les tumeurs malignes ovariennes, glande génitale recouverte de fausses membranes dans les salpingites ou même englobée dans la tuméfaction infectieuse des pyosalpinx, c'est la raison pour laquelle il nous paraît plus logique d'étudier les rapports de ces deux organes conjointement.

Trompe utérine et ovaire ne sont en continuité directe qu'au niveau du pavillon ; ailleurs, la trompe, entourée de péritoine, est séparée de la surface de l'ovaire par la partie toute supérieure de la face dorsale du ligament large de l'utérus qui constitue, à ce niveau, la bourse tubo-ovarique. Sous le péritoine, adhérents à lui, on trouve les vaisseaux des deux organes et des débris embryonnaires du canal mésonéphrotique (c. de Wolff).

Rapports supérieurs

Le bloc tubo-ovarien entre en rapport en haut avec la cavité péritonéale : anses grêles, grand omentum, et surtout à droite le cœcum et l'appendice vermiforme. Celui-ci long, en position basse, peut adhérer à la trompe ou à l'ovaire par un fin tractus fibreux parti de la pointe ce qui explique la difficulté éventuelle du diagnostic entre appendicite et salpingite droite. Il est, de même, fréquent de découvrir un kyste de l'ovaire, de type fonctionnel, lors d'une appendicectomie surtout chez l'adolescente. Du côté gauche, le côlon sigmoïde et le mésosigmoïde sont au contact et, là aussi, des phénomènes adhérentiels sont fréquemment retrouvés.

Rapports médiaux

Ovaires et trompes utérines répondent aux faces latérales de l'utérus.

Rapports inférieurs

Le tissu du paramètre est situé sous la base du ligament large de l'utérus.

En cas de tumeurs bénignes, ou malignes ou infectieuses, l'uretère est un rapport à ne pas négliger. Son repérage à partir de la paroi latérale du pelvis et sa dissection sont la clef de l'ablation des tuméfactions annexielles fixées.

Rapports latéraux (fig. 37-2)

C'est la paroi latérale du pelvis : classiquement, l'ovaire de la nullipare se projette dans un quadrilatère limité en haut par l'artère iliaque externe, en arrière par l'artère iliaque interne et l'uretère, en bas par l'artère ombilicale, en avant par l'implantation du ligament large ; c'est la fosse ovarienne de Krause. Un ovaire fixé, donc pathologique, peut comprimer le nerf obturateur situé au fond de cette fossette et être responsable de gonalgie (douleur localisée à la face médiale du genou). Chez la multipare, l'ovaire qui tend à perdre sa direction verticale recule en arrière de l'uretère, en avant du bord du sacrum, au-dessus du muscle piriforme dans la fossette sous-ovarienne (f. de Claudius).

Portion isthmique de la trompe

La portion isthmique de la trompe est, elle, indépendante de l'ovaire. Entourée de péritoine, comme le reste de la trompe, elle entre en rapport en bas avec les vaisseaux et les débris mésonéphrotiques (Wolffiens), en avant avec le ligament rond de l'utérus et la vessie en état de réplétion, en arrière avec le ligament lombo-ovarien, décalé vers le bas.

Il faut remarquer que l'horizontalisation de l'ovaire favorise, en cas de phénomènes inflammatoires, l'adhérence de la face dorsale de l'isthme de la trompe à la face ventrale de l'infundibulum, responsable d'une coudure de la trompe, possible cause de stérilité (par phénomènes adhérentiels facilement libérables mais toujours susceptibles de se reproduire).

Vascularisation

Les voies d'apport et de drainage, communes, expliquent ce regroupement, même si la distribution vasculaire de chaque organe n'a aucun point commun.

Les artères

Les pédicules artériels (figs. 37-2 et 37-3)

Deux artères participent à la vascularisation de l'ovaire et de la trompe : l'artère utérine et l'artère ovarique.

L'artère utérine

Elle donne un rameau tubaire médial qui se place 1 cm au-dessous de l'isthme de la trompe utérine, cheminant dans le mésosalpinx, et un rameau ovarique médial qui longe le ligament propre de l'ovaire (lt. utéro-ovarien).

L'artère ovarique (a. ovarienne)

Elle est née de la face latérale de l'aorte au niveau de la 2e vertèbre lombale, entre l'artère rénale, au-dessus, et l'artère mésentérique inférieure au-dessous, descend oblique en bas et en dehors, croise la face ventrale de la veine cave inférieure à droite, et constitue un des éléments du ligament suspenseur de l'ovaire (pédicule lombo-ovarien). Elle croise ensuite les vaisseaux iliaques. Ayant franchi l'ouverture crâniale du pelvis, elle arrive au pôle supérieur de l'ovaire où elle se divise en deux rameaux : ovarique latéral, longeant le bord de l'ovaire et s'anastomosant avec le rameau ovarique médial, et tubaire latéral se plaçant sous la trompe et s'anastomosant avec le rameau tubaire médial.

Ainsi sont crées deux arcades artérielles : l'arcade ovarique dans le mésovarium, d'où naissent des artérioles à destinée ovarienne, et l'arcade tubaire située 1 cm au-dessous de la trompe dans le mésosalpinx.

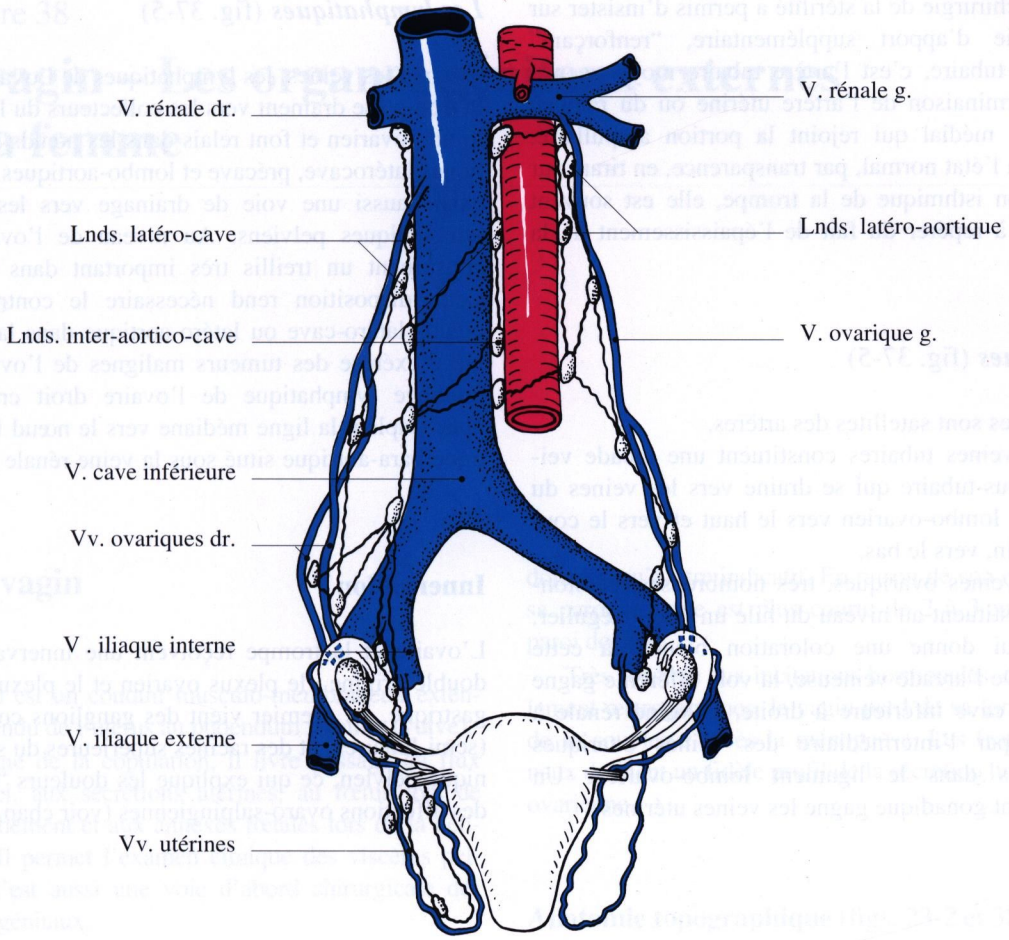

Fig. 37-5. Drainage veineux et lymphatique des annexes de l'utérus

Variations artérielles

L'artère ovarique présente des variations qui ont été étudiées par de nombreux auteurs.

Variations d'origine

Dans 20 % des cas, pour Notkovitch, l'artère ovarique naît au-dessus, ou immédiatemment au-dessous des artères rénales et présente un trajet initial rétro-cave à droite.

Variations de terminaison

Les travaux de Mocquot puis ceux de Gaubert ont permis de distinguer quatre types de distribution artérielle : les deux plus fréquents sont représentés par l'arcade et différent entre eux par l'origine des artérioles. Les deux plus rares, même exceptionnels, sont représentés par l'existence d'un seul pédicule artériel pour l'ovaire : artère ovarique ou artère utérine. Ce dernier type explique les très exceptionnelles nécroses de l'ovaire lors de l'hystérectomie inter-annexielle.

Distribution artérielle

Vascularisation de l'ovaire

De l'arcade ovarique, ou de chaque tronc d'apport, naissent des artérioles de premier ordre, irrégulières qui donnent des artérioles spiralées de deuxième ordre, puis des artérioles de troisième ordre.

Vascularisation de la trompe

L'arcade sous-tubaire donne, à intervalles réguliers, les artérioles tubaires qui se portent sur les faces ventrale et dorsale de la trompe. Dans la grossesse tubaire, l'augmentation de volume de la trompe met en contact l'arcade artérielle avec la masse, ce qui explique, lors de la déchirure, l'hémorragie cataclysmique. L'importance de la vascularisation tubaire

dans la chirurgie de la stérilité a permis d'insister sur une voie d'apport supplémentaire, "renforçant" l'arcade tubaire, c'est l'artère tubaire moyenne née de la terminaison de l'artère utérine ou du rameau ovarique médial qui rejoint la portion ampullaire. Visible à l'état normal, par transparence, en tirant sur la portion isthmique de la trompe, elle est souvent difficile à repérer du fait de l'épaississement de la séreuse.

Les veines (fig. 37-5)

Les veines sont satellites des artères.

Les veines tubaires constituent une arcade veineuse sous-tubaire qui se draine vers les veines du ligament lombo-ovarien vers le haut et vers le courant utérin, vers le bas.

Les veines ovariques, très nombreuses, pelotonnées constituent au niveau du hile un plan irrégulier, dilaté qui donne une coloration bleutée à cette région. De l'arcade veineuse, la voie efférente gagne la veine cave inférieure à droite, la veine rénale à gauche par l'intermédiaire des veines ovariques contenues dans le ligament lombo-ovarien. Un contingent gonadique gagne les veines utérines.

Les lymphatiques (fig. 37-5)

Comme les veines, les lymphatiques de l'ovaire et de la trompe se drainent vers les collecteurs du ligament lombo-ovarien et font relais dans les nœuds lymphatiques latérocave, précave et lombo-aortiques. Mais il existe aussi une voie de drainage vers les nœuds lymphatiques pelviens. Au niveau de l'ovaire, ils constituent un treillis très important dans le hile. Cette disposition rend nécessaire le contrôle des nœuds latéro-cave ou latéro-aortique dans la chirurgie d'exérèse des tumeurs malignes de l'ovaire. Le drainage lymphatique de l'ovaire droit croiserait, pour Caplan, la ligne médiane vers le nœud lymphatique para-aortique situé sous la veine rénale gauche.

Innervation

L'ovaire et la trompe reçoivent une innervation de double origine : le plexus ovarien et le plexus hypogastrique. Le premier vient des ganglions cœliaques (semi-lunaires) et des racines supérieures du splanchnique pelvien, ce qui explique les douleurs "hautes" des affections ovaro-salpingiennes (voir chap. 40).

Chapitre 38

Le vagin – Les organes génitaux externes de la femme

J Bécue

I. Le vagin

Le vagin est un conduit musculo-membraneux extensible, étendu de l'utérus au pudendum féminin (vulve).

Organe de la copulation, il livre passage au flux menstruel, aux sécrétions utérines, au fœtus lors de l'accouchement et aux annexes fœtales lors de la délivrance. Il permet l'examen clinique des viscères pelviens. C'est aussi une voie d'abord chirurgicale des organes génitaux.

Anatomie morphologique

Organe impair et médian, il est situé en partie dans l'excavation pelvienne, en partie dans l'épaisseur du périné.

Situé entre vessie et urètre en avant, rectum en arrière, il est maintenu par sa continuité avec le col utérin et ses connexions avec le périné.

Oblique en bas et en avant, son axe forme avec l'horizontale un angle de 65°. Rappelons que cet axe forme avec celui du col utérin un angle de 90° à 140°.

Normalement, la cavité vaginale est virtuelle car les parois ventrales et dorsales sont appliquées l'une contre l'autre, ce qui explique la fente visible sur les coupes tomodensitométriques et la ligne oblique à l'échotomographie.

Le vagin, extensible, est de taille variable. En moyenne sa longueur est de 7 cm et son calibre, qui va en augmentant de l'orifice externe au col de l'utérus, est d'environ 2,5 cm. Mais ces dimensions ne sont données qu'à titre indicatif. En raison de son obliquité, sa paroi ventrale est plus courte de 2 à 3 cm que sa paroi dorsale.

Très sensible aux incitations hormonales, essentiellement œstrogéniques, le vagin perd de sa longueur et de sa souplesse après la ménopause. Les frottis vaginaux donnent un fidèle profil de la sécrétion hormonale ovarienne.

Anatomie topographique (figs. 23-2 et 38-1)

Pour la description des rapports, il est classique de distinguer au vagin trois portions : portion crâniale que l'on pourrait appeler cervico-vaginale, portion moyenne marquée par un retrécissement dû à la tonicité des muscles élévateurs de l'anus, et portion caudale ou périnéale.

Chacune des faces et des bords sera donc divisée en trois segments.

La face ventrale

Regardant en avant et en haut, elle est donc ventro-crâniale et répond à la vessie en haut et à l'urètre en bas.

La partie crâniale

Elle est en rapport étroit avec le trigone vésical, dont elle est séparée par du tissu cellulaire très vascularisé en haut, mais l'adhérence est intime au-dessous du col vésical, 3 cm au-dessous du fond du fornix ventral du vagin (cul-de-sac vaginal antérieur) ce qui explique la possibilité de fistules uro-vaginales post-

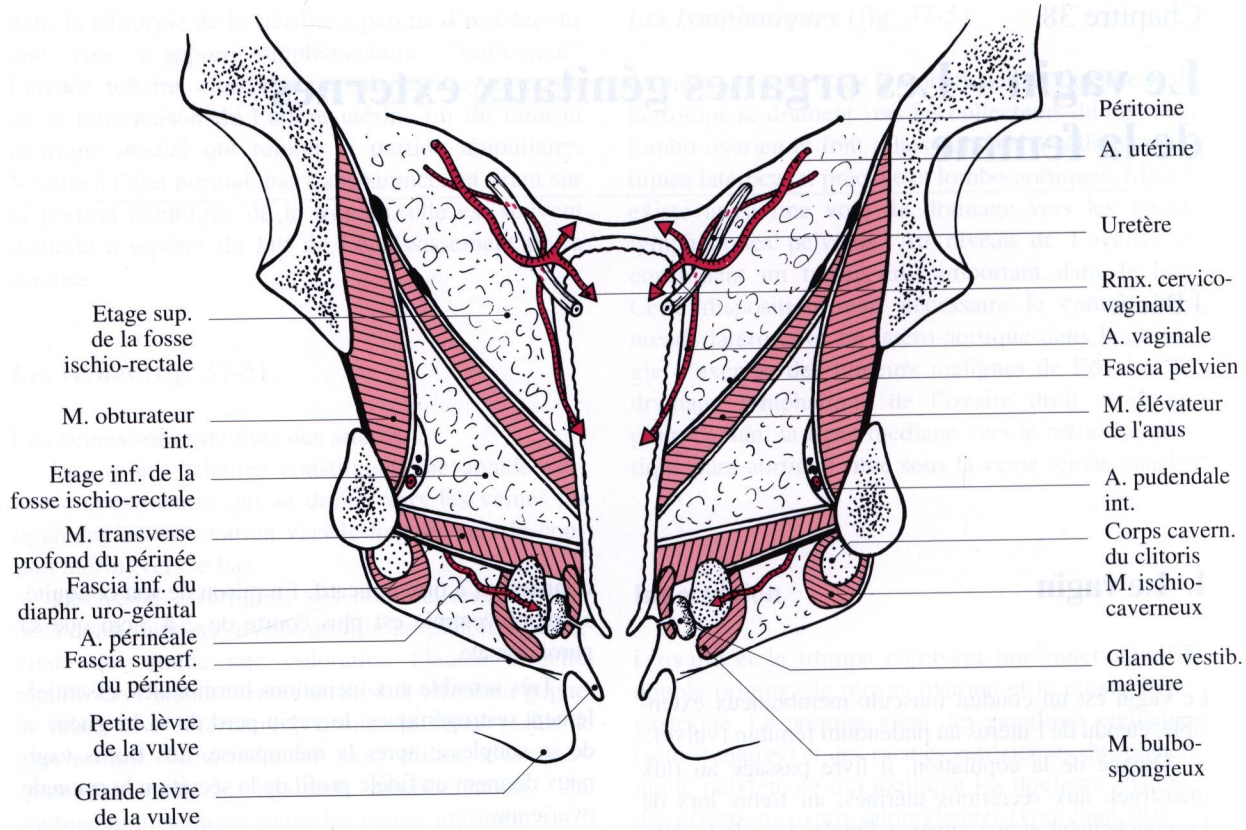

Fig. 38-1. Coupe frontale semi-schématique montrant les rapports latéraux du vagin

chirurgicales, ou par envahissement tumoral. Les uretères, pénétrant dans la vessie, reposent sur la face ventrale du vagin.

Partie moyenne

Le trigone vésical correspond, sur la paroi vaginale ventrale, à une zone triangulaire à sommet inférieur située dans les colonnes antérieures des rides du vagin (tr. de Pawlick).

La partie caudale

Elle est en contact avec la face dorsale de l'urètre, dont elle est séparée par un fascia (f. de Halban) : mince lame cellulaire contenant des éléments vasculaires et lymphatiques pouvant expliquer certaines métastases rares (vaginales inférieures) des cancers de l'endomètre.

La face dorsale

Regardant en bas et en arrière, elle est donc dorso-caudale.

La partie crâniale ou pelvienne

Tapissée de péritoine, elle correspond au cul-de-sac recto-utérin (c. de s. de Douglas), étranglé en haut par le passage des ligaments utéro-sacrés. C'est là que s'accumulent les collections péritonéales qui peuvent être évacuées par colpotomie. La voie d'abord transvaginale du péritoine est également utilisée pour visualiser les organes pelviens par culdoscopie. C'est le lieu des ponctions ou ponction-lavage du cul-de-sac recto-utérin. Dans tous les cas, une traction sur le col est nécessaire pour donner toute sa profondeur au fornix dorsal du vagin (cul-de-sac vaginal postérieur). Par l'intermédiaire de ce fornix dorsal, la face dorsale du vagin répond à la face ventrale du rectum.

La partie moyenne

Elle correspond à la zone d'accolement de la paroi ventrale du rectum à la paroi dorsale du vagin. Le contact est ici intime.

La partie caudale

Elle s'écarte du rectum, car les deux organes divergent, ce dernier devenant oblique vers le bas et vers l'arrière. Cette divergence donne naissance à un espace triangulaire à sommet supérieur et à base inférieure qui correspond à la cloison recto-vaginale. Celle-ci contient des éléments cellulo-graisseux qui peuvent être à l'origine de fistules recto-vaginales dites spontanées.

Les bords latéraux

La partie crâniale

Elle est en rapport avec la partie basse du paramètre contenant, outre les éléments fibro-conjonctifs et musculaires, les vaisseaux cervico-vaginaux, vésico-vaginaux, de très nombreuses veines dilatées plexulaires et l'artère vaginale longue quand elle existe. C'est une zone d'hémostase difficile, dans les interventions élargies, qui nécessite pour avoir un jour suffisant une double voie d'abord : abdominale et vaginale.

La partie moyenne

Elle correspond au passage des muscles élévateurs de l'anus. Le vagin est en contact avec le bord médial de ces muscles, avec échange de quelques fibres aponévrotiques. Portion fixe du vagin, c'est à ce niveau que se produit le cap du vagin lors de la contraction destinée à lutter contre l'hyperpression abdominale. La sangle des muscles élévateurs constitue un véritable anneau dont la contraction peut être responsable du vaginisme.

La partie caudale

Elle est en rapport avec les différents plans du périné et les organes érectiles. C'est à leur niveau que s'ouvre le canal excréteur des glandes vestibulaires majeures (gl. de Bartholin).

L'extrémité crâniale

Encore appelée dôme vaginal, elle s'implante tout autour du col utérin et détermine de part et d'autre les fornix du vagin (culs-de-sacs du vagin).

L'extrémité caudale

Elle s'ouvre au niveau du pudendum féminin (vulve) par l'ostium du vagin, en partie fermé par l'hymen.

Vascularisation et innervation

Artères (fig. 38-1)

Le vagin possède une très riche vascularisation formée par de nombreuses branches issues de trois sources et largement anastomosées entre elles à l'intérieur de sa paroi : l'artère utérine, l'artère vaginale et l'artère rectale (hémorroïdale) moyenne.

L'artère utérine

Elle donne après sa crosse, au niveau de l'isthme de l'utérus, des branches descendantes cervico-vaginales en dedans de l'uretère et des branches vésico-vaginales.

L'artère vaginale

Branche de l'artère iliaque interne, elle suit le trajet de l'artère utérine, en arrière d'elle. Croisant la face dorsale de l'uretère, elle se distribue en de nombreuses branches qui abordent les bords latéraux du vagin, largement anastomosées entre elles, déterminant sur les faces ventrales et dorsales un tronc médian ou artère azygos du vagin, anastomosé avec une branche de l'artère cervico-vaginale.

L'artère rectale moyenne

Elle envoie des branches artérielles à la partie caudale du vagin.

Veines

La circulation veineuse forme, sur les bords latéraux du vagin, des troncs veineux plexiformes, qui s'unissent en haut aux veines utérines et en bas se drainent vers les veines hémorroïdales.

Lymphatiques (fig. 36-9)

Les réseaux muqueux et musculaires se drainent vers un réseau périvaginal et des collecteurs situés sur les bords latéraux. La partie crâniale se draine, par les paramètres, vers les nœuds lymphatiques iliaques externes, la partie moyenne suit le trajet des vaisseaux vaginaux jusqu'aux nœuds iliaques internes, enfin la partie

caudale se draine vers les nœuds présacrés et, pour la portion juxta-périnéale, vers les nœuds inguinaux.

Nerfs

Les nerfs destinés au vagin viennent de la partie antéro-inférieure du plexus hypogastrique et sont plus nombreux sur la paroi dorsale (voir chap. 40).

II. Les organes génitaux externes de la femme

Regroupant le pudendum féminin (vulve) et le clitoris, ils représentent les formations cutanées, muqueuses, érectiles et glandulaires situées autour des deux orifices urinaire et génital.

Anatomie morphologique (fig. 38-2)

En position anatomique, le pudendum féminin se présente comme une fente ventro-dorsale.

En position gynécologique, il a une forme ovoïde étendue depuis la région sous-symphysaire jusqu'à l'anus. Fermée par des replis cutanéo-muqueux ou grandes lèvres, leur écartement permet de découvrir les petites lèvres se réunissant en avant au niveau du clitoris et en arrière sur la ligne médiane.

Le mont du pubis

Le mont du pubis (mont de Vénus, pubil) est une saillie arrondie, triangulaire à sommet caudal situé en avant de la symphyse pubienne et limité, latéralement, par les plis inguinaux. Couvert de poils chez l'adulte il est constitué d'un tissu celluleux adipeux, en continuité avec le tissu cellulaire sous cutané abdominal et celui des grandes lèvres.

Les grandes lèvres

Les deux replis cutanéo-muqueux allongés transversalement du mont du pubis à la région pré-anale constituent les grandes lèvres.

Fermes, épaisses et rentrantes à l'adolescence, elles deviennent minces, flasques et ridées en post-ménopause. D'une longueur de 7 cm, de 2 cm de hauteur, leur épaisseur varie entre 1 et 3 cm. On distingue à chaque grande lèvre : une face latérale, cutanée répondant à la face médiale des cuisses ; une face médiale, plane, correspondant à la face médiale de la lèvre opposée, ou à la face latérale de la petite lèvre ; un bord libre qui limite avec son homologue la fente vulvaire ; une base, qui adhère aux parties molles ; deux extrémités, ventrale et dorsale : les extrémités ventrales des deux grandes lèvres se réunissent sur la ligne médiane pour former la commissure ventrale des lèvres qui se perd sur le mont du pubis ; les extrémités dorsales des deux grandes lèvres se réunissent sur la ligne médiane, à 2 cm de l'anus, pour former la commissure dorsale des lèvres (fourchette vulvaire) où se trouve une petite dépression, la fosse du vestibule du vagin (fossette naviculaire).

La grande lèvre est constituée par une lame conjonctive et adipeuse, dans laquelle on retrouve la terminaison du ligament rond de l'utérus, ce qui peut expliquer la présence de petites tumeurs cylindriques endométriales. Dans le revêtement cutané, des fibres musculaires de la paroi abdominale constituent le dartos labial.

Les petites lèvres

D'apparence muqueuse, elles sont situées en dedans des grandes lèvres. Emprisonnant une mince lame fibroélastique, richement vascularisées, elles s'atrophient après la ménopause.

Leurs extrémités ventrales, par leur deux feuillets, constituent en avant du clitoris le prépuce du clitoris et en arrière de lui, le frein du clitoris.

Le canal vulvaire

L'espace limité par la face médiale des petites et grandes lèvres constitue le canal vulvaire. Celui-ci n'apparait qu'en écartant les formations labiales et se présente comme un canal de 7 x 2 cm.

Etendu du clitoris à la commissure dorsale des lèvres, il dessine une formation ovalaire comprenant deux régions : le vestibule de l'urètre, en avant, étendu du clitoris au tubercule vaginal ; la muqueuse donne naissance à ce niveau à la papille urétrale où s'ouvrent les glandes vestibulaires mineures (gl. de Skene). Le vestibule du vagin en arrière, fermé par l'hymen, est séparé des petites lèvres par le sillon nympho-hyménéal au fond duquel s'ouvrent les glandes vestibulaires majeures (gl. de Bartholin). L'inflammation de ces glandes entraîne une tuméfaction déformant la grande lèvre correspondante.

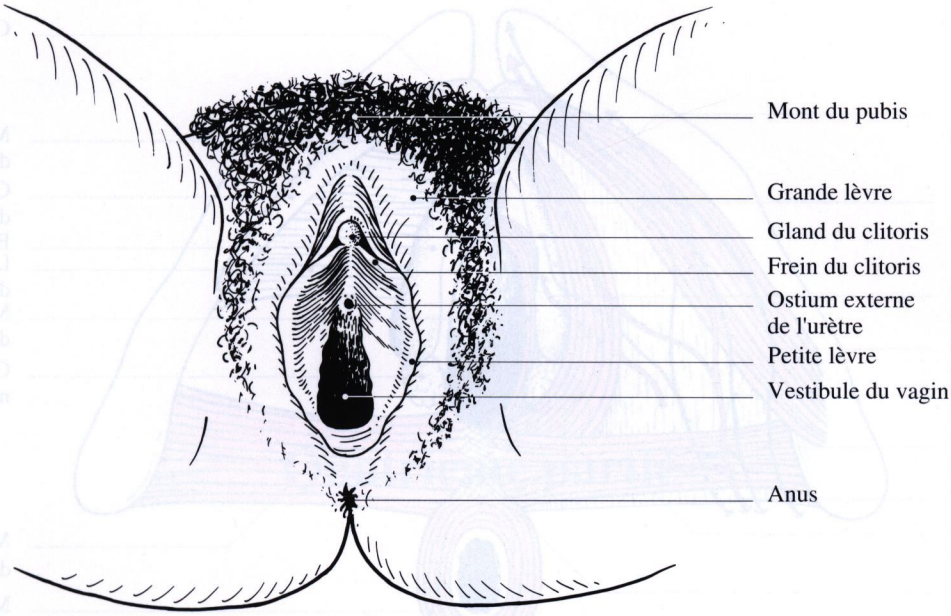

Fig. 38-2. Le pudendum féminin

Les formations érectiles de la femme (fig. 38-3)

Elles se composent du clitoris et des bulbes vestibulaires.

Le clitoris

Le clitoris correspond au corps caverneux masculin. Les deux racines latérales, fixées sur la face médiale des branches ischio-pubiennes, s'unissent sur la ligne médiane pour former un organe à peu près cylindrique ou clitoris ; celui-ci se coude brusquement pour se porter en bas et en arrière, se terminant par une portion renflée, conique : le gland du clitoris. Il est fixé par ses racines et un ligament suspenseur descendant de la symphyse. Le corps a 2 cm de long et 5 à 6 mm de diamètre. Seul le gland est libre. Les racines sont tapissées par le muscle ischio-caverneux.

Les bulbes vestibulaires

Les bulbes vestibulaires constituent de chaque côté du vagin une formation ovoïde dont l'extrémité dorsale arrive au contact de la glande vestibulaire majeure, et l'extrémité ventrale s'unit à son homologue au niveau de la symphyse. Ils représentent l'équivalent du corps spongieux masculin qui se serait dédoublé du fait de la présence du vagin.

On retrouve également du tissu érectile, mais non organisé en formation anatomique, au niveau des grandes et petites lèvres

Les formations glandulaires

A ces organes génitaux externes sont annexées des formations glandulaires : les glandes sébacées, disséminées à la surface des lèvres, les glandes vestibulaires mineures (gl. de Skene), para urétrales, et les glandes vestibulaires majeures (gl. de Bartholin), les plus volumineuses (10 mm / 8 mm) de chaque côté de la moitié dorsale du vestibule du vagin. Appliquées sur le muscle transverse profond du périnée, leur canal excréteur (2 cm de long) se porte en avant et en dedans pour s'ouvrir à l'union du tiers moyen et du tiers dorsal du sillon nympho-hyménéal.

Vascularisation et innervation

Artères (figs. 38-1 et 38-3)

La vascularisation artérielle du pudendum féminin est tributaire de deux territoires : iliaque interne et fémoral.

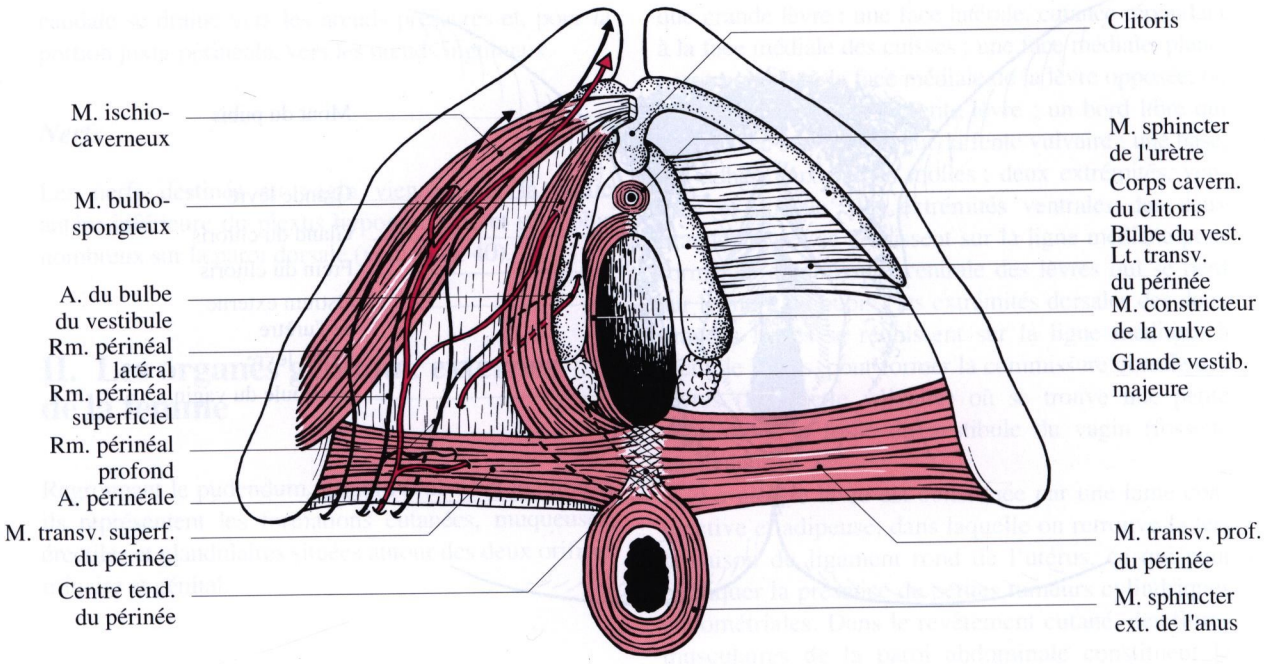

Fig. 38-3. Les formations érectiles de la femme

Branche de l'artère iliaque interne, l'artère pudendale interne (a. honteuse interne), après avoir contourné l'épine sciatique (fig. 37-2), se distribue au périnée. Ses branches superficielles vont se distribuer aux formations érectiles, à la partie caudale du vagin et aux lèvres. Sa branche terminale est l'artère dorsale du clitoris. L'artère obturatrice donne une branche pour la région clitoridienne.

L'artère fémorale commune, par ses branches pudendales externes, vascularise la région du mont du pubis, le clitoris et la région péri-urétrale.

Veines

Le drainage veineux est aussi double :

– les veines pudendales externes drainent le mont du pubis, le clitoris superficiel, les lèvres, et se terminent dans la crosse de la veine grande saphène ;

– la veine pudendale interne draine le clitoris profond et les plans sous-cutanés.

Lymphatiques

Les lymphatiques empruntent aussi les deux courants :

– la voie pudendale externe, aboutissant aux nœuds lymphatiques inguinaux superficiels supérieurs médiaux, draine la vulve, sauf le clitoris profond, et la glande de Bartholin ;

– la voie pudendale interne, aboutissant aux nœuds lymphatiques iliaques internes draine la partie profonde du clitoris et du mont du pubis ;

– la voie iliaque externe peut être empruntée directement par les lymphatiques de la région clitoridienne après traversée du canal inguinal.

Nerfs

La région vulvaire contient de très nombreux extéro-récepteurs. Suivant leur topographie, ils appartiennent au territoire des branches collatérales ou terminales du plexus lombo-sacral.

Le mont du pubis et le tiers ventral des grandes lèvres sont innervés par des rameaux des nerfs ilio-inguinal (n. abdomino-génital) et génito-fémoral.

Les deux tiers dorsaux des grandes lèvres et le clitoris reçoivent des branches du nerf pudendal interne.

Les petites lèvres et le bulbe sont innervés par le nerf périnéal.

La topographie des territoires sensitifs de la région vulvaire permet de localiser une atteinte rachidienne.

Bibliographie

Kamina P (1974) Anatomie gynécologique et obstétricale. Maloine, Paris

Quatrième partie

Fig. 56.A. Les lymphatiques de la vulve et le périnée

Branche de l'artère iliaque interne, l'artère pudendale interne se divise en artères rectales, après avoir sorti de l'épine ischiatique (fig. 56.A.), et double en périnée. Ses branches superficielles vont se distribuer aux bourses, crêpées, à la vulve, vaginale du vagin et aux lèvres. Sa branche terminale est l'artère dorsale du clitoris. L'autre, profonde, donne une branche pour la région périnéale.

L'artère fémorale commune, par ses branches pudendales externes, vascularise la région du mont du pubis, le clitoris et la région pré-vulvaire.

Veines

Le drainage veineux est assez distinct :

- les veines pudendales externes drainent le mont du pubis, le clitoris superficiel, les lèvres, et se terminent dans la crosse de la veine grande saphène ;
- la veine pudendale interne draine le périnée profond et les plans sous-cutanés.

Lymphatiques

Les lymphatiques emprunten[illegible] les deux chemins :

- la voie pudendale externe, abondant aux ganglions lymphatiques inguinaux superficiels sus-cutanés, draine la vulve, sauf le clitoris profond et la grande de Bartholin ;
- la voie pudendale interne, abondant aux ganglions lymphatiques iliaques internes, draine la partie profonde du clitoris et du mont du pubis ;
- la voie iliaque externe, pour une grande partie, drainée par les lymphatiques de la région ombilicale après traversée du canal inguinal.

Nerfs

La région vulvaire contient de très nombreuses terminaisons nerveuses. Suivant leur topographie, ils rapportent au cerveau des branches sensitives et tempérales et plus de bonne qualité.

Le mont du pubis et le tiers vaginal des grandes lèvres sont innervés par des rameaux issus du nerf génito-fémoral (n. génito-crural) et génito-fémoral.

Les deux tiers distaux des grandes lèvres et le tiers vaginal des branches du nerf pudendal interne.

Les petites lèvres et le bulbe sont innervés par le nerf pudendal.

La topographie des territoires sensitifs de la région vulvaire permet de les [illegible] une atteinte [illegible]

Bibliographie

Sicinos P. (1973) Anatomie gynécologique et obstétricale. Masson, Paris.

Chapitre 39

Les glandes surrénales

B Sénécail

Jadis appelées capsules en raison d'une liquéfaction post-mortem de leur substance centrale, les glandes surrénales sont des glandes endocrines paires à dualité embryologique, structurale et fonctionnelle : leur partie périphérique, appelée cortico-surrénale (cortex) dérive de l'épithélium cœlomique et secrète les minéralo et gluco-corticoïdes, ainsi que des androgènes ; la médullo-surrénale (medulla), substance centrale, est un véritable organe sympathique, d'origine ectodermique, appartenant au système des para-ganglions ; elle secrète des catécholamines.

L'exploration morphologique des surrénales a beaucoup bénéficié des nouvelles techniques d'imagerie, qui éclairent d'un jour nouveau l'anatomie de ces organes.

Morphologie, biométrie

L'aspect externe

L'aspect externe des surrénales varie d'un individu à l'autre et diffère selon le côté : la glande droite affecte le plus souvent la forme d'une pyramide triangulaire à sommet recourbé rappelant plus ou moins un bonnet phrygien. La gauche est plutôt ovoïde ou semi-lunaire et ressemble à une grosse virgule renversée à pointe inférieure. Les deux glandes sont aplaties transversalement et possèdent deux faces, ventrale et dorsale, deux bords, latéral et médial, une base et un sommet.

Leur poids moyen sur table d'autopsie est de 6 à 7 g et leurs dimensions sont modestes : 30 à 35 mm de hauteur, 25 à 35 mm de largeur et 5 à 10 mm d'épaisseur. Leur coloration extérieure est brun-jaunâtre sur le cadavre et gris-rosé sur le vivant. Leur consistance est inférieure à celle des reins, mais supérieure à celle de la graisse qui les entoure.

L'aspect radiologique

Il diffère selon la technique d'imagerie employée.

En incidence frontale

Qu'il s'agisse de la projection des surrénales opacifiées ou d'une tomographie frontale, les deux glandes ont la forme d'un triangle à angles très aigus et à côtés plans ou concaves. Les dimensions relevées par échographie chez le vivant [Pietri et coll, 1980] montrent une hauteur supérieure à gauche (50 à 55 mm contre 45 mm à droite) mais une largeur à la base plus importante à droite (35 mm contre 25 à 30 mm à gauche).

En incidence axiale

En incidence axiale transverse, principalement utilisée en scanographie, la glande gauche apparaît plus épaisse que la droite (fig. 39-7). Selon le niveau de la coupe, la glande surrénale gauche affecte soit la forme d'un triangle de 30 à 35 mm de côté à bords concaves ou plans, soit celle d'un Y renversé, soit enfin celle d'un accent circonflexe ou d'un V à pointe antérieure [Caron-Poitreau et coll, 1980, Elie et coll, 1980]. La droite est plus effilée et ressemble à une pointe de flèche ou à un lambda étroit lorsqu'elle

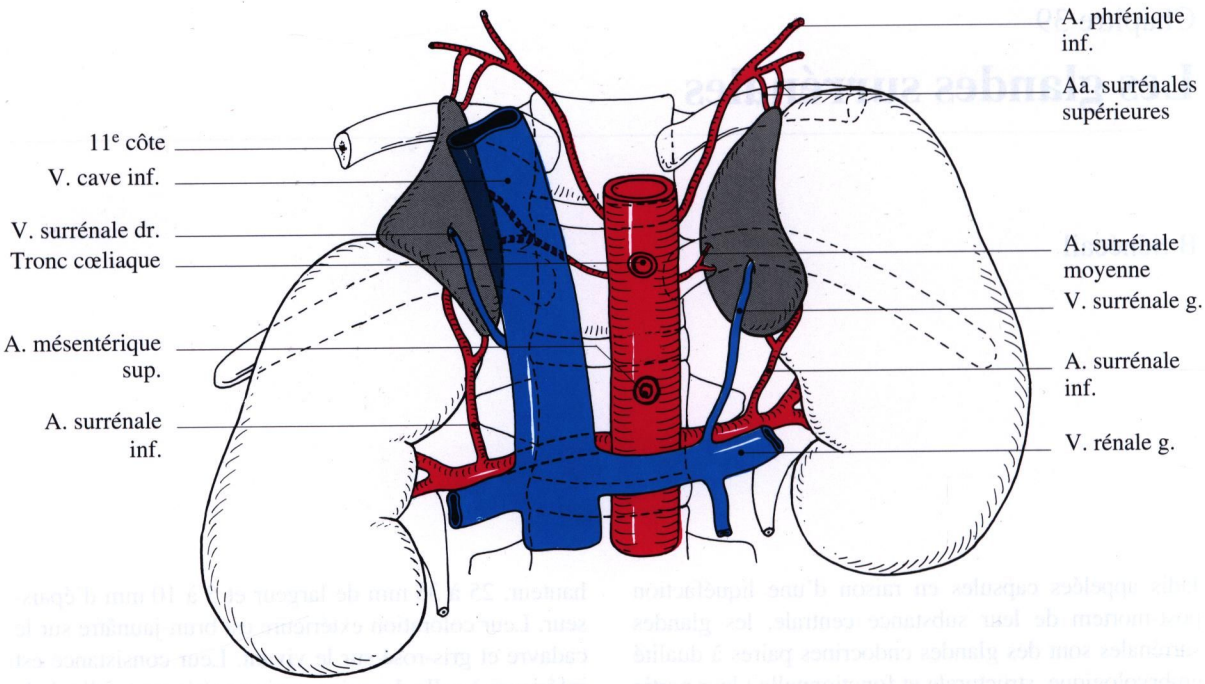

Fig. 39-1. Représentation schématique de la situation et des pédicules vasculaires des glandes surrénales

est coupée à son maximum de développement, mais elle n'apparaît le plus souvent que comme une image linéaire ou en comète de 25 à 35 mm de dimension antéro-postérieure et de 7 à 10 mm d'épaisseur maximale.

En incidence sagittale

Telle que l'utilise l'exploration échographique ou IRM, l'as-pect des deux glandes diffère également selon le côté : à droite la glande surrénale apparaît comme un lambda ou un T raccourci et couché dont la plus grande branche est verticale et mesure 40 à 45 mm chez le vivant.

A gauche, la glande surrénale se présente comme une mince bande incurvée à concavité postérieure dont la hauteur atteint 45 à 50 mm et l'épaisseur 5 à 7 mm.

Situation – Rapports

Les glandes surrénales sont des organes rétro-péritonéaux dont la dénomination suggère qu'elles occupent une situation supra-rénale : si cela est vrai chez le fœtus, trois positions sont possibles chez l'adulte [Testut et Jacob, 1931] : une position haute telle que la glande coiffe véritablement l'extrémité crâniale du rein, une position basse telle qu'elle repose sur le pédicule rénal, et une intermédiaire où elle se situe en avant et en dedans du tiers supérieur du rein.

Les explorations morphologiques chez le vivant ont confirmé les notions établies d'après les observations cadavériques à savoir que la position haute est exceptionnelle chez l'adulte : à gauche, la glande surrénale est le plus souvent en position basse ou intermédiaire (fig. 18-5), à droite, elle est le plus souvent intermédiaire et parfois haute. Ceci explique que la glande surrénale droite soit légèrement plus crâniale que la gauche, bien que le rein gauche remonte habituellement plus haut que le droit.

Les explorations par tomographie frontale doivent tenir compte de cette situation ventro-médiale des surrénales par rapport à l'extrémité supérieure des reins et elles risquent de méconnaître la partie ventrale des glandes si elles ne comportent que des coupes passant par les pôles supérieurs des reins [Sénécail et Menanteau, 1982]. Une technique échographique met à profit cette situation en utilisant comme repères le pôle supérieur du rein et le gros vaisseau pré-vertébral correspondant, aorte ou veine cave inférieure, la section de la surrénale se trouvant entre ces deux structures [Sample, 1977].

Les glandes surrénales se projettent à hauteur des 11e et 12e vertèbres thoraciques et de la 1re vertèbre

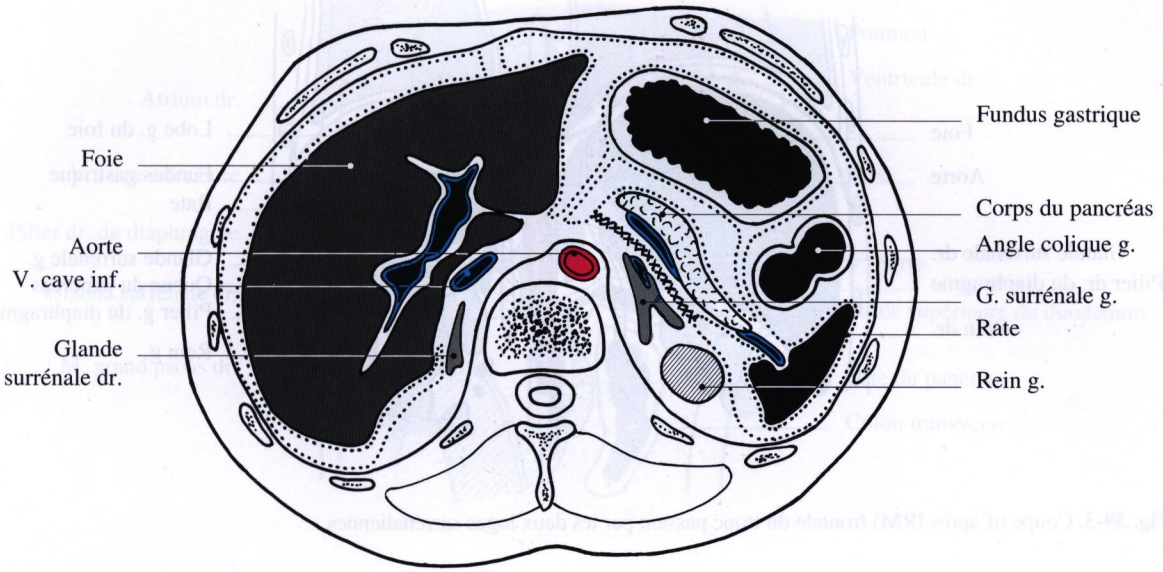

Fig. 39-2. Coupe (d'après TDM) du tronc passant par le 11e disque intervertébral thoracique montrant les rapports viscéraux et péritonéaux des glandes surrénales

lombale, parfois appelées autrefois pour cette raison les "vertèbres lombaires" [Testut et Jacob, 1931]. La glande surrénale droite s'étend habituellement du tiers supérieur de T11 au disque T12, L1 avec un maximum de développement en regard du disque T11-T12, la gauche se projette depuis le tiers moyen de T11 jusqu'au tiers supérieur de L1 avec un développement maximal en regard de T12.

La glande surrénale droite occupe une situation légèrement plus médiale que la gauche, les distances de leurs bords médial et latéral par rapport au plan sagittal médian étant respectivement de 25 et 40 mm à droite et de 30 et 50 mm à gauche.

Ces données, ainsi que le trajet oblique en haut et à droite de la veine cave inférieure, expliquent que la glande surrénale droite soit rétro-cave dans sa moitié ou son tiers médial, alors que la glande surrénale gauche reste nettement para-aortique (figs. 39-1 et 39-2).

Classiquement, les limites des loges surrénaliennes sont inscrites dans un quadrilatère [Testut et Jacob, 1931] formé latéralement par le bord médial du rein, médialement par la colonne vertébrale et les gros vaisseaux pré-vertébraux, en bas par le pédicule rénal et en haut par la face caudale du foie. L'analyse d'une coupe frontale (fig. 39-3) montre qu'en fait les glandes surrénales occupent une loge triangulaire limitée médialement par le pilier du diaphragme, en bas par le parenchyme rénal et latéralement par une structure différente selon le côté : à droite, il s'agit de la face dorsale du lobe droit du foie ; à gauche, la limite latérale est marquée par le fundus de l'estomac et parfois par le sommet de la rate.

Dorsalement

Des deux côtés, les glandes surrénales répondent par leur face dorsale à la portion lombaire du diaphragme, au récessus pleural et aux deux dernières côtes.

Elles s'appliquent contre le triangle lombo-costal mais à gauche, le rein s'interpose entre les deux structures (fig. 39-4). Ces rapports directs avec la paroi dorsale sont mis à profit dans la voie d'abord chirurgicale postérieure.

Ventralement

Les rapports de la face ventrale diffèrent des deux côtés : à droite, la glande surrénale répond par sa moitié médiale à la veine cave inférieure qui la sépare de l'angle duodénal supérieur et du mésoduodénum acco-lé (fascia de Treitz) et par sa moitié latérale au lobe droit du foie dont elle n'est séparée par le péritoine qu'au niveau de sa partie moyenne (fig. 39-2). A gau-che, la face ventrale de la glande surrénale répond au corps du pancréas puis à sa

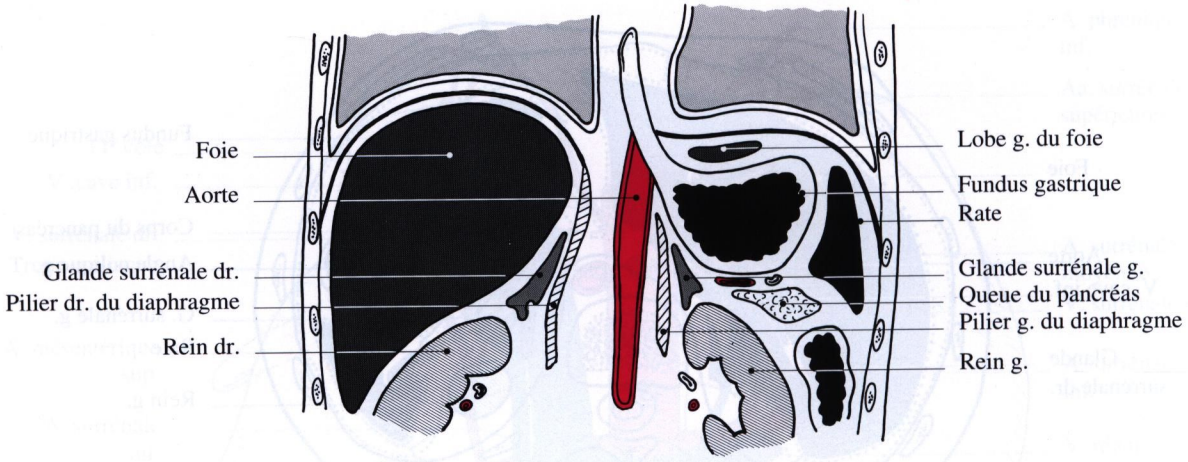

Fig. 39-3. Coupe (d'après IRM) frontale du tronc passant par les deux loges surrénaliennes

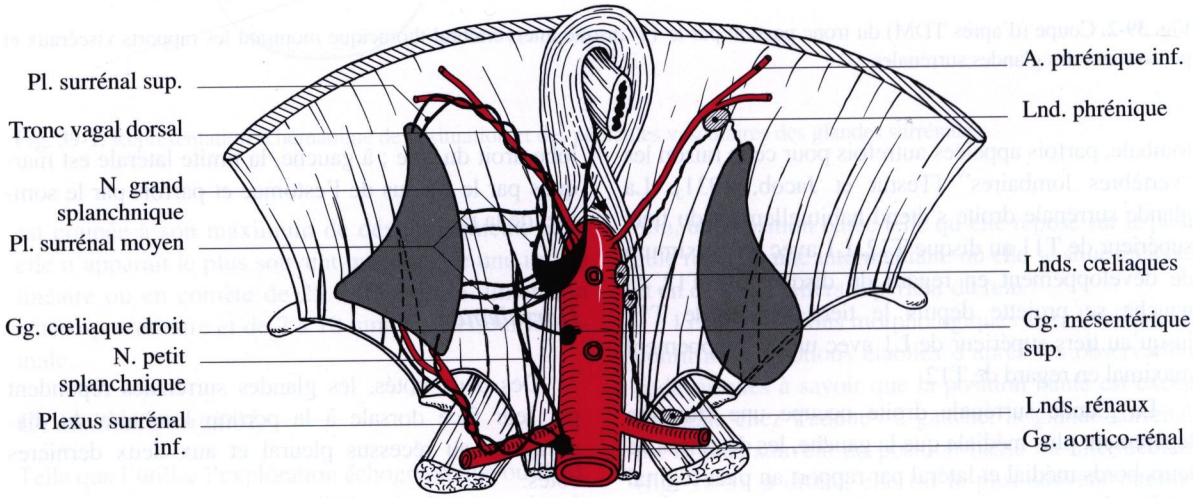

Fig. 39-4. Représentation schématique des nerfs de la glande surrénale droite et des lymphatiques de la glande surrénale gauche

queue lorsqu'elle remonte obliquement dans la loge sous-phrénique gauche, la veine splénique séparant les deux organes (fig. 39-6) : ce rapport est mis à profit dans une technique échographique d'exploration par voie antérieure qui utilise l'estomac rempli d'eau et le pancréas comme fenêtres acoustiques et la veine splénique comme repère de la limite entre les compartiments intra et rétro-péritonéaux [Sénécail et Bellet, 1986].

Les rapports péritonéaux de la face ventrale sont représentés à gauche par le fascia rétro-pancréatique qui accole le segment proximal du mésogastre postérieur au péritoine pariétal postérieur qui recouvre la glande surrénale gauche.

Médialement

Le bord médial de la glande surrénale représente le véritable hile vasculo-nerveux de la glande, c'est la "crinière vasculo-nerveuse de Bleicher" [Rouvière et Delmas, 1985], qui répond aux ganglions cœliaques (gg. semi-lunaires), aux nerfs grand et petit splanchniques et à l'artère phrénique inférieure qui longe sa moitié supérieure (fig. 39-4).

Latéralement

Le bord latéral de la glande surrénale est large et concave, surtout à gauche où il représente une véritable

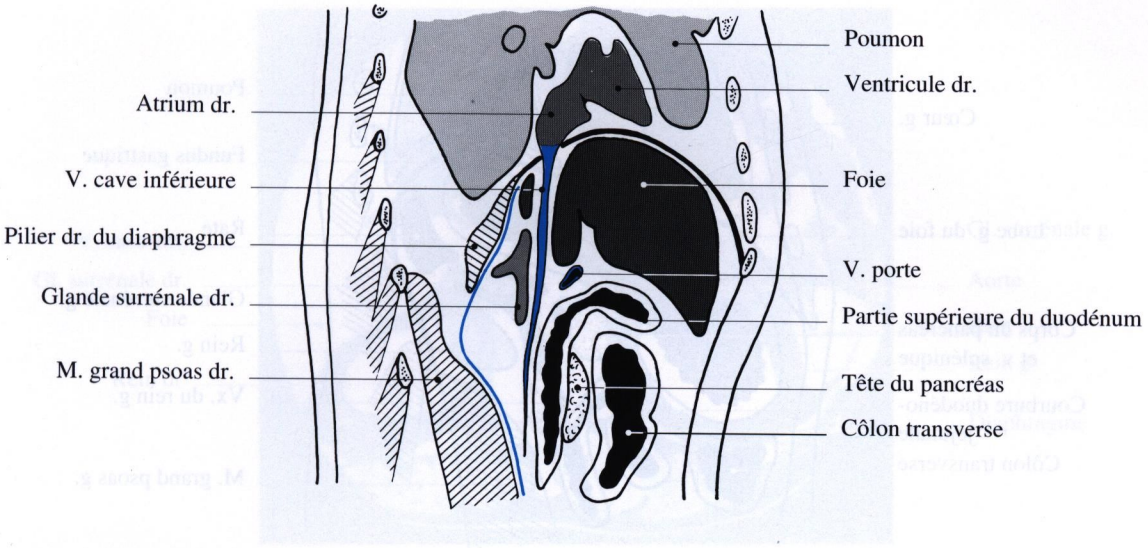

Fig. 39-5. Coupe (d'après IRM) sagittale du tronc passant par la loge surrénalienne droite

troisième face moulée sur la convexité du parenchyme rénal. L'extrémité caudale ou base de la glande surrénale s'appuie selon la position et le côté, soit sur le pédicule rénal, soit sur le sinus rénal, soit sur l'extrémité crâniale du rein. Le sommet surrénalien est arrondi ou effilé et se recourbe plus ou moins latéralement, reposant contre la coupole diaphragmatique.

Moyens de fixité

Ils sont représentés des deux côtés par une capsule fibreuse qui prolonge celle du rein et envoie des expansions aux organes de voisinage, improprement appelés "ligaments" surréno-cave, surréno-hépatique et surréno-diaphragmatique. Cependant la surrénale reste indépendante du rein dont elle est séparée par la lame fibreuse inter-surréno-rénale de Delamare [Rouvière et Delmas, 1985] qui cloisonne les deux loges : ainsi la surrénale reste en place après une néphrectomie et n'accompagne pas le rein lors de sa ptose. Bien entendu, les pédicules vasculo-nerveux surrénaliens concourent à la fixité glandulaire, de même que les organes de voisinage et, dans une certaine mesure, le péritoine.

Une couche de graisse molle, analogue à la capsule adipeuse du rein, s'interpose entre le parenchyme surrénalien et la capsule fibreuse : elle est particulièrement utile pour "silhouetter" les surrénales sur les documents scanographiques, mais elle est souvent peu abondante du côté droit (fig. 39-6).

Vascularisation et innervation

Les artères

Chaque glande surrénale reçoit trois pédicules artériels appelés artères surrénales supérieure, moyenne et inférieure et provenant respectivement de l'artère phrénique inférieure, du tronc cœliaque ou de l'aorte abdominale et de l'artère rénale (fig. 39-1).

L'artère surrénale moyenne aborde la glande au niveau de son bord médial tandis que les artères supérieure et inférieure gagnent respectivement le sommet et la base de la glande surrénale. L'apport du pédicule inférieur est prépondérant. L'origine, la constitution et la distribution des pédicules varient selon les individus et le côté, et des artères surrénales accessoires peuvent provenir d'origine très diverse, en particulier des artères gonadiques. [Hureau et coll., 1979].

Les veines

Le retour veineux est assuré principalement par une veine de drainage appelée veine surrénale moyenne ou principale ou centrale qui émerge d'un sillon de la face ventrale improprement nommé hile et se termine à gauche dans la veine rénale et à droite directement dans la veine cave inférieure (fig. 39-1). L'existence d'un seul tronc veineux principal explique l'utilisation plus commune de l'opacification radiologique des surrénales par phlébographie plutôt que par l'artériogra-

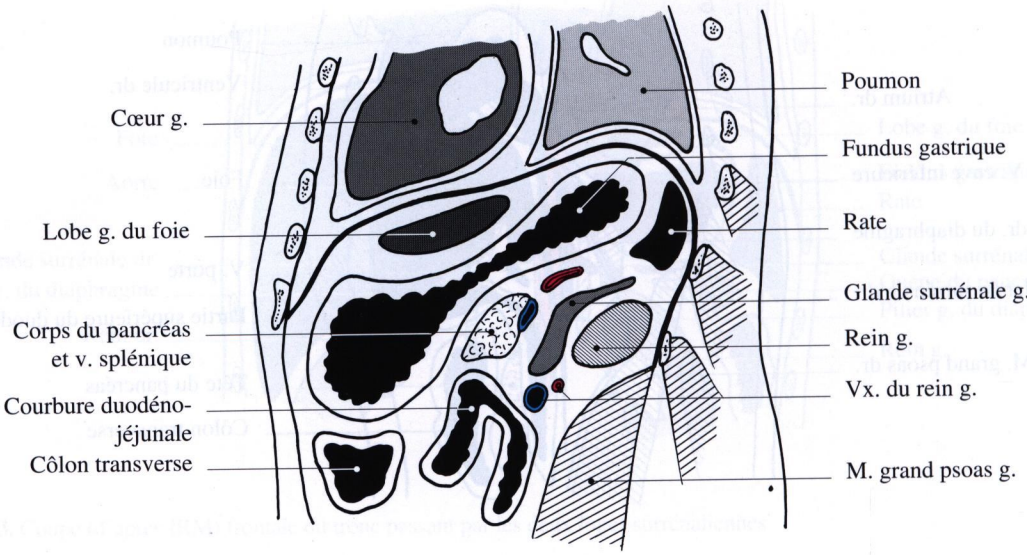

Fig. 39-6. Coupe (d'après IRM) sagittale du tronc passant par la loge surrénalienne gauche

phie surrénalienne qui nécessite le cathétérisme sélectif des trois pédicules.

Les lymphatiques

La lymphe des glandes surrénales se draine dans les nœuds lymphatiques latéro-aortiques, cœliaques et rénaux (fig. 39-4), mais certains collecteurs traversent le diaphragme et aboutissent aux nœuds lymphatiques médiastinaux dorsaux.

Les nerfs

Les nerfs de la surrénale proviennent de trois plexus issus du plexus solaire (fig. 39-4) : le plexus surrénal supérieur, ou surréno-diaphragmatique, est véhiculé par l'artère phrénique inférieure et l'artère surrénale supérieure ; le plexus surrénal inférieur ou surrénalo-rénal, est apporté par l'artère rénale et le pédicule surrénalien inférieur ; seul le plexus surrénal moyen, encore appelé surréno-solaire, ne suit aucun axe vasculaire et consiste en de nombreux filets nerveux qui s'amarrent au bord médial de la glande.

La richesse de l'innervation surrénalienne s'explique par la nature nerveuse de l'ébauche médullaire et fait de la surrénale un organe neuro-glandulaire apparenté à une formation sympathique. Sa fragilité face aux grands stress émotionnels s'explique peut être en partie par ces connexions.

Structure et anatomie fonctionnelle

Le parenchyme surrénalien est entouré d'une capsule fibreuse propre, mince mais résistante, et il est composé de deux couches : la substance centrale ou médullaire est molle, friable et de couleur rouge-brun : elle secrète l'adrénaline et son précurseur direct, la noradrénaline, qui agissent comme le système sympathique en provoquant, entre autres, une vasoconstriction périphérique. La substance périphérique ou cortex est elle-même formée de trois couches : l'externe, dite glomérulée, secrète le cortisol qui possède une action anti-inflammatoire et hyperglycémiante ; la couche moyenne, ou fasciculée, secrète l'aldostérone qui augmente la résorption tubulaire rénale hydrosodée et favorise la sortie du potassium cellulaire ; la couche interne, dite réticulée, secrète des substances possédant une action androgénique et favorisant l'anabolisme protidique.

Variations anatomiques

Outre les variations topographiques et morphologiques déjà évoquées, on connaît la possibilité de variations numériques, sous forme de glandes accessoires de la taille d'une tête d'épingle à celle d'un pois ; elles se rencontrent sous la capsule fibreuse des reins, dans la zone du tronc sympathique abdominal ou encore au voisinage des glandes génitales, avec une fréquence

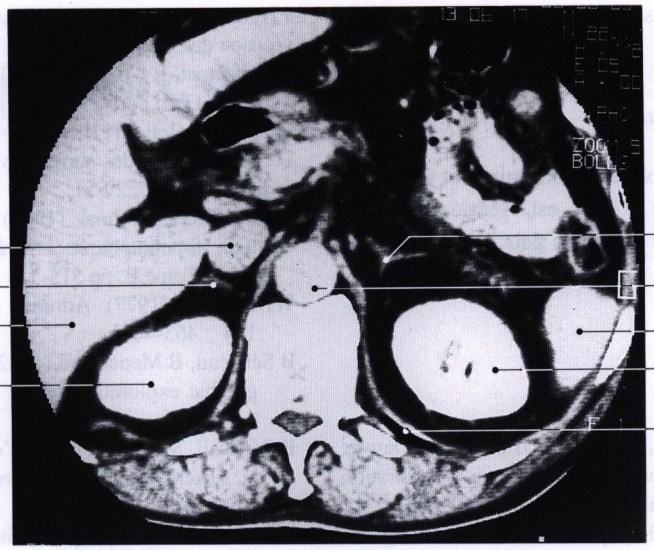

Fig. 39-7. Coupe TDM montrant les deux glandes surrénales et leur environnement viscéral

non négligeable : May en a retrouvé 10 fois sur 42 autopsies pratiquées [Testut et Jacob, 1931].

Leur structure rappelle en partie ou en totalité celle des glandes normales ce qui leur permet d'être fonctionnelles dans certaines conditions et d'expliquer soit l'absence de signes d'insuffisance surrénalienne chez des sujets dont les surrénales sont lésées, soit l'existence d'un syndrôme d'hyperfonctionnement alors que les investigations morphologiques et chirurgicales montrent des surrénales normales. L'anomalie par défaut est par contre exceptionnelle.

Explorations et voies d'abord

L'exploration radiologique

L'exploration radiologique moderne des glandes surrénales fait appel à l'échographie, et à la scanographie (fig. 39-7) et à l'IRM qui ont supplanté les anciennes techniques représentées par le rétropneumopéritoine et par les tomographies frontales. La phlébographie surrénalienne a vu ses indications diminuer par l'avènement de la scanographie et l'artériographie n'est plus réalisée qu'à titre exceptionnel en vue d'une cartographie préopératoire. L'imagerie par résonance magnétique nucléaire fournit des surrénales une vision parfaite dans n'importe quel plan et représente certainement la méthode d'avenir.

Les voies d'abord chirurgicales

Elles sont classiquement au nombre de trois [Maisonnet et Coudane, 1950] :

La voie antérieure

La voie antérieure transpéritonéale est surtout indiquée à gauche ; elle comporte successivement une incision des plans pariétaux antérieurs, un refoulement des viscères intra-péritonéaux et une traversée du péritoine pariétal postérieur ; celle-ci peut se faire soit par ouverture du ligament gastro-colique et de la poche rétro-gastrique, soit par décollement de l'angle colique gauche, soit par décollement du mésogastre postérieur, soit encore au travers du mésocôlon descendant. A droite, la masse du parenchyme hépatique ferme l'accès à la loge surrénalienne par cette voie.

La voie postérieure

La voie postérieure rétro-péritonéale, semble la plus logique compte tenu de la situation dorsale des glandes surrénales : elle dérive de l'incision lombaire pour néphrectomie et nécessite la résection de la 12e côte et le refoulement du récessus pleural vers le haut ; l'incision du fascia rétro-rénal est réalisée au-dessus du pôle supérieur du rein préalablement repéré.

Certaines grosses masses tumorales ne peuvent être extraites par cette voie.

La voie rétro-péritonéale

Elle conjugue un temps pariétal abdominal et un temps viscéral rétro-péritonéal : elle est particulièrement séduisante pour la glande surrénale gauche.

Bibliographie

C Caron-Poitreau, D Rieux, M Vialle, JJ Friess, A Dauver (1980) Apport de la tomodensitométrie à l'exploration radiologique des surrénales. J Radiol, 61 : 661-669

G Elie, A Letreut, MH Dilhuydy, JN Bruneton, C Lagarde (1980) Aspects tomodensitométriques des surrénales gauches. J Radiol, 61 : 591-596

J Hureau, G Hidden, A Ta Thanh-Minh (1979) Vascularisation des glandes surrénales. Anat Clin, 2 : 127-136

J Maisonnet, R Coudane (1950) Anatomie clinique et opératoire. Doin Paris, Tome II, pp 1039-1051

H Pietri, A Bella, H Branchini-Pigamo (1980) L'exploration ultrasonique des surrénales par plans de coupe frontaux. Ultrasons, 1 : 29-51

H Rouvière, A Delmas (1985) Anatomie humaine descriptive, topographique et fonctionnelle. 12e éd, Masson, Paris, Tome II, pp 513-518

WF Sample (1977) Adrenal ultrasonography. Radiology, 124 : 463-469

B Sénécail, B Menanteau (1982) Anatomical basis for tomographic exploration of the suprarenal glands. Anat Clin 4 : 93-100

B Sénécail, M Bellet (1986) L'exploration échographique de la surrénale gauche par voie antérieure transgastrique. Ann Radiol 29 : 627-631

L Testut, O Jacob (1931) Traité d'Anatomie topographique avec applications médico-chirurgicales. 5e éd, Doin, Paris, Tome II : 291-299

Chapitre 40

Les nerfs du thorax, de l'abdomen et du bassin

G Bastide, J Zadeh et D Lefebvre

Les nerfs du tronc d'origine médullaire peuvent être subdivisés schématiquement de la façon suivante (fig. 40-1).

A l'étage thoracique

Les nerfs thoraciques qui tiennent sous leur dépendance l'innervation des parois du thorax et de l'abdomen.

A l'étage lombaire

Le plexus lombal (ou lombaire) qui comporte deux sortes de branches :

– les collatérales du plexus qui se distribuent à la paroi abdominale et aux formations du périnée ;

– les terminales (nerf fémoral et nerf obturateur) qui vont assurer l'innervation motrice et sensitive d'une partie du membre pelvien.

A l'étage sacré et pelvien

Des formations particulières destinées aux organes du bassin dont l'innervation est très complexe et où se mêlent système cérébro-spinal et système neuro-végétatif. Par ailleurs, la majeure partie de l'innervation du membre pelvien dépend aussi de cet ensemble par l'intermédiaire du plexus sacral.

A côté de ce système qui est d'origine médullaire et qui a gardé une certaine métamérie, existent des nerfs qui parcourent le thorax, l'abdomen et le bassin et qui sont :

• *Des nerfs complexes* tels que le nerf phrénique et les nerfs pelviens.

• *Des élements du système orthosympathique* représentés par :

– le tronc sympathique et ses branches : afférentes, présentes uniquement jusqu'au 2e segment lombaire (rameaux communicants blancs), et efférentes, distribuées aux organes abdominaux et pelviens (rameaux communicants gris) ;

– des nerfs propres souvent en décalage topographique avec l'étage innervé.

Ce phénomène s'explique par les modifications embryologiques de la croissance et en particulier : l'individualisation du cou, la migration du cœur situé primitivement sous la langue, et le développement du diaphragme.

• *Des nerfs du système parasympathique* issus de deux centres, crânien et pelvien.

Tous ces éléments neurovégétatifs se rejoignent pour former des plexus autonomes, lieu de jonction des voies ortho et parasympathiques d'où partent les nerfs destinés aux organes et à leurs plexus intramuraux.

Cette description est essentiellement topographique. Mais on peut concevoir de découper ce vaste ensemble neuroanatomique de la manière suivante :

1) les nerfs métamériques thoraco-abdomino-pelviens, moteurs et sensitifs, destinés essentiellement aux éléments pariétaux ;

2) les plexus destinés au membre pelvien qui ne seront qu'ébauchés ici ;

3) des formations complexes représentées essentiellement par le nerf phrénique, les plexus pudendal (honteux), sacral et coccygien ;

4) le tronc sympathique et ses branches ;

5) les nerfs splanchniques ;

6) les formations parasympathiques ;

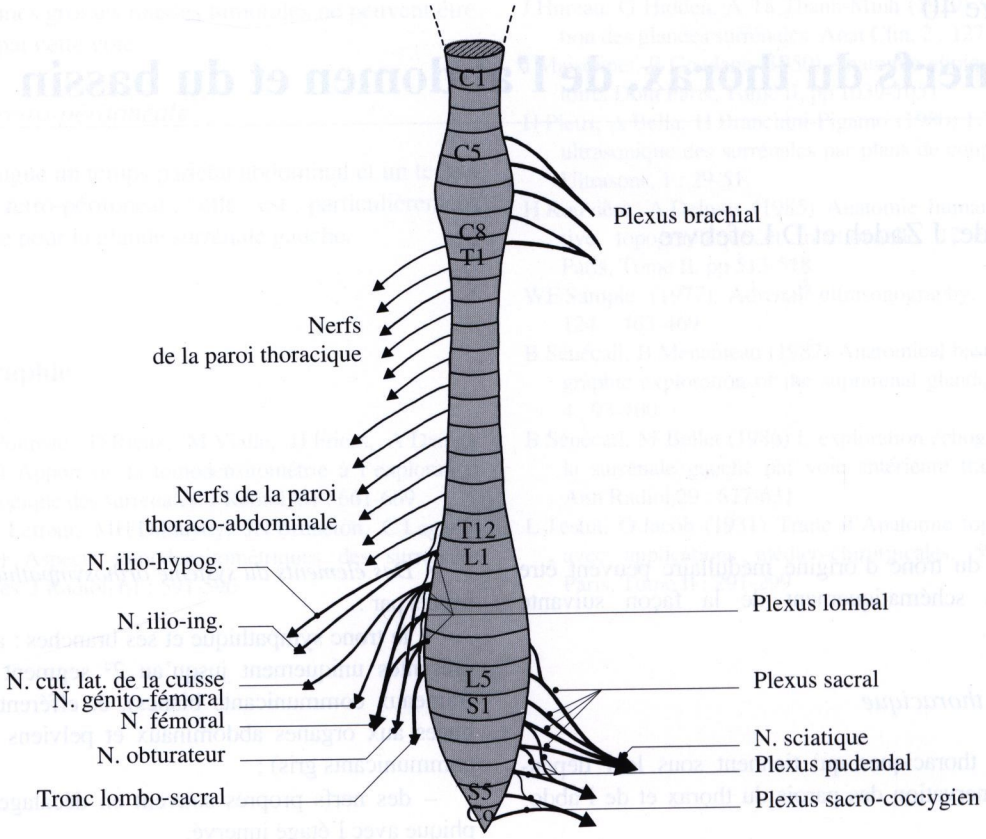

Fig. 40-1. Disposition générale des nerfs du tronc d'origine médullaire

7) les plexus autonomes et leurs branches.

Cette systématisation, beaucoup plus fonctionnelle, est facilement applicable à la clinique et permet de comprendre le pourquoi de certains gestes chirurgicaux.

En outre, les nerfs métamériques issus de la moelle épinière donnent des rameaux dorsaux, totalement indépendants des formations décrites ci-dessus qui feront l'objet d'une étude particulière : ce sont les nerfs qui conditionnent la station érigée. Ils se distribuent aux muscles des gouttières vertébrales et à la peau de la région médiane du dos selon des particularités tout à fait spéciales qui rendent compte d'un certain nombre de phénomènes cliniques.

Les nerfs métamériques spinaux thoraciques et abdominaux

Ils sont tous issus de la moelle épinière. Celle-ci donne à chaque étage un nerf né de deux racines, dorsale et ventrale, qui sort du canal vertébral par le foramen intervertébral. A ce niveau, le nerf se divise en deux rameaux : un dorsal dont l'étude sera faite à part, un ventral qui nous intéresse ici.

Ces rameaux ventraux comprennent des nerfs thoraciques et des nerfs abdominaux.

Les rameaux ventraux des nerfs thoraciques

Les rameaux ventraux des nerfs thoraciques (nn. intercostaux) (fig. 40-2) sont au nombre de douze et ont une distribution segmentaire.

Les six derniers se distribuent aux derniers espaces intercostaux et à la paroi abdominale.

Du fait de la disposition des muscles intercostaux ils cheminent successivement (dans le sens dorso-ventral) entre le muscle intercostal externe et le fascia endothoracique, le muscle intercostal externe et le muscle intercostal interne (m. intercostal moyen), le muscle intercostal interne et le muscle intercostal intime (m. intercostal interne).

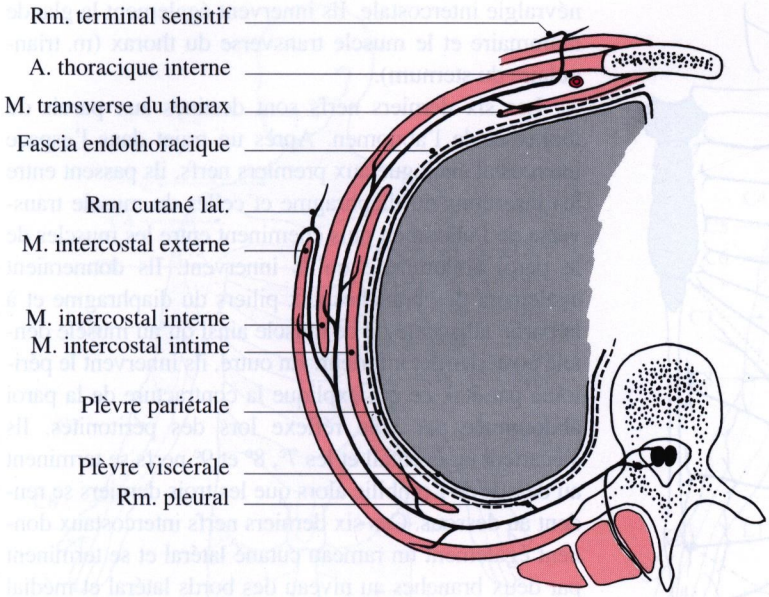

Fig. 40-2. Les rameaux ventraux des nerfs thoraciques (nn. intercostaux)

Ils se terminent superficiellement par un rameau cutané ventral.

Ils entrent dans la constitution du pédicule intercostal constitué dans le sens crânio-caudal par la veine, l'artère et le nerf (fig. 40-3).

Cet ensemble chemine dans le sillon de la côte développé aux dépens de la partie caudale de la face médiale de la côte, ce qui explique la nécessité de raser le bord crânial d'une côte lors d'une ponction thoracique pour éviter le paquet vasculo-nerveux intercostal.

Branches collatérales

Les rameaux ventraux des nerfs thoraciques donnent :

– des branches articulaires pour l'articulation costovertébrale sus-jacente,

– des rameaux musculaires pour les muscles intercostaux,

– des rameaux pleuraux pour la plèvre pariétale,

– des rameaux cutanés latéraux : ce sont des nerfs très volumineux qui émergent au niveau de la ligne axillaire après avoir traversé le muscle dentelé antérieur du thorax ou le muscle oblique externe.

Branches terminales (fig. 40-4)

Les six premiers nerfs sont à destinée purement thoracique.

Ils croisent en position ventrale les vaisseaux thoraciques internes et émergent par une branche sensitive à 1 cm du bord latéral du sternum. La pression à ce niveau réveille une douleur symptomatique de la

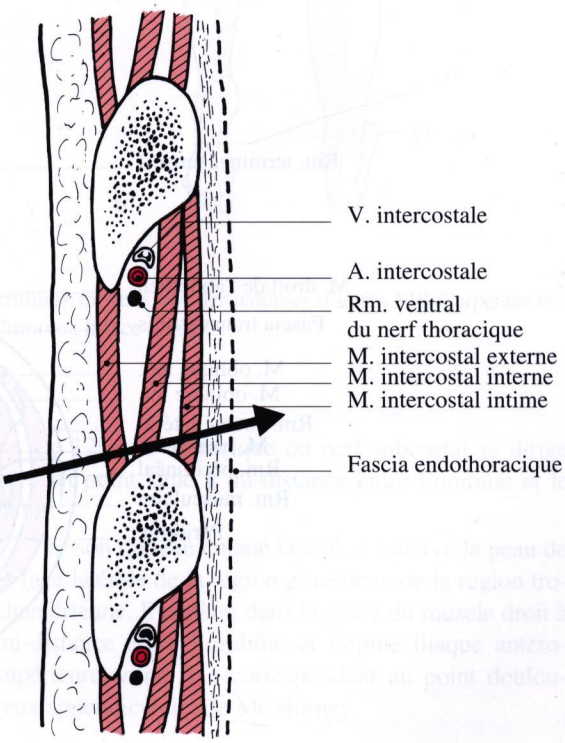

Fig. 40-3. Coupe d'un espace intercostal

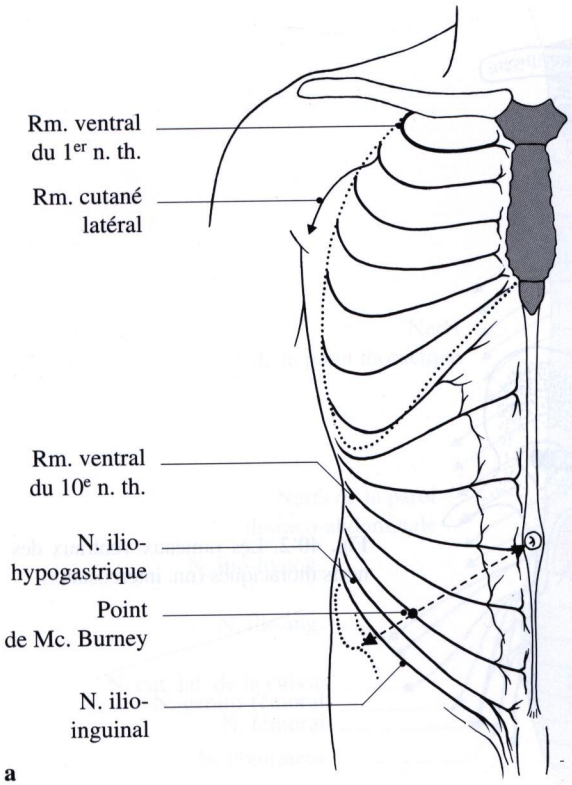

a

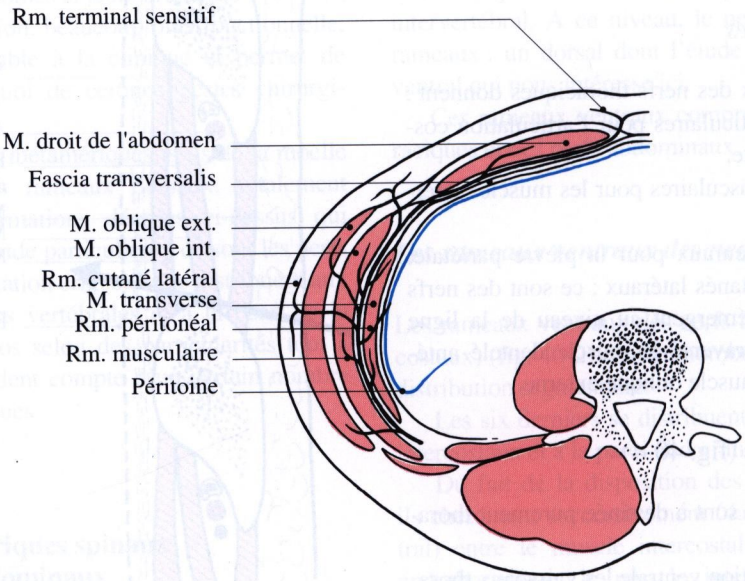

b

Fig. 40-4. a Répartition des rameaux ventraux des nerfs du tronc d'origine médullaire ; **b** systématisation d'un nerf thoraco-abdominal

névralgie intercostale. Ils innervent également la glande mammaire et le muscle transverse du thorax (m. triangulaire du sternum).

Les six derniers nerfs sont destinés aux parois du thorax et de l'abdomen. Après un trajet dans l'espace intercostal analogue aux premiers nerfs, ils passent entre les insertions du diaphragme et celles du muscle transverse de l'abdomen puis cheminent entre les muscles de la paroi abdominale qu'ils innervent. Ils donneraient également des branches aux piliers du diaphragme et à la partie adjacente de ce muscle ainsi qu'au muscle dentelé postérieur et inférieur. En outre, ils innervent le péritoine pariétal, ce qui explique la contracture de la paroi abdominale par voie réflexe lors des péritonites. Ils s'écartent en éventail et les 7e, 8e et 9e nerfs se terminent au dessus de l'ombilic alors que les trois derniers se rendent au dessous. Ces six derniers nerfs intercostaux donnent également un rameau cutané latéral et se terminent par deux branches au niveau des bords latéral et médial des muscles droits de l'abdomen. Les rameaux sensitifs sont responsables du réflexe cutané abdominal.

Quelques particularités

Le 1er nerf thoracique est volumineux et se divise en deux branches :

– une de gros calibre qui s'intègre dans le plexus brachial,

– une plus grêle qui constitue le premier nerf thoracique proprement dit.

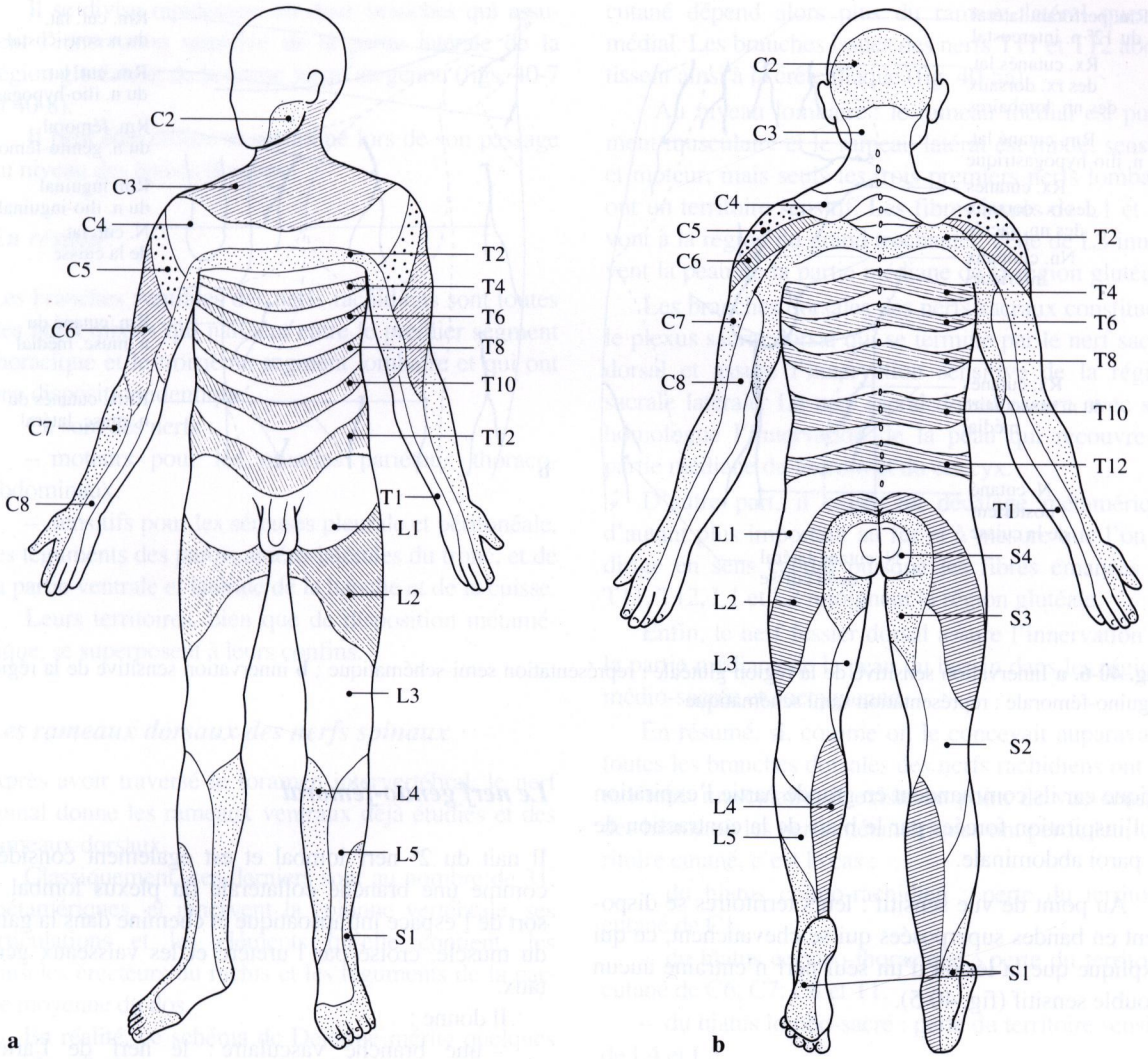

Fig. 40-5a,b. Innervation sensitive radiculaire. **a** Face ventrale, territoires moyens des dermatomes d'après MB Carpenter et J Sutin (1983) Human neuroanatomy, 8e éd, Williams et Wilkins, Baltimore ; **b** face dorsale

Il contient des fibres irido-dilatatrices issues de l'extrémité crâniale de la colonne neurovégétative de la moelle qui rejoignent le ganglion sympathique cervico-thoracique et la voie ortho-sympathique de l'irido-dilatation.

Le 2e nerf thoracique donne un important rameau cutané latéral qui gène la chirurgie de la paroi thoracique et de l'aisselle. Il s'anastomose avec le nerf cutané médial du bras et il existe un balancement entre ces deux nerfs.

Il innerve la peau de la fosse axillaire et de la région proximale et médiale du bras ; il doit donc être respecté dans la chirurgie de l'aisselle.

Le 12e nerf thoracique ou nerf subcostal se dirige vers un point situé à mi-distance entre l'ombilic et le pubis.

Par son rameau cutané latéral, il innerve la peau de la face latérale de la région glutéale et de la région trochantérienne. Il pénètre dans la gaine du muscle droit à mi-distance entre l'ombilic et l'épine iliaque antéro-supérieure, zone fixe correspondant au point douloureux appendiculaire de Mc Burney.

Action

Au point de vue moteur : ces nerfs ont un rôle statique au niveau de la colonne vertébrale mais aussi dyna-

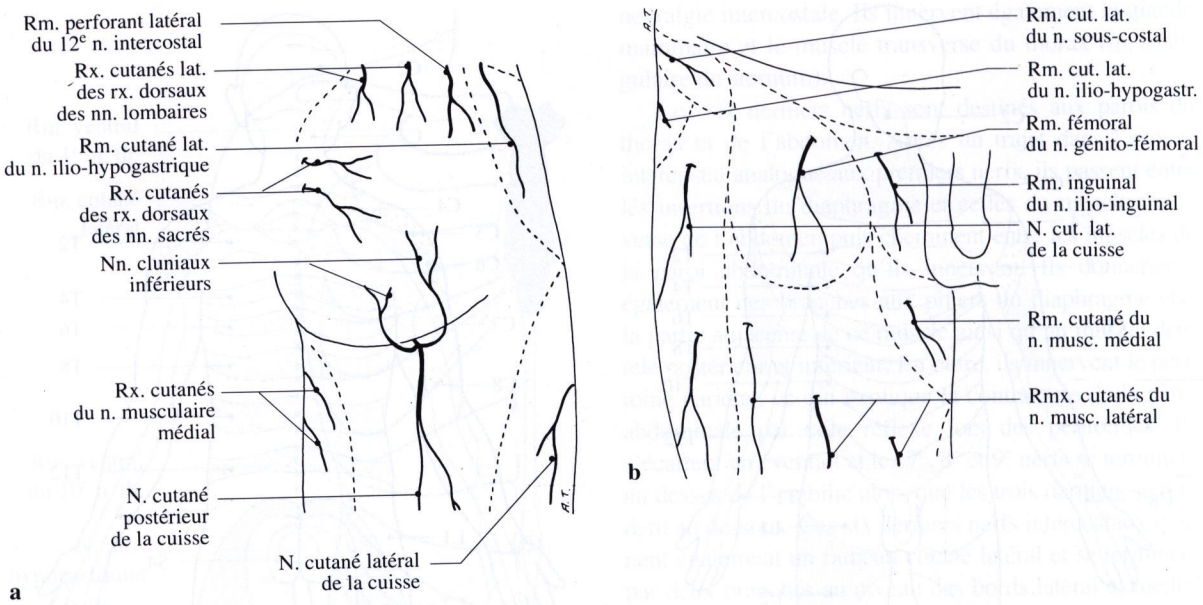

Fig. 40-6. a Innervation sensitive de la région glutéale : représentation semi-schématique ; **b** innervation sensitive de la région inguino-fémorale : représentation semi schématique

mique car ils commandent en grande partie l'expiration et l'inspiration forcées par le biais de la contraction de la paroi abdominale.

Au point de vue sensitif : leurs territoires se disposent en bandes superposées qui se chevauchent, ce qui explique que la lésion d'un seul nerf n'entraine aucun trouble sensitif (fig. 40-5).

Les nerfs ilio-hypogastrique et ilio-inguinal

Ce sont des branches du plexus lombaire. Ils naissent du premier nerf lombaire et cheminent dans la paroi abdominale au niveau des muscles larges qu'ils innervent.

Seul le nerf ilio-hypogastrique donne un rameau perforant latéral qui innerve la partie proximale et latérale de la région glutéale (fig. 6-24). D'autre part, il innerve la partie juxta-pubienne du muscle droit de l'abdomen et le muscle pyramidal de l'abdomen.

Au point de vue sensitif, les deux nerfs se distribuent à leur territoire métamérique de la paroi abdominale (zone adjacente au ligament inguinal) et en outre chacun donne une branche qui innerve la peau du pubis et des organes génitaux externes (fig. 40-6).

Le nerf génito-fémoral

Il nait du 2e nerf lombal et est également considéré comme une branche collatérale du plexus lombal. Il sort de l'espace intrapsoatique et chemine dans la gaine du muscle, croisé par l'uretère et les vaisseaux génitaux.

Il donne :

– une branche vasculaire : le nerf de l'artère iliaque externe [Lazorthes et coll., 1988] ;

– une branche génitale pour le muscle crémaster et la peau des organes génitaux externes et de la racine de la cuisse ; elle est responsable du réflexe crémastérien et contrôle la tonicité de ce muscle ;

– une branche fémorale qui suit les vaisseaux iliaques externes et assure l'innervation sensitive de la peau de la partie crânio latérale du triangle fémoral.

Le nerf cutané latéral de la cuisse

Il nait des 2e et 3e nerfs lombaires. Il passe sur le bord latéral du muscle grand psoas puis sur le muscle iliaque et émerge à la cuisse dans une zone précise comprise entre les deux épines iliaques antéro-supérieure et antéro-inférieure. C'est à ce niveau qu'une pression réveille une douleur caractéristique de son atteinte qui est la "méralgie paresthésique de Roth".

Il se divise rapidement en deux branches qui assurent l'innervation sensitive de la partie latérale de la région glutéale et de la cuisse jusqu'au genou (figs. 40-7 et 40-8).

Il peut être infiltré et sectionné lors de son passage au niveau des épines iliaques.

En résumé

Les branches ventrales des nerfs rachidiens sont toutes des nerfs mixtes qui naissent entre le premier segment thoracique et le troisième segment lombaire et qui ont une disposition identique.

Ce sont des nerfs :

– moteurs pour les muscles pariétaux thoraco-abdominaux,

– sensitifs pour les séreuses pleurale et péritonéale, les téguments des parois antéro-latérales du tronc, et de la partie ventrale et latérale de la hanche et de la cuisse.

Leurs territoires, bien que de disposition métamérique, se superposent à leurs confins.

Les rameaux dorsaux des nerfs spinaux

Après avoir traversé le foramen intervertébral, le nerf spinal donne les rameaux ventraux déjà étudiés et des rameaux dorsaux.

Classiquement, ces derniers sont au nombre de 31, métamériques, et innervent la colonne vertébrale, ses articulations et les éléments qu'elle contient, les muscles érecteurs du rachis et les téguments de la partie moyenne du dos.

En réalité, ce schéma de Dejerine mérite quelques rectificatifs [Lazorthes et coll., 1988].

Ces rameaux, plus grêles que les rameaux ventraux, sont en rapport très étroit avec les processus articulaires qu'ils contournent avant de se diviser en deux éléments, latéral et médial.

Certains nerfs cervicaux ont un territoire situé au niveau du thorax : c'est le cas du 5e nerf cervical.

Le premier nerf dorsal a une fois sur trois un étroit territoire cutané situé caudalement par rapport à celui de C5.

Par contre le deuxième nerf dorsal a un très vaste territoire cutané qui remonte en sens crânial vers celui de C5.

Les branches dorsales des nerfs T3, T4, T5 et T6 sont horizontales ; elles innervent les muscles du dos et forment au point de vue sensitif des territoires superposés étroits et parallèles (métamérie) (fig. 40-5b).

A partir de T7, les branches deviennent d'autant plus obliques qu'elles sont plus caudales et le territoire cutané dépend alors plus du rameau latéral que du médial. Les branches issues des nerfs T11 et T12 aboutissent ainsi à la crête iliaque (fig. 40-5a).

Au niveau lombaire : le rameau médial est purement musculaire et le rameau latéral est mixte, sensitif et moteur, mais seuls les trois premiers nerfs lombaux ont un territoire sensitif. Les fibres issues de L1 et L2 vont à la région du grand trochanter, celle de L3 innervent la peau de la partie médiane de la région glutéale.

Les branches dorsales des nerfs sacraux constituent le plexus sacral dorsal qui se termine par le nerf sacral dorsal et assure l'innervation sensitive de la région sacrale latérale. Le nerf sacral dorsal assure avec son homologue l'innervation de la peau qui recouvre la partie médiane du sacrum et du coccyx.

D'autre part, il existe un décalage métamérique d'autant plus important au fur et à mesure que l'on se dirige en sens caudal puisque les fibres émanées de T11, T12, L1 et L2 rejoignent la région glutéale.

Enfin, le nerf fessier dorsal assure l'innervation de la partie médiane de la peau du bassin dans les régions médio-sacrée et coccygienne.

En résumé, si, comme on le concevait auparavant, toutes les branches dorsales des nerfs rachidiens ont un territoire musculaire, il existe au point de vue sensitif des hiatus où les nerfs métamériques ont perdu leur territoire cutané, c'est le cas :

– du hiatus crânio-rachidien : perte du territoire cutané de C1,

– du hiatus cervico-thoracique : perte du territoire cutané de C6, C7, C8 et T1,

– du hiatus lombo-sacré : perte du territoire sensitif de L4 et L5.

Les plexus nerveux du membre pelvien

Deux plexus assurent l'innervation du membre pelvien d'une manière dysymétrique : le plexus lombal (ou lombaire) et le plexus sacral (fig. 40-9).

Le plexus lombal (figs. 40-9 et 40-10)

Il est formé par des nerfs émanant des 2e, 3e et 4e nerfs lombaux. Le second est renforcé par une anastomose provenant du premier nerf lombal. De chacun de ces trois nerfs vont naître deux branches principales qui constitueront les racines crâniale, moyenne et caudale de deux nerfs principaux du membre pelvien : le nerf fémoral qui fléchit la cuisse sur le bassin et étend la

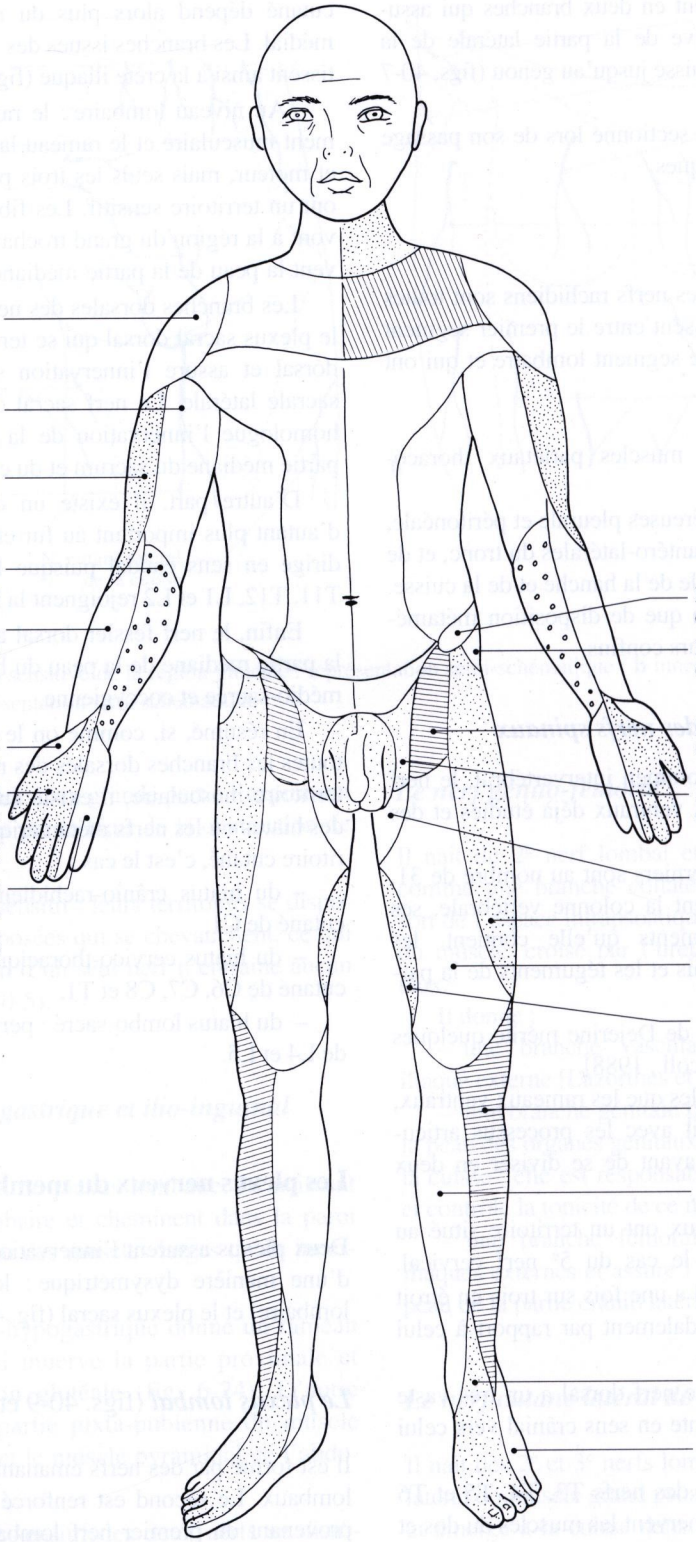

Fig. 40-7. Innervation sensitive tronculaire ; face ventrale

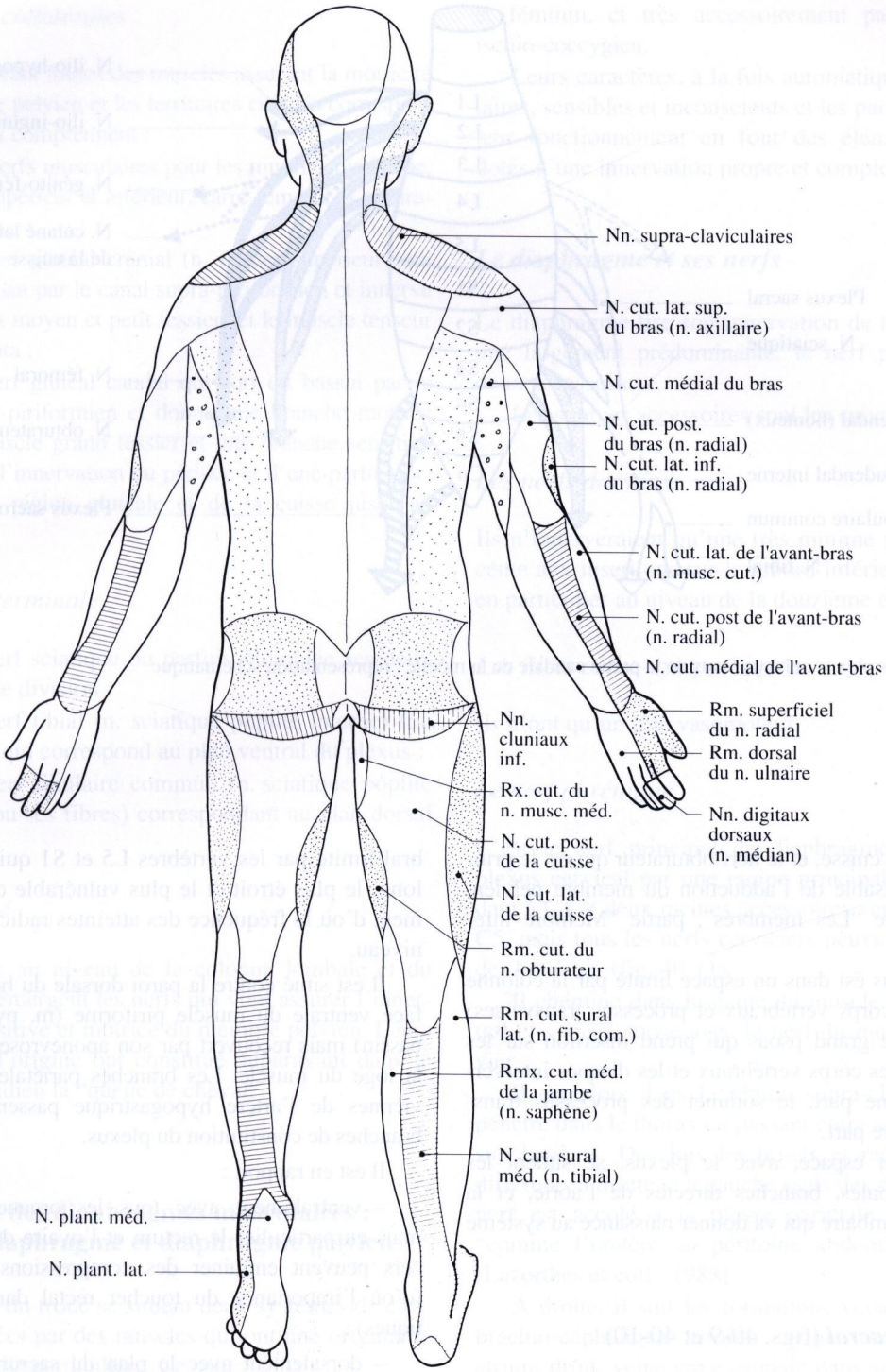

Fig. 40-8. Innervation sensitive tronculaire, face postérieure

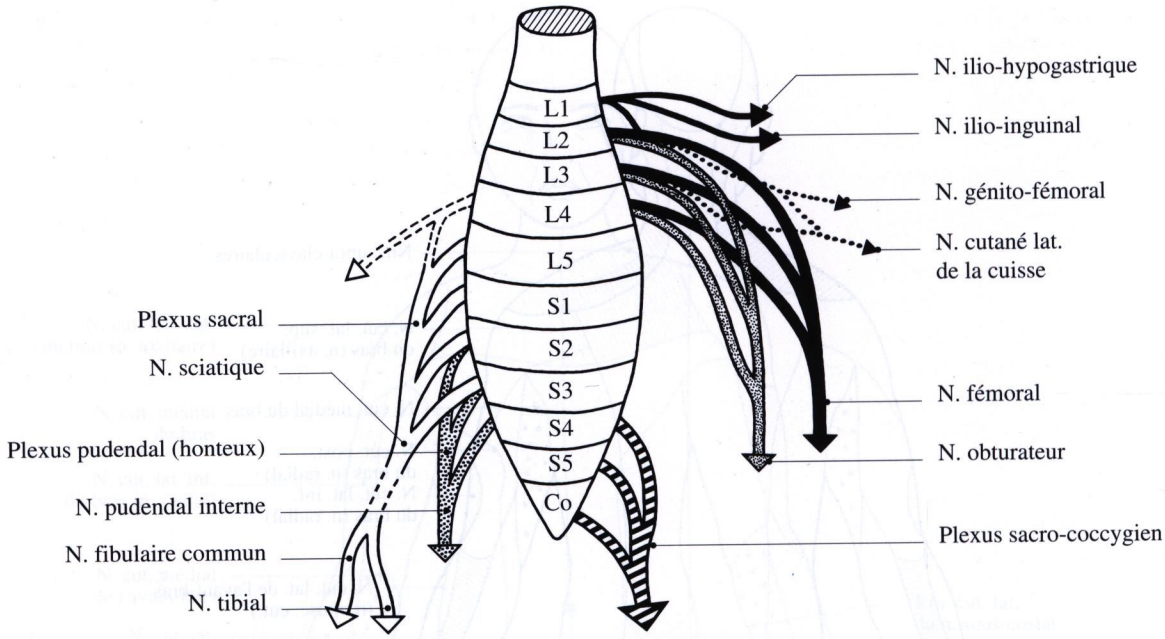

Fig. 40-9. Les plexus nerveux issus de la partie caudale de la moelle : représentation schématique

jambe sur la cuisse, et le nerf obturateur qui est le principal responsable de l'adduction du membre pelvien. (voir volume "Les membres", partie "Membre inférieur")

Le plexus est dans un espace limité par la colonne vertébrale (corps vertébraux et processus transverses) et le muscle grand psoas qui prend insertion sur les bourrelets des corps vertébraux et les disques intervertébraux d'une part, le sommet des processus transverses d'autre part.

Dans cet espace, avec le plexus, se situent les artères lombales, branches directes de l'aorte, et la veine ilio-lombaire qui va donner naissance au système azygos.

Le plexus sacral (figs. 40-9 et 40-10)

Sa constitution est complexe : le 4e nerf lombal donne une anastomose importante au 5e et l'ensemble forme le tronc lombo-sacral.

Celui-ci, réuni aux fibres issues des trois premiers nerfs sacraux constitue le plexus sacral.

Le 5e nerf lombal, qui est un des plus volumineux du plexus, sort du rachis par le foramen intervertébral limité par les vertèbres L5 et S1 qui est le plus long, le plus étroit et le plus vulnérable de ces foramen, d'où la fréquence des atteintes radiculaires à ce niveau.

Il est situé contre la paroi dorsale du bassin, sur la face ventrale du muscle piriforme (m. pyramidal du bassin) mais recouvert par son aponévrose, donc dans la loge du muscle. Les branches pariétales extra-pelviennes de l'artère hypogastrique passent entre les branches de constitution du plexus.

Il est en rapport :

– ventralement avec tous les organes pelviens, mais en particulier le rectum et l'ovaire dont les cancers peuvent entrainer des compressions du plexus (d'où l'importance du toucher rectal dans les sciatiques) ;

– dorsalement avec le plan du sacrum et des os coxaux (os iliaques) contre lesquels il peut être comprimé par des tumeurs ou la tête fœtale lors de l'accouchement. Ces éléments sont séparés du plexus par la mince formation du muscle piriforme ;

– latéralement avec les incisures ischiatiques (sciatiques) et les éléments vasculaires et nerveux qui les traversent.

Branches collatérales

Elles innervent toutes des muscles assurant la motricité du membre pelvien et les territoires cutanés correspondants. Elles comprennent :

– les nerfs musculaires pour les muscles piriforme, jumeaux supérieur et inférieur, carré fémoral et obturateur interne ;

– le nerf glutéal crânial (n. fessier supérieur) qui sort du bassin par le canal supra-piriformien et innerve les muscles moyen et petit fessiers et le muscle tenseur du fascia lata ;

– le nerf glutéal caudal qui sort du bassin par le canal infra-piriformien et donne une branche motrice pour le muscle grand fessier et une branche sensitive qui assure l'innervation du périnée et d'une partie dorsale de la région glutéale et de la cuisse jusqu'au genou.

Branche terminale

C'est le nerf sciatique ou parfois d'emblée ses deux branches de division :

– le nerf tibial (n. sciatique poplité interne) (ou ses fibres) qui correspond au plan ventral du plexus ;

– le nerf fibulaire commun (n. sciatique poplité externe) (ou ses fibres) correspondant au plan dorsal du plexus.

En résumé

C'est donc au niveau de la colonne lombale et du bassin qu'émergent les nerfs qui vont assurer l'innervation sensitive et motrice du membre pelvien. Leurs rameaux d'origine ont constitué auparavant dans le canal rachidien la "queue de cheval".

Les nerfs des diaphragmes musculaires : muscle diaphragme et diaphragme pelvien

Au niveau du tronc se situent deux systèmes de cloisons formées par des muscles qui ont une originalité fonctionnelle particulière. Ce sont :

– d'une part le muscle diaphragme avec son mécanisme sphinctérien au niveau du hiatus œsophagien ;

– d'autre part le diaphragme pelvien représenté essentiellement par le muscle élévateur de l'anus auquel sont intimement unis le sphincter anal et les formations annexées aux appareils génitaux masculin et féminin, et très accessoirement par le muscle ischio-coccygien.

Leurs caractères, à la fois automatiques et volontaires, sensibles et inconscients et les particularités de leur fonctionnement en font des éléments à part, dotés d'une innervation propre et complexe.

Le diaphragme et ses nerfs

Le diaphragme tire son innervation de trois sources, une largement prédominante, le nerf phrénique, et deux accessoires.

Les sources accessoires sont les suivantes :

Les nerfs dorsaux

Ils n'innerveraient qu'une très minime portion adjacente aux insertions sur le rebord inférieur du thorax en particulier au niveau de la douzième côte.

Les filets ortho-sympathiques

Ils n'ont qu'un rôle vasomoteur.

Le nerf phrénique

C'est le nerf principal du diaphragme. Il nait du plexus cervical par une racine principale correspondant à C4 et deux racines accessoires venant de C3 et C5, mais tous les nerfs cervicaux peuvent lui donner des branches (fig. 40-11).

Il chemine dans la gaine du muscle scalène ventral et s'anastomose avec le nerf du muscle sub-clavier.

Il est alors dans la région supra-claviculaire et pénètre dans le thorax en passant entre artère et veine subclavières. Dès lors les trajets et rapports seront différents à droite et à gauche mais des deux côtés, le nerf est accolé à la plèvre pariétale médiastinale "comme l'uretère au péritoine abdomino-pelvien". [Lazorthes et coll., 1988].

A droite, il suit les formations veineuses : veine brachio-céphalique droite, veine cave crâniale, atrium droit, veine cave caudale dans sa portion terminale.

A gauche, il suit la portion thoracique de l'artère subclavière, croise le nerf vague et suit le bord gauche du cœur pour atteindre le diaphragme dorsalement par rapport à la pointe du cœur.

Les deux nerfs droit et gauche cheminent donc en plein médiastin ventral.

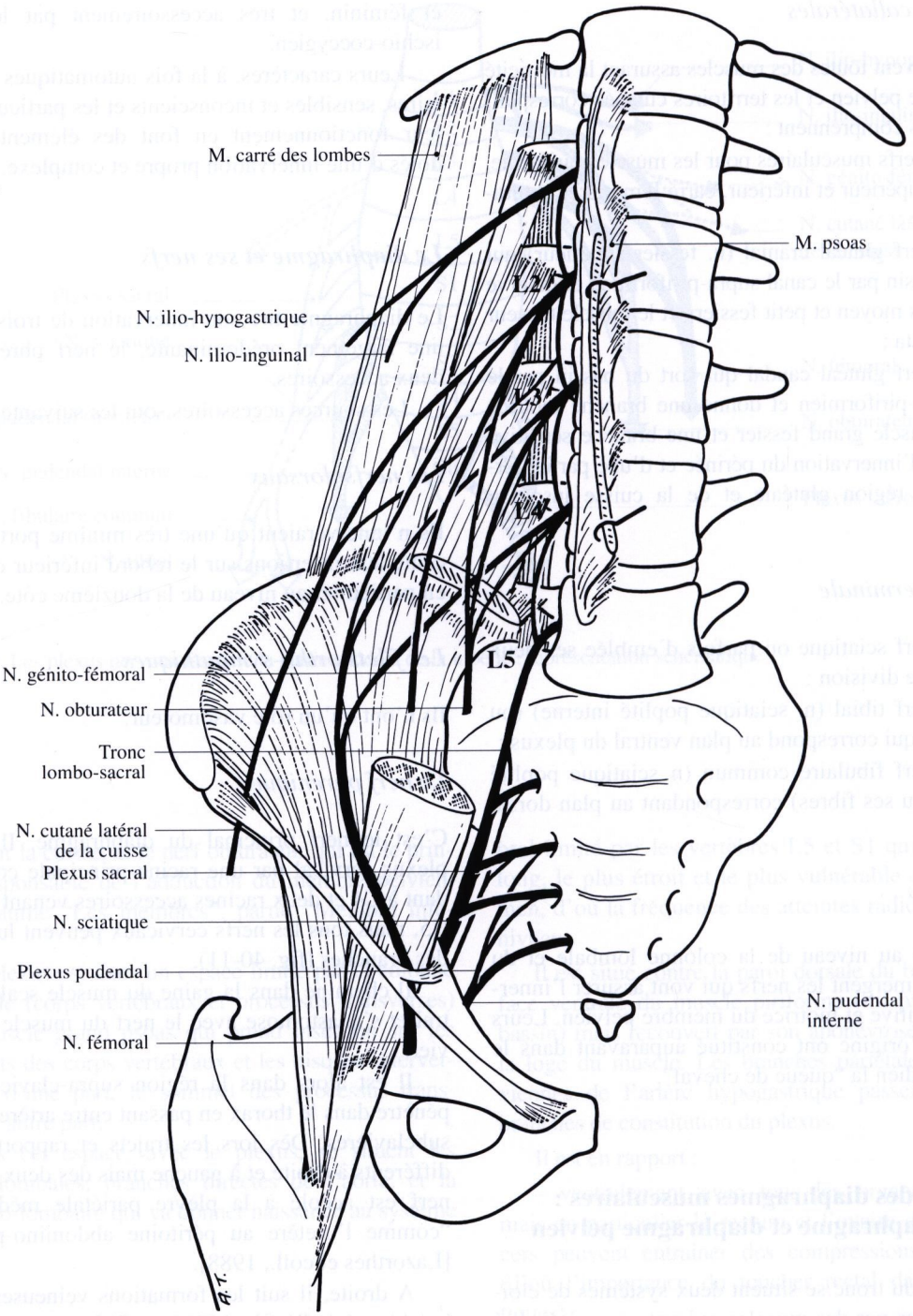

Fig. 40-10. Les plexus lombal, sacral et pudendal (pl. honteux)

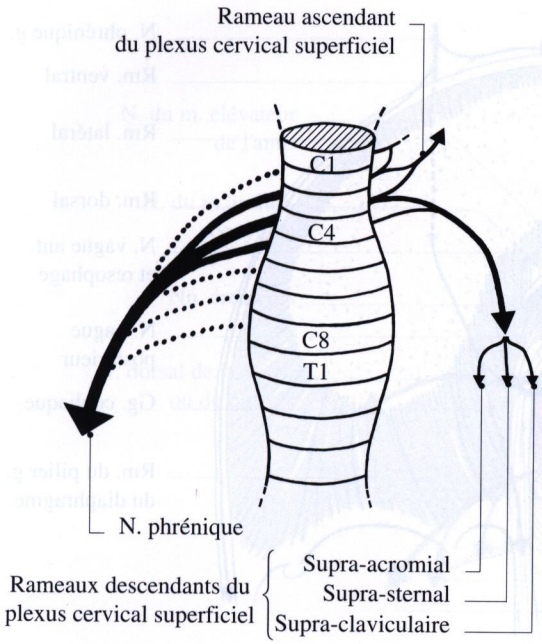

Fig. 40-11. Origine du nerf phrénique

La terminaison se fait par pénétration dans le diaphragme : à droite : latéralement par rapport à l'orifice fibreux de la veine cave crâniale, à gauche : le point de pénétration est plus ventro-latéral.

Les rameaux collatéraux

Ils sont très grêles et se distribuent : au thymus ou à son reliquat, au péricarde et à la plèvre médiastine et diaphragmatique, expliquant la névralgie phrénique des pleurésies.

Les rameaux terminaux

Ils se comportent différemment suivant le côté envisagé (fig. 40-12) :

• à droite, le nerf donne trois rameaux :

– un ventral, à destinée musculaire et qui s'anastomose avec son homologue gauche : il passe dans l'abdomen par la fente de Larrey et innerve le péritoine de la région sous phrénique droite ;

– un latéral, à destinée musculaire ;

– un dorsal, qui pénètre dans l'abdomen en suivant la veine cave caudale, innerve le pilier droit du diaphragme et entre dans la constitution du plexus diaphragmatique avec les nerfs intercostaux et des rameaux orthosympathiques.

Il en résulte la formation d'un ganglion phrénique qui donne des fibres pour :

– le plexus cœliaque et la glande surrénale,

– le péritoine de la région sous phrénique droite (foie notamment).

• à gauche, le nerf donne également trois rameaux :

– un ventral, analogue à celui du côté droit mais sans territoire péritonéal ;

– un latéral, à destinée musculaire ;

– un dorsal, qui traverse le muscle et rejoint le pilier gauche et le plexus cœliaque sans participer au plexus diaphragmatique.

Systématisation

Le nerf phrénique comporte donc :

– un contingent moteur correspondant à la corne ventrale des 3e au 6e segments médullaires cervicaux. Les fibres du 4e segment vont au phrénique en totalité, celles venant des autres segments constituent des "phréniques accessoires". Leur rôle est d'entrainer la contraction du diaphragme ;

– un contingent sensitif, mal systématisé, qui a son centre dans les ganglions spinaux des 3e au 6e nerfs cervicaux. Cette région donne également naissance au plexus cervical superficiel et en particulier à sa branche supraclaviculaire, ce qui explique les douleurs projetées à l'épaule dans les atteintes péritonéales.

Le diaphragme pelvien et ses nerfs

Le système du muscle élévateur de l'anus auquel sont rattachés le sphincter anal, les formations transverses du périnée et certains éléments des organes génitaux, sont sous la dépendance de deux formations nerveuses : le plexus pudendal (honteux) et le plexus sacro-coccygien.

Le plexus pudendal (honteux) (fig. 40-13)

Il est formé par des branches des 2e, 3e et surtout 4e nerfs sacraux qui émergent par les foramens sacraux ventraux. Il est situé sur la face ventrale du muscle piriforme, caudalement par rapport au plexus sacré dont il partage les rapports.

Branches collatérales

Il donne un rameau sensitif pour la peau de la partie médiale de la région glutéale et de la cuisse et des rameaux musculaires pour les muscles élévateur de l'anus et ischio-coccygien, le sphincter anal (nerf rectal caudal) qui contourne le ligament sacro-épineux (petit ligament sacro-sciatique).

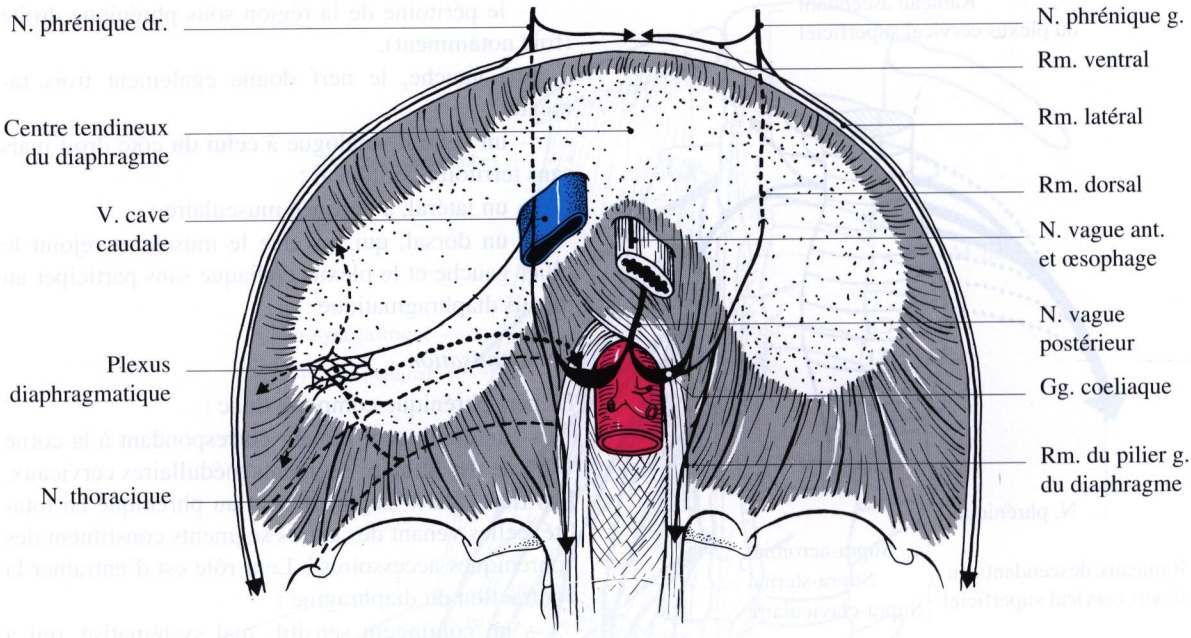

Fig. 40-12. Les rameaux terminaux du nerf phrénique

Il donne également des rameaux neuro-végétatifs à destinée viscérale (nerfs érecteurs) qui vont aux viscères pelviens, soit directement, soit par l'intermédiaire du plexus hypogastrique.

Branche terminale

C'est le nerf pudendal (n. honteux) : dont les fibres viennent surtout de S2 et S3 ; il contourne le ligament sacro-épineux pour sortir du bassin et revenir dans la fosse ischio-rectale, avec les vaisseaux pudendaux internes.

Il donne le nerf périnéal qui innerve : le sphincter anal, la peau du périnée, les muscles érecteurs et le corps spongieux du pénis et l'urètre, et le nerf dorsal de la verge ou du clitoris qui chemine entre les corps caverneux et est essentiellement sensitif pour la verge et le gland chez l'homme, le clitoris et les petites lèvres chez la femme.

C'est donc un nerf complexe qui contient de très nombreuses fibres neuro-végétatives venues pour le contingent orthosympathique du tronc sympathique sacré et pour le contingent parasympathique, du centre parasympathique du cône médullaire.

Le plexus sacro-coccygien

Formé par la réunion des deux derniers nerfs sacraux (S4 et S5) et du nerf coccygien, il est situé sur la face ventrale du muscle ischio-coccygien.

Branches collatérales

Il donne :

– des rameaux sensitifs pour la région coccygienne ;

– un nerf mixte : le nerf rectal caudal qui traverse et innerve le muscle ischio-coccygien ainsi que la partie distale du muscle grand fessier et les téguments inter-ano-coccygiens ;

– des rameaux viscéraux qui font partie des nerfs érecteurs et innervent les viscères pelviens soit directement soit par l'intermédiaire des plexus hypogastriques.

Il existe donc au niveau du bassin et du périnée une dualité d'innervation :

– une innervation sensitive superficielle pour les téguments périnéaux et les organes génitaux ;

– une innervation motrice destinée à ces muscles très particuliers que sont le muscle élévateur de l'anus, le sphincter anal et les muscles annexés à l'appareil génital ;

– une innervation neuro-végétative très complexe qui assure le fonctionnement des organes pelviens.

Le tronc sympathique et ses branches

Etude morphologique

Le tronc sympathique prolonge au niveau du tronc, le tronc sympathique cervical.

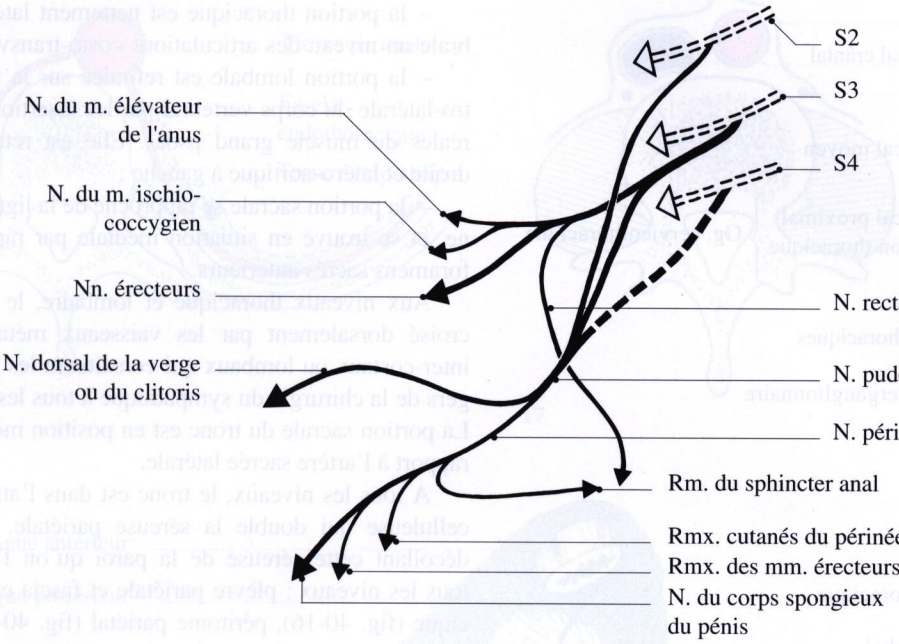

Fig. 40-13. Le plexus pudendal (pl. honteux)

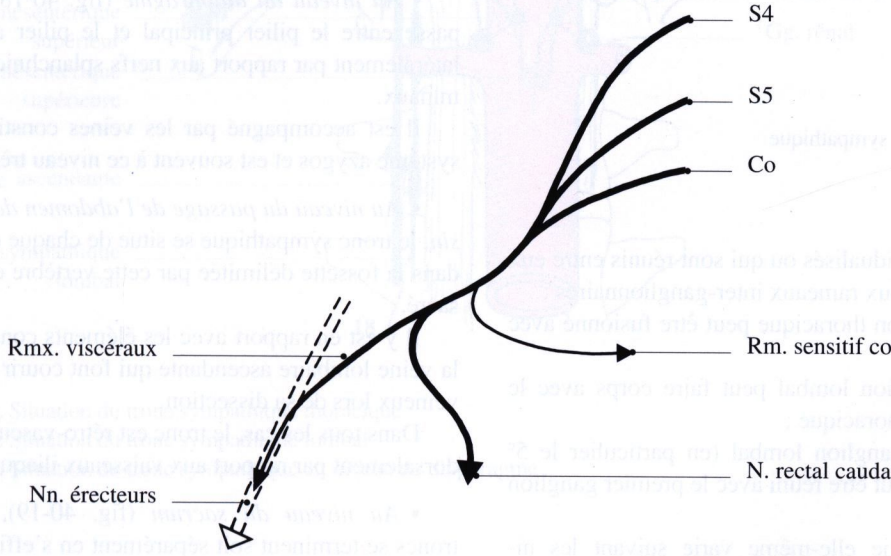

Fig. 40-14. Le plexus sacro-coccygien

La métamérie n'y est pas exactement respectée, ainsi la portion thoracique ne comporte que dix ganglions, la portion lombaire n'en comporte que quatre et souvent trois, et la portion sacrée en a en général quatre.

En outre, des phénomènes de fusion ganglionnaire modifient la morphologie de l'ensemble ; les plus fréquents sont (fig. 40-15) :

– la constitution d'un ensemble comportant le ganglion cervical proximal et le 1er ganglion thoracique forme le ganglion cervico-thoracique (gg. stellaire). Les 2e et 3e ganglions thoraciques qui ne sont pas toujours

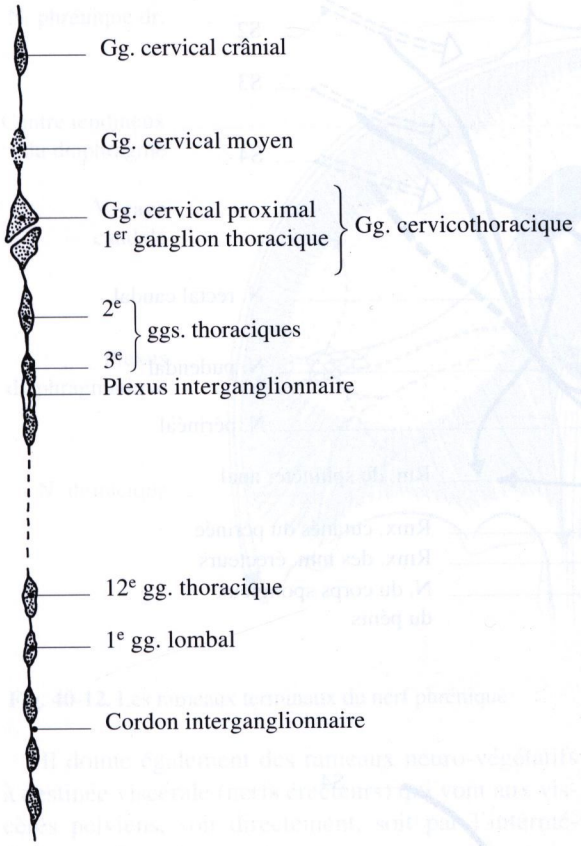

Fig. 40-15. Le tronc sympathique

parfaitement individualisés ou qui sont réunis entre eux par de très nombreux rameaux inter-ganglionnaires ;

– le 3e ganglion thoracique peut être fusionné avec le 4e ;

– le 1er ganglion lombal peut faire corps avec le dernier ganglion thoracique ;

– le dernier ganglion lombal (en particulier le 5e quand il existe) peut être réuni avec le premier ganglion sacral.

La morphologie elle-même varie suivant les niveaux : les ganglions lombaux sont les plus volumineux mais de grandes variations peuvent être rencontrées.

Il en est de même des rameaux interganglionnaires dont la variation est considérable, allant du simple rameau tenu au cordon volumineux ou au plexus.

Etude topographique

La situation même du tronc sympathique est variable suivant les niveaux :

– la portion thoracique est nettement latéro-vertébrale au niveau des articulations costo-transversaires ;

– la portion lombale est refoulée sur la face ventro-latérale du corps vertébral par les insertions corporéales du muscle grand psoas. Elle est rétro-cave à droite et latéro-aortique à gauche ;

– la portion sacrale se rapproche de la ligne médiane, et se trouve en situation médiale par rapport aux foramens sacrés antérieurs.

Aux niveaux thoracique et lombaire, le tronc est croisé dorsalement par les vaisseaux métamériques inter-costaux ou lombaux qui constituent les gros dangers de la chirurgie du sympathique à tous les niveaux. La portion sacrale du tronc est en position médiale par rapport à l'artère sacrée latérale.

A tous les niveaux, le tronc est dans l'atmosphère celluleuse qui double la séreuse pariétale. C'est en décollant cette séreuse de la paroi qu'on l'aborde à tous les niveaux : plèvre pariétale et fascia endothoracique (fig. 40-16), péritoine pariétal (fig. 40-17) lame pré-sacrée.

Trois niveaux présentent des particularités

• *Au niveau du diaphragme* (fig. 40-18), le tronc passe entre le pilier principal et le pilier accessoire, latéralement par rapport aux nerfs splanchniques abdominaux.

Il est accompagné par les veines constitutives du système azygos et est souvent à ce niveau très ténu.

• *Au niveau du passage de l'abdomen dans le bassin*, le tronc sympathique se situe de chaque côté de L5 dans la fossette délimitée par cette vertèbre et l'aileron sacré.

Il y est en rapport avec les éléments constitutifs de la veine lombaire ascendante qui font courir un danger veineux lors de sa dissection.

Dans tous les cas, le tronc est rétro-vasculaire, situé dorsalement par rapport aux vaisseaux iliaques.

• *Au niveau du sacrum* (fig. 40-19), les deux troncs se terminent soit séparément en s'effilochant en fins tractus, soit en se réunissant l'un à l'autre et il peut exister alors une formation ganglionnaire qui parait différente du para-ganglion sacré avec lequel le tronc sympathique a cependant des connexions.

Distribution du tronc sympathique latéro-vertébral

Au niveau du thorax, de l'abdomen et du bassin, le tronc sympathique donne :

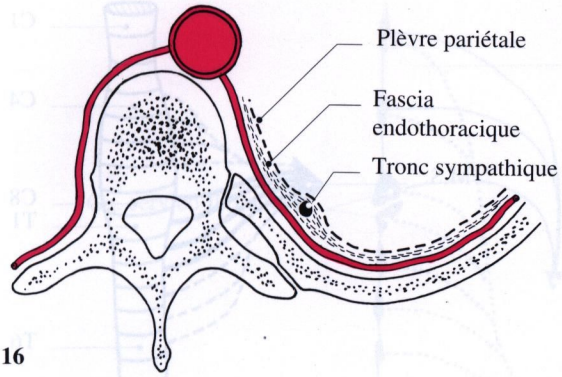

16

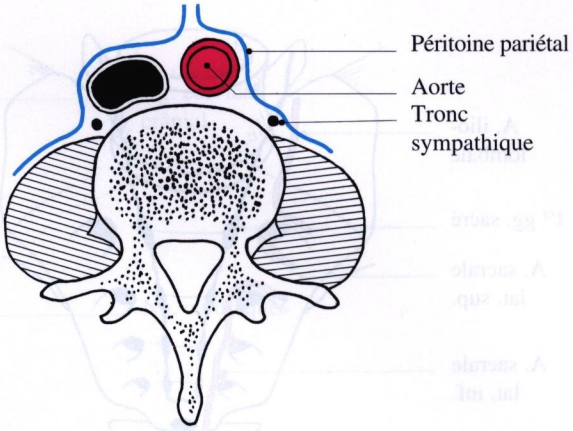

17

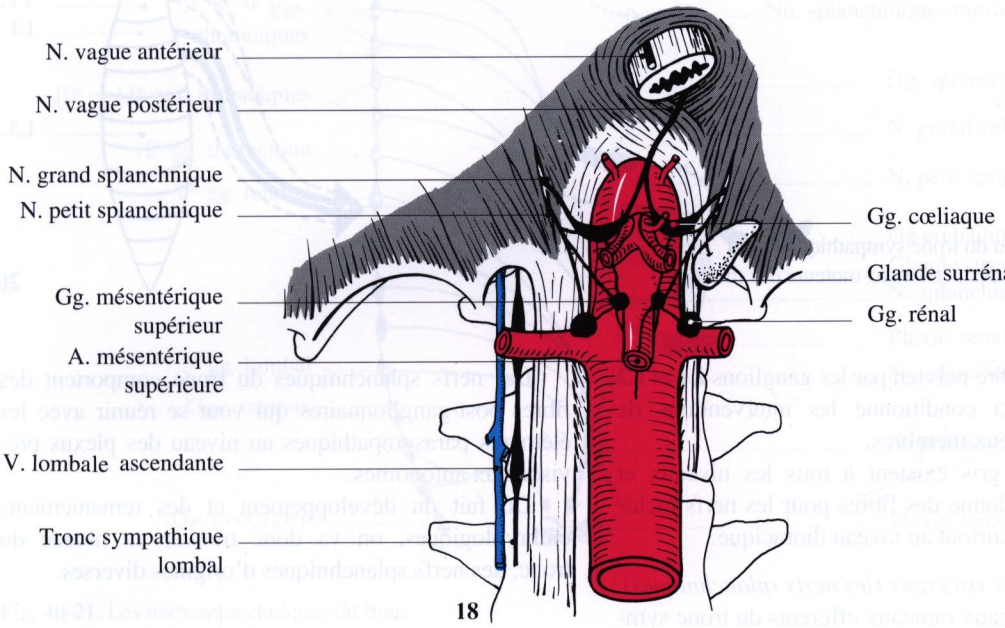

18

Fig. 40-16. Situation du tronc sympathique thoracique
Fig. 40-17. Situation du tronc sympathique lombal
Fig. 44-18. Situation du tronc sympathique au niveau du diaphragme

• *Des rameaux osseux et musculaires* pour les éléments avoisinants.

• *Des rameaux vasculaires* pour les vaisseaux de voisinage quel que soit leur calibre. En particulier, on trouve : des nerfs pour les gros vaisseaux prévertébraux, les artères iliaques et les vaisseaux métamériques.

• *Des rameaux anastomotiques* avec les formations nerveuses avoisinantes cérébro-spinales ou neuro-végétatives.

• *Des rameaux communicants* de deux types, blancs et gris.

Les rameaux blancs ne se rendent qu'aux ganglions thoraciques et aux deux premiers ganglions lombaux mais à partir de là, leurs fibres remontent vers les ganglions cervicaux ou descendent vers les derniers ganglions lombaux et les ganglions sacraux. Ils sont vecteurs de fibres irido-dilatatrices et de fibres vasomotrices pour les membres thoracique et pelvien. Les fibres vasomotrices destinées au membre thoracique passent par les ganglions T1, T2 et T3 et celles

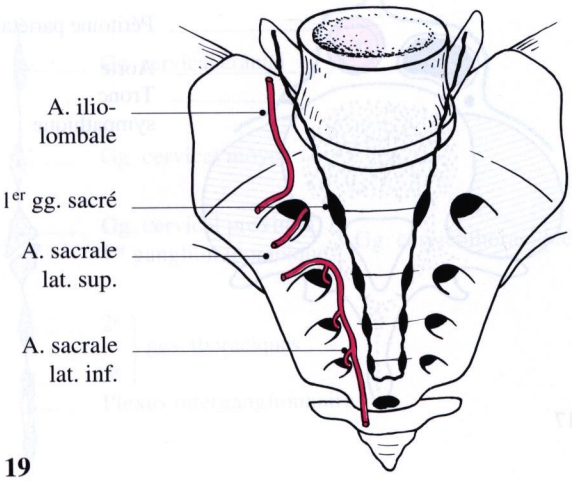

19

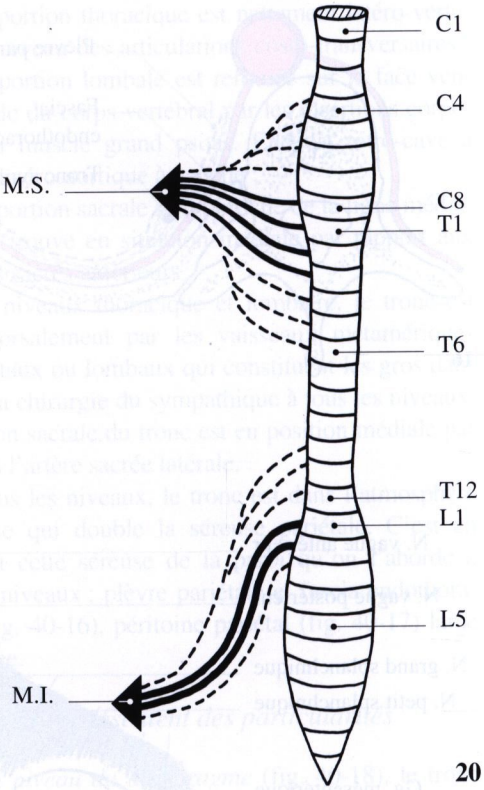

20

Fig. 40-19. Situation du tronc sympathique sacral
Fig. 40-20. Origine des nerfs vaso-moteurs des membres

destinées au membre pelvien par les ganglions L1 et L2 (fig. 40-20). Ceci conditionne les interventions de dénervation des deux membres.

Les rameaux gris existent à tous les niveaux et chaque ganglion donne des fibres pour les nerfs rachidiens avoisinants surtout au niveau thoracique.

• *Des rameaux viscéraux (les nerfs splanchniques).* Ce sont les principaux rameaux efférents du tronc sympathique latéro-vertébral et ils constituent un vaste ensemble réparti dans tout le corps, ce qui justifie qu'on les considère comme des éléments propres.

Les nerfs splanchniques du tronc (fig. 40-21)

Deux phénomènes essentiels vont venir modifier la répartition métamérique que l'on retrouvait dans l'organisation du système orthosympathique : l'individualisation du cou, la descente du cœur dans le thorax et le développement de l'appareil pleuro-pulmonaire, d'une part, le développement du diaphragme qui subit un déplacement dans le sens cranio-caudal, d'autre part.

Les nerfs splanchniques du tronc comportent des fibres post-ganglionnaires qui vont se réunir avec les éléments parasympathiques au niveau des plexus préviscéraux autonomes.

Du fait du développement et des remaniements embryologiques, on va donc trouver au niveau du tronc, des nerfs splanchniques d'origines diverses.

Le tronc sympathique cervical

Il donne essentiellement :

• *Les trois nerfs cardiaques* crânial, qui nait du ganglion cervical cranial, moyen qui nait du ganglion cervical moyen, et caudal qui nait du ganglion cervico-thoracique ;

• *Des nerfs* destinés aux gros vaisseaux du thorax, au thymus, à l'œsophage, à la trachée, aux bronches et aux poumons (fig. 40-22).

Le tronc sympathique thoracique

Il donne deux sortes de branches suivant le niveau considéré : classiquement *les nerfs splanchniques issus des six premiers ganglions* sont à destinée thoracique :

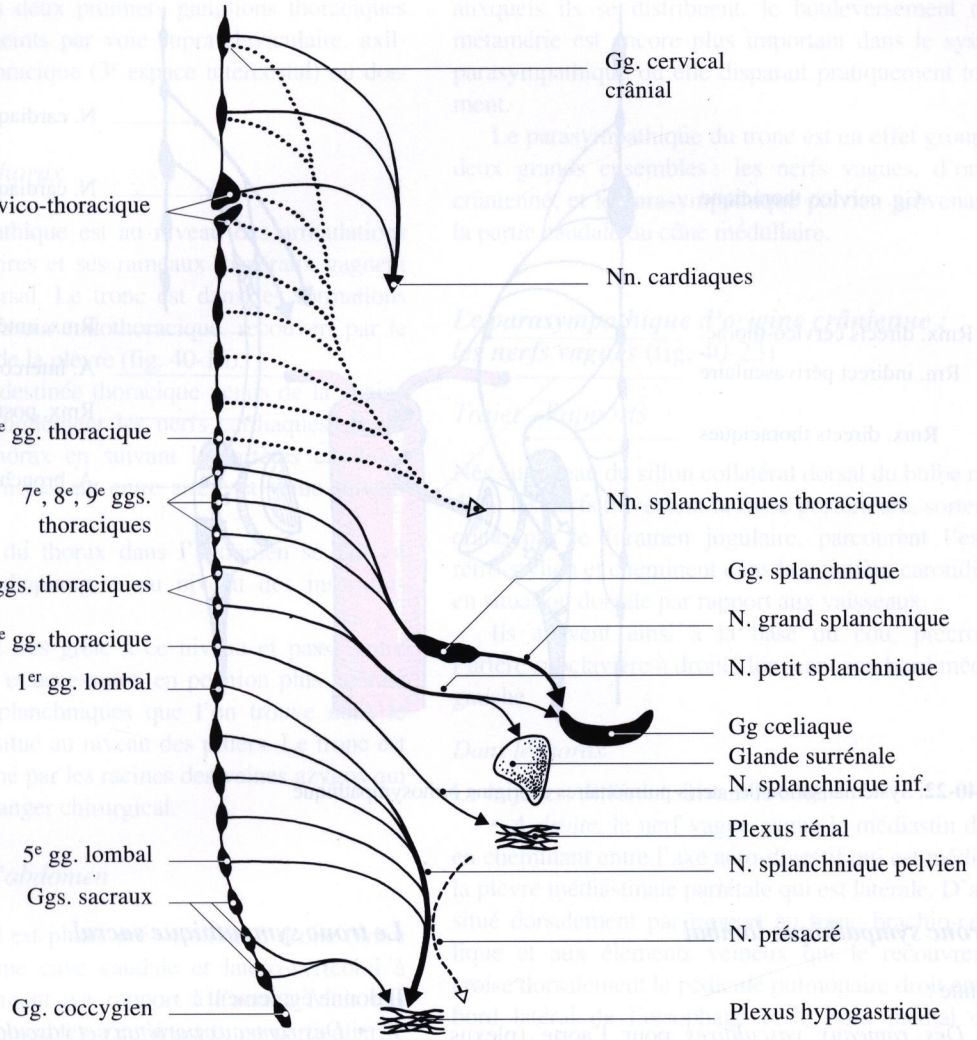

Fig. 40-21. Les nerfs splanchniques du tronc

ils vont aux gros vaisseaux thoraciques, à l'œsophage et aux poumons.

Ceux nés des six derniers ganglions constituent les nerfs splanchniques abdominaux ; ils sont au nombre de trois :

• *Le nerf grand splanchnique* vient des ganglions 7,8 et 9 du tronc sympathique thoracique par trois racines qui se fusionnent dans l'espace inframédiastinal dorsal en formant le ganglion splanchnique. Il traverse le diaphragme entre pilier principal et pilier accessoire et rejoint la corne latérale du ganglion cœliaque et la glande surrénale (fig. 40-18).

Lors de sa pénétration dans l'abdomen, il forme contre la colonne vertébrale un tronc nerveux "gros, court, horizontal" ce qui permet de le reconnaître au point de vue chirurgical.

C'est de lui qu'il s'agit lorsque l'on utilise le terme "splanchnique" dans le langage courant.

• *Le nerf petit splanchnique* vient des 10e et 11e ganglions thoraciques.

Il suit latéralement le nerf grand splanchnique et se termine surtout dans la glande surrénale mais aussi dans le plexus cœliaque. Il présente parfois un renflement, le ganglion d'Hirschfeld.

• *Le nerf splanchnique inférieur* nait, quand il existe, du 12e ganglion thoracique. Il rejoint le plexus rénal.

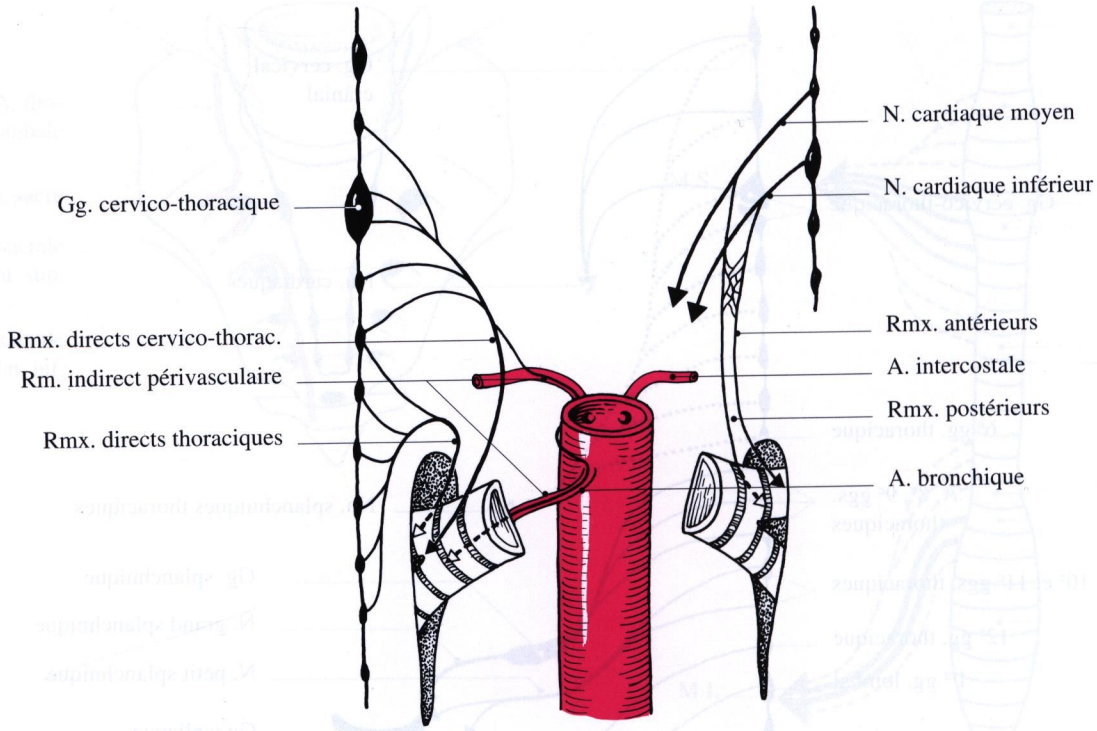

Fig. 40-22. Systématisation des nerfs pulmonaires d'origine orthosympathique

Le tronc sympathique lombal

Il donne :

• *Des rameaux vasculaires* pour l'aorte (plexus aortique) et les artères iliaques (G Lazorthes) et surtout pour les vaisseaux du membre pelvien (principe de la sympathectomie lombaire). *Les rameaux orthosympathiques destinés au membre pelvien* proviennent des trois derniers segments thoraciques et des deux premiers lombaux. Ils font relais avec les fibres post-ganglionnaires dans le tronc lombal et sacral et rejoignent ensuite les vaisseaux du membre pelvien soit directement (vaisseaux iliaques), soit indirectement par le plexus lombo-sacral.

Seuls les premier et deuxième ganglions lombaux reçoivent des fibres pré-ganglionnaires (intérêt dans la sympathectomie).

• *Des rameaux viscéraux* formant les nerfs splanchniques pelviens qui se rejoignent sur la ligne médiane, au niveau de la bifurcation aortique pour devenir le nerf présacré (fig. 40-21). Celui-ci plonge dans le bassin et se divise en deux contingents qui rejoignent les plexus hypogastriques.

Le tronc sympathique sacral

Il donne également :

• *Des rameaux pariétaux et vasculaires.*

• *Des rameaux viscéraux* issus des 2e et 3e ganglions et qui rejoignent le plexus hypogastrique.

Topographie générale du système orthosympathique

Le tronc sympathique latéro-vertébral occupe donc au niveau du thorax, de l'abdomen et du bassin une situation juxta-osseuse et tous ses rameaux, en particulier les nerfs splanchniques, sont dans l'espace rétro-viscéral.

La pénétration du tronc sympathique dans le thorax se fait par la constitution du ganglion cervicothoracique dont le rapport principal est constitué par l'artère vertébrale qui le traverse et le dissocie. Ce ganglion est dans une fossette anatomique limitée par le col de la première côte, et le diaphragme cervico-thoracique avec ses principales formations fibreuses ou ligamentaires. De nombreuses techniques permettent d'aborder cette

formation et les deux premiers ganglions thoraciques peuvent être atteints par voie supra-claviculaire, axillaire ou transthoracique (3e espace intercostal) ou dorsale.

Au niveau du thorax

Le tronc sympathique est au niveau des articulations costo-transversaires et ses rameaux viscéraux gagnent le médiastin dorsal. Le tronc est dans les formations celluleuses du fascia endothoracique, recouvert par le feuillet pariétal de la plèvre (fig. 40-16).

Les nerfs à destinée thoracique venus de la chaine cervicale (essentiellement les nerfs cardiaques) pénètrent dans le thorax en suivant les artères carotides communes ou en passant entre artère et veine subclavières.

Le passage du thorax dans l'abdomen se fait en franchissant le diaphragme au niveau des insertions vertébrales.

Le tronc est très grêle à ce niveau et passe entre piliers principal et accessoire, en position plus latérale que les nerfs splanchniques que l'on trouve dans le tissu graisseux situé au niveau des piliers. Le tronc est alors accompagné par les racines des veines azygos qui constituent un danger chirurgical.

Au niveau de l'abdomen

Le tronc lombal est plutôt pré-vertébral à droite (entre vertèbres et veine cave caudale et latéro-vertébral à gauche (dorsalement par rapport à l'aorte). Mais des variations sont possibles à ce niveau : en particulier le tronc peut être profond, intrapsoatique et donc inaccessible à la chirurgie.

Le passage de l'abdomen dans le bassin se fait au niveau de la fossette osseuse située au niveau de l'aile du sacrum.

Au niveau du bassin

Le tronc est sur la face ventrale du sacrum en situation médiale par rapport aux foramens sacraux (fig. 40-19).

Il résulte de ces notions que l'abord chirurgical du tronc sympathique (ou de ses branches splanchniques) nécessite toujours un décollement séro-pariétal.

Le parasympathique du tronc

S'il existe un décalage d'étage entre les métamères ortho-sympathiques (ou leurs reliquats) et les viscères auxquels ils se distribuent, le bouleversement de la métamérie est encore plus important dans le système parasympathique où elle disparait pratiquement totalement.

Le parasympathique du tronc est en effet groupé en deux grands ensembles : les nerfs vagues, d'origine crânienne, et le parasympathique pelvien provenant de la partie caudale du cône médullaire.

Le parasympathique d'origine crânienne : les nerfs vagues (fig. 40-23)

Trajet - Rapports

Nés au niveau du sillon collatéral dorsal du bulbe rachidien, les nerfs traversent la fosse postérieure, sortent du crâne par le foramen jugulaire, parcourent l'espace rétro-stylien et cheminent dans la gouttière carotidienne en situation dorsale par rapport aux vaisseaux.

Ils arrivent ainsi à la base du cou, précroisant l'artère subclavière à droite, longeant son bord médial à gauche.

Dans le thorax

Le trajet est différent suivant le côté.

• *A droite,* le nerf vague gagne le médiastin dorsal en cheminant entre l'axe aéro-digestif qui est médian et la plèvre médiastinale pariétale qui est latérale. D'abord situé dorsalement par rapport au tronc brachio-céphalique et aux éléments veineux qui le recouvrent, il croise dorsalement le pédicule pulmonaire droit entre le bord latéral de l'œsophage et le bord médial de la crosse de la veine azygos. Il gagne ensuite la face dorsale de l'œsophage.

• *A gauche,* le nerf se situe d'abord dans un quadrilatère limité par l'artère carotide commune gauche ventralement, l'arc aortique caudalement, l'artère subclavière gauche dorsalement et la veine brachio-céphalique gauche crânialement.

Il oblique alors dans le sens ventro-dorsal et croise la direction du nerf phrénique gauche qui, accolé contre la plèvre médiastinale se dirige lui dans le sens dorso-ventral vers la pointe du cœur.

Il passe ensuite entre le pédicule pulmonaire gauche ventralement et la crosse aortique dorsalement donnant à ce niveau le nerf laryngé récurrent qui croise ventralement la crosse de l'aorte et le ligament artériel.

Il gagne ensuite la face ventrale de l'œsophage et se trouve alors au contact de la face dorsale de l'atrium gauche du cœur.

Au niveau de l'œsophage, les deux nerfs vagues droit et gauche se ramifient pour former un véritable

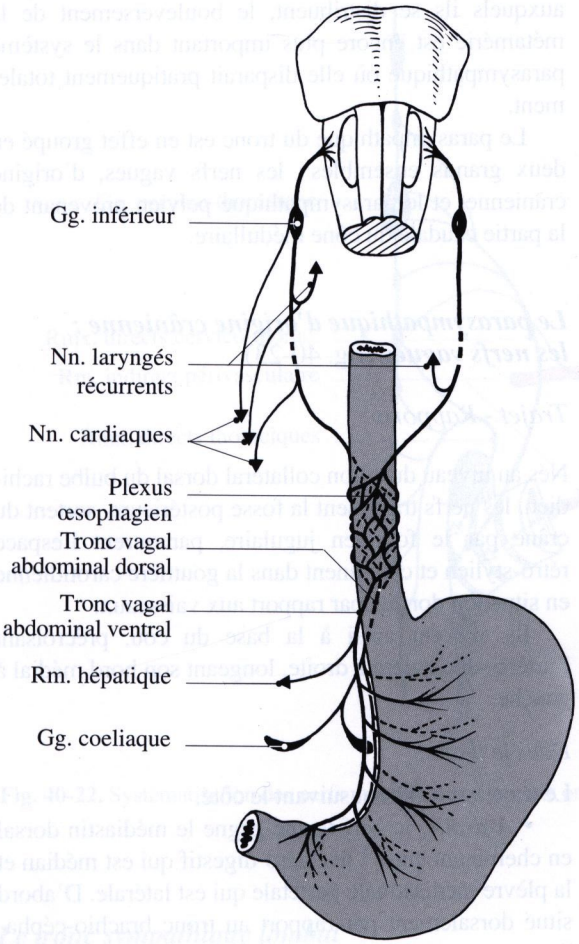

Fig. 40-23. Les nerfs vagues

plexus œsophagien qui entoure l'organe, puis deux troncs se reconstituent juste avant la traversée diaphragmatique : le tronc vagal ventral qui correspond au nerf vague gauche et le tronc vagal dorsal qui correspond au nerf vague droit.

Lors de la traversée du diaphragme

Les deux troncs vagues sont alors respectivement en position dorsale et ventrale par rapport à l'œsophage auquel ils sont réunis par des tractus celluleux.

Après avoir traversé le diaphragme, le tronc dorsal, bien individualisé, rejoint le plexus cœliaque (figs. 40-18 et 40-23) alors que le tronc ventral se ramifie rapidement en branches à destinée gastrique et hépatique.

Rameaux collatéraux

Les nerfs vagues donnent au niveau du thorax :

• *Le nerf laryngé récurrent droit* qui n'a qu'une courte portion thoracique au moment où il contourne le bord caudal de l'artère subclavière.

• *Le nerf laryngé récurrent gauche* qui naît du tronc au moment où celui-ci est au niveau du ligament artériel. Il sous-croise donc l'arc aortique et le ligament artériel et participe à leur pathologie (anevrysmes, coarctations).

Il remonte ensuite dans l'angle trachéo-œsophagien gauche accompagné de nombreux nœuds lymphatiques qui peuvent le comprimer lors d'atteintes pathologiques et gagne le larynx.

Il est donc intimement lié à l'axe viscéral médiastino-céphalique dont il partage les rapports.

• *Les rameaux cardiaques* proviennent du nerf vague soit directement soit par ses collatérales ; il y en a trois groupes (fig. 40-24) :

– *les nerfs craniaux* naissent du tronc un peu après le ganglion inférieur (gg. plexiforme), suivent le nerf dans son trajet cervical, s'anastomosent avec leurs homologues orthosympathiques en passant dans le médiastin crânial entre plan veineux et artériel et rejoignent le plexus cardiaque superficiel, ou artériel ;

– *les nerfs moyens* naissent des nerfs laryngés récurrents près de leur origine et descendent vers la droite en croisant dorsalement le tronc brachio-céphalique. Ils rejoignent le plexus cardiaque profond, ou veineux ;

– *les nerfs caudaux* naissent directement du tronc du nerf vague et rejoignent, à droite le plexus cardiaque veineux et, à gauche le plexus cardiaque artériel.

• *Les rameaux trachéaux* viennent du nerf laryngé récurrent et du tronc du nerf peu après son entrée dans le thorax.

• *Les rameaux œsophagiens* viennent soit du tronc du nerf vague droit, soit du plexus œsophagien constitué par l'anastomose des deux nerfs avant leur traversée du diaphragme.

• *Les rameaux pulmonaires* (fig. 40-25) sont très nombreux et constituent deux ensembles (Hovelacque) : les rameaux pulmonaires ventraux sur la face correspondante des pédicules pulmonaires, et les rameaux broncho-pulmonaires, nés du nerf au moment où il croise la face dorsale du pédicule pulmonaire, qui se distribuent aux divers éléments du pédicule.

Rameaux terminaux

Selon la conception de Delmas et Laux le plexus œsophagien se continue par le tronc vagal abdominal

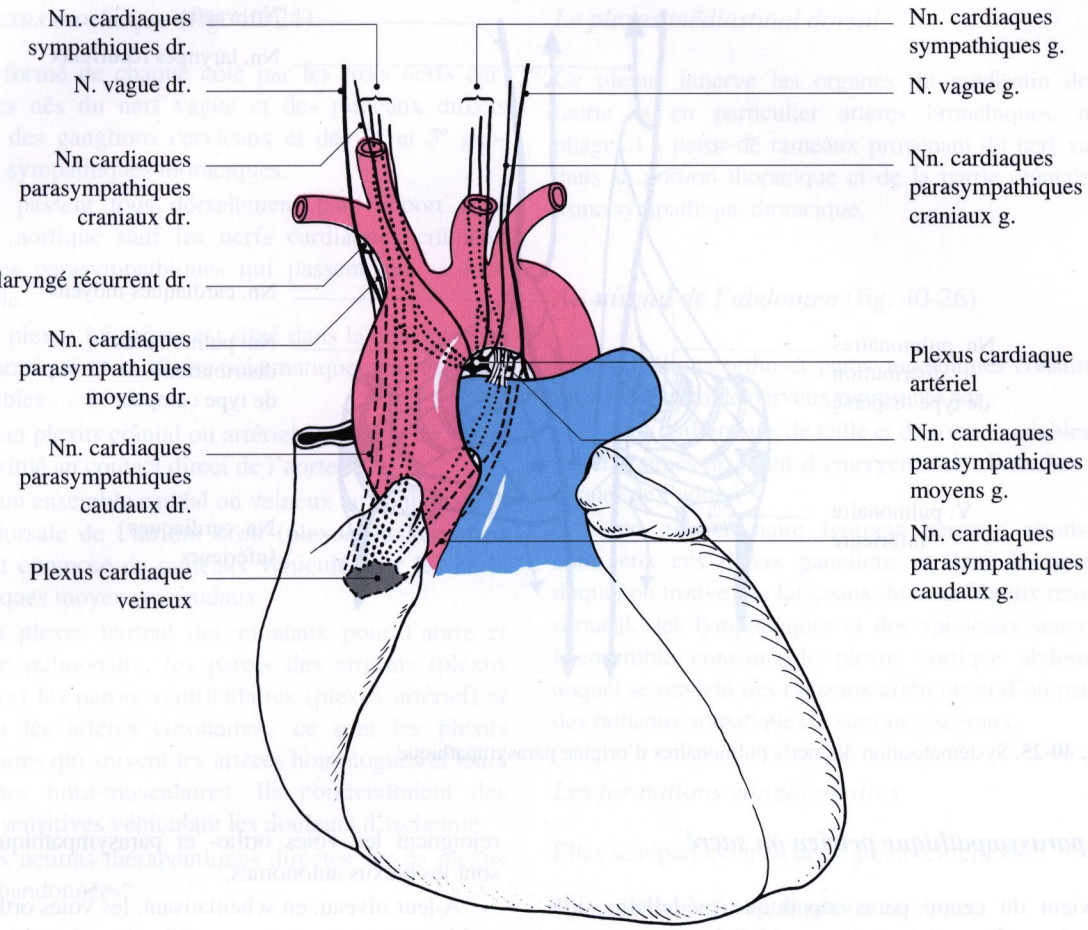

Fig. 40-24. Représentation semi-schématique des nerfs cardiaques ortho- et parasympathiques

représenté par le tronc dorsal. Le tronc ventral est considéré comme un rameau du plexus ou du tronc dorsal.

• *Le tronc vagal ventral* donne des rameaux gastriques ventraux qui se divisent en deux groupes : les uns vont au hile du foie en passant transversalement dans la partie craniale du petit épiploon, les autres s'échelonnent tout le long de la petite courbure de l'estomac. Celui situé le plus à droite est le nerf pylorique qui doit être respecté dans la vagotomie suprasélective.

• *Le tronc vagal dorsal* donne des nerfs gastriques dorsaux qui vont à la petite courbure gastrique sans atteindre le pylore, des nerfs à destinée hépatique et surtout des branches destinées au plexus cœliaque et en particulier aux cornes médiales des ganglions cœliaques. Accessoirement il fournit des rameaux pour les viscères de la partie sus-mésocolique de l'abdomen et des rameaux qui vont s'intégrer dans les plexus qui entourent l'aorte.

En résumé

Tout le contingent para-sympathique destiné au thorax et à l'abdomen est véhiculé par le nerf vague dont les branches entrent dans la constitution des plexus préviscéraux. Avant même la constitution de ces plexus, les anastomoses avec le système orthosympathique sont fréquentes.

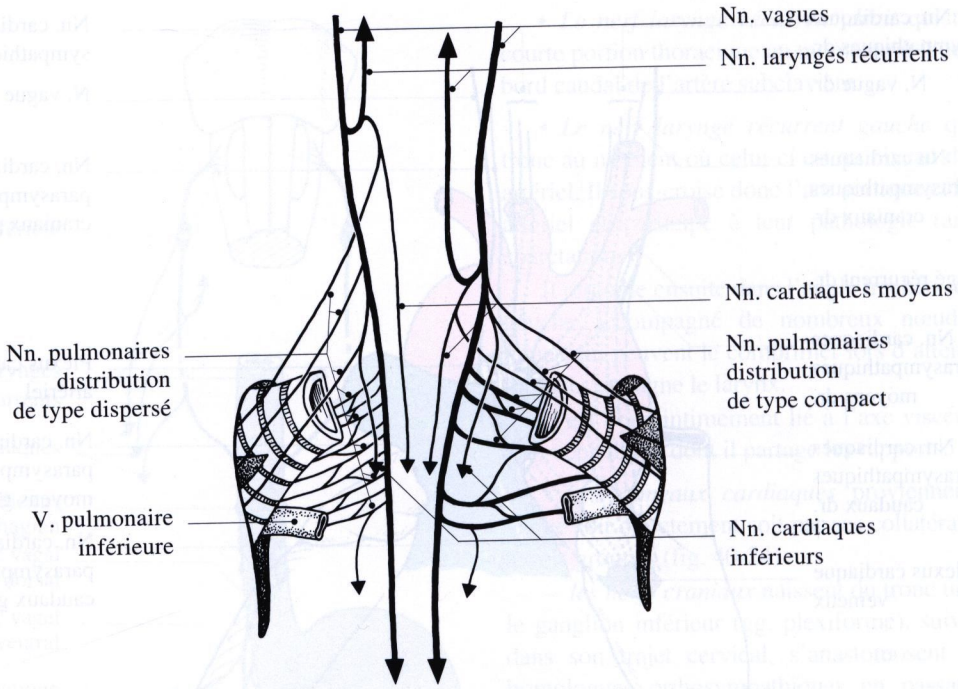

Fig. 40-25. Systématisation des nerfs pulmonaires d'origine parasympathique

Le parasympathique pelvien ou sacré

Il vient du centre parasympathique médullaire situé dans la partie caudale du cone médullaire.

Il sort de la moelle par les racines sacrales et va constituer deux troncs nerveux :

Les nerfs érecteurs (fig. 40-27)

Venus de S4 et S5 et accessoirement S3, ils rejoignent les viscères pelviens soit directement soit par l'intermédiaire du plexus hypogastrique.

Le nerf pudendal interne

Le nerf pudendal interne (fig. 40-13), rameau terminal du plexus pudendal qui se distribue au plexus hypogastrique, aux viscères pelviens et constitue le nerf moteur de l'érection et le nerf sensitif du périnée antérieur et de l'urèthre.

Les plexus autonomes et leurs branches

Au niveau du tronc se situent un ensemble de formations appartenant au système sympathique et où se rejoignent les voies ortho- et parasympathiques : ce sont les plexus autonomes.

A leur niveau, en schématisant, les voies orthosympathiques traversent sans modification ; les voies parasympathiques font relais entre le premier et le second neurone.

Les rameaux nerveux nés de ces plexus sont donc formés par un mélange de fibres ortho- et parasympathiques.

Cependant le système neurovégétatif n'a pas la rigueur de structure du système cérébro-spinal et les nerfs, qu'ils soient ortho- ou para-sympathiques, vont donner au cours de leur trajet des rameaux directs qui iront aux vaisseaux ou aux organes sans transiter par les plexus autonomes classiques et participeront à l'innervation neurovégétative de l'élément considéré.

Les rameaux nés des plexus autonomes peuvent gagner les organes auxquels ils sont destinés soit directement, soit le plus souvent en suivant les vaisseaux qui, de l'aorte, vont vers l'organe considéré (intrication très étroite des systèmes artériel et neurovégétatif).

Au niveau du thorax

On trouve trois plexus : cardiaque, pulmonaire et médiastinal dorsal.

Le plexus cardiaque (fig. 40-24)

Il est formé de chaque côté par les trois nerfs cardiaques nés du nerf vague et des rameaux directs venus des ganglions cervicaux et des 2e et 3e ganglions sympathiques thoraciques.

Ils passent tous dorsalement par rapport à la crosse aortique sauf les nerfs cardiaques crâniaux gauches parasympathiques qui passent sur sa face ventrale.

Le plexus lui même est situé dans la concavité de l'arc aortique et se divise schématiquement en deux ensembles :

– un plexus crânial ou artériel (ganglion de Wrisberg) situé au contact direct de l'aorte ;

– un ensemble caudal ou veineux au contact de la face dorsale de l'atrium droit (plexus de Peerman) surtout composé de rameaux véhiculés par les nerfs cardiaques moyens et caudaux.

Du plexus partent des rameaux pour l'aorte et l'artère pulmonaire, les parois des atriums (plexus veineux) les parois ventriculaires (plexus artériel) et surtout les artères coronaires : ce sont les plexus coronaires qui suivent les artères homologues et leurs branches intra-musculaires. Ils contiendraient des fibres sensitives véhiculant les douleurs d'ischémie.

Les actions thérapeutiques directes sur ce plexus sont abandonnées.

Le plexus pulmonaire (figs. 40-22 et 40-25)

Il assure l'innervation des voies aériennes et du parenchyme pulmonaire ainsi que des plèvres.

Ses rameaux afférents viennent :

– du tronc du nerf vague ou de ses nerfs cardiaques moyens ou caudaux ;

– du tronc orthosympathique, du ganglion cervicothoracique au 8e ganglion thoracique mais surtout des trois premiers ganglions thoraciques.

Le plexus se répartit en deux ensembles de chaque côté, réunis sur la ligne médiane par de très nombreuses anastomoses.

De chaque côté, il existe en effet :

– un plexus prébronchique au contact de l'artère pulmonaire peu important ;

– des nerfs rétro-bronchiques (Hovelacque) les plus nombreux qui cheminent parallèlement à la face dorsale du pédicule pulmonaire.

Ces nerfs tiennent sous leur dépendance les phénomènes de broncho-constriction et broncho-dilatation (asthme) ; ils se distribuent accessoirement à l'aorte, au cœur et à l'œsophage.

Le plexus médiastinal dorsal

Ce plexus innerve les organes du médiastin dorsal (aorte et en particulier artères bronchiques, œsophage...) à partir de rameaux provenant du nerf vague dans sa portion thoracique et de la partie crâniale du tronc sympathique thoracique.

Au niveau de l'abdomen (fig. 40-26)

Les formations ortho et parasympathiques constituent un vaste ensemble nerveux représenté par :

– des renflements de taille et de forme variables, en général situés au point d'émergence des branches viscérales de l'aorte ;

– un extraordinaire feutrage nerveux réunissant entre eux ces divers ganglions et dans les mailles duquel on trouve des faisceaux du tissu fibreux rétropéritonéal, des lymphatiques et des vaisseaux sanguins. L'ensemble constitue le plexus aortique abdominal auquel se rendent des rameaux afférents et d'où partent des rameaux somatiques et surtout viscéraux.

Les formations ganglionnaires

Elles se répartissent en deux grands ensembles :

Un ensemble crânial, le plus volumineux, correspondant au plexus cœliaque

Il comprend trois groupes de ganglions :

– ganglions cœliaques au contact du tronc cœliaque,

– ganglions mésentériques supérieurs,

– ganglions rénaux, autour des artères homonymes.

Il faut y rattacher les glandes surrénales normales ou accessoires (la médullaire est d'origine sympathique) et les para-ganglions de nombre et situation variables.

Ses rameaux afférents sont représentés par :

– les nerfs grands splanchniques qui vont surtout à la partie latérale des ganglions cœliaques à qui ils apportent un contingent orthosympathique ;

– les nerfs petits splanchniques et les nerfs splanchniques inférieurs qui vont surtout aux surrénales et accessoirement aux ganglions cœliaques. Ils sont également de nature orthosympathique ;

– le tronc vagal dorsal qui rejoint la corne médiale des ganglions cœliaques et apporte les fibres para-sympathiques ;

– le nerf phrénique droit qui donne des fibres au ganglion cœliaque droit.

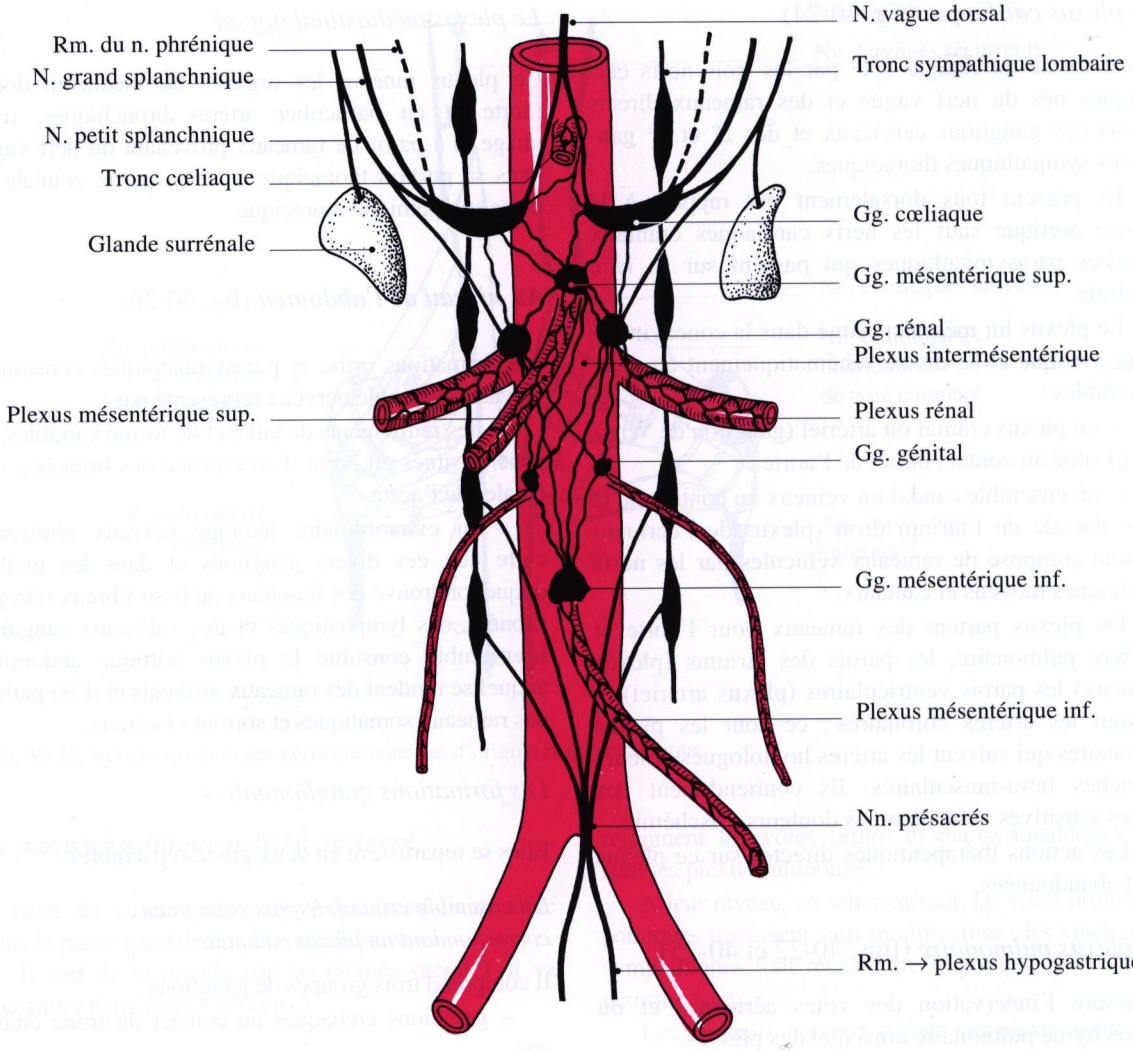

Fig. 40-26. Le système neuro-végétatif abdominal

Un ensemble caudal, moins étendu, le plexus intermésentérique

Il comprend toutes les formations ganglionnaires situées caudalement par rapport à l'origine de l'artère mésentérique supérieure, c'est-à-dire essentiellement : le plexus mésentérique inférieur et les lames nerveuses destinées aux formations pelviennes.

Les branches afférentes sont représentées par :

– des rameaux venant des formations du plexus cœliaque et du plexus aortique abdominal ;

– des rameaux émanés des deux premiers ganglions lombaux et qui vont constituer les "splanchniques pelviens". Les fibres venues des autres ganglions lombaux vont directement dans le bassin en passant en sens dorsal par rapport aux axes iliaques.

De tout cet ensemble juxta aortique partent des rameaux efférents, collatéraux et terminaux

Les rameaux collatéraux

Ils comprennent :

– des fibres directes, essentiellement pour les surrénales et le pancréas. Elles constitueraient ainsi de véritables lames nerveuses rejoignant cet organe et dans lesquelles circuleraient des fibres sensitives que l'on retrouverait dans les nerfs splanchniques ;

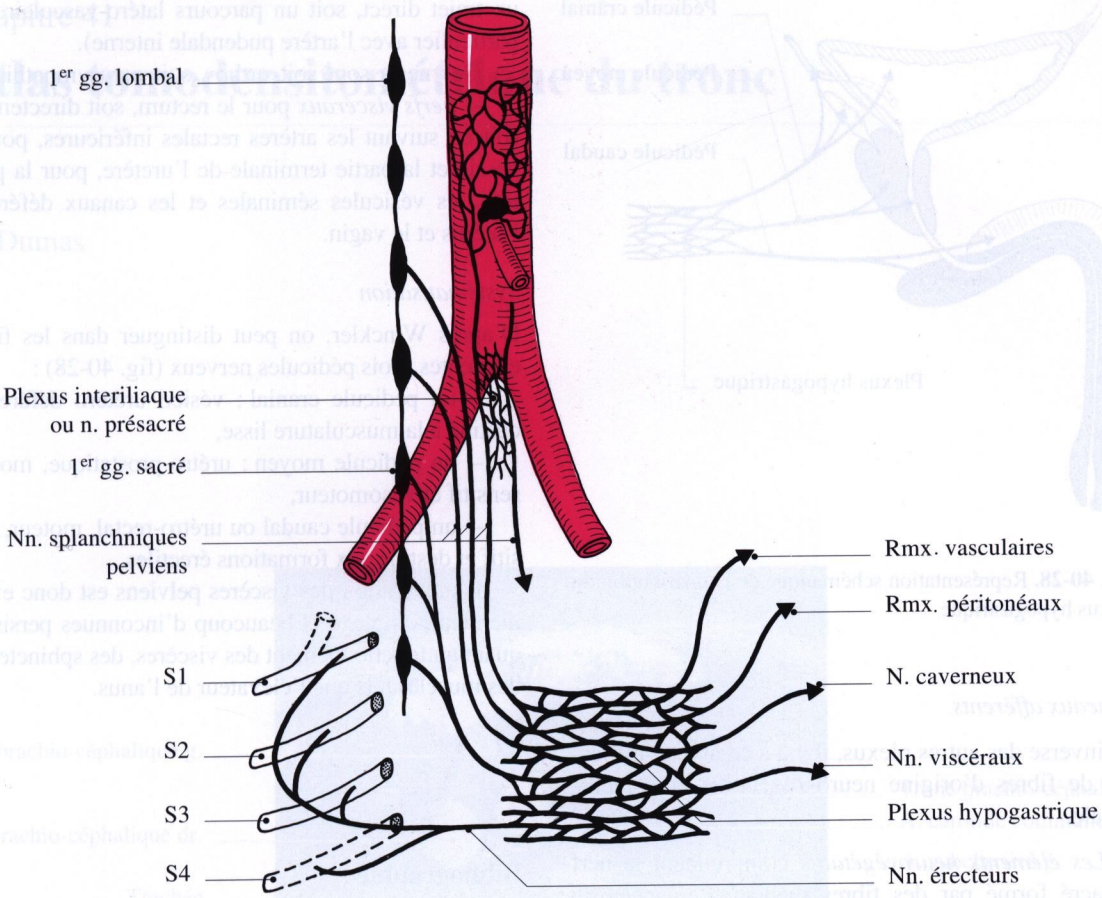

Fig. 40-27. Constitution et distribution du plexus hypogastrique

– des fibres indirectes, les plus nombreuses, qui suivent les collatérales de l'aorte auprès desquelles se trouvent les ganglions et qui atteignent ainsi tous les organes de la cavité abdominale qu'ils soient intra- ou rétro-péritonéaux et les glandes génitales (qui ont migré à partir de la région lombaire de l'abdomen).

On décrit ainsi, donnant naissance à ces fibres indirectes, des plexus intermésentérique, rénal, génital, diaphragmatique, mésentérique inférieur, hépatique, splénique...

Les rameaux terminaux

– les fibres se réunissent, en provenance du plexus intermésentérique et des splanchniques pelviens, pour former le plexus interiliaque ou nerf présacré (fig. 40-27).

Il se situe au niveau de la bifurcation aortique entre les deux artères iliaques communes. Il descend dans le bassin et se partage en deux courants qui vont s'intégrer dans les éléments formant les plexus hypogastriques.

La section de ce nerf présacré ou de ses branches orthosympathiques afférentes (ablation de la partie haute des deux chaines sympathiques lombaires) entraine une hypoesthésie des organes pelviens, des modifications vasomotrices chez la femme (règles) et des troubles de l'éjaculation chez l'homme.

Au niveau du bassin

Le plexus hypogastrique ou pelvien (figs. 40-27 et 40-28)

Il constitue une lame quadrilatère incluse dans les lames sacro-recto-génito-pubiennes du bassin. C'est donc à l'inverse des précédents un élément pair et latéral.

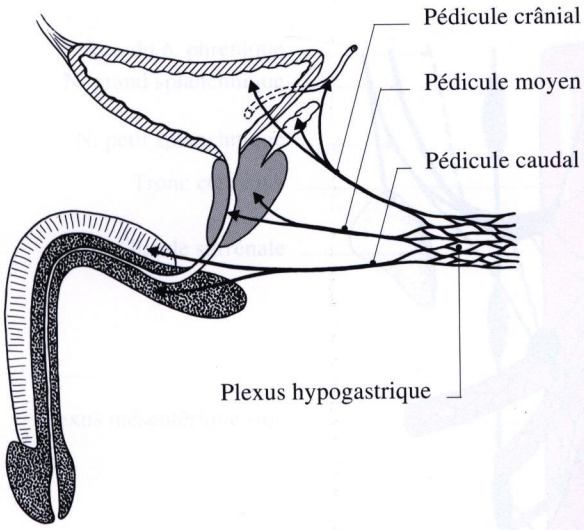

Fig. 40-28. Représentation schématique de la distribution du plexus hypogastrique

Rameaux afférents

A l'inverse des autres plexus, il y a à ce niveau intrication de fibres d'origine neuro-végétative et cérébro-spinale.

Les éléments neurovégétatifs comprennent le nerf présacré formé par des fibres médianes émanées du plexus intermésentérique, des fibres latérales venues de la chaine lombaire et qui croisent ventralement ou dorsalement les vaisseaux iliaques communs. Ce nerf se divise en deux contingents droit et gauche qui rejoignent chacun des plexus. Ils forment les nerfs splanchniques pelviens. Il comprend également des fibres issues de la portion sacrée du tronc sympathique.

Les éléments venus du système cérébro-spinal sont les nerfs érecteurs, représentant des éléments para-sympathiques véhiculés par les racines qui forment le plexus sacral et qui tirent leur origine du centre parasympathique pelvien de la moelle.

Rameaux efférents

Ils sont nombreux :

– *nerfs vasculaires* pour les vaisseaux hypogastriques et leurs branches,

– *branches péritonéales* pour la séreuse pelvienne,

– *nerfs caverneux* du pénis ou du clitoris destinés surtout aux organes érectiles des deux sexes qui ont soit un trajet direct, soit un parcours latéro-vasculaire (en particulier avec l'artère pudendale interne).

Ces nerfs sont soit ortho-, soit parasympathiques.

– *nerfs viscéraux* pour le rectum, soit directement, soit en suivant les artères rectales inférieures, pour la vessie et la partie terminale de l'uretère, pour la prostate, les vésicules séminales et les canaux déférents, l'utérus et le vagin.

Systématisation

D'après Winckler, on peut distinguer dans les fibres efférentes, trois pédicules nerveux (fig. 40-28) :

– un pédicule cranial ; vésico urétéro déférentiel destiné à la musculature lisse,

– un pédicule moyen : urétro-prostatique, moteur, sensitif et vasomoteur,

– un pédicule caudal ou urétro-rectal, moteur, sensitif et destiné aux formations érectiles.

L'innervation des viscères pelviens est donc extrêmement complexe et beaucoup d'inconnues persistent quant au fonctionnement des viscères, des sphincters et des muscles tels que l'élévateur de l'anus.

Bibliographie

Lazorthes G (1971) Le système nerveux périphérique. Masson, Paris

Delmas J, Laux G (1952) Système nerveux sympathique. Masson, Paris

Sunderland (1987) Nerve and nerve injury. Churchill, Livingstone

Lazorthes G, Zadeh J, Galy E, Roux R (1988) Le territoire cutané des branches postérieures des nerfs cervicaux et des nerfs dorsaux. Révision du schéma de Dejerine

Zadeh J, Lazorthes G, Roux P, Laveran A (1988) Bull Assoc Anat 72, 299 bis : 98

Vernet S G (1964) L'innervation sommatique et végétative des organes génito-urinaires. Acta Urol Belg 32 : 265-290 ; Helvitica Chor Acta 31 : 434-441

Monod P, Quillard J, Baron JC, Gillot C, Benoit G (1988) Origine des nerfs de l'érection dans la cavité pelvienne. Bull Assoc Anat 72 : 72

Mendes C (1989) Os vervos erectores ou nervos pelvicos e sue importancia na cirurgia radical do recto. Arq Anat Antropol 40 : 41-74

Groen GJ, Baljet B, Boekelaar AB (1987) Branches of the thoracic sympathetic trunk in the human fetus. Anat and Embryol 176 : 401-411

Chapitre 41

Atlas tomodensitométrique du tronc

JL Dumas

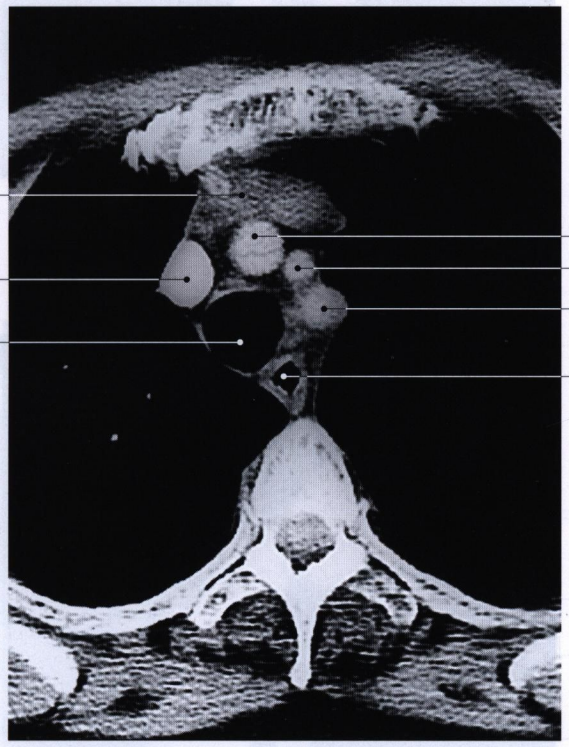

Fig. 41-1. Coupe axiale en T3

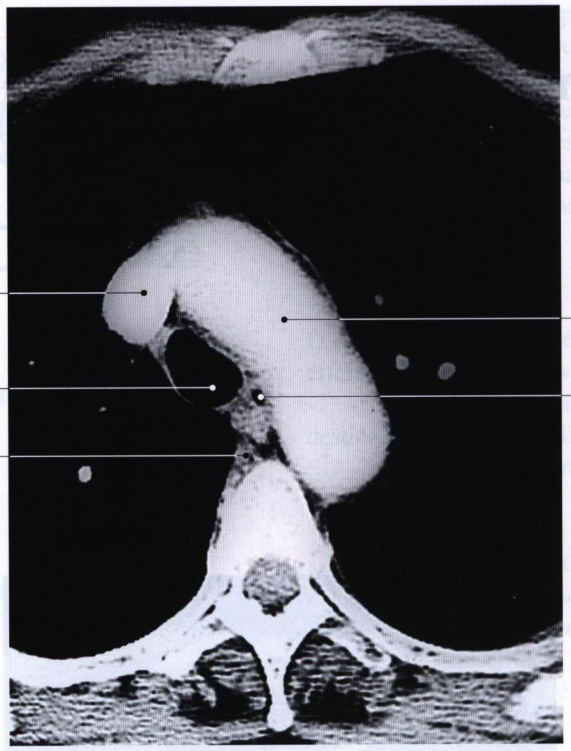

Fig. 41-2. Coupe axiale en T4

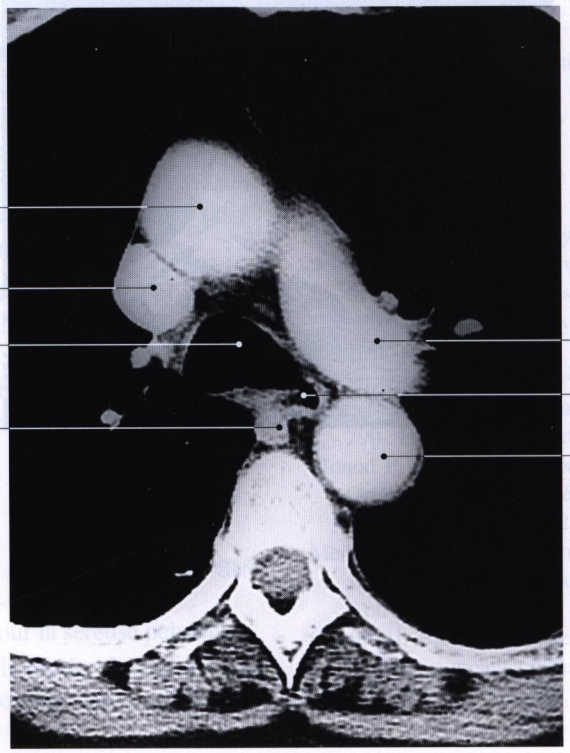

Fig. 41-3. Coupe axiale en T5

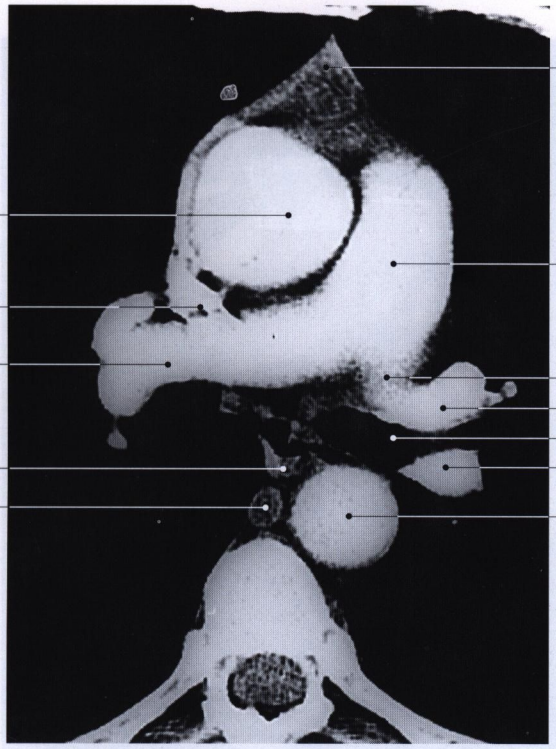

Fig. 41-4. Coupe axiale en T6

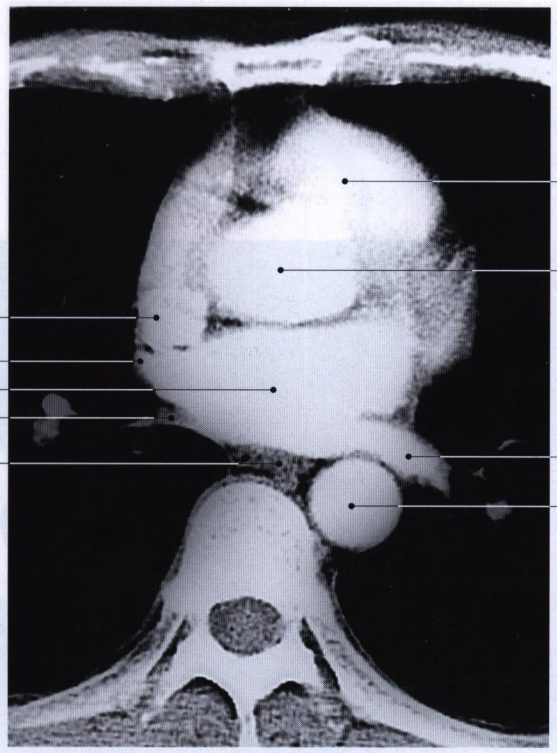

Fig. 41-5. Coupe axiale en T7

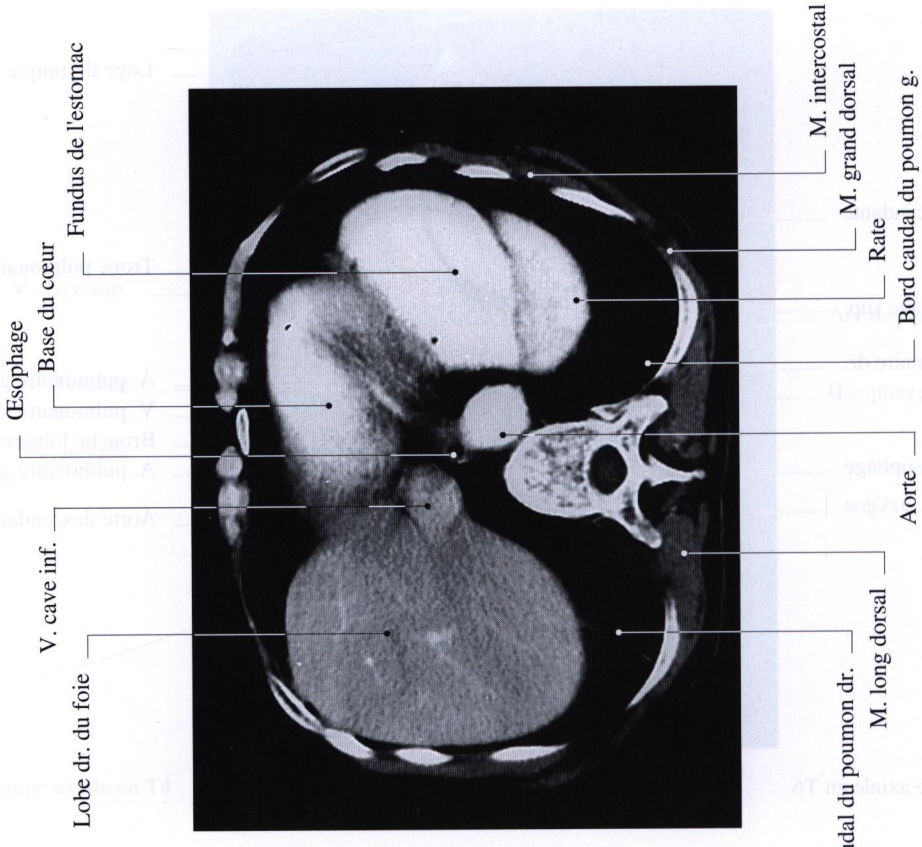

Fig. 41-7. Coupe axiale en T10

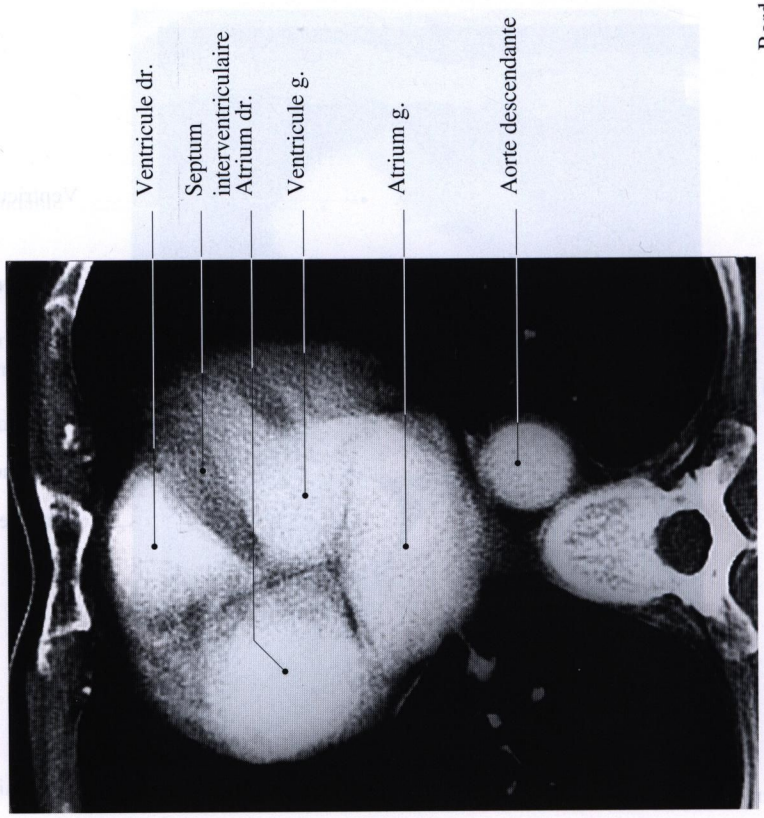

Fig. 41-6. Coupe axiale en T8

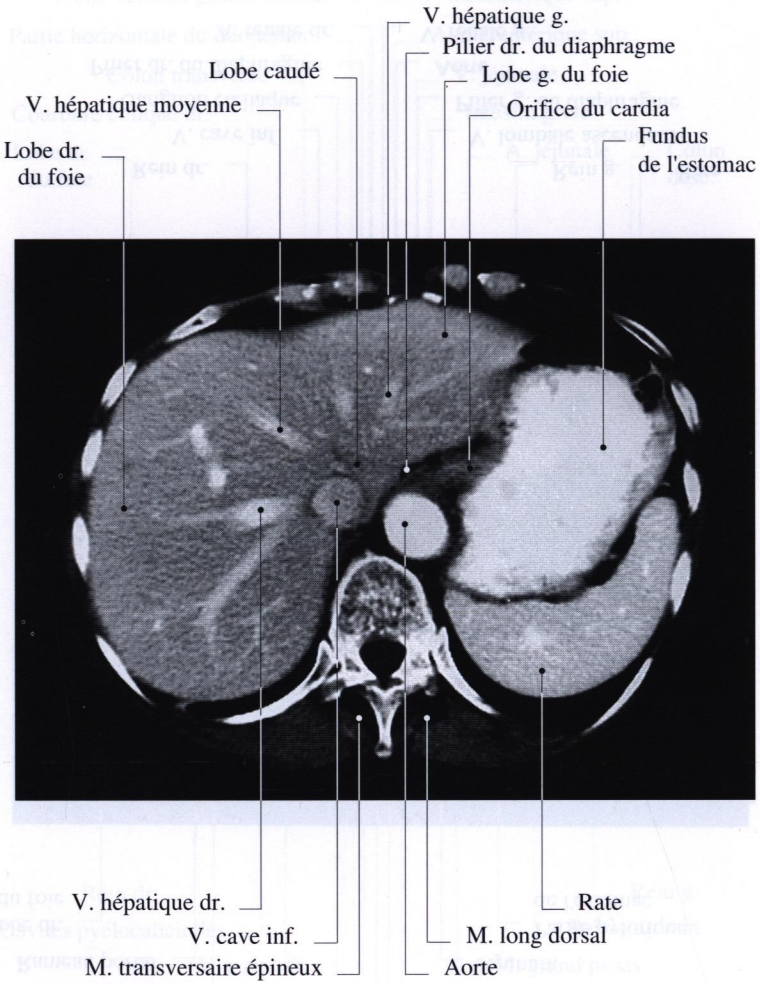

Fig. 41-8. Coupe axiale en T11

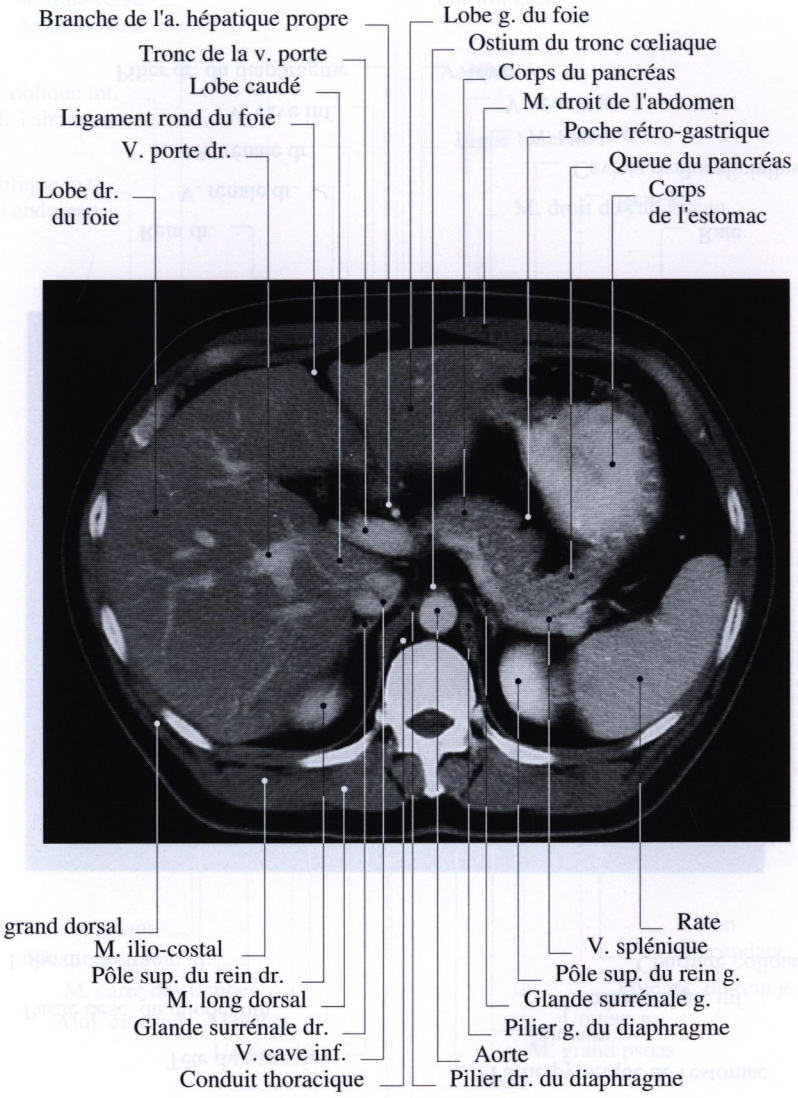

Fig. 41-9. Coupe axiale en T12

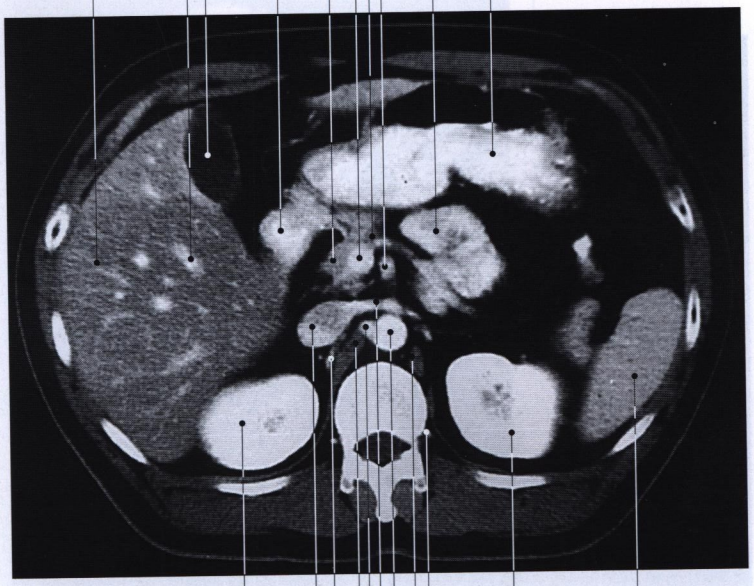

Fig. 41-10. Coupe axiale passant par le disque T12-L1

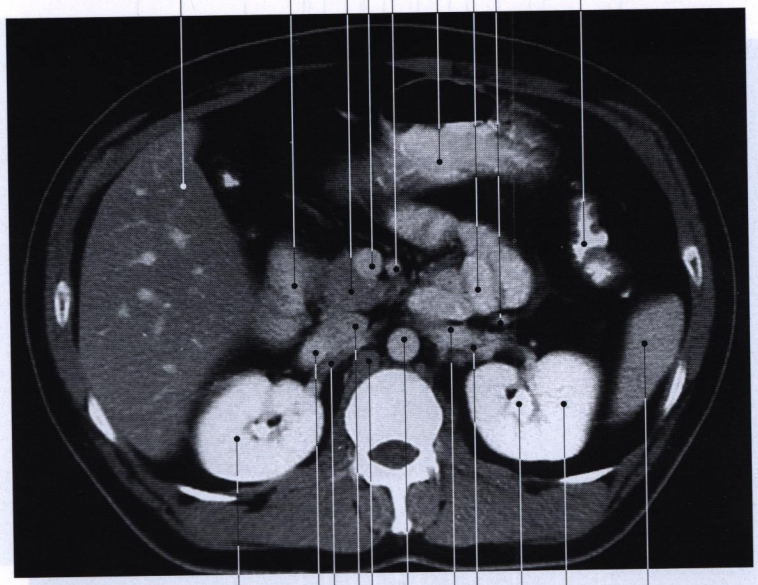

Fig. 41-11. Coupe axiale en L1

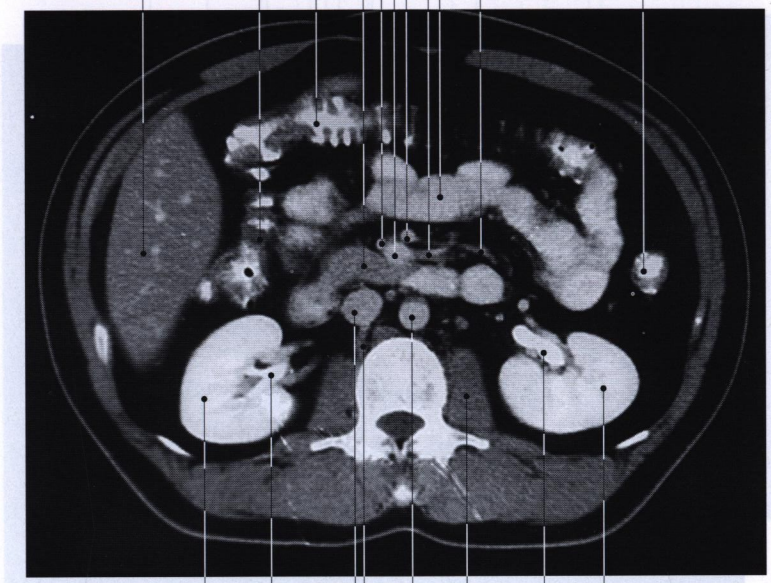

Fig. 41-12. Coupe axiale en L2

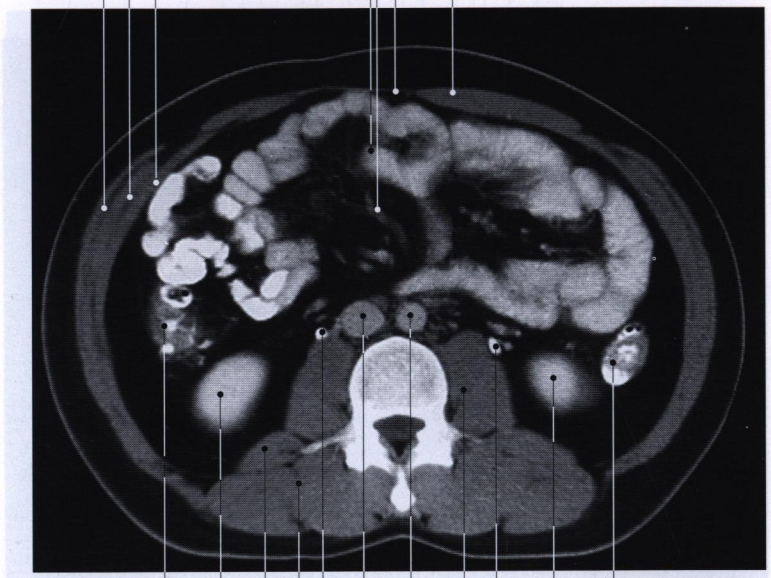

Fig. 41-13. Coupe axiale en L3

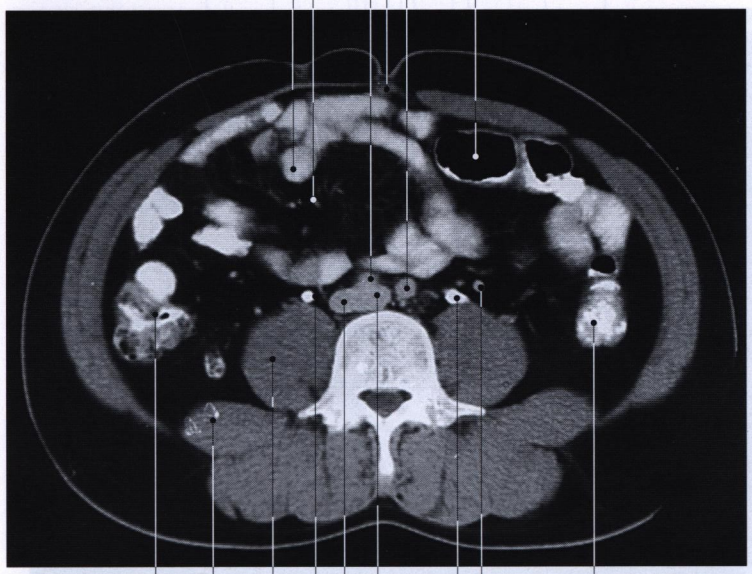

Fig. 41-14. Coupe axiale en L4

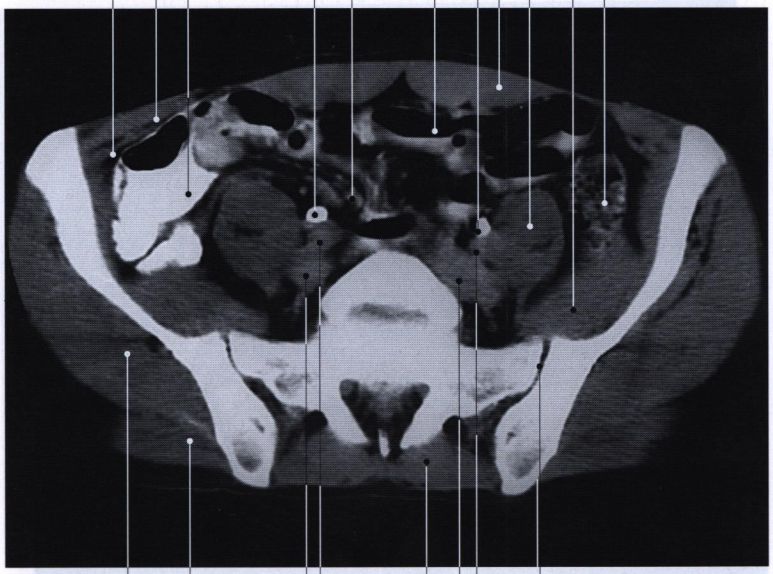

Fig. 41-15. Coupe axiale en S1

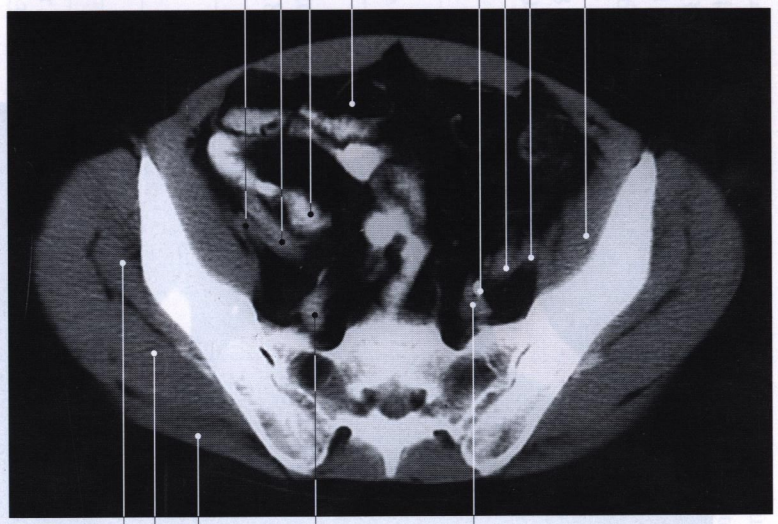

Fig. 41-16. Coupe axiale en S2

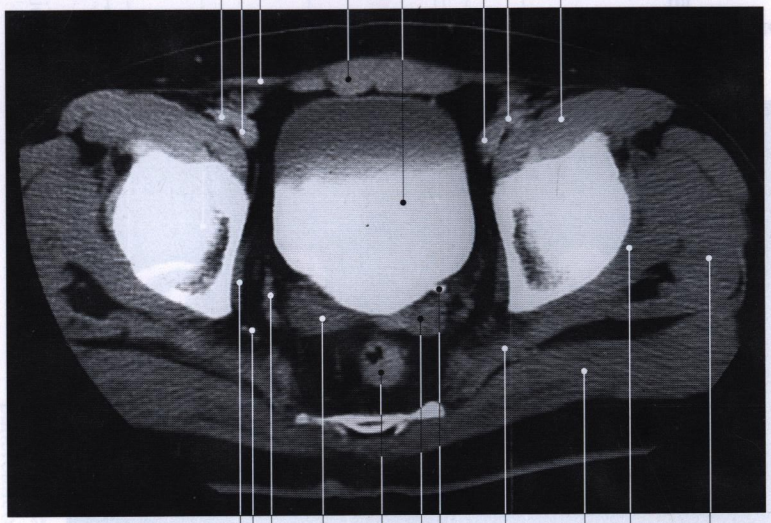

Fig. 41-17. Coupe axiale en S4, au niveau de la grande incisure ischiatique chez l'homme

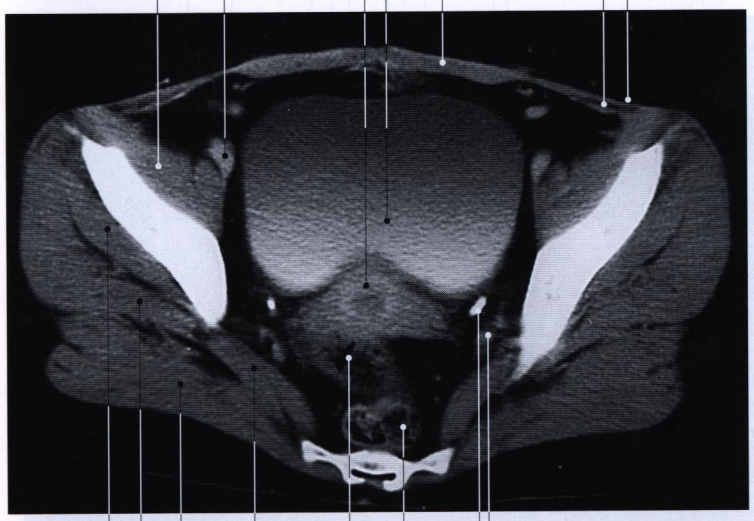

Fig. 41-18. Coupe axiale en S4, au niveau de la grande incisure ischiatique chez la femme

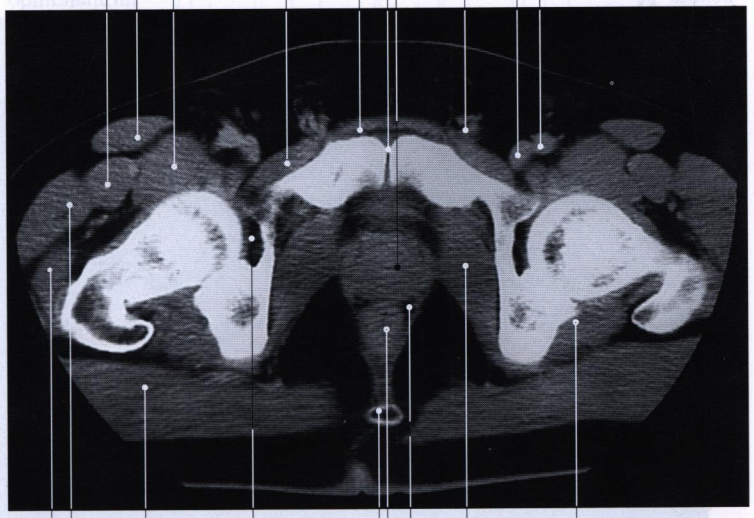

Fig. 41-19. Coupe axiale passant par la symphyse pubienne chez l'homme

Index

A

Aileron latéral de l'utérus 549
Albuginée 525
Ampoule hépato-pancréatique 316, 409
– rectale 367
– tubaire 557
Ampoules déférentielles 524
Anastomoses porto-caves 464
– porto-systémiques 441
Angle duodénal inférieur 313
– duodénal supérieur 313
Angulation lombosacrale 6
Anneau fémoral 132
– inguinal profond 113
– inguinal superficiel 98, 112
Antéflexion utérine 544
Antéversion utérine 544
Aorte abdominale 421
– ascendante 177, 178, 192
– thoracique 177, 184
Apex du cœur 149
Aponévrose prostato-péritonéale 507, 535
Appendice du testicule 518
– épididymaire 518
– vermiforme 352
Arachnoïde 17
Arbre bronchique 220
Arc de l'aorte 181
– réno-cave 452
– tendineux obturateur 130, 136
– vasculaire de Treitz 319
– vertébral 1
Arcade de Douglas 99
– ilio-pectinée 132
– paracolique 326, 343
– tendineux du muscle élévateur de l'anus 133
Arcades duodéno-pancréatiques 328
– intercostales 82
– pancréatico-duodénales 319
Area nuda 392
Aréole 253
Artère appendiculaire 342, 354
– atriale droite supérieure 162
– axillaire 58
– azygos du vagin 550
– cæcale 342
– carotide commune gauche 183, 186
– cervicale superficielle 67
– cervico-vaginale 550
– circonflexe iliaque profonde 432
– circonflexe iliaque superficielle 94
– colique ascendante 362
– colique droite 342, 362
– colique gauche 362
– colique moyenne 362
– coronaire droite 161, 170
– coronaire gauche 166
– crémastérique 104, 521
– cystique 412
– diagonale 171
– dorsale du clitoris 566
– du conduit déférent 521
– du ligament rond de l'utérus 550
– épigastrique inférieure 104, 116, 432
– épigastrique superficielle 94
– épigastrique supérieure 88, 104

– gastrique droite 307
– gastrique gauche 306
– gastrique postérieure 307
– gastro-duodénale 319
– gastro-épiploïque droite 307
– gastro-épiploïque gauche 307
– glutéale caudale 435
– glutéale crâniale 435
– hépatique droite 326
– hépatique propre 402
– iléo-colique 342, 354
– ilio-lombale 435
– infra-pylorique 319
– inter-ventriculaire inférieure 166, 170
– mésentérique inférieure 362, 430
– mésentérique supérieure 342, 430
– musculo-phrénique 88
– obturatrice 435
– œso-cardio-fundique antérieure 306
– ombilicale 108, 507, 509
– ovarique 558
– pancréatico-duodénale inférieure 328
– pancréatico-duodénale supérieure 328
– pancréatique dorsale 329
– petite thoracique 254
– phrénique inférieure gauche 307
– prostatique 509, 535
– pudendale interne 387, 435, 566
– pulmonaire 191
– pulmonaire droite 193
– pulmonaire gauche 194
– rectale moyenne 563
– rectale supérieure 377
– sacrale latérale caudale 435
– sacrale latérale crâniale 435
– sacrale médiane 377, 430
– scapulaire descendante 67
– splénique 326, 329, 474
– subclavière gauche 183, 186
– subscapulaire 66, 67
– supra-duodénale 319
– supra-scapulaire 67
– testiculaire 521
– thoracique interne 58, 104, 254
– thoracique latérale 254
– thoracique suprême 254
– thoraco-acromiale 254
– thoraco-dorsale 66
– thyroidea ima 183
– urétérique inférieure 549
– utérine 548, 558, 563
– vaginale 509, 563
– vésicale antérieure 509
– vésicale inférieure 509, 535
Artères bronchiques 187, 233
– cervicales 550
– coronaires 161
– de la voie biliaire principale 417
– diagonales 168, 171
– génitales 429
– iliaques communes 430
– iliaques externes 431
– iliaques internes 434
– intercostales 58, 89
– intercostales antérieures 72
– intercostales postérieures 67, 71, 187
– lombales 120, 426
– pancréatico-duodénales inférieures 343
– phréniques inférieures 88, 426
– phréniques supérieures 187
– pudendales externes 529
– pudendales internes 531
– pulmonaires 230
– rectales inférieures 377
– rectales moyennes 377
– rénales 429, 494
– septales antérieures 168, 171
– septales inférieures 166
– sigmoïdiennes 362
– spinales 17
– surrénales 571
– surrénales moyennes 429
– surrénales supérieures 88
– ventriculaires 163
– vésicales supérieures 509
– vésico-vaginales 549
Articulation acromio-claviculaire 39
– lombo-sacrée 48, 50
– sacro-coccygienne 27
– sacro-iliaque 46
– sterno-claviculaire 40
Articulations costo-chondrales 34
– costotransversaires 11
– costovertébrales 6, 10, 34, 35
– du sternum 36
– interchondrales 34
– lombosacrales 9
– vertébrales 7
– zygapophysaires 9
Atrium droit 153
– gauche 157
Auricule 149
– droite 154
– gauche 157

B

Bandelette ilio-pubienne de Thomson 97
Bandelettes coliques 349, 356
Bassinet 489
Bourse omentale 264
– rétro-gastrique 304, 316
– tubo-ovarique 557
Bronches 227
Bulbe artériel 146
– du vestibule 138
Bulbes vestibulaires 565

C

Cæcum 350
Cage thoracique 29
Calices rénaux 489
Canal anal 372
– artériel 193
– atrio-ventriculaire 143
– auriculaire 141, 143
– de Cuvier 145
– éjaculateur 523
– hépato-cardiaque 444
– inguinal 112, 113, 124
– mésonéphrotique 539
– péritonéo-vaginal 111, 517
– phréno-hépatique 297
– sacral 26
– utéro-vaginal 539
– vertébral 2, 23
– vulvaire 564
Canaux éjaculateurs 512, 524
– paramésonéphrotiques 539
Cardia 300
Carina urétrale du vagin 515
Cartilages costaux 33
– trachéaux 215
Cavité cœlomique 75
– péricardique 175
– péritonéale 261, 277
Ceinture pelvienne 42, 50
– scapulaire 39
Centre tendineux du diaphragme 77, 83
Centre tendineux du périnée 134, 140, 374
Cercle artériel périscapulaire 58, 59
Cinéangiographie 161, 163
Citerne du chyle 84
Clitoris 565
Cloaque 272
Cloisons sacro-recto-génito-pubiennes 370
Coccyx 26
Col de l'utérus 542
Cœlome 262
Colliculus séminal 511
Côlon 347
– ascendant 355
– descendant 358
– sigmoïde 359
– transverse 356
Colonne lombale 13
– thoracique 12
– vertébrale 1, 21
Colonnes anales 373
– rénales 488
Côlonoscopie 350, 352
Colpotomie 562
Conduit cholédoque 316, 409
– cystique 409, 411
– déférent 507, 518, 519, 522
– épididymaire 519
– pancréatique accessoire 316
– pancréatique principal 316
– thoracique 209, 211, 481
– veineux 392, 444
Conduits pancréatiques 322
Cône du cœur 141
Cordon spermatique 111, 519
Coronarographies 171
Corps caverneux 525
– caverneux du clitoris 138
– caverneux du pénis 137
– spongieux 525
– spongieux du pénis 137
– vertébral 1
Corpuscules rénaux 488
Côtes 30
Courants péritonéaux 290
Courbure colique droite 355
– colique gauche 358
– duodéno-jéjunale 313
Crémaster 520
Crête sacrale 25
Crête supra-ventriculaire 155
Crêtes de Duret 254
Crosse aortique 177
– de la veine azygos 204
Cul-de-sac recto-utérin 508, 562
– recto-vésical 507, 508
Cuspide 156, 157

D

Dartos 520
Débit coronarien 172
Défécographie 381
Diaphragme 75
Diastématomyélie 4
Disque inter-pubien 46
– inter-vertébral 22
Disques intervertébraux 7
Diverticule de Meckel 337
– paravatérien 316
Dôme vaginal 563
– vésical 508
Duodénoscopie 315
Duodénum 313
Dure-mère 17

E

Echocardiographie 162, 163
Echographie transrectale 537
Electromyographie 122
Endomètre 544
Endosonographie rectale 381
Entrée de la poche rétro-gastrique 278
Epicarde 179
Epididyme 517
Espace celluleux rétro-mammaire 60
– épidural 17
– infra-médiastinal postérieur 247
– intercostal 69
– inter-serrato-scapulaire 68
– inter-serrato-thoracique 68
– rétropubien 506
– sous-péritonéal 523
– sous-phrénique droit 278
– subarachnoïdien 17
Estomac 300
Exploration fonctionnelle respiratoire 223

F

Faisceau atrio-ventriculaire 161, 168, 170
Fascia clavi-pectoral 56
– de Halban 548
– iliaca 120, 132
– pelvien 135
– pré-pancréatique sus-mésocolique 324
– pré-pancréatique sous-mésocolique 324
– rétro-pancréatique 316, 324
– thoraco-lombal 121
– de Toldt droit 316, 355
– transversalis 102, 114, 116
– umbilicalis 108
– viscéral rectal 370
Fascias d'accolement 276
Faux inguinale 99, 102, 111
Fenêtre duodénale 316
Foie 263, 389
Follicules lymphatiques 339
Foramen de la veine cave 86
– épiploïque 278, 316, 324
– obturé 129
– ovale 144
Foramens intervertébraux 13
– papillaires 488
– sacraux 25
Fornix dorsal du vagin 562
– ventral du vagin 561
Fosse du vestibule du vagin 564
– inguinale latérale 116
– ischio-rectale 371, 383
– naviculaire 512
– ovale 154
– ovarienne 558
Fossette inguinale moyenne 114
– sous-ovarienne 558
Fossettes costales 2
Fovea costales 10
Frange ovarique 555
Frein du prépuce 528
Fundus 301

G

Gaine des muscles droits de l'abdomen 103
– de Waldeyer 505
Galactographie 260
Ganglion cervico-thoracique 589
– cœliaque 334
Ganglions aortico-rénaux 345, 495
– cœliaques 345
– mésentériques 345
– mésentériques supérieurs 346
Gland 525
Glande mammaire 251
Glandes anales 373
– bulbo-urétrales 139, 512
– de Lieberkühn 339

– préputiales 528
– surrénales 567
– urétrales 515
– vestibulaires majeures 139, 563, 564, 565
– vestibulaires mineures 565
Gouttières vertébrales 12
Grand bassin 43, 128
– omentum 284, 357
Grande ouverture ischiatique 130
Grandes lèvres 564
Grossesse extra-utérine 557

H

Hémivertébres 7
Hernie de Schmorl 7
– diaphragmatique congénitale 79
– hiatale 79
Hernies fémorales 114, 116
– inguinales 114
– inguinales directes 114
– lombales 122
– obliques externes 116
Hiatus aortique du diaphragme 83, 186, 421
– costo-lombaire 83
– œsophagien du diaphragme 84
– sterno-costal 83
Hile du foie 392
– du poumon 223
– rénal 487
– splénique 472
Hymen 564

I

Incisure angulaire 301
– cardiale 302
– cavo-auriculaire 181
Infundibulum de la trompe utérine 557
Isthme de la trompe utérine 556

J

Jéjuno-iléum 337
Jonction duodéno-pylorique 313
– œso-gastrique 297, 300

L

Lacune de Morgagni 512
Lame fibreuse inter-surréno-rénale 571
Lames rétro-pancréatiques 326
– sacro-recto-génito-vésico-pubiennes 507
– vertébrales 1
Laparoscopie 292
Lavement baryté 350, 351
Ligament acromio-claviculaire 39
– ano-coccygien 133, 373
– arqué du pubis 139
– arqué latéral 83
– arqué médial 82, 119
– artériel 184
– coronaire 392
– costo-claviculaire 40
– costo-lamellaire 34
– costo-méniscal 34
– costo-transversaire 11, 34
– cystico-duodénal 316
– de Gimbernat 98
– falciforme du foie 108, 389, 392
– gastro-colique 303, 305
– gastro-phrénique 299, 303
– gastro-splénique 303, 305, 471
– hépato-duodénal 316, 411
– hépato-gastrique 303, 305
– hépato-rénal 493
– ilio-lombaire 48
– inguinal 97, 114, 116
– inguinal externe (de Henlé) 97
– inter-claviculaire 40
– inter-fovéolaire 113-114, 114, 116
– intra-articulaire de la tête costale 34
– lacunaire 116, 289
– large de l'utérus 287, 546
– longitudinal dorsal 8
– longitudinal ventral 8
– pancréatico-splénique 471
– pectiné 116
– phrénico-colique gauche 473
– phrénico-splénique 473
– propre de l'ovaire 555
– radié de la tête costale 34
– recto-urétral 140
– recto-vaginal 140
– réfléchi 98
– rond du foie 108

– rond de l'utérus 111, 546
– sacro-épineux 130
– sacro-tubéral 130
– sterno-claviculaire 40
– suspenseur de l'ovaire 555
– suspenseur du pénis 527, 528
– transverse du périnée 140
– transverse du vagin 140
– tubo-ovarien 555
Ligaments annulaires 215
– coraco-claviculaires 39
– fundiformes 527
– inter et supra-épineux 9
– intertransversaires 9
– jaunes 9
– phréno-péricardiques 175
– pubo-prostatiques 506
– pubo-utérins 546
– pulmonaires 238
– sacro-iliaques 48
– sterno-costo-péricardiques 175
– suspenseurs de la mamelle 252
– trachéo-péricardiques 175
– triangulaires 392
– utéro-sacrés 545
– vertébro-péricardiques 175
Ligne ano-rectale 373
– arquée 99, 102, 116
– blanche médiane 106
– blanche latérale 118
– pectinée 373
– semi-lunaire 102, 117
– terminale 128
Liquide péritonéal 288
Lobe carré 392
– caudé 392
– de Riedel 393
Lobule pulmonaire 225
Loge de Wrisberg 184, 193
– inter-pectorale 60
– paratrachéale droite 204
– prostatique 535
– rénale 490
– sous-phrénique gauche 278
– surrénalienne 569, 572
Lymphatiques du cœur 173
– du côlon 361, 363
– du diaphragme 89
– du foie 404
– de l'abdomen 477
– de l'estomac 309
– de l'ovaire 560
– de l'utérus 550
– de la glande mammaire 256
– de la prostate 537
– de la vésicule biliaire 418
– de la vessie 509
– de la voie biliaire principale 418
– des glandes surrénales 572
– du jéjuno-iléum 345
– du poumon 234
– du rectum 379
– du rein 495
– du testicule 522
– du thorax 207
– du vagin 563
– intercostaux 72
– ombilicaux 109
– spléniques 475
Lymphocentre axillaire 257
– mésentérique inférieur 481
– mésentérique supérieur 481
– thoracique 207
Lymphographie 484

M

Mamelon 253
Mammographie 260
Manubrium 35
Médiastin 241
Médiastinum testis 518
Membrane obturatrice 130
– phréno-œsophagienne 85, 297
Membranes pleuro-péritonéales 77
Méninges 17
Mésentère 286, 340
Méso-appendice 353
Mésocôlon sigmoïde 287, 360
– transverse 285, 357
Mésocyste 411
Méso-œsophage 298
Mésos 274
Mésosternum 35
Mésovarium 288, 554
Moelle épinière 15
Mont du pubis 564
Muscle coccygien 135
– compresseur de la veine dorsale du pénis 138
– crémaster 99
– dentelé antérieur 53
– dentelé postérieur et inférieur 63
– dentelé postérieur et supérieur 63

– droit de l'abdomen 57
– épineux du thorax 61
– élévateur de l'anus 133
– élévateur de la prostate 134
– élévateur de la scapula 64
– grand dorsal 65, 122
– grand pectoral 56
– grand psoas 119, 131
– iliaque 120, 131
– ilio-costal 62
– ilio-psoas 131
– de Juvara 298
– longissimus du thorax 61
– oblique externe de l'abdomen 57, 97, 100
– oblique interne de l'abdomen 98, 100
– obturateur interne 130, 133
– papillaire antérieur 168
– petit pectoral 55
– petit psoas 120, 131
– piriforme 25, 130, 133
– pubo-rectal 134
– pubo-vaginal 134
– rhomboïde 64
– de Rouget 298
– semi-épineux du thorax 61
– sphincter strié de l'urètre 513
– subclavier 55
– suspenseur de l'angle duodéno-jéjunal 85
– suspenseur du duodénum 313, 340
– trachéal 215
– transversaire épineux 61
– transverse de l'abdomen 100, 101
– trapèze 64, 66
Muscles bulbo-spongieux 137, 139, 527
– constricteurs de la vulve 139
– droits de l'abdomen 96, 97
– du thorax 53
– intercostaux internes 70
– intercostaux intimes 70
– intercostaux externes 70
– ischio-caverneux 137, 138
– pectinés 154
– pyramidaux de l'abdomen 97
– respiratoires 221
– sous-costaux 71
– sphincters de l'urètre 139
– spinaux 61
– surcostaux 71
– transverses profonds du périnée 139
– transverses superficiels du périnée 138, 139
Myélomère 14, 17
Myocarde 158

N

Nerf cutané latéral de la cuisse 133, 580
– dorsal de la scapula 64
– dorsal de la verge ou du clitoris 588
– du grand dorsal 66
– fémoral 132, 581
– génito-fémoral 105, 106, 117, 133, 566, 580
– grand splanchnique 87, 593
– glutéal caudal 585
– glutéal crânial 585
– ilio-hypogastrique 105, 106, 117, 580
– ilio-inguinal 105, 106, 117, 566, 580
– laryngé récurrent 596
– laryngé récurrent gauche 183
– obturateur 584
– périnéal 588
– petit splanchnique 87, 593
– phrénique 585
– présacré 601, 602
– pudendal 588
– pudendal interne 566, 598
– rectal inférieur 387
– sciatique 585
– splanchnique inférieur 593
– subcostal 73, 579
– thoracique long 60
– vague 310
Nerfs cardiaques 592, 597
– caverneux 602
– des voies biliaires 419
– du côlon 364
– du foie 419
– érecteurs 509, 598, 602
– hypogastriques 509
– intercostaux 105
– pectoraux 60
– phréniques 89
– pulmonaires 594
– spinaux 15, 17
– splanchniques du tronc 592
– splanchniques pelviens 594
– thoraciques 73, 576
– vagues 595
Nœud atrio-ventriculaire 159, 170
– sino-atrial 159, 170
Nucleus pulposus 7

O

Œsophage abdominal 298
– thoracique 185, 242

Ombilic 107
Orifice crânial du thorax 40
– iléo-cæcal 352
– musculo-pectinéal 110, 112
Ostium aortique 157
– atrio-ventriculaire droit 156
– atrio-ventriculaire gauche 157
– du vagin 563
– pulmonaire 156
Ouraque 108
Ouverture caudale du pelvis 44, 46, 128
– caudale du thorax 30
– crâniale du pelvis 44, 45, 127
– crâniale du thorax 29
Ovaires 553

P

Pancréas 264, 321
– annulaire 324
– divisum 323
Papilles duodénales 315
– rénales 488
Paramètre 546, 558
Parasympathique du tronc 595
– pelvien 598
Pédicule rénal 495
Pédicules vertébraux 1
Pelvis 127, 129
– rénal 489
Pénis 525
Péricarde 173, 181, 197
– fibreux 175
– séreux 173
Périnée 136
Péritoine 262
– pariétal 273
– viscéral 274
Péritonéographie 292
Petit omentum 282
Petite ouverture ischiatique 130
Petites lèvres 564
Petites veines cardiaques 172
Pie-mère 17
Piliers du diaphragme 81, 84, 91
Plaque aréolo-mamelonnaire 254
– hilaire 466
Plaques de Peyer 339
Plèvres 220, 221, 237
Plexus autonomes 598
– aortique abdominal 599
– d'Auerbach 346
– cardiaque 173, 599
– cœliaque 599
– hépatique 405
– hypogastrique 601
– hypogastrique inférieur 509
– interiliaque 601
– intermésentérique 600
– lombal 121, 581
– de Meissner 346
– médiastinal dorsal 599
– mésentérique supérieur 334
– pampiniforme 522
– préprostatique 532
– pudendal 587
– pulmonaire 599
– rétro-balanique 532
– rétro-pubien 537
– sacral 584
– sacro-coccygien 588
– surrénal 572
– veineux intra-vertébraux 446
– veineux rectal 378
Plis palmés 543
– semi-lunaires 350
Pneumopéritoine 292
Poche rétrogastrique 264, 278, 473
Point de Mc Burney 352
Porto-scanner 467
Poumons 219, 221, 222, 223
Pressions péritonéales 289
Processus accessoire 3
– articulaires 1
– costiforme 3
– épineux 1
– mamillaire 3
– petit bassin 43, 45, 128
– transverses 1
– xiphoïde 35
Promontoire 12
Prostate 533
Pudendum féminin 564
Pylore 302
Pyramides de Ferrein 488
– rénales 488

Q

Quadrilatère de Bourgery 184
– lombal 118, 121, 493
Queue de cheval 26

R

Rachischisis 4, 5
Racine du mésentère 340, 341, 348
– du mésocôlon transverse 324
– poumon 226, 234
Rameau circonflexe 166, 171
– inter-ventriculaire antérieur 166
Rameaux dorsaux des nerfs spinaux 581
– ventraux des nerfs thoraciques 576
Rate 265, 471
Récessus duodénal 317
– duodéno-jéjunal 317
– hépato-entérique 264
– para-duodénal 317
– rétro-cave 199
– rétro-duodénal 317
Rectum 367
Région inguino-fémorale 111
Reins 487
Respiration 37
Rete testis 519
Rétroflexion utérine 544
Rétroversion utérine 544
Rideau mitro-aortique 158

S

Sacrum 24
Salpingites 557
Scintigraphie myocardique 173
Scrotum 519
Segmentation hépatique 392
Sein 251
Septum aortico-pulmonaire 146
– inferius 146
– inter-atrial 154, 157
– intermedium 143
– inter-ventriculaire 155
– primum 143
– secundum 144
– transversum 77
Sillon atrio-ventriculaire 149
– coronal 528
– inter-atrial 150
– inter-ventriculaire 149
– nympho-hyménéal 564
– obturateur 129
– pyloro-duodénal 301
Sillons coronaires 149
Sinus anaux 373
– aortique 179
– de Valsalva 158
– oblique du péricarde 174
– transverse du péricarde 174, 175, 181
– veineux coronaire 154
Sinusoïdes hépatiques 443
Sphinter de l'ampoule hépato-pancréatique 316
– inférieur de l'œsophage 299
– externe de l'anus 374
– interne de l'anus 374
– propre du conduit cholédoque 410
Smegma 528
Spinabifida 5, 6, 18
Spléno-portographie 467
Spondylolysthésis 5
Sternum 35
Symphise pubienne 46
Syringomyélie 18
Système cardio-necteur 159
– cave inférieur 441
– porte 455

T

Tendon conjoint 99, 102
– de Todaro 159
Testicules 517
Thorax 29
Trabécule septo-marginale 155, 168
Trachée 213
Triangle de la cholécystectomie 411
– lombal 118, 121-122, 492
– prétrachéal 184
Trigone vésical 503, 548
Trompes utérines 556
Tronc brachio-céphalique 183, 186
– cœliaque 429
– coronaire gauche 170
– pulmonaire 191
– rétro-ventriculaire gauche inférieur 166
– sympathique 87, 588
– sympathique lombal 594
– sympathique sacral 594
– sympathique thoracique 247, 592
– jéjunal 344
– jéjuno-iléal 344
– veineux gastro-colique 345
Tube cardiaque 141
Tubes séminifères 518
Tubercules de la côte 31
– pancréatiques 316
– sacraux 25

U

Uretère 496, 547, 549
Urètre 510
Urographie intraveineuse 502
Utérus 542
Utricule prostatique 512

V

Vagin 561
Vaginale du testicule 519
Vagotomie 312
Vaisseaux courts 307
– chylifères 345
Valve atrio-ventriculaire droite 156
– atrio-ventriculaire gauche 157
– iléo-cæcale 338, 352
Valvules anales 373
– conniventes 337
Veine azygos 185, 199, 202, 448
– cardinale postérieure 444
– cave inférieure 154, 441
– cave supérieure 154, 197
– dorsale profonde du pénis 531
– dorsale superficielle du pénis 529
– gastrique droite 308, 461
– gastrique gauche 308, 332, 461
– gastrique postérieure 309, 332
– gastro-épiploïque droite 309
– gastro-épiploïque gauche 308, 332
– hémi-azygos 204
– hémi-azygos accessoire 205
– iléo-colique 344
– iliaque interne 446
– intercostale postérieure 72
– lombale ascendante 87, 120
– mésentérique inférieure 363
– mésentérique supérieure 326, 343, 344
– oblique de l'oreillette gauche 172
– ombilicale 461
– pancréatico-duodénale supérieure et postérieure, 461
– pancréatique inférieure 332
– porte 345, 397, 441, 455
– pré-pylorique 320
– pudendale interne 566
– rectale supérieure 379
– rénale gauche 452
– sacrale médiane 379
– splénique 332, 475
– subcardinale 444
– surrénale moyenne 571
Veines bronchiques 233
– cardinales 200
– coliques droites 363
– cystiques 461
– de la plaque hilaire 463
– de la voie biliaire principale 417
– du cœur 172
– du ligament falciforme 461
– du ligament rond du foie 462
– du testicule 521
– hémorroïdales 563
– hépatiques 399
– intercostales 256
– intercostales antérieures 72
– intercostales postérieures 205
– minimes du cœur 172
– ombilicales 444
– ovariques 560
– pancréatico-duodénales 319, 330
– phréniques 89
– portes accessoires 461
– pudendales externes 566
– pudendales internes 531
– pulmonaires 232
– rectales inférieures 378
– rectales moyennes 378
– rénales 495
– sigmoïdiennes 363
– sous-caverneuses 531
– supra-cardinales 201
– thoraciques 58
– thoraciques internes 256
– thoraciques latérales 256
– tubaires 560
– utérines 550, 563
– vitellines 455
Ventricule droit 154
– gauche 157
Vertèbres 1
– lombales 3
– thoraciques 1
Vésicule biliaire 409, 411
Vésicules séminales 507, 524
Vessie 503
Vestibule de l'urètre 564
– de la poche rétro-gastrique 278
– du vagin 564
Villosités intestinales 339
Voie biliaire principale 409, 412
Voies biliaires 407

Mise en page, Fabrication A. Tovar
Formaté typographiquement par DESK,
Laval – Tél. (16) 43 68 13 67
Impression : Best-set, Hong Kong

U

Urètère 496, 547, 549
Urètre 530
Urographie intraveineuse 510
Uterus 543
Utricule prostatique 512

V

Vagin 563
Vaginale du testicule 529
Vagotonie 312
Valves aux orifices 307
– cheilifères 335
Valve atrio-ventriculaire droite 186
– atrio-ventriculaire gauche 187
– iléo-cæcale 338, 352
Valvules anales 272
– conniventes 337
Veine azygos 185, 199, 202, 448
– cardinale postérieure 443
– cave inférieure 154, 441
– cave supérieure 154, 197
– dorsale profonde du pénis 531
– dorsale superficielle du pénis 532
– gastrique droite 308, 461
– gastrique gauche 308, 333, 461
– gastrique postérieure 309, 332
– gastro-épiploïque droite 369
– gastro-épiploïque gauche 308, 332
– hémi-azygos 204
– hémi-azygos accessoire 205
– iléo-colique 344
– iliaque interne 446
– intercostale postérieure 72
– lombaire ascendante 87, 120
– mésentérique inférieure 369
– mésentérique supérieure 326, 343, 344
– oblique de l'oreillette gauche 172
– ombilicale 461
– pancréato-duodénale supérieure et postérieure 461
– pancréatique inférieure 332
– porte 345, 447, 441, 455
– pré-pylorique 320
– profondale interne 366
– rectale supérieure 379
– rénale gauche 452
– sacrale médiane 379
– splénique 332, 475
– sphénoïdale 444
– surrénale moyenne 371
Veines bronchiques 233
– cardiaques 200
– coliques droites 361
– cystiques 461
– de la plaque hilaire 463
– de la voie biliaire principale 417
– du cœur 172
– du liaement falciforme 461
– du ligament rond du foie 462
– du testicule 521
– hémi-azygos 363
– hépatiques 399
– intercostales 256
– intercostales antérieures 72
– intercostales postérieures 205
– jointives du cœur 172
– ombilicales 444
– ovariques 561
– pancréatico-duodénales 319, 320
– phrénique 80
– portes accessoires 461
– pudendales externes 566
– pudendales internes 534
– pulmonaires 232
– rectales inférieures 378
– rectales moyennes 378
– rénales 458
– sigmoïdiennes 361
– sous-caverneuses 531
– supra-cardinales 201
– thoraciques 86
– thoraciques internes 256
– thoraciques latérales 256
– tubaires 561
– utérines 550, 561
– vertébrales 455
Ventricule droit 154
– gauche 157
Vertèbres 1
– lombaires 3
– thoraciques 1
Vésicule biliaire 407, 411
Vésicules séminales 507, 524
Vessie 503
Vestibule de l'utérus 564
– de la poche rétro-gastrique 278
– du vagin 564
Vibrisses des narines 336
Vitesse de la lumière pulmonale 409, 412
Vitesse du sang 407
Voies biliaires 407

Cette collection d'Anatomie Clinique en 4 volumes est rédigée par une quarantaine d'auteurs dont la plupart sont des membres du Collège Médical Français des Professeurs d'Anatomie.
Son but principal est l'ouverture de l'anatomie morphologique et topographique traditionnelle sur une anatomie appliquée à la médecine clinique. Elle s'adresse, par ses chapitres traditionnels, aux étudiants de premier cycle et, par ses chapitres d'anatomie fonctionnelle et d'anatomie appliquée, aux étudiants de deuxième et troisième cycle.
Les 4 volumes comprennent l'anatomie des membres (F Bonnel, JP Chevrel, G Outrequin), l'anatomie du tronc (JP Chevrel), l'anatomie de la tête et du cou (JP Chevrel, C Fontaine) et la neuro-anatomie (J Bossy)

Ce volume traite de l'anatomie clinique du tronc. Il est divisé en quatre parties principales.
La première partie concerne les parois du tronc : colonne vertébrale, cage thoracique, muscles du thorax et de l'abdomen, parois du pelvis, ceintures scapulaire et pelvienne, muscle diaphragme.
La deuxième partie traite du thorax : elle comprend l'étude de l'appareil circulatoire et de l'appareil respiratoire intra-thoraciques, du médiastin postérieur et de la glande mammaire.
La troisième partie est réservée à l'abdomen et au pelvis : elle débute par une étude du développement et de la morphologie de la cavité péritonéale. Viennent ensuite les grands appareils intra- ou rétro-péritonéaux : digestif, circulatoire, urinaire et génital.
La quatrième partie regroupe l'anatomie des glandes surrénales, un chapitre de synthèse sur les nerfs de l'abdomen, du thorax et du pelvis et un atlas des coupes T.D.M du tronc.
Comme pour les autres livres de cette série, la Nomenclature Anatomique Internationale a été utilisée avec, entre parenthèses, un rappel de l'ancienne terminologie.

Ouvrage publié avec le concours du Ministère de l'Enseignement Supérieur et de la Recherche (Direction de l'Information Scientifique et Technique et des Bibliothèques).

ISSN 1148-6384
ISBN 2-287-00026-7
ISBN 3-540-59603-8